



This is a digital copy of a book that was preserved for generations on library shelves before it was carefully scanned by Google as part of a project to make the world's books discoverable online.

It has survived long enough for the copyright to expire and the book to enter the public domain. A public domain book is one that was never subject to copyright or whose legal copyright term has expired. Whether a book is in the public domain may vary country to country. Public domain books are our gateways to the past, representing a wealth of history, culture and knowledge that's often difficult to discover.

Marks, notations and other marginalia present in the original volume will appear in this file - a reminder of this book's long journey from the publisher to a library and finally to you.

### **Usage guidelines**

Google is proud to partner with libraries to digitize public domain materials and make them widely accessible. Public domain books belong to the public and we are merely their custodians. Nevertheless, this work is expensive, so in order to keep providing this resource, we have taken steps to prevent abuse by commercial parties, including placing technical restrictions on automated querying.

We also ask that you:

- + *Make non-commercial use of the files* We designed Google Book Search for use by individuals, and we request that you use these files for personal, non-commercial purposes.
- + *Refrain from automated querying* Do not send automated queries of any sort to Google's system: If you are conducting research on machine translation, optical character recognition or other areas where access to a large amount of text is helpful, please contact us. We encourage the use of public domain materials for these purposes and may be able to help.
- + *Maintain attribution* The Google "watermark" you see on each file is essential for informing people about this project and helping them find additional materials through Google Book Search. Please do not remove it.
- + *Keep it legal* Whatever your use, remember that you are responsible for ensuring that what you are doing is legal. Do not assume that just because we believe a book is in the public domain for users in the United States, that the work is also in the public domain for users in other countries. Whether a book is still in copyright varies from country to country, and we can't offer guidance on whether any specific use of any specific book is allowed. Please do not assume that a book's appearance in Google Book Search means it can be used in any manner anywhere in the world. Copyright infringement liability can be quite severe.

### **About Google Book Search**

Google's mission is to organize the world's information and to make it universally accessible and useful. Google Book Search helps readers discover the world's books while helping authors and publishers reach new audiences. You can search through the full text of this book on the web at <http://books.google.com/>



## Über dieses Buch

Dies ist ein digitales Exemplar eines Buches, das seit Generationen in den Regalen der Bibliotheken aufbewahrt wurde, bevor es von Google im Rahmen eines Projekts, mit dem die Bücher dieser Welt online verfügbar gemacht werden sollen, sorgfältig gescannt wurde.

Das Buch hat das Urheberrecht überdauert und kann nun öffentlich zugänglich gemacht werden. Ein öffentlich zugängliches Buch ist ein Buch, das niemals Urheberrechten unterlag oder bei dem die Schutzfrist des Urheberrechts abgelaufen ist. Ob ein Buch öffentlich zugänglich ist, kann von Land zu Land unterschiedlich sein. Öffentlich zugängliche Bücher sind unser Tor zur Vergangenheit und stellen ein geschichtliches, kulturelles und wissenschaftliches Vermögen dar, das häufig nur schwierig zu entdecken ist.

Gebrauchsspuren, Anmerkungen und andere Randbemerkungen, die im Originalband enthalten sind, finden sich auch in dieser Datei – eine Erinnerung an die lange Reise, die das Buch vom Verleger zu einer Bibliothek und weiter zu Ihnen hinter sich gebracht hat.

## Nutzungsrichtlinien

Google ist stolz, mit Bibliotheken in partnerschaftlicher Zusammenarbeit öffentlich zugängliches Material zu digitalisieren und einer breiten Masse zugänglich zu machen. Öffentlich zugängliche Bücher gehören der Öffentlichkeit, und wir sind nur ihre Hüter. Nichtsdestotrotz ist diese Arbeit kostspielig. Um diese Ressource weiterhin zur Verfügung stellen zu können, haben wir Schritte unternommen, um den Missbrauch durch kommerzielle Parteien zu verhindern. Dazu gehören technische Einschränkungen für automatisierte Abfragen.

Wir bitten Sie um Einhaltung folgender Richtlinien:

- + *Nutzung der Dateien zu nichtkommerziellen Zwecken* Wir haben Google Buchsuche für Endanwender konzipiert und möchten, dass Sie diese Dateien nur für persönliche, nichtkommerzielle Zwecke verwenden.
- + *Keine automatisierten Abfragen* Senden Sie keine automatisierten Abfragen irgendwelcher Art an das Google-System. Wenn Sie Recherchen über maschinelle Übersetzung, optische Zeichenerkennung oder andere Bereiche durchführen, in denen der Zugang zu Text in großen Mengen nützlich ist, wenden Sie sich bitte an uns. Wir fördern die Nutzung des öffentlich zugänglichen Materials für diese Zwecke und können Ihnen unter Umständen helfen.
- + *Beibehaltung von Google-Markenelementen* Das "Wasserzeichen" von Google, das Sie in jeder Datei finden, ist wichtig zur Information über dieses Projekt und hilft den Anwendern weiteres Material über Google Buchsuche zu finden. Bitte entfernen Sie das Wasserzeichen nicht.
- + *Bewegen Sie sich innerhalb der Legalität* Unabhängig von Ihrem Verwendungszweck müssen Sie sich Ihrer Verantwortung bewusst sein, sicherzustellen, dass Ihre Nutzung legal ist. Gehen Sie nicht davon aus, dass ein Buch, das nach unserem Dafürhalten für Nutzer in den USA öffentlich zugänglich ist, auch für Nutzer in anderen Ländern öffentlich zugänglich ist. Ob ein Buch noch dem Urheberrecht unterliegt, ist von Land zu Land verschieden. Wir können keine Beratung leisten, ob eine bestimmte Nutzung eines bestimmten Buches gesetzlich zulässig ist. Gehen Sie nicht davon aus, dass das Erscheinen eines Buchs in Google Buchsuche bedeutet, dass es in jeder Form und überall auf der Welt verwendet werden kann. Eine Urheberrechtsverletzung kann schwerwiegende Folgen haben.

## Über Google Buchsuche

Das Ziel von Google besteht darin, die weltweiten Informationen zu organisieren und allgemein nutzbar und zugänglich zu machen. Google Buchsuche hilft Lesern dabei, die Bücher dieser Welt zu entdecken, und unterstützt Autoren und Verleger dabei, neue Zielgruppen zu erreichen. Den gesamten Buchtext können Sie im Internet unter <http://books.google.com> durchsuchen.



**BOSTON  
MEDICAL LIBRARY**



**IN THE  
Francis A. Countway  
Library of Medicine  
BOSTON**



178

179

# ARCHIV

FÜR

# KLINISCHE CHIRURGIE.

BEGRÜNDET

VON

Dr. B. von LANGENBECK,

weil. Wirklichem Geh. Rath und Professor der Chirurgie.

HERAUSGEGEBEN

VON

R. E. V. BERGMANN,


Prof. der Chirurgie in Berlin.

DR. Th. BILLROTH,

Prof. der Chirurgie in Wien.

DR. E. GURLT,

Prof. der Chirurgie in Berlin.



**SECHSUNDREISSIGSTER BAND.**

(Mit 10 Tafeln Abbildungen und Holzschnitten.)

BERLIN, 1887.

VERLAG VON AUGUST HIRSCHWALD.

N.-W. Unter den Linden No. 68.

CATALOGUED,

R. F. D.

6/27/88

# Inhalt.


	Seite
I. Die Arthropathien bei Tabiden. Von Dr. Josef Rotter. (Hierzu Tafel I, II.) . . . . .	1
II. Ueber Wundbehandlung mit Jodoformtamponnade. Von Dr. F. Bramann . . . . .	72
III. Ueber einige seltenerer Knochenaffectionen. Von Dr. Schlange	97
IV. Die Arthropathia tabidorum. Von Prof. Dr. E. Sonnenburg. (Hierzu Tafel III.) . . . . .	127
V. Zur Statistik des hohen Steinschnittes. Bericht über 74 hohe Steinschnitte aus dem Privathospital des Herrn B. A. Paschkoff, Russland, Gouvern. Nischni-Nowgorod, Kreis Sergatsch, Dorf Wetschkiuo. Von Dr. Edmund Assendelft . . . . .	153
VI. Ueber die antituberculöse Wirkung des Jodoforms. Von Prof. Dr. P. Bruns . . . . .	189
VII. Beitrag zur operativen Behandlung innerer Darmeinklemmungen. Von Dr. Rydygier . . . . .	194
VIII. Aus der Heidelberger chirurgischen Klinik des Prof. Dr. Czerny. III. Zur Statistik der Carcinome der oberen Gesichtsgegend. Von Dr. Hugo Bonde . . . . .	207
IX. Beitrag zur Kenntniss der Struma maligna. Von Dr. F. Cramer. (Hierzu Tafel IV.) . . . . .	259
X. Zur Frage der operativen Behandlung der inneren Darmeinklemmungen. Von Prof. Dr. Madelung. (Hierzu Taf. V, Fig. 1, 2.)	283
XI. Ein Fall von Atherom der Niere. Von Dr. B. Schlegtendal. (Hierzu Taf. V, Fig. 3.) . . . . .	304
XII. Aus der Heidelberger chirurgischen Klinik des Prof. Dr. Czerny. III. Zur Statistik der Carcinome der oberen Gesichtsgegend. Von Dr. Hugo Bonde. (Schluss zu S. 258.) (Hierzu Taf. VI.)	313
XIII. Ueber das Erysipeloid. Von Prof. Dr. Rosenbach . . . . .	346
XIV. Zur Chirurgie der Gallenblase. Von Prof. Dr. E. Küster . . . . .	351
XV. Beiträge zur Casuistik der syphilitischen Dactylitis. Von Dr. Franz Eschle . . . . .	356
XVI. Ueber einige plastische Operationen. Von Dr. James Israel. (Hierzu Taf. VII, Fig. 1, 2, 3 und Holzschnitte.) . . . . .	372

	Seite
XVII. Ueber Transplantation frischer gestielter Lappen vom Thorax auf Weichtheildefecte des Ober- und Unterarmes. Von Dr. W. Wagner. (Hierzu Taf. VII, Fig. 4.) . . . . .	381
XXVIII. Ueber Thonabdrücke der Prostata am Lebenden, als die beste Methode zur Gewinnung eines zuverlässigen und bleibenden Nachweises der Vergrößerung derselben. Von Dr. E. Hurry Fenwick. (Hierzu Taf. VII, Fig. 5, 6.) . . . . .	389
XIX. Zur Casuistik der gangränösen Hernien und des Anus praeternaturalis. Von Dr. F. Haenel . . . . .	393
XX. Ueber das Angiosarkom der Mamma. Von Dr. Georg B. Schmidt. . . . .	421
XXI. Daten zur Indicationsstellung bei Steinoperationen und zur Ausführung und Statistik der Lithotomien und Lithotripsien. Von Dr. Josef Kovács . . . . .	428
XXII. Die Wandlungen der Splenectomie seit dreissig Jahren. Von Dr. Georg Adelman . . . . .	442
XXIII. Ueber Ligaturen und Nähte bei den Abdomen-Operationen. Von Dr. Severeanu. (Hierzu Taf. VII, Fig. 7, 8, 9.) . . . . .	493
XXIV. Zur Statistik des hohen Steinschnittes. Bericht über 74 hohe Steinschnitte aus dem Privathospital des Herrn B. A. Paschkoff, Russland, Gouv. Nischni-Nowgorod, Kreis Sergatsch, Dorf Wetoschkino. Von Dr. Edmund Assendelft. (Schluss zu S. 188.) . . . . .	498
XXV. Zur Geschichte der Tracheotomie bei Croup und Diphtherie, besonders in Deutschland. Von Dr. Bernhard Schuchardt . . . . .	527
XXVI. Ein Verfahren beliebig grosse Stücke aus Kröpfen ohne Tamponnade und Blutverlust zu entfernen. Von Dr. Eugen Hahn . . . . .	605
XXVII. Klinische und experimentelle Beiträge zur Frage der Ligatur der Schenkelvene unterhalb des Ligamentum Poupartii. Von Dr. Alexander von Koretzky . . . . .	614
XXVIII. Ueber Hydrocele neonatorum. Von Dr. Wilhelm Wechselmann . . . . .	627
XXIX. Beiträge zur chirurgischen Behandlung des Ileus. Von Dr. M. Schöde . . . . .	635
XXX. Beiträge zur Endoskopie der männlichen Harnblase. Von Dr. Max Nitze. (Hierzu Tafel VIII und Holzschnitte.) . . . . .	661
XXXI. Fünfzig Kropfexcisionen. Ein Beitrag zur chirurgischen Behandlung der Kröpfe. Von Dr. D. G. Zesas. (Hierzu Tafel IX, Fig. 1—4.) . . . . .	733
XXXII. Ueber die chirurgische Behandlung der Blasenectopie. Von Dr. D. G. Zesas. (Hierzu Tafel IX, Fig. 5—8.) . . . . .	753
XXXIII. Die chirurgische Behandlung von Hirnkrankheiten. Von Prof. Dr. E. von Bergmann . . . . .	759
XXXIV. Ueber künstliche Vermehrung der Knochenneubildung. Von Prof. Dr. Helferich. (Hierzu Tafel X.) . . . . .	873



	Seite
<b>XXXV.</b> Ueber sterile Verbandstoffe. Von Dr. Schlange . . . . .	903
<b>XXXVI.</b> Ueber künstliche Athmung und künstliche Herzbewegung. Von Prof. Dr. P. Kraske. (Mit 2 Holzschnitten.) . . . . .	913
<b>XXXVII.</b> Weitere Untersuchungen über die Entstehung der Eiterung; ihr Verhältniss zu den Ptomainen und zur Blutgerinnung. Von Dr. Scheuerlen . . . . .	925
<b>XXXVIII.</b> Ueber Uranoplastik und Staphylorrhaphie im frühen Kindesalter. Von Prof. Dr. Julius Wolff . . . . .	934
<b>XXXIX.</b> Zur Aetiologie der Eiterung. Von Dr. Fehleisen . . . . .	966
<b>XL.</b> Zur Jodoformfrage. Von Dr. G. de Ruyter . . . . .	984
<b>XLI.</b> Zwei Fälle von offenem Urachus bei Erwachsenen. Von Dr. F. Bramann . . . . .	996

---



**ARCHIV**  
**FÜR**  
**KLINISCHE CHIRURGIE.**

**HERAUSGEGEBEN**

**VON**

**DR. B. VON LANGENBECK,**

Wirklichem Geh. Rath und Prof. der Chirurgie.

**R E D I G I R T**

**VON**

**DR. BILLROTH,**  
Prof. der Chirurgie in Wien.

**und**

**DR. GURLT,**  
Prof. der Chirurgie in Berlin.

---

**SECHSUNDREISSIGSTER BAND.**

**ERSTES HEFT.**

(Mit 3 Tafeln Abbildungen.)

**BERLIN, 1887.**

**VERLAG VON AUGUST HIRSCHWALD.**

N.-W. Unter den Linden No. 68.



# Inhalt.


---

	Seite
I. Die Arthropathien bei Tabiden. Von Dr. Josef Rotter. (Hiersu Tafel I, II) . . . . .	1
II. Ueber Wundbehandlung mit Jodoformtamponnade. Von Dr. F. Bramann . . . . .	72
III. Ueber einige seltenere Knochenaffectionen. Von Dr. Schlange	97
IV. Die Arthropathia tabidorum. Von Prof. Dr. E. Sonnenburg. (Hiersu Tafel III) . . . . .	127
V. Zur Statistik des hohen Steinschnittes. Bericht über 74 hohe Steinschnitte aus dem Privathospital des Herrn B. A. Paschkoff, Russland, Gouv. Nischni-Nowgorod, Kreis Sergatsch, Dorf Wotoschkino. Von Dr. Edmund Assendelft . . . . .	153
VI. Ueber die antituberculöse Wirkung des Jodoforms. Von Prof. Dr. P. Bruns . . . . .	189
VII. Beitrag zur operativen Behandlung innerer Darmeinklemmungen. Von Dr. Bydygier . . . . .	194
VIII. Aus der Heidelberger chirurgischen Klinik des Prof. Dr. Czerny. III. Zur Statistik der Carcinome der oberen Gesichtsgegend. Von Dr. Hugo Bonde . . . . .	207

---



1127.



# Die Arthropathien bei Tabiden.

Von

**Dr. Josef Rotter,**

Assistenzarzt der chirurg. Universitätsklinik zu Berlin.

(Hierzu Tafel I, II.)

Die Lehre von den neuropathischen Gelenkaffectionen wurde im Jahre 1831 von dem Amerikaner J. K. Mitchell auf Grund einiger klinischer Beobachtungen in's Leben gerufen, und Anfangs mit grosser Begeisterung von der medicinischen Welt aufgenommen. Durch sie glaubte man schon eine Zeit lang das Dunkel in der Aetiologie fast aller Gelenkkrankheiten aufgeklärt zu haben, bis sich gegen diese Verallgemeinerung eine Reaction erhob, welche die ganze Doctrin für lange Jahre in Vergessenheit senkte. Derselben wurde sie erst Anfangs der 60er Jahre durch die Arbeit Brown-Séquard's und Weir Mitchell's, des Sohnes des Begründers, wieder entrissen und dem gesteigerten und dauernden Interesse der Aerzte wiedergegeben.

Seitdem sind bei den verschiedenartigsten Erkrankungen des peripheren und des centralen Nervensystems Gelenkaffectionen beobachtet worden, die indess bis jetzt gegenüber der Mannichfaltigkeit der verursachenden Nervenleiden eine auffallend spärliche Casuistik aufzuweisen haben. Nur die im Gefolge der Tabes dorsalis auftretenden Arthropathien, auf welche Charcot 1868 zuerst die Aufmerksamkeit lenkte, zeichnen sich vor allen übrigen durch die Häufigkeit des Vorkommens aus und haben bereits zur Aufspeicherung einer grossen Literatur Veranlassung gegeben. Sie sind in ihrem klinischen und pathologisch-anatomischen Bilde bei Weitem am besten gekannt und studirt. Aber trotzdem gehen die Ansichten über ihre Stellung in der Reihe der Gelenkkrankheiten noch weit auseinander.



Es harren die wichtigsten Principienfragen noch ihrer definitiven Lösung, welche im Wesentlichen in folgenden Thesen enthalten sind:

- 1) Stellen die Gelenkaffectionen der Tabiden eine von allen übrigen Formen der Gelenkerkrankungen verschiedene, eigenartige Arthropathie dar, und
- 2) stehen die Gelenkaffectionen der Tabiden in einem bloss äusserlichen, indirecten — oder in einem inneren, causalen Zusammenhange mit der Tabes dorsalis?

Um der Lösung dieser noch streitigen Grundfragen nahe zu kommen, habe ich alle mir aus der Literatur bekannt gewordenen Einzelbeobachtungen, auf welche die Lehre der Arthropathien Tabider aufgebaut ist, genauer untersucht. Mit Hülfe der Ergebnisse dieser Studien und werthvoller Beobachtungen, welche ich in der letzten Zeit selbst zu machen Gelegenheit hatte, glaube ich in den Stand gesetzt zu sein, obige Fragen der Entscheidung entgegen zu führen.

### Casuistik.

Aus der am Schluss angeführten Literatur und meiner eigenen Erfahrung habe ich die Arthropathien von 74 Patienten zusammengestellt. Dieselben litten an 112 Gelenkaffectionen, welche sich auf die einzelnen Gelenke wie folgt vertheilen:

Kniegelenk . . . .	49
Hüftgelenk . . . .	24
Schultergelenk . .	12
Tarsalgelenke . .	12
Ellenbogengelenk	6
Sprunggelenk . .	4
Hand und Finger	3
Unterkiefer . . . .	2

112.

Bei 26 Patienten bestand eine Erkrankung symmetrischer Gelenke. und zwar

des Kniegelenkes . . . . .	11 mal,
- Hüftgelenkes . . . . .	7 -
der Tarsalgelenke . . . . .	4 -
des Schultergelenkes . . . . .	2 -
der Hand- und Fingergelenke	2 -
	26 mal.

Bei 5 Patienten waren 2 nicht symmetrische,  
 - 2 - je 4 Gelenke erkrankt.  
 - 1 - - 5 - -  
 - 1 - - 7 - -

Von 60 Patienten waren 36 Männer  
 und 24 Weiber.

Das erste Symptom der Charcot'schen Arthropathien besteht gewöhnlich in einer plötzlichen und schmerzlosen Anschwellung des Gelenkes. In wenigen Stunden, oder seltener im Verlauf von einem oder zwei Tagen, füllt sich der Gelenkraum mit einem starken Erguss von seröser Beschaffenheit, welchem öfter kleine Mengen Blut beigemischt sind.<sup>1)</sup>

Ziemlich gleichzeitig oder wenige Stunden oder Tage später werden auch die dem Gelenk benachbarten Weichtheile von einer Anschwellung befallen. Wenn z. B. das Kniegelenk erkrankt ist, reicht dieselbe bis zum Fuss hinunter und bis zur Mitte des Oberschenkels hinauf, bei Affection des Schultergelenkes am Rumpf bis nahe der Mittellinie, und am Arm bis zum Ellenbogen oder auch bis zur Hand hinab.

In 5 Fällen von Kniearthropathien wurde beobachtet, dass sich die Weichtheilswellung Anfangs auf die obere Gegend der Wade beschränkte, und sich dann erst auf die übrigen Theile der Extremität verbreitete. Die Schnelligkeit ihrer Entwicklung ist recht verschieden, bald soll über Nacht das ganze Glied mächtig angeschwollen sein, bald sind mehrere Tage oder Wochen vergangen, ehe die Schwellung den höchsten Umfang erreichte.

Die Haut über den geschwollenen Theilen ist von normaler Farbe, lässt häufig ein stark gefülltes Venennetz durchschimmern, das sich nach der Abschwellung wieder verliert, und verhält sich gegen Berührungen durchaus schmerzlos.<sup>2)</sup>

<sup>1)</sup> Eiterung tritt ohne vorausgegangene Infection nicht ein, und muss deshalb als zufällige Complication des Verlaufes angesehen werden. Die Zahl der vereiterten Gelenke ist nicht gering, doch lässt sich fast bei allen die Invasionspforte der pyogenen Organismen aus den Krankheitsberichten nachweisen. Ich will die einzelnen Fälle durchgehen:

Fall Ball 5. Arthropathie des Knies. Die Cyste an der Wade wurde punctirt; der Inhalt erwies sich serös — später vereiterte dieselbe.

Blum (Charcot): Mme. Leisier. Inhalt des erkrankten Schulter- und Kniegelenkes bei der Punction serös, — 2 Jahre später bei der Section eiteriger Inhalt.

Jean: Knie. Einige Tage nach Beginn der Arthropathie entwickelte sich von Excoriationen am Oberschenkel aus, welche durch dauernden Contact mit Urin und Faeces entstanden waren, eine Phlegmone, welche in's Kniegelenk durchbrach.

Leyden. Arthropathie des Knies. Bei der Punction entleerte sich eine klare, synoviaähnliche, mit Eiterflocken (wahrscheinlich Fibrinflocken) gemischte Flüssigkeit. Im Anschluss daran vereiterte das Gelenk.

Gaucher et Duflocq. Sprunggelenksaffection. Nach Application von Moxen erfolgte Vereiterung.

In den Fällen von Bourceret und Ponfick, Hüftgelenksaffectionen, ist die Ursache der Vereiterung unbekannt.

<sup>2)</sup> Also nur in zwei Fällen von sieben lässt sich die Infectionsquelle aus der Krankengeschichte nicht nachweisen. Vielleicht ist in diesen eine vorausgegangene Punction des Gelenkes nicht angegeben, vielleicht eine kleine Verletzung übersehen worden, was bei Tabiden wegen der Anästhesie der Haut leicht vorkommen kann.

Die Ausnahmen sind selten. In 4 Fällen: Bourceret, Hüftgelenk; Ball 3., Schultergelenk; Bensch-Wolff, Kniegelenk; Blum, Mme. Leisier, Kniegelenk; waren die Capillaren der Haut beinahe des ganzen Gliedes dilatirt

Nach einem kräftigen Fingereindruck auf die Haut bleibt gewöhnlich keine Delle zurück. Es lässt sich eine derbe und harte Consistenz der Weichtheilanschwellung feststellen, zum Unterschied von einem gewöhnlichen Stauungsödem. In einer anderen Reihe von Beobachtungen wurde diese Eigenartigkeit der Schwellung nicht vorgefunden, sie verhielt sich vielmehr wie ein gewöhnliches Stauungsödem, das bekanntlich durch Fingerdruck oft nur seichte Impressionen entstehen lässt. Dass die Weichtheilanschwellung an den unteren Extremitäten sich auch dann entwickelt, wenn die Patienten schon vor dem Einsetzen der Arthropathie zu Bett gelegen haben, lässt sich nicht behaupten, weil in den bezüglichen Fällen Angaben über das Vorhandensein dieses Symptoms nicht gemacht sind. (Cadiat, Seeligmüller, Regnard.)

Von Charcot sind zwei Gelenkaffectionen zu den tabiden gerechnet worden, in denen eine Schwellung ganz fehlte (Charcot, Mme. Coteret, Schultergelenk; Charcot et Féré. Pied tabétique No. 3.).

Nicht immer war die Schwellung des Gelenks und des Gliedes das erste wahrgenommene Symptom der Arthropathie. Es giebt noch eine Reihe von etwa 10 Fällen, in denen der Schwellung einige Zeit crepitirende Geräusche vorausgegangen sind, und wie wir später sehen werden, giebt es Arthropathien, in denen eine Dislocation im Gelenk das erste Symptom bildete.

Ebenso schmerzlos wie beim Beginn ist das Gelenk auch im Verlaufe des Leidens. Wenn die untere Extremität betroffen ist, gehen die Kranken umher, wenn die obere, bewegen sie dieselbe ohne den geringsten Schmerz. Daher kommt es vor, dass der Beginn der Gelenkaffection ganz übersehen werden kann und mehrfach erst erkannt wurde, als die Schwellung so bedeutend war, dass sie durch ihren Umfang und ihr Gewicht die Bewegungen behinderte. Diese mechanische Behinderung ist auch der gewöhnliche Grund, warum es ein Patient für nöthig findet, Bettruhe inne zu halten; wegen Schmerzhaftigkeit des Gelenkes thun sie es fast nie.

Schmerzhaftigkeit des Gelenks ist äusserst selten vorhanden. Ich rechne natürlich jene Schmerzen nicht hierher, welche den Charakter der lancinirenden haben und die einige Mal mit vermehrter Heftigkeit vor oder im Beginn der Schwellung für einige Stunden vorhanden waren, auch nicht die durch eine vorübergehende entzündliche Röthung der Haut bedingten, sondern nur jene, welche durch Bewegungen im Gelenk erzeugt und vermehrt werden und den Kranken zur Schonung oder Fixation des Gelenkes zwingen.

Hierher gehört die Beobachtung Hamilton's und Westphal's (multiple Affection der Finger- und in ersterem Falle auch grosser Gelenke), Czerny's Affection des Sprunggelenkes (Junghans), ferner die Affectionen des Knie-

---

und gleichzeitig bestanden über weite Strecken hinreichende Blutextravasate. Nennenswerthe Traumen waren hier nach Angabe der Patienten nicht vorausgegangen.

In einigen anderen Fällen war im Beginn der Schwellung die Haut geröthet und schmerzhaft zugleich, ohne dass eine Vereiterung folgte und zwar in allen Arthropathien der Finger „Westphal, Hamilton, Pitres-Vaillard“, in einer Affection des Sprunggelenkes von Czerny und des Kniegelenkes von Ball 11.

gelenkes von Bouchard (Ball 11), welches dauernd schmerzhaft blieb, und von Krauss' Kniegelenk, welches  $\frac{1}{2}$  Jahr lang Schmerzen verursachte, dann aber ganz schmerzfrei wurde. Czerny hat noch eine Schultergelenksaffection erwähnt, welche nach einer Contusion entstanden, bei Bewegungen Schmerzen bereitete, den Patienten (Fabrikarbeiter) indess nicht am Arbeiten hinderte.

Ebenso constant, als die vollkommene Schmerzlosigkeit im Gelenk, findet sich ein anderes wichtiges Symptom ausnahmslos unmittelbar nach Beginn der Schwellung, ein deutliches Crepitiren bei Bewegungen im Gelenk, das anscheinend immer dadurch entsteht, dass rauhe Gelenkflächen aneinander gerieben werden. Dieses Krachen bleibt für immer bestehen.

In einer geringen Anzahl von Fällen erinnerte nach dem Rückgang der Schwellung nur noch das Crepitiren an die Arthropathie, während der Gelenkapparat selbst keine nennenswerthen Veränderungen erlitt.<sup>1)</sup> Charcot hat diese benigne verlaufenden Fälle der Gruppe der maligne verlaufenden gegenüber gestellt. Er selbst hat indess und neuerdings auch Westphal auf die häufigen Recidive einmal erkrankter Gelenke aufmerksam gemacht, die dann schwerere Folgezustände nach sich ziehen können. Ich habe vor Kurzem auch eine solche Beobachtung gemacht bei Patient Lange (Kniegelenk), bei dem sich 5 Jahre nach dem Beginne nach einem wenig beachteten Fall innerhalb 6 Wochen eine schwere Destruction des Gelenkes, ein hochgradiges Genu valgum entwickelte.

Das weitaus Gewöhnliche ist nun, dass nach dem Beginn der Anschwellung in kurzer Zeit tiefe und schwere Veränderungen im Gelenkapparat entstehen. Gerade in der Rapidität ihrer Entwicklung liegt das hervorragendste Charakteristikum der tabiden Arthropathien, das um so schärfer in die Augen springt, je tiefer wir in das Detail der Casuistik eindringen.

Ich will im Folgenden die mir aus der Literatur bekannten Fälle, welche ich in Gruppen nach den einzelnen Gelenken zusammengestellt habe, in dieser Richtung durchmustern.

Am **Kniegelenk** hat sich gewöhnlich schon nach Ablauf von einigen Wochen oder gar von Tagen eine Lockerung des Gelenkapparates entwickelt, wodurch leichte oder auch sehr bedeutende seitliche Bewegungen, solche im Sinne der Hyperextension, möglich wurden. So berichtet Westphal, dass 3 Tage nach Beginn der Schwellung der Patient (Kanzian) beim Gehen einknickte und sich dabei eine Patellarluxation zuzog, welche leicht reponirt wurde. Danach bemerkte Patient harte, lose Stücke im Gelenk nach aussen von der Patella und ein so hochgradiges Schlottern, dass das Gehen ohne Schiene nicht mehr möglich war.

Die **Mme. Leisier** (Blum, S. 20), welche im vorgeschrittenen Stadium der Ataxie nur mit Unterstützung gehen konnte, bemerkte eines Tages, dass das eine Bein allmählig anschwell. 3 Wochen später „glitt“ sie bei einer Ohnmacht vom Stuhl herab auf die Erde, bekam Erbrechen und Frost, eine

<sup>1)</sup> Charcot, Ellenbogengelenk (1868), — Kniegelenk Ball 6, 8., 12, Barker bei Macnamara, und alle wegen Schmerzhaftigkeit fixirten oder geschonten Gelenke, l. c.

starke Anschwellung des kranken Beines und heftige Schmerzen in demselben. Am folgenden Tage waren letztere wieder verschwunden und die Bewegungen im Gelenk konnten ohne irgend welche Schmerzen activ und passiv vorgenommen werden, es waren aber auch so hochgradige seitliche Bewegungen möglich, dass die Condylen aneinander verschoben werden konnten. Gleichzeitig bestanden ausgedehnte subcutane Blutextravasate.

Eine dieser im Wesentlichen gleiche Beobachtung machte Bensch. Es fehlte indess bei seinem Patienten ein vorausgegangenes Trauma. So rapid wie in den letztgenannten Fällen ist die Entwicklung des Schlottergelenkes gewöhnlich nicht, es vergehen darüber vielmehr meist mehrere Wochen oder Monate. In einer Anzahl von etwa 20 Fällen existiren über diesen Punkt gut verwertbare Angaben,

6 Mal vergingen 2 bis 4 Monate,  
10 - - - - -  $\frac{1}{2}$  bis 1 Jahr,  
4 - - - - - 1 bis 2 Jahre.

bis sich ein höherer Grad eines Schlottergelenkes gebildet hatte. Dasselbe giebt gewöhnlich zu einem Genu valgo-recurvatum, seltener zu einem Genu varum Veranlassung. In einem Fall von doppelseitiger Kniegelenksaffection bestand links ein Genu valgum, rechts ein Genu varum. Die Patienten vermögen trotz recht hochgradiger abnormer Beweglichkeit im Gelenk wegen der stets vorhandenen Analgesie in demselben noch leidlich gut zu gehen, indessen werden doch oft solche Grade erreicht, dass der Unterschenkel wegen allzu starker seitlicher Abweichung nicht mehr als Stütze für den Körper dienen kann. In 8 solchen Fällen wurde durch Application einer Schiene das Gehen wieder ermöglicht. In 5 anderen Fällen<sup>1)</sup> hing der Unterschenkel an dem Oberschenkel nur noch wie mit einem Bande befestigt und liess sich nach beinahe jeder Richtung beliebig bewegen. Die Franzosen haben diese hochgradigsten Schlottergelenke als Jambes de polichinelle, als Hampelmannsbeine bezeichnet. Dass dabei häufig Subluxationen nach allen Richtungen vorkommen, ist selbstverständlich, auch complete Luxationen der Tibia nach hinten sind zwei Mal beobachtet worden.

Die Schlottergelenke haben sich immer unter dem Einfluss von Gehbewegungen entwickelt, oder im Anschluss an unbedeutende Traumen. Ich erinnere an Mme. Leisier's Fall vom Stuhle, an die „Patellar-Luxation“ im Fall Westphal, an den Fall auf das Trottoir bei meinem Patienten Lange, und bei Ball No. 1.

Es ist vielfach behauptet, dass die Arthropathien auch bei Patienten, welche zu dauernder Bettruhe verurtheilt sind, ganz spontan entstehen und dann denselben malignen Verlauf nehmen können wie bei Patienten, welche umhergehen. Als hierher gehörige Fälle habe ich folgende gefunden:

Dr. Jean.<sup>2)</sup> 3 Tage nach Beginn der Schwellung verjauchte das Gelenk in Folge einer Phlegmone, welche von einer mit Faeces und Urin benetzten Excoriation ausging. Am 7. Tag Tod. Ich kann nicht begreifen, wie

<sup>1)</sup> Blum, Mme. Leisier, Joffroy-Bourneville (Ball 15), Westphal, Barker (Macnamara), Bensch.

<sup>2)</sup> s. Michel, S. 83.

man behaupten kann, dass es sich hier um eine Gelenkaffection tabiden Ursprungs handele!

Seeligmüller. Genauere Angaben über das klinische Verhalten des Gelenkes fehlen, 3—4 Monate nach Beginn der Arthropathie Tod. Section zeigte nur Knorpeldefecte, welche durch Inactivität — 2 Jahre vorher Bettruhe — bedingt sein können.

Regnard. Die 39 Jahre alte Patientin befindet sich im dritten Stadium der Tabes. Ohne nachweisbare Ursache Anschwellung des rechten Knies, welche mehrere Monate andauerte. Bei einer etwas brüskeren Bewegung im Bett drehte sich der Unterschenkel so, dass die Fussspitze nach Aussen sah und die Patella nach Aussen dislocirt war. Ohne grosse Mühe und ohne Schmerz konnte die Patientin das Bein wieder in die normale Lage zurückbringen. Diese Dislocation wiederholte sich öfter und schliesslich blieb die Tibia mit starker Aussenrotation hinter das Femur luxirt. Obwohl zuletzt die Reposition — wohl wegen Weichtheilverkürzung — nicht mehr möglich war, konnten die Knochen doch nach allen Richtungen aneinander verschoben werden.

Wenn diese Patientin auch zu Bett gelegen hat, so war ihr Gelenkapparat bei Wendungen, Drehungen etc. doch mannigfachen Insulten ausgesetzt, weil sie sich in einem sehr vorgeschrittenen Stadium der Ataxie befand.

Im folgenden Fall ist die Arthropathie zwar beim Umhergehen entstanden, aber anscheinend bei Bettruhe sehr maligne verlaufen.

Charcot (Ball 9). Die stark atactische Patientin kniete eine Stunde beim Scheuern, bald nachher starke Schwellung und deshalb Bettruhe. Vier Wochen später versucht Patientin aufzustehen, und nachdem sie einige Schritte gegangen, brach sie unter einem lauten Krachen im erkrankten Kniegelenk zusammen. Eine neue Schwellung erfolgte nicht, aber bei den geringsten Bewegungen waren crepitirende Geräusche wahrzunehmen und ein so hochgradiges Genu valgum war entstanden, dass, als die Patientin später wieder zu gehen versuchte, es ihr nicht anders als mit einem enganschliessenden Schienenapparate möglich war.

Es ist wohl kaum zu bezweifeln, dass der Fall, welchen die Patientin beim Versuch aufzustehen, erlitt, für die Entstehung des hochgradigen Genu valgum nicht ohne Belang sein konnte.

Somit dürften die vorausgehenden Fälle zur Unterstützung der Ansicht, dass die Arthropathien spontan entstehen und ohne äussere Veranlassungen einen malignen Verlauf nehmen können, nicht zu verwerthen sein.

Die äussere Form des Gelenkes hängt von der Menge des flüssigen Gelenkinhaltes und den Dislocationen der Gelenkenden ab.

In 8 Fällen ist noch angegeben, dass extracapsulaer gelegene Theile der Tibia oder des Femur verdickt gewesen seien.

Sehr hochgradige Volumsveränderungen hat das Gelenk auch einige Mal durch Einlagerung von Knochenplatten in die Gelenkkapsel erlitten. In einem Fall von Westphal hatten sie die Grösse einer Patella, in dem von Bensch-Wolff die Grösse eines Handtellers erreicht.

In einer Beobachtung von Joffroy (Ball 15) enthielt das Gelenk eine solche Masse bis taubeneigrosser Gelenkkörper, dass es sich wie ein Sack Nüsse anfühlte. — In meinem Falle Lange konnte man bewegliche Körper im Gelenk und knopf- und wulstförmige, knochenharte Vegetationen an den Rändern der Gelenkflächen durchfühlen.

**Ellenbogengelenk.** Dem Kniegelenk lasse ich das Ellenbogengelenk folgen, weil dasselbe in der Gelenkmechanik und geringen Weichtheilbedeckung die grösste Aehnlichkeit mit ersterem besitzt. Nur 6 einschlägige Fälle habe ich in der Literatur verzeichnet gefunden, von denen der eine (Charcot 1868 Mme. B.) bereits bei den benignen verlaufenen Fällen erwähnt ist.

Von den übrigen fünf zeigte der Fall Schrader's starke Knochenwucherungen an allen im Gelenk zusammenssenden Epiphysen, eine Verdoppelung des Gelenkumfanges und starkes Krachen bei Bewegungen. Eine genauere Anamnese ist nicht vorhanden. — Westphal vermochte bei seinem Patienten (52jährigen Capitain, Ataxie der oberen Extremitäten) schon am Tage nach Beginn der Affection mehrere erbsen- bis haselnussgrosse freie Körper im Gelenk nachzuweisen.

Der Patient von Gowers (siehe Macnamara), 45 Jahre alt, erlitt bei einem Fall einen Stoss auf die Gegend des Ellenbogengelenks. Am nächsten Tage starke Schwellung. trotzdem konnte der Arm ohne Schmerz und ohne Schwierigkeit gebraucht werden. 2 Monate später war das Gelenk stark abnorm beweglich und lose Knochenstücke konnten darin gefühlt werden.

Bei dem 44 Jahre alten Patienten Roberts stellte 4 Wochen nach Beginn der Anschwellung das Gelenk einen schlaffen, halb mit Synovia gefüllten Sack dar, und gestattete eine Hyperextension bis zum rechten Winkel und die ausgiebigsten seitlichen Bewegungen. Im Gelenk freie Körper.

Die beiden letztgenannten Patienten starben 6 resp. 3 Monate nach Beginn der Erkrankung und die Section stellte Gelenkfracturen fest, die Corpora mobilia erwiesen sich als Fragmente.

Der letzte Fall von Debove kam erst im 7. Jahre des Verlaufes in Beobachtung. Sehr starke abnorme Beweglichkeit im Gelenk. Man konnte durch die Palpation feststellen, dass der Gelenkkörper des Humerus fehlte. die Verbindung der beiden Vorderarmknochen im Gelenk gelöst sei und Radius und Ulna gabelförmig das untere Humerusende umfassten. Auch hier war im Gelenksack ein Corpus mobile durchzufühlen.

Die Rapidität der Entwicklung der Destruction ist besonders auffallend bei dem 3. und 4. Fall, in denen Fracturen im Gelenk sich ereignet hatten. Der letzte, dessen Anamnese dunkel, bietet ein ganz ähnliches Bild. Bei dem Westphal'schen war das Gelenk entweder schon vorher krank, oder es hatte auch eine Fractur erlitten und der Schrader'sche Fall endlich unterscheidet sich in nichts von einer gewöhnlichen Arthrit. deformans.

**Hüftgelenk.** Noch schwerer und rapider als in den beiden Charniergelenken scheinen die Processe in den beiden Kugelgelenken der Hüfte und der Schulter zu verlaufen. Es wirkt gewiss überraschend, wenn in einer Zusammenstellung von 24 erkrankten Gelenken 21 davon pathologische Luxationen zeigten.



In den 15 Hüftgelenksaffectionen war in jedem Falle eine Dislocation des Femur vorhanden.

4 Mal bildete die Dislocation des Femur das erste Symptom, welches vom Patienten wahrgenommen wurde. 2 Mal erfolgte dieselbe nach einem Fall <sup>1)</sup> auf die Hüfte und 2 Mal <sup>2)</sup> ohne nachweisbare Ursache. Der Patient Boyer's arbeitete auf dem Felde, brach ohne äussere Veranlassung zusammen. Ein Arzt stellte sofort eine „Spontanluxation“ fest.

Bei einem fünften Falle von Cadiat ist erwähnt, dass die bettlägerige Patientin bei einer Wendung bemerkt habe, dass im Gelenk eine Verschiebung vorgekommen sei. In den klinischen Aufzeichnungen findet sich keine Angabe, ob die Patientin schon vor der Dislocation Kenntniss von ihrem Hüftleiden gehabt habe.

Im Fall von Hoffmann erfolgte Nachts bei einer Wendung im Bett ein Krachen in dem „bis dahin ganz gesunden“ Gelenk und sofort darnach Schwellung. Als der Kranke 8 Wochen später zu gehen versuchte, war das Bein bedeutend kürzer als das andere.

Im Fall von Westphal erfolgte die typische Schwellung und nach Rückgang derselben konnte man eine Luxation des Oberschenkels und Fehlen des Caput femoris feststellen.

Im Fall von Bourceret Schwellung, danach Bettruhe, 3 Tage später Versuch aufzustehen. Dabei bemerkte Patientin ein Krachen im Gelenk und dass das kranke Bein nicht mehr stütze. Noch 2 Tage später stellte der zur Consultation hinzugerufene Prof. Gosselin die Diagnose auf Schenkelhalsfractur, zumal da ein grosses Blutextravasat in der Glutealgegend bestand.

In meinem Falle (Neumann) hatte der Patient 14 Tage vor dem Eintritt der Dislocation knarrende Geräusche im Gelenk verspürt.

Bei Schrader's Patienten trat die Dislocation 4 Wochen nach Beginn der Schwellung auf.

Im Fall von Charcot (Mme. Coteret) erfolgte die Luxation beiderseits <sup>1</sup>/<sub>2</sub> Jahr nach der Schwellung.

Der von mir beobachtete Patient Fink wusste gar nichts davon, dass seine Hüftgelenke krank seien, obwohl beiderseits eine Dislocation des Femur nach oben bestand.

Nach der klinischen Beobachtung fällt also der Beginn der Gelenkaffection 4 Mal bestimmt und 4 Mal wahrscheinlich mit dem Eintritt der Dislocation zusammen.

1	Mal	erfolgte	die	Dislocation	14	Tage,
1	-	-	-	-	4	Wochen,
2	-	-	-	-	<sup>1</sup> / <sub>2</sub>	Jahr,

nachdem Symptome wie Crepitation und Weichtheilsschwellung die Aufmerksamkeit auf das betreffende Gelenk gerichtet hatten, und 1 Mal hatte der Patient von der Existenz seiner doppelseitigen Hüftgelenksaffection, die mit Dislocation verbunden war, keine Kenntniss.

<sup>1)</sup> Blum (Le maire Jules) und Blum (Pinaigre, linkerseits).

<sup>2)</sup> Blum (Pinaigre, rechterseits) und Boyer.

Das Femur war immer in der Richtung nach oben, also im Sinne der Luxatio iliaca verschoben, bis auf 2 Fälle, in denen eine Luxatio obturatoria bestand.

Niemals waren nach erfolgter Verschiebung die Symptome einer traumatischen Luxation bezüglich Fixation in einer bestimmten Stellung vorhanden. Der Oberschenkel liess ausgiebige Bewegungen zu, drei Mal in einem solchen Grade, dass man den Vergleich mit einem Hampelmannsbein machte.

Bei der Palpation der Gelenkgegend hat man in einigen Fällen starke Verdickung des oberen Femurendes und Knocheneinlagerungen in die benachbarten Weichtheile gefunden. In meinem Fall Neumann war erstere so bedeutend, dass man Anfangs an ein Knochensarcom dachte. In dem andern von mir beobachteten Fall „Fink“ hatte vor 1½ Jahren eine Spontanfractur etwa handbreit unter dem Trochanter major stattgefunden, welche mit einem leichten Winkel nach aussen verheilt ist und eine starke Auftreibung zurückgelassen hat. Letztere grenzt an eine in der Inguinalgegend befindliche faustgrosse, höckerige Knochenmasse, welche mit dem Ramus horizontalis ossis pubis fest zusammenhängt.

Westphal erwähnt eine osteomartige Auftreibung im oberen Drittel des Femur, welche im weiteren Verlaufe kleiner geworden ist.

Eine faustgrosse Knochengeschwulst beobachtet Schrader in der Gegend der vom Femurkopf verlassenen Pfanne.

Beim **Schultergelenk** finden wir ganz analoge Verhältnisse wie am Hüftgelenk.

In 8 Fällen von 11 war es zur Luxation gekommen.

3 Mal bildete die Dislocation das erste wahrgenommene Symptom des Gelenkleidens.

Charcot: Mme. Coteret. Bei einer unbedeutenden Bewegung des linken Armes, der auch an den oberen Extremitäten atactischen Patientin erfolgte eine Luxatio subcoracoidea completa.

Debove: Der Patient erlitt durch einen Fall eine Luxation, die von einem Arzt leicht reponirt und 8 Wochen lang mit fixirenden Verbänden behandelt wurde. Dann starke Versteifung der Schulter. Als dieselbe leidlich verschwunden war, wiederholte sich ohne äussere Veranlassung die Luxation. Jetzt konnte man feststellen, dass die Scapulagelenkfläche und der Processus coracoideus grösstentheils usurirt seien. Dieser Fall lässt sich entweder so deuten, dass die erste Luxation mit Absprengungen der Gelenkkörper verbunden war, oder dass sie in einem schon kranken Gelenk stattfand. Wir werden später bei der Betrachtung der pathologisch-anatomischen Verhältnisse sehen, dass es sich immer um Destructionsluxationen handelt.

Ball (1871). Die Patientin hatte einige Tage vor der Luxation Krachen im Gelenk verspürt. Sie besuchte den Arzt wegen einer Schwellung der Hand. Nach dem Entkleiden wurde erst festgestellt, dass der eigentliche Sitz des Leidens das Schultergelenk sei. — Ein im Verblassen begriffenes Blutextravasat in der Bicepsgegend deutete auf ein älteres Datum der Affection.

In den übrigen 5 Fällen war die Dislocation vorhanden:

- 1 Mal 14 Tage nach Beginn der Weichtheilschwellung (Ball 14).  
 1 „ 22 „ „ „ „ „ (Dobove linkerseits).  
 1 „ einige Wochen „ „ „ „ (Ball 3).  
 1 „ 5 Monate nach einer Contusion der Schulter (Czerny).  
 1 „ 2 Jahre nach Beginn der Weichtheilschwellung (Ball 4).

In den letzten beiden Fällen und im ersten (Ball 14) kann sie schon früher vorhanden gewesen sein.

In den zwei folgenden Fällen, in denen eine Luxation in der Krankheitsgeschichte zwar nicht ausdrücklich vermerkt ist, hat wahrscheinlich eine solche bestanden:

Im Fall von Blum (Mme. Leisier) wurde das Caput humeri 21 Tage nach Beginn der Affection kleiner, rau und usurirt durchgeföhlt, — im Fall von Blum (Mme. Delaunay) wurden 2 Jahre nach Beginn der Affection am Oberarmkopf tiefe Defecte festgestellt.

Die Luxationen sind immer im Sinne der Luxatio subcoracoidea erfolgt (im Fall Ball 14 konnte man auch den Oberarm nach hinten dislociren) und hatten immer den Charakter der Destructionsluxationen bis auf den Fall Charcot (Mme. Coteret), in welchem die Adduction etwas beschränkt war.

Von Arthropathien des Sprunggelenkes habe ich 4 Fälle zusammengestellt. Der von mir beobachtete Fall zeigte 3 Wochen nach Beginn der Schwellung eine Lockerung des Gelenkes, welche nach weiteren 3 Wochen so hochgradig wurde, dass der Fuss beim Auftreten in die extremste Varusstellung gerieth und der Patient auf dem äusseren Fussrand und dem unteren Fibulaende ging (in Folge einer Fractur des Malleolus internus und Zertrümmerung des Talus).

In dem Falle von Czerny (C. L.) hatte sich im Anschluss an eine Distorsion im Verlaufe von 3 Monaten eine starke Lockerung des Gelenkes herausgebildet.

Für den Fall von Gaucher et Duflocq fehlen genauere Angaben in dieser Richtung.

Czerny beschreibt noch den Fall Junghans, in welchem die Schwellung mit erhöhter Temperatur, Röthung und Schmerzhaftigkeit der bedeckenden Haut verbunden war. Kurz nach Beginn liess sich Krachen im Gelenk nachweisen, in der Folge wurde dasselbe wegen Schmerzhaftigkeit bei Betruhe fixirt und es entwickelte sich eine knöcherne Ankylose im Sprunggelenk in Varoquinusstellung.

Mit Ausnahme dieses letzten Falles vermochten die Patienten ohne Schmerzen umherzugehen; mein Patient füllte von der 5. Woche seines Gelenkleidens ab seinen Dienst als Bahnwärter von früh 6 Uhr bis Abends 9 Uhr fortwährend auf den Füßen aus.

In dem Falle Gaucher-Duflocq und dem meinigen fühlte sich das untere Drittel der Unterschenkelknochen stark verdickt an, und bei ersterem sass am vorderen Rand des Malleol. ext. ein voluminöser Osteophyt auf. Ausserdem erwähnt Gaucher, dass ein Hallux valgus, und zwischen dem unteren und

mittleren Drittel der Tibia eine Einknickung, mit offenem Winkel nach innen vorhanden war (vielleicht von einer Fractur herrührend).

Anscheinend häufiger als die Affection des Sprunggelenks kommt die der **Tarsalgelenke** vor, welche von Charcot et Féré als *Pied tabétique* bezeichnet worden ist.

Als besonders charakteristisch haben sie eine winklige Abknickung im Tarso-metatarsal-Gelenk beschrieben, wobei der ganze Metatarsus — en masse — dislocirt ist, entweder plantarwärts, so, dass der winklige Vorsprung nach dem Dorsum gerichtet ist, wie im Fall Charcot-Féré No. 2 und 3 (doppelseitig) — oder nach aussen, sodass ein winkliger Vorsprung am inneren Fussrand entsteht, wie im Fall Charcot-Féré No. 1 rechts- und linkerseits und No. 4 rechterseits.

In dem Falle Boyer's fehlte eine derartige Deformität, im Falle Page's konnten die Knochen des Tarsus und Metatarsus aneinander in jeder Richtung bewegt werden, und in dem von Féré (1884) war der Fuss in der Höhe des Tarsus um  $\frac{1}{2}$  Ctm. schmaler, vielleicht dadurch, dass das Os cuneiform. nach Lockerung der Bänder nach dem Dorsum dislocirt war, während das Os cuneif. I, der Metatarsus I und die *Articulatio metatarso-phalangea* und grosse Zehe verdickt erschienen. Hier wie im Fall Charcot-Féré No. 4 und selbstverständlich im Fall Page bestand Plattfuss.

Die Kranken vermochten alle leidlich und ohne Schmerzen zu gehen. Der Patient Féré's konnte weite Märsche machen, und selbst bei dem Patienten Page's war der Gang nicht sonderlich gestört, obwohl so bedeutende Zerstörungen bestanden. — Boyer's Patient allein musste zu Bett liegen, aber nicht seines Fussleidens wegen, sondern wegen einer gleichzeitigen Affection des Knie- und Hüftgelenks und einer starken Ataxie.

Ueber den Verlauf sind hier die Angaben wenig präcise. Es ist nur angegeben, seit wie lange die Affection bestand, bis sie in die Behandlung des Autors kam, nämlich

2 mal	1 Jahr,
1 -	2 -
1 -	3½ -
1 -	8 -

Noch möchte ich erwähnen, dass die Patienten dieser Kategorie z. Thl. ein auffallend jungliches Alter besaßen.

1.	junge Dame,
2.	22 Jahre,
3.	30 -
4.	36 -
5.	41 -
6.	45 -
7.	52 -

Von Erkrankungen der **Finger- und Handgelenke** berichten Pitres Vaillard, Westphal und Hamilton.

Im ersten Falle zeigte sich nach Rückgang der Schwellung das befallene Metacarpophalangealgelenk des Zeigefingers abnorm beweglich, mit Leichtigkeit konnte man die Phalange auf den Metacarpus luxiren und wieder

reponiren, ganz ohne Schmerz. In den multiplen Affectionen der Finger und Handgelenke, welche von Westphal und Hamilton beschrieben wurden, scheint es im Verlauf der Krankheit zu Versteifungen gekommen zu sein.

Eine Affection des **Kiefergelenkes** beobachtete Charcot bei der Mme. Coteret, welche ausserdem mit Arthropathien der Hüfte und Schulter behaftet war und eine Reihe Spontanfracturen durchgemacht hatte. Einige Wochen vor ihrem Lebensende stellte sich im linken Kiefergelenk Krachen und bald abnorm ausgiebige Beweglichkeit her.

---

Aus den genauen Auseinandersetzungen der Casuistik geht hervor, dass die Arthropathien der Tabiden nur ausnahmsweise durch so schwere äussere Veranlassungen eingeleitet werden, als sie nothwendig sind, um bei einem gesunden Menschen eine Fractur oder eine Luxation zu erzeugen. Indessen sind leichtere traumatische Anlässe keine Seltenheit.

Alle Arthropathien der unteren Extremität haben in der Zeit ihren Anfang und den malignen Verlauf genommen, in welcher der Patient noch umhergegangen ist, bis auf einen Patienten, welcher im Bett liegend dem Einfluss stark atactischer Bewegungen unterworfen war. Die von Arthropathien befallenen oberen Extremitäten konnten immer activ bewegt werden.

Aus der Statistik ist ferner hervorgegangen, dass die allergrösste Mehrzahl der Arthropathien in dem atactischen Stadium entsteht, von 52 Patienten befanden sich 40 im atactischen und 12 im voratactischen Stadium.

Die Destruction der Gelenke ist eine so rapide, wie sie bei der gewöhnlichen Arthritis deformans nicht vorkommt. Am Knie-, Ellenbogen- und Sprunggelenk genügen wenig Wochen bis zur Entwicklung hoher Grade von Schlottergelenken. An den beiden Kugelgelenken ist die Dislocation des articulirenden Röhrenknochens ein constantes Symptom. In beinahe der Hälfte der Fälle ist diese Dislocation annähernd mit dem klinischen Beginn der Arthropathie zusammengetroffen, in einigen Fällen ist sie der Weichtheil-schwellung vorausgegangen.

---

Nachdem wir nach den Ergebnissen der Casuistik die für die Arthropathien der Tabiden charakteristischen Eigenthümlichkeiten des klinischen Bildes beleuchtet haben, wird es unsere weitere Aufgabe sein, die pathologisch-anatomischen Veränderungen festzustellen, welche den schweren klinischen Störungen im Gelenk zu Grunde liegen.

Wir verfügen gegenwärtig über eine grosse Anzahl von Sectionen, welche ich in derselben Reihenfolge, welche bei der Behandlung des klinischen Theiles inne gehalten wurde, besprechen werde.

Die Veränderungen betreffen ziemlich ausschliesslich den ganzen Gelenkapparat, den Knochen sowohl wie die Synovialis und den Bandapparat.

Zunächst gehe ich auf die Veränderungen ein, welche am meisten in's Auge fallen, auf die der Knochen, und scheidet hier wieder von einander die der intracapsulären und die der extracapsulären Theile der Gelenkenden.

Vom **Kniegelenk** besitzen wir 17 Sectionen. Von diesen ist eine gar nicht zu verwerthen und fünf schwer zu beurtheilen.

Das Präparat von dem Patienten von Dr. Jean, dessen Arthropathie nichts weiter als eine Verjauchung des Kniegelenkes darstellte, muss ausgeschieden werden.

Für das Präparat von Féré No. 2, wo die Contactflächen der spongiösen Knochen und an der Tibia ziemlich bedeutende Vertiefungen zeigten, und von Féré No. 5, wo auf der unteren Partie des Condyl. ext. femor. ein 2 Ctm. langer und 1 Ctm. breiter Knorpeldefect und in dessen Grunde eine seichte Knochenusur zu sehen war, fehlen Angaben über das Verhalten des Knorpels hinsichtlich proliferirender Processe, ferner über den Kapselapparat und endlich über den klinischen Verlauf.

Leyden erwähnt von dem Kniegelenk, welches mehrere Monate geeitert hatte, dass neben Knorpeldefecten an der Oberfläche des Femur bis zu dessen Mitte hinauf Osteophyten bestanden hätten.

Raymond (Blum), Mm. Leisier (3 Wochen nach Beginn Fall vom Stuhl, 3 Wochen später Hampelmannsbein. Tod nach 2 Jahren. Klinischer Verlauf wie im Fall Bensch-Wolff). Femurcondylen beinahe ganz verschwunden. Tibiagelenkfläche besonders aussen „resorbirt“. Patella in allen Dimensionen kleiner.

Seeligmüller. Am Femur hochgradige Usur des Knorpelüberzuges. Ränder der Defecte zackig, ausgefrant, geröthet, missfarbig mit vertieftem Grund. An Tibia und Patella Knorpel verdünnt. Patientin hatte 2 Jahre vor Beginn der Arthropathie zu Bett gelegen. Es könnte sich hier um Inaktivitätsveränderungen handeln.

In den übrigen 11 Präparaten finden wir im Wesentlichen die typischen Bilder der Arthritis deformans.

1. Fall Michel († 4½ Monat nach Beginn der Schwellung) zeigt diese proliferirenden Processe am Knorpel in ihrem Beginn: An den convexen Theilen des Femur findet sich nur eine dünne Lage Knorpel, durch welche man den Knochen sehr gefässreich durchschimmern sieht. Diese Knorpellage zeigt weisse Erhebungen von Stecknadelkopfgrösse. An der Umrandung der Gelenkfläche finden sich hier und da kleine Wucherungen. Mikroskopisch bietet der Knorpel alle Charactere chronischer Entzündung. Wo derselbe seine normale Dicke hat, findet man eine Vermehrung der Knorpelzellen (6—20 in einer Kapsel), die Zwischensubstanz ist fibrillär an einzelnen Stellen zerfasert. An den Contactflächen der Tibia und des Femur ist der Knorpel ganz verschwunden, nur hie und da kleine Knorpelinseln mit Knorpelzellenproliferation. Wo Knorpel verschwunden, findet sich Bindegewebe. (Pat. hat seit Beginn der Affection zu Bett gelegen.) Das hintere Drittel der Tibiagelenkfläche ist abgeschrägt, und mit einer sehr dünnen transparenten leicht mammelonirten Knorpelschicht bedeckt.

2. Bourneville. Nicht bedeutende Knochendefecte, auf der Gelenkfläche des Condyl. int. femor. nahe am oberen Rande eine unregelmässige Knochenwucherung. Gelenk mit einer Unzahl gestielter und freier Gelenkkörper gefüllt.

3. Strümpel. Am Rande der Gelenkflächen überragen höckrige Knochenauswüchse die eigentliche Knorpelfläche. Defecte gering.

4. Krauss. (Hochgradiges Genu valgum. Tod 4 Jahre nach Beginn.) 2 Ctm. tiefe Excavation des Condyl. ext. tibiae und Abschleifung des Condyl. ext. femoris. Auf und in der Umrundung der Gelenkfläche des Femur, Tibia und Patella zahlreiche zum Theil verknöcherte Knorpelauswüchse.

5. Féré No. 1. Vorn an der Grenze der Articulationsfläche beider Condylen des Femur ein umgekrempelter Randwulst, der über sich einen nach oben offenen Graben bildet. Condylus externus femoris wie schief abgeschnitten und um 4 Ctm. niedriger als der Condylus internus. Condylus internus femoris in seinem transversalen Durchmesser verschmälert durch Abreibungen seiner äusseren Fläche. An der Facies poplitea eine 1 Ctm. tiefe Grube zur Aufnahme der nach hinten luxirten Tibia. Die Gelenkfläche der Tibia ist bis auf eine 1 Qu.-Ctm. grosse Fläche an der vorderen inneren Gegend des Condylus internus verschwunden. Der Defect reicht vorn bis zur Tuberositas tibiae. Die hintere Partie des Tibiaendes ist schief abgeschragt.

6. Macnamara. Condyl. int. femor. bedeutend niedriger als der Condyl. ext. — Erhebliche Defecte am Tibiaende. Randwülste.

7. Virchow. An den von ihm in der Berlin medicin. Gesellschaft demonstrierten Präparate war der Condyl. int. tibiae um 3—4 Ctm. niedriger als der Condyl. ext. Auf ersterem ruhte der mit Schlißflächen versehene Condyl. ext. femor., welcher viel niedriger als normal war. Der Condyl. int. tibiae ruhte auf der verknöcherten inneren Wand der Gelenkkapsel. Das Kniegelenk bietet daher einen äusserst hohen Grad von Genu valgum. In der Umrundung der Femurgelenkflächen starke überknorpelte Randwülste.

8. Rotter (Link). Condyl. ext. tibiae  $1\frac{1}{2}$  Ctm. tief usurirt, so dass das Capitulum Fibulae in die Articulationsfläche hineinreicht. Auf und in der Umgebung der Gelenkflächen Knorpelvegetationen.

9. Westphal. Starkes Genu valgum-recurvatum. Tod 13 Jahre nach Beginn. Tiefe Usur der Knochensubstanz, an den Ansatzstellen der Gelenkkapsel fingerdicke Knorpelauswüchse, besonders am Femur. An der Aussen-seite des Condyl. ext. femoris befanden sich in einer Mulde 4—5 erbsen- bis taubeneigroße knochenharte durch dünne fibröse Stränge verbundene Körper von unregelmässiger Gestalt und Oberfläche. Letztere war von knorpelartiger (?) Beschaffenheit.

10. Bensch-Wolff. Resection 4 Monate nach Beginn der Arthropathie. Aeusserer Hälfte des Condyl. ext. tib. noch erhalten, mit Knorpelvegetationen bedeckt. innere und Condyl. int. tibiae 3 Ctm. tief verschwunden. An der bei der Resection des Gelenks gemachten Sägefläche ist zu sehen, dass das obere Tibiaende aus 4, und das Fibulaköpfchen aus 3 unter einander bindegewebig verwachsenen Fragmenten besteht. — Ein grosser Theil des Condyl. int. tibiae wurde als freier Körper im Kniegelenk gefunden. — Am Femur Randwucherungen. Der Knorpelüberzug verdünnt, — an den Contactflächen des Condyl. ext. und int. bis 2 Mm. tiefe, 1—2 Ctm. breite Ausrei-



bungsrinnen, in deren Tiefe spongiöser Knochen blossliegt. (Siehe hinten Abbildung und genaue Beschreibung.)

11) Rotter. Patient Lange. Resectio genu 5 Jahre nach Beginn der Gelenkaffection. Gelenkflächen zeigen die typischen Veränderungen wie bei Arthritis deformans. — Condyl. ext. tibiae abgesprengt. (Siehe Abbildung und genaue Beschreibung hinten.)

Résumé: Bei Fall 2—6 sind die Beschreibungen so unvollständig und kurz, dass man sich kein klares Bild von der Natur der Veränderungen an den Gelenkflächen bilden kann.

In den übrigen 11 Präparaten fanden sich die für Arthrit. deformans charakteristischen Veränderungen im Gelenk, in einigen Präparaten freilich mit so tiefen Defecten, wie wir sie bei der vulgären Form der deformirenden Gelenkentzündung selten antreffen. In dem Falle von Bensch-Wolff und Rotter, Patient Lange, fand sich neben den Veränderungen der Arthritis deformans noch eine Fractur des oberen Tibiaendes. Ob in dem Präparat Westphal die grossen Fremdkörper durch Absprengung von Knochenwülsten entstanden sind, oder ihren Ursprung von der Synovialis genommen haben, ist nicht zu entscheiden.

Für das **Ellenbogengelenk** liegen 2 Autopsien vor, welche deshalb von besonderem Interesse sind, weil sie kurze Zeit nach dem Beginn der Arthropathie gemacht worden sind.

Robert. Section 3 Monate 6 Tage nach Beginn. Am Humerusende fehlte Trochlea und Epitrochlea. Knorpel am erhaltenen Condylus leicht villös. Das Caputulum Radii ist bis auf eine noch mit Knorpel bedeckte Spitze verschwunden. Die neue Articulationsfläche ist erodirt und unregelmässig. Am Olecranon, dessen Form erhalten ist, fehlt fast aller Knorpel. Innerhalb des Gelenkraumes fanden sich mehrere stark veränderte Fragmente.

Gowers. Section 6 Monate nach Beginn der Arthropathie. Condyl. externus humeri abgesprengt, ebenso Processus coronoideus ulnae. Die Enden der Knochen hatten ihren Knorpelüberzug beinahe ganz verloren und boten eine erodirte Oberfläche.

In diesen beiden Fällen liegen also Gelenkfracturen vor.

Am **Hüftgelenk** sind 18 Autopsien gemacht worden. Am Femur war nur in drei Fällen der Kopf ganz oder theilweise vorhanden.

1. Rotter. Patient Neumann. Dislocation des Femur 14 Tage, nachdem Crepitiren im Gelenk verspürt worden. Resection 2 Monate später. Das resecirte Femurende zeigt ein ganz typisches Bild der Arthritis deformans. (Siehe Abbildung und genaue Beschreibung hinten Taf. II., Fig. 5.)

2. Féré 1. Linkes Hüftgelenk. Abbildung Taf. II., Fig. 6. Am hinteren Rande der glatten Gelenkfläche befindet sich ein kleiner Wulst.

3. Féré 2. Rechtes Hüftgelenk. Abbildung Taf. II., Fig. 7. Die untere Hälfte des Kopfes wie schief abgeschnitten. Mit dieser Stelle hatte der in Folge einer ausgedehnten Wanderpfanne nach oben dislocirte Kopf an der rauhen Wand der Fossa iliaca externa gerieben. Randwülste sind nicht zu sehen. Die vordere Fläche des Halses ist rauh und an einigen Punkten bestehen vorspringende Unebenheiten.

In den übrigen 15 Fällen fehlte der Kopf und vom Hals der grösste Theil oder Alles:

4. Strümpel.

5. Cadiat, Tod 6—7 Monate nach erfolgter Luxation.

6. 7. Raymond, Blum, Mm. Pinaigre, doppelseitig, Tod 3 1/2 Jahr nach erfolgter Luxation (s. Taf. II., Fig. 11).

8. 9. Ponfick, links und rechts.

10. Féré 2 links (s. Taf. II., Fig. 8).

11. Féré 4 (s. Taf. II., Fig. 9).

12. Féré 5 (s. Taf. II., Fig. 10).

und in den folgenden sogar noch Theile von den Trochanteren:

13. Bourceret, Tod 31 Tage nach Beginn und 26 Tage nach sicher constatirter Luxation.

14. Boyer, Tod 12 Jahre nach erfolgter Luxation.

15. und 16. Charcot, Mme. Coteret, rechts und links, Tod 17 resp. 19 Jahre nach erfolgter Luxation (s. Taf. II., Fig. 13).

17. Féré No. 1 rechts (s. Taf. II., Fig. 12).

18. Virchow.

Das erste Präparat bietet unzweifelhaft, das zweite wahrscheinlich das Bild der Arthrit. deformans. Vom dritten sind keine Knorpelwucherungen vermerkt, der Defect ist durch Reiben am Becken entstanden. Die übrigen 15 Präparate bieten uns Bilder, wie wir sie bei Arthrit. deformans vulgaris zum Theil selten, zum Theil gar nicht zu sehen bekommen. Wir sind bei der letzteren doch gewohnt, vom Hals noch einen Stumpf mit pilzförmigen Rändern zu finden, hier hatte der Collumstumpf, wenn einer vorhanden war, eher eine sich zuspitzende Gestalt, meistens war gar nichts mehr vom Collum zu sehen, was bei Arthrit. deformans nicht tabider Personen gewiss selten vorkommt. Gar nicht beobachtet dürften bei letzterer Defecte an den Trochanteren sein. Von diesen vorgeschrittensten Zerstörungen verschafft die Abbildung der Femora die beste Vorstellung, welche von Mme. Coteret herrühren. Wie das rechte Femur dieser Patientin sah auch das Präparat aus, welches Virchow in der Berliner med. Gesellschaft demonstrirte.

Für die Veränderungen an der Pfanne und am Becken liegen die Beschreibungen von 14 Gelenken vor.

Der Knorpel der Pfanne war anscheinend immer verloren gegangen bis auf die Gegend der vorderen unteren Umrandung. Den Grund der Pfanne bildete rauher Knochen, einige Male mit Bindegewebe bedeckt. — Immer waren Ausweitungen der Pfanne vorhanden und zwar in der Richtung der Dislocation des Femur, also nach oben und hinten. Nur zweimal hatte die Ausdehnung einen mässigen Umfang, im Fall Bourceret und Féré 5, wo sie nur 1 Ctm. weiter nach oben reichte. Sonst war der obere Pfannenrand niedrig oder ganz verschwunden und der Pfannenraum ging nach oben in eine Plattform über, die sich in einigen Fällen bis hinauf in die Fossa iliaca externa, bis zur Incisura ischiadica und zur Spina ilei anterior inferior und Tuberculum ileo-pubicum ausdehnte. Das sind Wanderpfannen im grossartigsten Stile.

In drei Fällen hatte die Ausweitung der Pfanne mehr in die Tiefe nach dem Beckeninneren zu stattgefunden. In einem von diesen, Féré 5, war es sogar zur Perforation des Pfannengrundes von der Ausdehnung eines Qu.-Ctm. gekommen. Dieses Loch war von aussen durch den in die Pfanne angeheilten vom Femur losgelösten Kopf verschlossen. Offenbar ist derselbe im Verlauf der Hüftaffection, nachdem die Pfanne bis zur Perforation ausgehöhlt war, abgebrochen. — In der Umgebung der Pfanne oder der Wanderpfanne fanden sich regelmässig Vegetationen von porösem Knochen, einige Male auch in grösserer Entfernung vom Acetabulum selbst an der Innenseite des Beckens.

Nur im Fall Strümpell fand sich in der Pfanne selbst eine Knochenwucherung.

In dem Fall Boyer's, bei welchem eine Luxatio obturatoria bestand, war das Foramen obturatorium ganz mit Knochenmassen ausgefüllt, welche mit einem von der Innenseite des Femurendes ausgehenden mächtigen, 8 Ctm. hohen Stalactiten eine Art Pseudarthrose bildete. — Die Veränderungen am Becken verhalten sich im Wesentlichen so wie die bei der vulgären Arthrit. deformans vorkommenden.

Ich komme noch einmal auf das Präparat von Féré 5 zurück, weil es beweist, dass im Verlauf der Arthropathie eine Fractur vorgekommen ist.

**Schultergelenk.** Bei 6 Patienten sind die Autopsien von 7 Gelenken gemacht worden, vom ersten Symptom der Arthropathie ab gerechnet, im Fall

1. Charcot (Ball 3) . . . . .	nach 9 Wochen (s. Taf. II., Fig. 16),
2. Czerny . . . . .	- 4 $\frac{1}{2}$ Monaten,
3. Raymond (Blum, Delaunay) . . . . .	- 2 Jahren (s. Taf. II., Fig. 15),
4. Blum (Mme. Leisier) . . . . .	- 2 Jahren,
5. Féré No. 1 doppelseitig . . . . .	- unbekannt (s. Taf. II., Fig. 17).
6. Ball (1872) . . . . .	- unbekannt.

Die Defecte ergaben sich wie folgt:

Raymond: Caput humeri um die Hälfte verkleinert,

Czerny: Caput knorpelentblöst und abgeschliffen,

Charcot: Caput ganz verschwunden.

Ball: Caput zum grossen Theil usurirt. Im Gelenk mehrere Fragmente.

In den übrigen Fällen waren ausser dem Kopf auch noch die Tuberositäten fast ganz usurirt. Nur kleine, warzige Prominenzen erinnerten an ihren Sitz. — Randwülste waren im Fall Raymond und Ball vorhanden, und bei letzteren konnte gleichzeitig eine mehrfache Fractur des Caput festgestellt werden. — Auch Liouville berichtet über ein Präparat, an welchem der Kopf in mehr als zwanzig Fragmente zersplittert war, welche aber wieder zusammengeheilt waren. Die neuen Articulationsflächen zeigten spongiösen Knochen.

Der Gelenkkörper der Scapula war im Fall Czerny fast intact, in dem von Charcot knorpelentblöst. Im Fall von Blum fehlten die Ränder der Pfanne, und bei Féré's Präparat bestanden tiefe Defecte. — Linkerseits waren die Pfannenränder, Collum und der grösste Theil des Proc. coracoid.,

rechterseits die hintere Hälfte des Gelenkkörpers verschwunden. — Die neuen Articulationsflächen waren rugös und zeigten spongiösen Knochen.

Am **Sprunggelenk** hat Czerny zwei Mal eine Autopsie vorzunehmen Gelegenheit gehabt, und fand bei dem einen Patienten bei der Arthrotomie den Taluskörper vollkommen zermahlen und die Tibia mit verbreiteter Gelenkfläche auf der concaven oberen Fläche des Calcaneus articuliren, — ganz ähnlich wie an einem von Thiersch während des letzten Chirurgencongresses demonstirten Präparate. — bei dem anderen Patienten, der am Unterschenkel amputirt wurde, eine knöcherne Ankylose im Talocrural- und Talocalcaneal-Gelenk ohne wesentliche Formveränderung der Knochen.

Eine dritte Autopsie wurde an meinem Patienten Timme bei der Resection des Fussgelenkes drei Monate nach Beginn der Arthropathie gemacht. Der Malleol. int. war abgebrochen und bis auf einige dünne Knochenplatten atrophirt. Vom Talus der Kopf, Hals und die innere untere Hälfte des Körpers verschwunden. Ein mehr als Haselnussgrosses Knochenstück, welches sich von dem Theil des Talus herstammend erwies, welcher mit dem Sustentaculum calcanei und dem Os navicul. articulirt, lag frei im Gelenk. Die noch vorhandenen Gelenkflächen am Talus und den Unterschenkel-Knochen zeigten überall eine normal dicke Knorpellage von ganz glatter, glänzender Oberfläche. (Genauere Beschreibung siehe hinten, Abbildung Taf. II., Fig. 3.) Mikroskopisch liess sich weder Bindegewebsdegeneration der hyalinen Substanz noch wesentliche Vermehrung der Knorpelzellen nachweisen. Es handelt sich hier also offenbar um Gelenkfracturen, eine Comminutivfractur des Talus und einen Abbruch des Malleol. int. Der grösste Theil der Talus-Fragmente war bereits zerrieben und resorbirt, nur ein haselnussgrosses war noch übrig geblieben. Ein weiterer Zerfall des Taluskörpers bereitete sich vor. Der Durchschnitt desselben zeigte eine von oben vorn nach unten hinten gehende Fissur.

Vom **Pied tabétique** besitzen wir zwei Sectionen.

Die eine rührt von Dr. Capitan her und wird von Charcot et Féré ausführlich mit Abbildung (s. Taf. I., Fig. 4) mitgetheilt wie folgt:

**Calcaneus:** Hintere Gelenkfläche noch leicht erkennbar, in ihrer Nachbarschaft eine Anzahl von Knochenwucherungen. Vordere Gelenkfläche ganz usurirt und vertieft. Die cuboidale Gelenkfläche nicht mehr zu erkennen.

**Sustentaculum** deformirt und wulstig.

**Astragalus:** Tibiale und malleoläre Gelenkflächen noch erkennbar, untere Fläche tief usurirt. Der Kopf ist im Hals vom Körper losgelöst und kaum zu erkennen.

**Cuboideum** bildet eine unregelmässige Masse und wird noch an dem Sulcus der unteren Fläche erkannt.

**Scaphoideum** ist in zwei Fragmente zerfallen. Cuneiforme I. ist mit dem Metatarsus I., Cuneiforme II. mit dem Metatarsus II. verwachsen.

Die hinteren Gelenkflächen der übrigen Metatarsi sind mehr oder minder usurirt.

Neben diesen Knochen finden sich noch 25 kleinere Fragmente.

Der zweite Sectionsbericht stammt von Boyer. Der Calcaneus trug unter dem Malleol. ext. einen unregelmässigen winkligen Vorsprung.

Die vorderen Enden des Talus und Calcaneus und das Scaphoideum sind verdickt, nirgends verwachsen.

Cuboideum und die 3 Cuneiformia sind mit den Metatarsi verwachsen und zeigen besonders auf dem Dorsum an den Gelenklinien Verdickungen.

Während in der ersten Beobachtung eine hochgradige Zermalmung sämtlicher Fusswurzelknochen offenbar unter den Insulten der Gehbewegungen eingetreten ist, stehen im zweiten Fall, dessen Krankengeschichte berichtet, dass bald nach Beginn der Arthropathie Bettruhe eingehalten wurde, die Defecte im Hintergrunde und Knochenanbildungen fallen dafür mehr in die Augen. In beiden Fällen sind zwischen den Metatarsi und Cuneiformia Ankylosen eingetreten.

Die extracapsulär gelegenen Enden der in einem kranken Gelenk contiguirenden Knochen waren in einer grösseren Anzahl von Fällen durch periostale Auflagerungen mit unebener Oberfläche verdickt, nicht allein in der unmittelbaren Nachbarschaft des Gelenks, sondern auch einige Mal in grösserer Entfernung von demselben. Am Kniegelenk z. B. fanden sich solche Wucherungen am Epicondylus medial in dem Präparat von Virchow, ferner bei Krauss und Macnamara; Osteophyten bis zur Mitte des Femurschaftes hinauf im Fall Westphal's.

Strümpel berichtet bei der Arthropathie der Hüfte von zahlreichen unregelmässigen Knochenauswüchsen, welche das obere Ende des Femur bedeckten.

Dasselbe fand ich in meinem Fall Neumann und einigen hinten abgebildeten Femora von Féré.

In Boyer's Fall von Hüftarthropathie mit Luxatio obturatoria sass auf der einen Seite des Femurendes ein 8 Ctm. hoher Stalactit, der mit einem von der Umrandung des Foramen ovale ausgehenden in eine Art Gelenkverbindung stand.

Ueber die in der Umrandung der Wanderpfanne des Beckens gefundenen Knochenauswüchse habe ich schon oben berichtet. Ich möchte nur noch einmal hervorheben, dass dieselben nicht immer an der Grenze der Wanderpfannen ihren Sitz hatten, sondern auch in grösserer Entfernung von derselben und dass sie gerade am Becken fast regelmässig gefunden worden sind.

Eine grosse Mächtigkeit hatten sie auch am Unterschenkel bei der Affection des Fussgelenkes meines Patienten Timme und des Falles Gaucher erreicht. Tibia und Fibula waren im ersteren Falle am unteren Ende mit einander knöchern verwachsen und durch periostale Auflagerungen bis zur Grenze des mittleren Drittels stark verdickt.

Endlich möchte ich noch hier erwähnen, dass solche Knochenwucherungen nicht allein an den extracapsulär gelegenen Gelenkenden, sondern, auch freilich selten, in den Muskeln gefunden worden sind.

Strümpell beobachtete in- und benachbart den Wänden der grossen Höhle, welche bei der Arthropathia coxae auf der Innenseite des Oberschenkels

bis hinauf auf die Innenseite des Beckens sich erstreckend in Mitten der Weichteile sich vorfand.

Ferner fanden Buzzard und Wolff ein Knochenstück im Musculus quadriceps bei einer Affection des Kniegelenks, im letzteren Falle hatte es die Grösse und Form einer Kastanie.

Ebenso häufig als diese hypertrophischen Prozesse sind atrophische mitgeteilt worden, — vielleicht deshalb, weil die Aufmerksamkeit auf die letzten immer in höherem Grade gerichtet war.

Die atrophischen Prozesse bestehen in einem Schwund der Knochen-Substanz, entweder an einer circumscribten Stelle oder über weite Strecken des Knochens sich verbreitend, — oder endlich in einer makroskopisch schon sichtbaren Porosität des Knochengewebes.

Féré 2. Coxarthropathia duplex. Beide Beckenhälften und die oberen Enden der Femora sind porös und rarefiziert.

Féré 5. Coxarthropathie mit Schenkelhalsfractur. Bruchfläche des Halses des Oberschenkels rugös, porös. Dasselbe Aussehen hat der Knochen bis zur Bifurcationsstelle der Linea aspera.

Féré 1. Omarthropathia duplex — Coxarthropathia duplex. In der Gegend des Collum chirurgicum humeri dextr. eine Resorptionsgrube und weiter unten, wo der Knochen eher verdickt erschien, fanden sich noch zwei linsengrosse Vertiefungen. Der linke Humerus spitzte sich nach oben zu. Die Scapula erscheint porös. Am linken Femur unter dem Trochanter minor eine Excavation. Am rechten Femur zwischen oberem und zweitem Viertel an der Aussenseite eine unregelmässige Depression.

Strümpell. Coxarthropathie. Beckenschaukel verdickt, porös, leicht. Tod an allgemeiner Wassersucht.

Bourceret. Coxarthropathie. An einigen Stellen des Femur Rarefaction. Tod an Verjauchung des Gelenkes.

Blum. Mme. Leisier. Arthropathie der Schulter und Hüfte rechterseits. Linker Humerus, beide Femora und beide Tibiae sind verdünnt. Beginn der Arthropathie im 3. Stadium der Tabes. 2 Jahre später Tod.

Charcot et Féré. Section des Pied tabétique. Knochen des Tarsus porös, leicht und zerbrechlich.

Im Fall Raymond-Blum (Mme. Delaunay). Omarthropathia. Unterhalb des Collum anatomicum eine über mehrere Centimeter ausgedehnte Resorptionsgrube. Auch der linke Humerus und die übrigen Knochen waren dünner als normal. Die Patientin ist zwei Jahre nach Beginn der Arthropathie an Marasmus gestorben.

Raymond-Blum (Mme. Pinaigre). Coxarthropathie. Resorptionsgrube unterhalb des Trochanter minor. Bedeutende Verdünnung der Femora vom Trochanter major bis zur Mitte, so dass sie eine Trommelschlägerform zeigten. Patientin starb  $3\frac{3}{4}$  Jahr nach erfolgter Luxation an Phthise. Die letzten  $1\frac{1}{2}$  Jahr hatte sie im Bonnet'schen Apparat gelegen.

Die hochgradigsten Veränderungen boten die von Charcot

beschriebenen beiden Femora der Mm. Coteret, deren Photographien hinten beigefügt sind (s. Taf. II., Fig. 13). Die des rechten Femur ist nach dem Vorausgegangenen verständlich, die des linken bedarf einer Erklärung. Kopf, Hals und Trochanter sind verändert auf Rechnung der Arthropathie der Hüfte. Ausserdem hatte 10 Jahre ante mortem eine Fractur des Femur etwa in der Mitte stattgefunden. Indem sich nach Charcot für eine Zeit eine Pseudarthrose bildete, fand an den Bruchflächen der Fragmente durch Druck und Reibung allmählig eine solche Abnutzung des oberen Fragmentes statt, dass die Länge des Femur auf 19 Ctm. gegen 50 Ctm. der anderen Seite reducirt wurde. Schliesslich sind die beiden Fragmente durch einen festen Callus verschmolzen. Die unteren Epiphysen der Femura sind osteomalacisch, — es bestanden indess keine Arthropathien der Kniegelenke. Patientin war seit etwa 15 Jahren und mehr an's Bett gefesselt.

Boyer. Arthropathien beider Tarsus, beider Kniee und der rechten Hüfte.

In Atrophie begriffen waren die obere Epiphyse des rechten Femur, die beiden unteren der Femora, die oberen der Tibiae, die Knochen des Tarsus und Metatarsus. Femur dext. zeigt in der Mitte Periostauflagerungen. Die übrigen Skelettabschnitte normal. — Die erkrankten Epiphysen zeigen das spongiöse Gewebe weich und brüchig, mit vielen Maschen, mit dem Finger eindrückbar. Substantia compacta bedeutend verdünnt. Bestimmt die letzten 4 Jahre ihres Lebens Bettruhe. Tod an Tuberculose.

#### Synovialis.

Die Bemerkungen über das Verhalten der Synovialis sind im Ganzen spärlich vorhanden. Für das Kniegelenk sind gewöhnlich die proliferirenden Processe, wie sie bei der Arthritis deformans beobachtet werden, gefunden worden. Reichliche Zottenbildung, in 4—5 Fällen zahlreiche gestielte Gelenkkörper. In dem Fall Bensch-Wolff und bei meinem Patienten Lange war auch ein solch' charakteristischer Befund vorhanden.

In anderen wenigen Fällen hat man an der Synovialis nachweisbare Veränderungen, eine starke Ausdehnung ausgenommen, nicht finden können. Bei Féré 1 (Affection des Kniegelenks) zeigte die Synovialis sich von dunkler ockerartiger Farbe, bot aber im Uebrigen keine für das blosser Auge nachweisbare Veränderungen. Es bestanden tiefe Zerstörungen an den Gelenkenden, die Tibia war nach hinten luxirt, die Ligamenta cruciata aber noch vorhanden. und auf 4 resp. 6 Ctm. ausgedehnt. — In der Schultergelenksaffection von Charcot (Bourneville), wo das Caput humeri beinahe ganz fehlte, war die Synovialis stark ausgedehnt. zeigte aber keine Gefässinjection.

Die Kapsel und der Bandapparat sind nach dem Grade des Schlottergelenks erweitert und erschlaft, dabei ziemlich regelmässig schwartig verdickt. mitunter bis auf 1 Ctm. Dickendurchmesser, und mit dem Nachbar-gewebe verwachsen. In ihrem Gewebe haben sich häufig Knocheinlagerungen gefunden, — an allen grossen Gelenken, vor allem aber am Kniegelenk. Hier haben die Verknöcherungen der Kapselwand, wie sie von der Arthritis deformans bekannt sind, manchmal ganz gewaltige Ausdehnung

erreicht, z. B. in dem Fall Bensch-Wolff von Handtellergrösse. Sie bilden sich besonders an den Stellen, wo die Kapsel starke Insulte und Belastung auszuhalten hat, z. B. in den beiden Gelenken von Virchow und Wolff neben dem tief zerstörten Condylus internus tibiae.

In den hochgradigsten Schlottergelenken, den Hampelmannsbeinen, war von Synovialis und Kapselapparat gewöhnlich gar nichts mehr zu erkennen. Aus dem verdickten pararticulären Bindegewebe hatte sich ein schlaffer Gelenksack gebildet.

Endlich gedenke ich noch der Perforation der hinteren Kapselwand des Kniegelenkes im Fall Bensch-Wolff und der inneren Kapselwand bei Gonarthropathie meines Patienten Lange.

---

Nach der ausführlichen Behandlung der umfangreichen Casuistik müssen wir anerkennen, dass das klinische Bild der Arthropathie Tabider in vielen Richtungen bestimmte Eigenthümlichkeiten zeigte.

Die Patienten geben als äussere Veranlassung für die Entstehung der Gelenkaffection selten ein schweres Trauma an, wie einen Stoss oder Fall, welcher bei einem gesunden Menschen eine Fractur oder Luxation zu erzeugen im Stande wäre; indessen kommen leichtere traumatische Anlässe mit einiger Häufigkeit vor. Alle Arthropathien der unteren Extremität haben ihren Beginn und Verlauf zu einer Zeit genommen, in welcher der Patient noch Gehbewegungen gemacht hat, bis auf einige wenige Ausnahmefälle, von denen jeder bestimmte Besonderheiten darbot. Die von Arthropathie befallenen oberen Extremitäten konnten immer activ bewegt werden.

Aus der Statistik ist ferner hervorgegangen, dass die allergrösste Mehrzahl der Arthropathien in dem atactischen Stadium der Tabes auftritt; — von 52 Patienten befanden sich 40 im atactischen und 12 im voratactischen Stadium. Ich kann also nicht bestätigen, dass, wie Charcot behauptet, die Erscheinungen der Incoordination gewöhnlich erst nach dem Beginn der Arthropathie auftreten. Die Gelenkaffectionen entstehen nach meiner Statistik vielmehr in allen Stadien der Tabes, am seltensten freilich in dem weit vorgeschrittenen 3. Stadium. Einen bestimmten Platz in der regelmässigen Reihenfolge der Symptome der Tabes vermag ich, entgegen Charcot, ihnen daher nicht anzuweisen.



Das erste Symptom der Arthropathie, welches von dem Kranken wahrgenommen wird, ist gewöhnlich eine Schwellung des Gelenkes und dessen Nachbarschaft, oft bis auf weite Entfernung von demselben, in Folge eines serösen, manchmal serös-blutigen Ergusses in den Gelenkraum und einer ödematösen Infiltration der benachbarten Weichtheile. Diese Weichtheilanschwellung besass in der Mehrzahl der Fälle eine harte Consistenz — Fingereindruck hinterliess keine Delle — sonst zeigte sie die Eigenschaften des gewöhnlichen Stauungsödems. In zwei von Charcot mitgetheilten Beobachtungen hat eine Schwellung des Gliedes ganz gefehlt. Subcutane Blutextravasate sind im Ganzen selten beobachtet worden, 4 Mal indessen in solchen Fällen, in denen ein nennenswerthes Trauma nicht vorausgegangen war. Einige Male haben die Patienten schon längere Zeit vor der Anschwellung crepitirende Geräusche bei Bewegungen im Gelenk wahrgenommen. In wenigen Fällen hat sich feststellen lassen, dass das erste wahrgenommene Symptom eine Spontandislocation im Gelenk war, welcher die Schwellung der Weichtheile nachfolgte.

Acut entzündliche Erscheinungen sowohl örtlicher als allgemeiner Natur fehlen fast immer. Wenn in einem erkrankten Gelenk Eiterung hinzutritt, ist sie als eine zufällige Complication in Folge einer von aussen kommenden Infection zu betrachten.

Die Artropathien sind im Beginne sowohl als im Verlaufe durchaus schmerzlos.

Unmittelbar nachdem die Schwellung entstanden, sind immer crepitirende Geräusche im Gelenk nachzuweisen, welche für immer bestehen bleiben. Nach einigen Wochen oder Monaten verschwindet die Anschwellung und Alles kehrt zur Norm zurück — benigne Form und diese kann in die maligne übergehen — oder es bleiben schwere Störungen des Gelenkes zurück — maligne Form —; diese bestehen im Wesentlichen in einer raschen Lockerung des Gelenkapparates und in schnell sich entwickelnden Dislocationen. An den Kugelgelenken der Hüfte und Schulter fiel in der Hälfte der Beobachtungen die Dislocation mit dem Beginn der Weichtheilanschwellung zeitlich annähernd zusammen, in den übrigen folgte sie in wenigen Wochen oder Monaten nach. An den anderen grossen Gelenken des Knies, des Ellenbogens und des Fusses traten die Zeichen schwerer Destruction von Beginn der

Weichtheilschwellung ab gerechnet selten nach Verlauf von einigen Tagen, gewöhnlich erst nach Wochen oder Monaten, seltener nach ein bis zwei Jahren ein. Die Destruction der Gelenke erreicht fast regelmässig ungewöhnlich hohe Grade.

Bis auf die plötzliche Anschwellung des Gliedes besitzt die Arthropathie der Tabiden durchaus den Character einer chronischen, nicht eiterigen Gelenkaffection, unterscheidet sich aber in ihrem klinischen Verhalten von den bekannten Formen der chronischen Gelenkentzündungen in mehreren wesentlichen Punkten. Man kann sie in Vergleich setzen mit der Arthritis deformans im Sinne von Volkmann's und der Arthritis traumatica.

Von der Arthritis deformans ist sie, wie Charcot im Detail nachgewiesen hat, in folgenden Punkten verschieden:

Die Arthritis deformans entwickelt sich eminent chronisch, erst nach Jahren werden für die klinische Beobachtung zugängliche Veränderungen der Gelenke gesetzt. Dieses Symptom steht in grellem Gegensatz zu dem gewöhnlichen, plötzlichen Beginn der Arthropathia tabidorum.

Bei der deformirenden Gelenkentzündung kommen Gelenkergüsse und Oedeme der erkrankten Extremitäten auch vor, — aber hier nur selten, dort beinah ausnahmslos. Auch im Verlauf verdient die Arthritis tabidorum selten die Bezeichnung der Arthritis trockene, der trockenen Gelenkentzündung, — meist ist der flüssige Gelenkinhalt mehr weniger vermehrt.

Bei der Arthropathia tabidorum entwickeln sich, wie die klinische Beobachtung gezeigt hat, in wenigen Tagen oder Monaten so gewaltige Zerstörungen des Gelenkapparates, wie sie bei der Arthritis deformans vulgaris erst nach einer Reihe von Jahren und auch dann nicht immer in dem gleichen Umfange entstehen. Solche Bilder, wie sie die Hampelmannsbeine liefern, fehlen der Gruppe der gewöhnlichen deformirenden Gelenkentzündungen ganz. Bei letzteren ist vielmehr in der Regel ein gewisser Grad von Versteifung des Gelenkes vorhanden, während die der Tabiden grade von vornherein die Bewegungen nicht nur nicht einengen, sondern nach mannichfachen Richtungen erweitern.

Tiefgreifende Destructionen sind bei der Arthropathie Tabider eine fast regelmässige Erscheinung, während bei Arthritis deform. schwerere Veränderungen gegenüber den leichteren in der Minder-

zahl stehen. Es existiren leider keine statistischen Angaben über die Häufigkeit der pathologischen Luxationen im Verlauf derselben, — aber die Erfahrung lehrt, dass erst unter einer mehr minder grossen Anzahl von Beobachtungen eine solche aufstösst — während sie bei den Arthropathien Tabider am Hüft- und Schultergelenk als regelmässiges Symptom auftreten.

Obgleich der Verlauf der Gelenkaffectionen Tabider ein so überaus rapider ist, sind die Gelenke doch vollkommen schmerzlos. Der Kranke kann sie bewegen und lange Märsche machen, ohne auch nur eine unangenehme Empfindung in dem kranken Gliede zu verspüren. — Anders bei der gewöhnlichen deformirenden Arthritis, bei welcher die Schmerzhaftigkeit für den Patienten in den Vordergrund der Symptome gerückt ist.

Ein letztes Unterscheidungsmerkmal für diese beiden Formen der Gelenkaffectionen hat Charcot und Ball aus der Statistik gewonnen, welche die Häufigkeit festsetzte, mit welcher die einzelnen Gelenke erkranken.

Ball fand 1869 unter 18 Arthropathien:

- 11 des Kniegelenks,
- 3 „ Schultergelenks,
- 1 „ Ellbogengelenks,
- 1 „ Hüftgelenks,
- 2 der Metacarpophalangealgelenke.

Daraus ging hervor, dass das Hüftgelenk erst an 3. oder 4. Stelle in der Häufigkeitsscala der Arthropathia tabidorum stände, während es sich bei Arthritis deformans an erster oder zweiter Stelle befindet.

Wie so oft, schliessen Statistiken mit so kleinen Zahlen recht grosse Zufälligkeiten ein. Aus meiner Statistik von 112 Gelenken, welche am Eingang der Arbeit mitgetheilt ist, ergibt sich eine Reihenfolge, welche keine wesentlichen Differenzen von der Häufigkeitsscala enthält, welche die Arthrit. deformans über die Betheiligung der einzelnen Gelenke liefert.

Eine höchst wichtige Thatsache geht aus ihr hervor, dass mit einer erdrückenden Mehrheit die Gelenke vertreten sind, welche die meisten und schwersten Schädlichkeiten auszuhalten haben. Die Gelenke der unteren Extremität stehen mit 89 Fällen 23 der oberen Extremität gegenüber.

v. Volkmann hat in letzter Zeit darauf aufmerksam gemacht, dass die neuropathischen Gelenkaffectionen häufig vom Periost und den Weichtheilen ausgehende, also extracapsulär gelegene Osteophyten zeigen, während bei der Arthritis deformans vulgaris sich die hyperplastischen Processe an den intracapsulär gelegenen Theilen der Gelenkenden abspielen. In einer ganzen Reihe von Beobachtungen unserer Casuistik sind diese ausserhalb der Kapsel gelegenen Knochenneubildungen gefunden worden, welche schon Ball zur Aufstellung einer hypertrophischen Form der Arthropathia tabidorum Veranlassung gaben.

Die Arthritis traumatica chronica nicht Tabider gleicht in diesem letzten Punkte den neuropathischen Gelenkaffectionen, unterscheidet sich aber von denselben dadurch, dass als ätiologisches Moment immer ein schweres Trauma vorausgegangen, dass das erkrankte Gelenk bei Bewegungen schmerzhaft ist und geschont wird, und dass sich im weiteren Verlaufe tiefere Destructionen der Gelenke mit Dislocationen nur ausnahmsweise entwickeln, vielmehr Versteifungen und Ankylosen und Uebergang in Arthritis deformans vulgaris die gewöhnlichen Ausgänge bilden.

Nach diesen Auseinandersetzungen muss man anerkennen, dass das klinische Bild der Arthropathia tabidor. in der That eine Reihe von eigenartigen Symptomen aufweist, welche in dem Rahmen der andern chronischen, nicht-eiterigen Gelenkentzündungen keinen Platz finden. Diese Symptome sind so in die Augen stechend, dass wir heut zu Tage im Stande sind, die meisten dieser Arthropathien als tabide zu erkennen, bevor wir den Patienten auf die Erkrankung seines Nervensystems untersucht haben.

Von dem rein klinischen Standpunkte könnte man daher diese Form der Arthropathie der Tabiden für eine eigenartige, selbstständige Gelenkkrankheit erklären. — Unmittelbar daran schliesst sich die weitere Frage an, ob wir ihr auch vom pathologisch-anatomischen Standpunkte aus eine solche Selbstständigkeit einräumen können.

Die bei den zahlreichen Autopsien gewonnenen Präparate haben gelehrt, dass in allen Fällen, in denen Dislocationen oder Schlottern des Gelenks bestanden hat, mehr oder minder grosse Defecte an den knöchernen Gelenkkörpern bestanden haben. Daraus geht hervor, dass die so häufigen Luxationen stets als Destructions-

luxationen aufzufassen sind. Das hat sich auch für jene Fälle bestätigt, welche sich durch einen excessiv rapiden Verlauf auszeichneten. Ich erinnere z. B. an die von Robert und Gowers mitgetheilten Affectionen des Ellbogengelenks, welche beide nach wenigen Wochen die hochgradigsten seitlichen abnormen Bewegungen und der eine eine Hyperextension bis nahe zum rechten Winkel zuließen. Nach 3 resp. 6 Monaten vom Beginn der Affection an gerechnet wurden durch die Section tiefe Defecte an den Gelenkenden festgestellt. Ich habe diese Fälle deshalb gewählt, weil das Ellbogengelenk wegen seiner exponirten Lage nicht leicht den wirklichen Beginn der Affection übersehen lässt. — Ebenso frappante Beobachtungen liegen vom Kniegelenk und Fussgelenk vor, bei deren Besprechung ich diesem Punkt bereits näher getreten bin. An den beiden Kugelgelenken der Schulter und Hüfte erwiesen sich die Luxationen auch in den zahlreichen Fällen, in denen das erste Symptom der Arthropathie die Dislocation im Gelenke war, als Destructionsluxationen, bedingt entweder durch den Schwund des Kopfes, oder eine Wanderpfanne oder eine Collumfractur.

Neben diesen Zerstörungen an den Knochen haben sich immer mehr oder minder schwere Veränderungen am Bandapparate gefunden. Die Kapsel und Ligamente hatten eine Ausdehnung und Erschlaffung erfahren, oft waren ihre Insertionspunkte in Folge der Knochendefecte verloren gegangen, und ihr Gewebe bis zur Unkenntlichkeit verändert. Nicht selten bildete das verdickte pararticuläre Bindegewebe einen schlaffen grossen Gelenksack, der alle erdenklichen Bewegungen zuließ. — Kein einziges Schlottergelenk von nur mässigem Grade ist mir indess bekannt, in welchem nicht Defecte an den Knochen zugleich vorhanden gewesen wären.

Auf die Art und Natur dieser Veränderungen zunächst der intracapsulären Gelenkenden näher einzugehen, wird unsere nächste Aufgabe sein.

Wir werden um so eher im Stande sein, die anatomischen Veränderungen des Gelenks zu beurtheilen, wenn wir dieselben in ihren Anfängen betrachten können. Für dieses Stadium liefert unsere Casuistik leider ein nur sehr spärliches Material. Virchow hatte hingegen einige Male Gelegenheit, solche Gelenke frühzeitig zu untersuchen und ist dabei zu dem Resultat gekommen, dass sich hier genau dieselben pathologischen Prozesse abspielen,

wie bei der gewöhnlichen deformirenden Gelenkentzündung. — Die letztere beginnt bekanntlich mit Wucherungsvorgängen am Gelenkknorpel mit nachfolgender Verknöcherung seiner tieferen Lagen. An den Randpartien entwickeln sich dadurch die überhangenden Randwülste. An den Contactflächen folgt der Wucherung eine Zerkfaserung oder theilweiser oder vollkommener Zerfall der oberflächlichen Schichten, eine Verknöcherung der tieferen Schichten. Ist die oberflächliche ganz usurirt und die verknöcherte Schicht liegt bloss, so bilden sich bei fortgesetzten Bewegungen sogenannte Schlißflächen. — Die in späteren Stadien oft gefundenen Knochendefecte entstehen ganz vorwiegend durch subchondralen Schwund des Knochens und in nur sehr geringem Grade durch mechanische Abreibung.

Wenn ich nun die in der Casuistik beschriebenen und abgebildeten und meine Präparate durchsehe, so findet sich in der That eine grosse Anzahl darunter, welche diese charakteristischen Veränderungen darbieten. Von den 17 Präparaten des Kniegelenks zeigen 11, von den Präparaten des Hüftgelenks zwei Femora und sämtliche Beckenschaufeln, von denen des Schultergelenks zwei Humeri, vom Pied tabétique das Präparat Boyer's die typischen Bilder der Arthritis deformans.

In einer zweiten Gruppe habe ich jene Präparate zusammengestellt, in welchen die intracapsulären Gelenkenden oder diese und noch Theile der extracapsulär gelegenen Knochenenden dem Schwund anheimgefallen und Randwülste nicht zu sehen waren. Hierher gehören vom Schultergelenk die Präparate 1, 2, 4, 5 vom Hüftgelenk die Präparate 4—18, vom Sprunggelenk das eine von Czerny, vom Pied tabétique das von Dr. Capitan.

In dem von Schultergelenksaffectionen herrührenden Oberarmknochen erscheint der Kopf wie abgemahlen, abgerieben, oder herausgeschnitten. In drei derselben waren ausser dem Caput noch Theile der Tubercula verschwunden, was bei der gewöhnlichen deformirenden recht selten, jedenfalls nicht 3 Mal unter 7 Präparaten aufgefunden werden dürfte.

Am Femur sind wir bei der Arthritis deformans gewöhnt, doch noch einen Stumpf vom Hals mit pilzförmig überhängenden Rändern in den am weitesten vorgeschrittenen Fällen vorzufinden. Hier an den von Tabiden gewonnenen Präparaten, 14 an der Zahl,

stellte der Stumpf des Collum, wenn ein solcher noch vorhanden war, gewöhnlich einen kleinen, sich eher zuspitzenden Höcker dar. An mehreren Präparaten war aber vom Collum überhaupt nichts mehr zu sehen, ja, in 6 Fällen fehlten sogar Theile der Trochanteren. — So hohe Grade von Veränderungen dürften bei der vulgären Arthritis deformans nicht vorkommen.

Charakteristisch für die Präparate dieser Gruppe ist, dass die Zerstörung einen ungewöhnlich hohen Grad erreicht hat, und dass statt einer Verbreiterung der Gelenkenden durch Randwülste eher eine Zuspitzung zu Stande gekommen ist, und endlich dass in einer relativ grossen Reihe von Fällen die Zerstörung weit über den Bereich der Kapsel des Gelenks hinausgeht.

In einer dritten Gruppe habe ich jene Präparate vereinigt, an denen bei der Section Gelenkfracturen gefunden wurden. — Zunächst erwähne ich das von Féré an fünfter Stelle beschriebene Hüftgelenk, an dem es sich um eine im Verlauf der Arthropathie, also intercurrent eingetretene Schenkelhalsfractur handelt. Man fand nämlich die Pfanne so tief ausgehöhlt, dass eine Perforation nach dem kleinen Becken hin erfolgt war, und diese war von dem in den Pfannengrund eingeheliten, knorpelentblösten, im Uebrigen an seiner Oberfläche wenig veränderten Kopfe verschlossen.

Hierher gehört ferner das Resectionspräparat von meinem Patienten Lange. Bei demselben hatte seit mehreren Jahren eine Arthritis deformans genu und ein ganz geringes Wackeln im Gelenk bestanden. Nach einem Falle auf dem Trottoir folgte ein Erguss und innerhalb von 6 Wochen entwickelte sich ein recht hochgradiges Genu valgum. Bei der Resection fand sich neben den für die Arthritis deformans charakteristischen Knorpelwucherungen ein Abbruch des Condyl. externus tibiae (s. Abbildung Taf. I., Fig. 1.).

In einer weiteren Anzahl von Präparaten mit Gelenkfracturen ist es nicht klar ersichtlich, ob dieselben die Arthropathie einleiteten, oder sich im Verlauf derselben ereigneten. — Hierher gehört zunächst eine von Ball 1872 beobachtete Affection des Schultergelenkes, dessen Section mehrere Fragmente im Gelenkraum nachwies, — ferner eine von Léouville erwähnte Affection des Schultergelenks, bei welcher sich der Kopf des Oberarmes in 20 Stücke zersplittert zeigte, die indess wieder mit einander verheilt waren. Ich erinnere ferner an die von Charcot et Féré mitge-

theilte Section des Pied tabétique, wo ausser den stark bis zur Unkenntlichkeit veränderten Fusswurzelknochen noch 25 kleinere Fragmente sich vorfanden. Auf das Präparat von dem Bensch'schen Patienten, welches Prof. J. Wolff bei der Resection gewann und mir freundlichst zur Verfügung stellte, möchte ich etwas genauer eingehen.

Dieser typische Fall von tabider Arthropathie ist in vielfacher Beziehung ganz besonders interessant, einmal durch die rapide Entwicklung der Destruction des Gelenks — nach 3 Monaten hatte sich ein sogenanntes Hampelmannsbein entwickelt — und dann durch die begleitenden nervösen Störungen. Bei der 4 Monate nach Beginn der Arthropathie vorgenommenen Resection wurde eine grossartige Zersplitterung der Tibiaepiphyse vorgefunden. Die Fragmente waren zum grossen Theil wieder bindegewebig verwachsen, einige mit bizarren Verschiebungen. Das resecirte Tibiaende setzt sich aus 4 Knochenstücken zusammen, von denen eins nahe der Mitte liegend seine knorpelbedeckte Seite nach der Sägefläche hin gekehrt zeigte. Ein Theil der Fragmente flottirte im Gelenk frei umher, und unter diesen ist ein wallnussgrosses als der Condylus int. tibiae zu erkennen. — An den Randpartien der noch vorhandenen Gelenkfläche der Tibia existiren überall kleine höckerartige Knorpelwucherungen. Ich stelle anheim anzunehmen, dass die Gelenkfractur zur Entstehung der Arthrit. deformans Anlass gegeben hat, oder was wahrscheinlicher ist, dass letztere schon vor der Fractur bestanden hat.

Diesem Präparat schliesse ich das von Bourceret beschriebene von Mme. Leisier herstammende an. Bei der Section wurden zwar innerhalb des Gelenkraumes keine Fragmente mehr gefunden, aber wegen der imponirenden Gleichartigkeit im klinischen Verlauf mit dem Fall Bensch-Wolff besteht für mich kein Zweifel, dass es sich zwei Jahre vor dem Tode um eine Gelenkfractur gehandelt haben muss. In diesem Zeitraum können die Fragmente zerrieben und resorbirt, vielleicht auch zum Theil angeheilt sein.

Am Schluss lasse ich drei Beobachtungen folgen, in welchen eine Gelenkfractur in einem bis dahin gesunden Gelenk eine typische tabide Arthropathie einleitete. — Es handelt sich zunächst um den von mir beobachteten Fall von Fussgelenksaffection (Patient Timme), in welchem eine Spontanfractur des Talus und



des Malleolus internus tibiae erfolgt war. Spontanfractur nenne ich sie deshalb, weil der Patient nicht das geringste veranlassende Trauma angeben konnte. Der Talus war bis auf die äussere obere Hälfte des Körpers zermahlen, und an diesem Rudiment bereitete sich ein weiterer Zerfall durch eine quer durch dessen Spongiosa gehende Fissur vor. Frei im Gelenk wurde noch ein Fragment von Haselnussgrösse gefunden, welches sich als den Theil des Talus erwies, welcher mit dem Sustentaculum Calcanei und Naviculare articulirte. Es fehlte also Caput, Collum und ein Theil des Körpers, welche Theile in der kurzen Zeit von 3 Monaten zermahlen und resorbirt worden sein müssen. Hier ist ganz gewiss weder Arthrit. deformans, noch eine andere chronische Gelenkaffection vorausgegangen; denn wo noch an den Talusrudimenten Knorpelüberzug vorhanden ist, erweist er sich von normaler Dicke. Weder proliferirende Processe, noch Zerkleinerung und Verdünnung lassen sich makro- oder mikroskopisch nachweisen. Die Synovialis zeigte keine Zottenbildung. Man wird mir einwenden, dass hier gar keine Charcot'sche Gelenkaffection vorliege, sondern eine Gelenkfractur bei einem Tabiker. Das wäre ganz recht, wenn unsere klinische Diagnostik auf sicheren pathologisch-anatomischen Grundlagen stände. Gegenwärtig aber rechnen wir alle jene Fälle, welche das von Charcot gezeichnete klinische Bild der Arthropathie darbieten, hierher; und das hat mein Fall gewiss in ganz typischer Weise gezeigt.

Der zweite Fall ist die von Robert mitgetheilte Affection des Ellbogengelenks, welches 3 Monate 6 Tage nach Beginn der Arthropathie zur Section kam. Es war die Trochlea und Epitrochlea abgesprengt und vom Radius das Köpfchen verloren gegangen. Der Knorpelüberzug des erhaltenen Condylus humeri war im Beginn oberflächlicher Zerkleinerung. In dem Gelenkraume fanden sich noch einige stark veränderte Fragmente.

Diesem ganz ähnlich ist die Beobachtung von Gowers, in welcher der Patient nach einem Falle auf's Ellenbogengelenk sich eine Fractur in demselben zuzog. Der Condyl. ext. humeri und der Proc. coronoid. ulnae waren abgesprengt. Die Enden der Knochen hatten ihren Knorpelüberzug ganz verloren. Der Knorpelschwund erklärt sich daraus, dass der Patient nach der Verletzung den Arm

nicht fixirte, sondern ihn ruhig weiter gebrauchte, weil er keinen Schmerz bei Bewegungen des Gelenks fühlte.

Diese primären Gelenkfracturen sind immer bei Patienten festgestellt worden, welche sehr früh — 3, 4 bis 6 Monate nach der Entstehung — zur Autopsie kamen. — Ich glaube, wenn operative Eingriffe öfter in einem frühen Stadium der Arthropathie Einsicht in's Gelenk verschafften, würden solche Entdeckungen recht häufig gemacht werden.

An den extracapsulär gelegenen Theilen der knöchernen Gelenkenden fanden sich mit einiger Häufigkeit vom Periost ausgehende höckerige Knochenauflagerungen, welche einige Mal auf die benachbarten Sehnen und Muskeln übergriffen. Sie scheinen nur bei Arthropathien der unteren Extremitäten und nur in solchen Fällen vorzukommen, in welchen die Zerstörung im Gelenk schon einen höheren Grad erreicht hat, oder wenn Gelenkfracturen vorliegen.

Auch in der Gelenkkapsel wurden Einlagerungen von Knochenplatten, am Kniegelenk öfter von kolossalen Dimensionen beobachtet, welche sich in nichts von den bei der gewöhnlichen Arthritis deformans beobachteten unterschieden.

Die Veränderungen der Synovialis verhielten sich im Wesentlichen so wie bei der deformirenden Gelenkentzündung, oder beim chronischen Hydrops.

Die pathologische Anatomie lehrt uns demnach, dass die Arthropathien der Tabiden im Beginn sich entweder als deformirende Gelenkentzündungen oder als Gelenkfracturen erweisen, und dass dieselben in ihrem Verlauf durch Abspaltung von Knochensplintern und Gelenkfracturen complicirt werden können. Das beweisen die in der ersten und dritten Gruppe zusammengestellten Präparate. — Die Zerstörungen an den Knochen erreichen, wie die Präparate der zweiten Gruppe darthun, sehr häufig so hohe Grade, wie sie im gewöhnlichen Bilde der Arthritis deformans entweder nur selten oder überhaupt nicht vorkommen, und wie sie im unmittelbaren Anschluss an Gelenkfracturen gesunder Personen niemals beobachtet werden.

Es ergibt sich von selbst die Berechtigung, dass diese hochgradigen Zerstörungen die Endergebnisse entweder einer Arthritis

deformans oder einer Gelenkfractur oder beider zugleich sein müssen.

Man hat bisher das pathologisch-anatomische Bild der tabiden Arthropathien von dem der Arthritis deformans vulgaris deshalb getrennt, weil bei ersterer die Proliferationsvorgänge in viel geringerem Maasse vorhanden seien.

Wir haben gesehen, dass jene Präparate, welche noch Theile knorpelüberzogener Gelenkflächen besitzen, Randwülste zum Theil von grosser Mächtigkeit zeigen. Wenn dieselben in einer anderen Anzahl von Präparaten in geringem Grade ausgeprägt sind, so denke man daran, welche lange Zeitdauer bei der nicht-tabiden Arthritis deformans verstreicht, in der sie sich entwickeln können, während bei Tabiden die Prozesse viel rascher verlaufen.

Man bedenke ferner, dass intercurrent intraarticuläre Fracturen sich ereignen, dass ungewöhnlich tiefgreifende, weit über den Bereich der Kapsel hinausreichende Defecte entstehen, und endlich, dass Arthropathien Tabider von Gelenkfracturen ihren Ausgang nehmen können.

Wir werden uns dann nicht mehr wundern, wenn in weit vorgeschrittenen Stadien die verschiedenartigsten Bilder zu Stande kommen, und wenn bei den tiefgehenden Zerstörungen, ausser Kopf und Hals, auch noch die Randwülste der Arthritis deformans verschwunden sind.

Nachdem wir durch die pathologisch-anatomischen Untersuchungen auf uns bekannten Boden zurückgeführt sind, wird es unsere weitere Aufgabe sein, die klinischen Erfahrungen mit den Ergebnissen der pathologischen Anatomie in Einklang zu bringen.

Wie kommt es, fragen wir, dass eine Arthritis deformans oder eine Gelenkfractur bei einem an Tabes dorsalis leidenden Menschen einen ganz anderen Beginn und Verlauf nimmt als bei einem nicht Tabiden?

Offenbar müssen durch die Rückenmarkserkrankung für die Knochen und Gelenke Verhältnisse geschaffen werden, die von dem grössten und verderblichsten Einfluss für dieselben sein können. Solche Verhältnisse sind bekannt.

Als ersten wichtigen Factor führe ich die Ataxie an. Nach meiner Statistik standen zu Beginn der Arthropathie unter 52 Pa-

tienten 12 im vorataktischen und 40 im ataktischen Stadium der Tabes. Daraus geht hervor, dass die Incoordination der Bewegungen auf die überwiegende Mehrzahl der erkrankten Gelenke ihren schädlichen Einfluss ausüben konnte. Da diese Kranken vorwiegend mit Benutzung der Hemmapparate der Gelenke gehen, können mit der Zeit Ausdehnungen der Kapsel und Bänder zu Stande kommen. Jürgens hat dieselben sogar constant an allen grösseren Gelenken und oft in hohem Grade nachweisen können.

Durch die Relaxation der Kapsel wird die Mechanik der Bewegungen verändert, und wenn auf ein so gelockertes Gelenk durch die incoordinirten Bewegungen starke Insulte einwirken, können gewiss leicht Läsionen des Gelenkapparates, Kapselzerreissungen, Abspaltungen und ausgedehntere Gelenkfracturen herbeigeführt werden.

Einen weit verderblicheren Einfluss als die Ataxie üben die Sensibilitätsstörungen aus. — Oben habe ich im Detail bewiesen, dass Analgesie ein constantes Symptom der Arthropathien Tabider ist. Man kann in den afficirten Gelenken die ausgiebigsten Bewegungen vornehmen, ohne dem Patienten irgend welche Schmerzen zu bereiten. Die Kranken gehen trotz acuter Ergüsse in's Gelenk umher, ohne von ihren schweren Leiden etwas zu wissen. Mein Patient Timme hat wegen einer Fractur des Talus und des Malleolus internus tibiae nicht einen Augenblick zu ruhen für nöthig befunden. Er hatte gar keine Ahnung davon, dass jemals bei ihm ein Knochen gebrochen wäre, sondern gab nur an, dass das Bein angeschwollen und der Fuss bald wackelig geworden sei. — Der Patient von Bensch-Wolff vermochte mit einem comminativ zersplitterten oberen Tibiagelenkende noch zu gehen, konnte sich nicht der Zeit entsinnen, wann die Fractur eingetreten war und hielt erst dann Bettruhe, als der Unterschenkel wegen allzu starker seitlicher Abweichung als Stütze nicht mehr fungirte. — Ich will noch mit kurzen Worten einer tabiden Patientin gedenken, welche vor wenigen Tagen in unsere Klinik eintrat. Sie erzählte eine Woche vorher — sie ist dauernd bettlägerig — aus dem Bett auf den Boden gefallen zu sein, ohne irgend welchen Schmerz dabei empfunden zu haben. Nachdem sie in ihr Lager zurückgebracht war, konnte sie ihre Beine, ohne irgend welchen Schmerz zu verspüren, bewegen. Das rechte schwoll aber in den folgenden Tagen be-

deutend an und erst, als der gewaltige Umfang der Schwellung sie beunruhigte, schickte sie zu einem Arzt, der eine Doppelincision in's Gelenk machte, wahrscheinlich im Glauben, eine Phlegmone vor sich zu haben. Als sie in unsere Klinik kam, fanden wir die untere Femurepiphyse in eine Menge Stücke zersplittert, wir konnten mit dem Finger durch die Wunde in's Gelenk eingehen, ohne dass die Patientin irgend welche Schmerzäußerungen von sich gab. Jetzt erfuhr sie erst zu ihrem grossen Erstaunen, dass der Knochen gebrochen sei. — Bei dem Patienten Neumann wurde die Hüftgelenkresection — den Hautschnitt ausgenommen — ohne Narkose, bei vollem Bewusstsein des Kranken vorgenommen, welcher angab, Sägen und Meisseln wohl zu hören, aber nicht zu fühlen. — Die eingesetzten scharfen Hacken entlockten ihm keine Schmerzäußerungen, nur wenn die Sublimatlösung übergossen wurde, beklagte er sich über ein Gefühl von Kälte in der Haut.

Ebenso wenig als diese Patienten haben auch alle übrigen von ihrer Affection gespürt. Nur wenige Fälle sind ausgenommen, und grade in diesen sind keine tieferen Destructionen zu Stande gekommen. Hier ist die Fussgelenksaffection Czerny's, welche wegen Schmerzhaftigkeit vom Beginn an fixirt wurde und ohne bemerkenswerthe Veränderungen an den Knochen ankylosirte, zu nennen, ferner der Fall von Bouchard (Ball 11) und der Fall Hamilton's, bei welchen die erkrankten Gelenke bei Druck und Bewegungen schmerzhaft waren. Sie nahmen beide einen benignen Verlauf.

Diese Schmerzlosigkeit der Gelenke kann nun in mehrfacher Beziehung für unsere Frage von Belang sein. Sie kann zunächst den Patienten die Existenz eines Gelenkleidens so lange verbergen, bis es sich durch schwere Symptome, wie Dislocationen und andere für das Auge bemerkbare Veränderungen verräth. Gerade die Arthritis sèche wird in ihrem Anfangsstadium bei diesen Kranken latent verlaufen können, denn ihre Symptome sind in dieser Zeit nur durch das Gefühl wahrzunehmen. — Diese Ansicht ist durch die Praxis vielfach bestätigt. Ich erinnere an die im Kapitel Hüft- und Schultergelenk vermerkten 11 Beobachtungen, in welchen die Arthropathie scheinbar mit einer Luxation begann. Hier muss doch, wenn eine Gelenkfractur ausgeschlossen werden kann, vorher schon

eine destructive Erkrankung bestanden haben. Das bestätigen ferner die in manchen Fällen vor der Weichtheilschwellung beobachteten crepitirenden Geräusche. Diese würden wohl öfter wahrgenommen werden, wenn wir häufiger Gelegenheit hätten, die Kranken vor dem Ausbruche der Gelenk-Schwellung zu untersuchen, gewöhnlich treibt sie aber erst die starke Verdickung des Gliedes oder die Dislocation im Gelenk zum Arzt.

Zweitens vermag die Analgesie die Entstehung von Destructionen der Gelenkkörper zu begünstigen und zu veranlassen. — Während nicht tabide Patienten die an Arthritis deformans leidenden Glieder wegen ihrer Schmerzhaftigkeit ungemein schonen, grössere Märsche und ausgiebige Bewegungsexcursionen in den erkrankten Gelenken vermeiden, kennt der Tabide gegen seine kranken Glieder nichts von diesen Rücksichten. Selbst mit zerbrochenen Gelenkkörpern, mit einer Menge von Fragmenten innerhalb des Gelenkraumes geht er noch ohne Schmerz umher. Es ist uns dann verständlich, dass unter solchen Umständen mechanische Abschleifungsprocesse und Zerreibungen hier eine ganz andere Rolle spielen müssen, als bei der Arthritis deformans nicht Tabider. Die pathologische Anatomie hat dafür schlagende Beweise geliefert.

An der resecirten Gelenkfläche des Oberschenkels von dem Präparat Bensch-Wolff finden sich bis 4 Mm. in die Tiefe reichende ausgemahlene Rinnen, welche durch Reiben an noch nachweisbaren Knochenspitzen des Tibiagelenkendes entstanden sind. Der Patient ist vom Beginn der Fractur an im Ganzen nur noch 3 Wochen umhergegangen. Die Rinnen zeigten im Grunde keine glatte Schlifffläche, sondern hatten das Aussehen spongiösen Knochens, ein Beweis, dass sie lediglich auf mechanischem Wege durch Abreibung und zwar in kurzer Zeit entstanden sind. Bei der gewöhnlichen Arthrit. deformans spielen die mechanischen Abschleifungsprocesse eine untergeordnete Rolle, nur dünne Schichten von Knochen gehen auf diesem Wege verloren und zwar erst dann, nachdem die vorbereitenden proliferirenden Vorgänge am Knorpel sich abgewickelt haben. Hier hingegen ist offenbar durch die Knochenzacken der Tibia bei den Bewegungen des Gelenks die Knorpelschicht ganz mechanisch zerfasert und durchgerieben worden. Dass solche tiefe Zerstörungen auf diesem einfachen Wege bei Arthro-

pathien Tabider in so kurzer Zeit zu Stande kommen können, zu wissen, ist für das Verständniss dieser Gelenkaffectionen ausserordentlich wichtig.

Nur dann wird uns ein Präparat verständlich, welches Charcot von Mme. Coteret abgebildet hat. Es handelt sich neben einer Hüftgelenksaffection gleichzeitig um eine Fractur des zugehörigen Femur in dessen Mitte (s. Taf. II., Fig. 13C.), welche 11 Jahre vor dem Tode der Patientin entstanden war. Im Verlaufe wurde der Oberschenkel immer kürzer. Bei der Section stellte das Femur einen aus zwei durch Callus fest miteinander verwachsenen Stücken bestehenden 19 Ctm. langen Knochen dar, gegen 50 Ctm. Länge des Femur der andern Seite. Die untere Hälfte des Femur war annähernd normal, von der oberen war nur ein Rest vom Trochanter, Collum und ein Paar Centimeter vom Schaft übrig. Ich stimme der Charcot'schen Erklärung vollkommen bei, dass diese Verkürzung vorwiegend durch Abreibung des oberen Fragmentes auf dem untern und zum Theil durch atrophische Processe zu Stande gekommen ist. Wir müssen uns etwa vorstellen, dass längere Zeit hindurch eine Art gelenkbildender Pseudarthrose bestanden habe, und dass es schliesslich bei günstiger Gelegenheit, bei Bettruhe zur Consolidation gekommen ist. — So erklärt sich auch der Defect an dem Präparat No. 2 von Féré (s. Taf. II., Fig. 8), an welchem sich die untere Hälfte des Femurkopfes an der rauhen Wand der Wanderpfanne abgerieben hatte. Ich erinnere ferner an die Seltenheit von Schlißflächen bei Arthropathien Tabider, die bei der gewöhnlichen Arthritis deformans sehr häufig vorhanden sind. An den Präparaten vom Kniegelenk sind nur 5 Mal solche gefunden, — an den übrigen Gelenken sind sie nur ausnahmsweise beobachtet worden.

Die Analgesie allein ist Schuld an dem eigenartigen Verlauf von intraarticulären Fracturen bei Tabiden, bei denen die Fragmente im Gelenkraum wie in einem Mörser in kurzer Zeit zermahlen werden. Wir können uns jetzt denken, dass zumal bei gleichzeitig bestehender Ataxie in einem bereits erkrankten Gelenke mit gelockertem Kapselapparat leicht kleinere oder grössere Knochenstücke abgesprengt werden, welche im Gelenkraum sich zwischen die articulirenden Flächen klemmend die weitere Destruction der Knochen beschleunigen, — wir können uns ferner denken,

dass gestielte oder freie, von der Synovialis stammende Gelenkkörper zu ähnlichen Verhältnissen Veranlassung geben können. —

Der Analogie halber verweise ich auf andere zerstörende Krankheitsprocesse, welche der Analgesie ihren Ursprung verdanken. Einmal auf das *Malum pedis perforans*, welches sich regelmässig an den Stellen der Fusssohle entwickelt, welche den stärksten Druck beim Gehen auszuhalten haben. Da entstehen auch ohne irgend welchen Schmerz und deshalb scheinbar ohne äussere Ursache tiefe Geschwüre, Knochenstücke stossen sich ab und es tritt so lange keine Neigung zur Heilung ein, bis sich der Patient durch Bettruhe den schädlichen Einflüssen des Gehens entzieht.

Dann möchte ich noch auf das Ausfallen der Zähne bei Tabiden aufmerksam machen. In mehreren der mir bekannten Krankengeschichten (siehe Hofmann) ist ausdrücklich erwähnt, dass die Mundschleimhaut im ganzen Bereich der ausgefallenen Zähne analgisch war. Der Umstand, dass die Patienten wegen der Schmerzlosigkeit beim Kauen das Maass der zur Verwendung kommenden Kraft nicht abschätzen können und nicht fühlen, wenn sie sich verletzen, ist gewiss die allererste Ursache für die Lockerung und den schliesslichen Verlust der Zähne.

Die Analgesie der Arthropathien Tabider erklärt uns drittens das plötzliche schmerzlose und scheinbar spontane Entstehen des Gelenkergusses. Ich habe vorhin schon darauf hingewiesen, dass die Arthropathien eine Zeit lang latent verlaufen können. Daraus geht schon hervor, dass in diesen Fällen die Gelenkergüsse nicht das erste Symptom sein können, — ich kann sogar behaupten, dass sie niemals spontan entstehen, sondern immer durch eine äussere Veranlassung erzeugt werden.

In den Krankengeschichten ist ganz regelmässig — zwei oder drei Fälle ausgenommen — erwähnt, dass unmittelbar nach erfolgtem Erguss, — wenn derselbe über Nacht entstanden war am folgenden Morgen — crepitirende Geräusche bei den Bewegungen der Knochen im Gelenk constatirt worden sind, welche für immer bestehen blieben. Diese können doch nur entstehen, wenn an den Gelenkflächen irgendwo ein Knorpeldefect vorhanden ist. Sollte sich derselbe über Nacht durch Einwirkung trophischer Störungen



entwickeln können? Das ganz gewiss nicht! Entweder bestanden derartige Defecte bereits vorher und der Erguss erfolgte in ein bereits krankes Gelenk, welches kurz vorher von einem Insult betroffen wurde, oder der Knorpeldefect muss kurz vor der Anschwellung durch Absprengung eines Theiles der Gelenkflächen entstanden sein. — Nach den Auseinandersetzungen über den gewaltigen Einfluss der Analgesie und der Ataxie müssen wir zugeben, dass für die Entstehung solcher Läsionen die mannichfachsten Gelegenheiten geboten sind. Auf einige Einzelheiten möchte ich noch eingehen. Am Hüft- und Schultergelenk fällt in etwa der Hälfte der Beobachtungen die Schwellung mit der Dislocation im Gelenk zusammen. Wir wissen, dass die Dislocation gewöhnlich dann entsteht, wenn Kopf oder Pfanne so weit usurirt sind, dass eine Verschiebung des Femur vielleicht bei einer unbedeutenden Bewegung möglich wird. Am Hüftgelenk kam sie z. B. 5 Mal bei einer Bewegung im Bett zu Stande. Wenn sich nun diese Dislocation vollzieht, wird ein starker Reiz die Synovialis treffen, die Kapsel kann dabei an einer Stelle vom Knochen abgelöst werden und ein Erguss wird von der Synovialis aus in den Gelenkraum erfolgen. Schwellung und Dislocation sind dann die ersten Symptome, welche den Patienten auf ein schweres Leiden hinweisen. — Wenn die Schwellung einige Tage oder Wochen einer merklichen Verschiebung vorausging, lässt sich die Reihenfolge an der Hüfte z. B. aus dem allmäligen Wandern der Pfanne erklären, oder bei einer gleichzeitig bestehenden stärkeren Kapselerschlaffung durch eine Subluxation, die sich wieder spontan reponirt etc.

Einige bezügliche Fälle aus der Casuistik will ich hier noch einmal anführen:

Blum. Fall auf die Hüfte. — Luxation. — danach Schwellung.

Hoffmann. Nachts beim Wenden im Bett Krachen im Hüftgelenk. — Am Morgen Anschwellung des Gelenks, nach 8 Wochen Bettruhe beim Verlassen des Bettes wird das kranke Bein um 7 Ctm. kürzer befunden als das gesunde.

Westphal berichtet einen ähnlichen Fall.

Bourceret. Der viel citirte Fall. Schwellung der Hüftgend. — sofort Bettruhe. 3 Tage später Versuch aufzustehen. Das kranke Bein stützt nicht mehr, deshalb wieder Bettruhe. — Zwei Tage später diagnosticirte der zur Consultation herbeigerufene Prof. Gosselin eine Fractura colli femoris wegen der Stellung des Beines und weil ausgedehnte Blutextravasate in der

Glutaealgegend vorhanden waren. — 4 Wochen später Section: Caput und der grösste Theil vom Collum fehlte, keine Fragmente im Gelenk. In der Kapselwand Knocheneinlagerungen. — Acetabulum nach hinten oben etwas ausgeweitet und daselbst eburnirt. Charcot fasste den Fall so auf, dass alle diese Zerstörungen innerhalb 4 Wochen unter dem Einfluss mächtiger trophischer Störungen entstanden seien. — Der Fall richtet sich selbst!

**Rotter.** Der Patient Fink hatte von der Existenz seiner doppelseitigen Hüftarthropathie mit beiderseitiger Dislocation des Femur nach oben keine Ahnung.

Auch von den Charniergelenken möchte ich einige Fälle anführen, welche beweisen, dass die Schwellung in einem bereits kranken Gelenk oder nach einem Insult im Gelenk entstand.

**Westphal.** Ellbogengelenksaffection. Schwellung über Nacht. Am folgenden Tage konnte man mehrere erbsen- bis haselnussgrosse freie Körper im Gelenk nachweisen.

**Westphal.** Kniegelenksaffection (Kanzian). 3 Tage nach Beginn der Schwellung knickte der Patient beim Umhergehen im Knie ein, luxirte sich die Patella und konnte gleich nachher mehrere harte Körper im Gelenk nachweisen.

**Ball 9.** Kniegelenk. Die stark atactische Patientin kniete eine Stunde beim Scheuern. Bald nachher Schwellung.

**Ball 1.** Kniegelenksaffection 4 Monate nach der ersten Schwellung, welche inzwischen ganz zurückgegangen war, Fall aufs Knie, dann neue Schwellung.

**Blum, Mme. Leisier.** Patientin befindet sich im dritten Stadium der Tabes. konnte nur mit Hilfe von Unterstützung gehen und schleuderte die Beine sehr stark. Allmähige Anschwellung eines Kniegelenks. 3 Wochen später Fall vom Stuhl herab auf die Erde. Darauf starke Anschwellung und dieselben Erscheinungen wie im Fall Bensch.

Aber auch für solche Fälle, in welchen als veranlassendes Moment jedes Trauma von den Patienten in Abrede gestellt wird, konnten öfter schwere Läsionen im Gelenk nachgewiesen werden, welche den Erguss hervorgerufen hatten. Ich erinnere an die Gelenkfracturen in den Fällen Bensch-Wolff, Robert, Rotter (Fussgelenk, Timme). Im ersten Fall hatte bei einem angestrengten Marsch in den ersten Nachmittagsstunden eine Abspaltung der oberen Tibiaepiphyse stattgefunden, am folgenden Morgen wurde der Patient erst von der anscheinend ganz spontan entstandenen Schwellung der Beine überrascht.

Mit dieser Auslese, die man noch bedeutend vermehren könnte, glaube ich bewiesen zu haben, dass die Schwellung wegen der bestehenden Analgesie nur scheinbar das erste Symptom der Arthro-

pathie ist, dass sie in Wirklichkeit immer gewissen Veränderungen im Gelenk, wie sie durch Arthritis deformans, Absprengungen, Gelenkfracturen etc. gesetzt werden, nachfolgt.

Nun fragen wir weiter, wie ist die dem Gelenkerguss so häufig folgende eigenartige Weichtheilswellung zu erklären? — Ihrem Wesen nach besteht dieselbe in einem Oedem der tiefer gelegenen Weichtheile, des die Muskeln und Knochen umgebenden Bindegewebes. Weil das subcutane Zellgewebe weniger mit Flüssigkeit infiltrirt ist, bleiben die Fingereindrücke entweder gar nicht, oder nur in geringem Maasse stehen. Wie entsteht dieses tiefe Oedem? — Debove hat in dieser Beziehung eine sehr interessante Beobachtung gemacht. Bei einer Schultergelenksaffection einer Tabiden mit typischer Weichtheilswellung vermochte er 3 Wochen nach Beginn eine fluctuirende Stelle unter dem M. pectoralis major derselben Seite nachzuweisen. Durch Punction wurde eine klare gelbliche Flüssigkeit entleert, welche sich durch die mikroskopische und chemische Untersuchung als aus dem Gelenk stammend erwies. Er schliesst daraus, dass durch einen Kapselriss der Gelenkinhalt in's Nachbargewebe gepresst worden ist. — Eine ganz gleiche Beobachtung wurde bei dem Bensch-Wolff'schen Fall gemacht. Bei demselben begann die Schwellung vorwiegend in der oberen Wadengegend. Bei der Resection des Gelenks wurde ein grosser, vom Kniegelenk mindestens 15 Ctm. nach unten reichender, unterhalb der oberflächlichen Fascie gelegener Sack gefunden und durch Sondirung festgestellt, dass derselbe direct durch die hintere Kapselwand hindurch mit der Gelenkhöhle zusammenhing. — Solche diesem Fall ähnliche Beobachtungen sind am Kniegelenk noch 5 Mal gemacht worden, — es bildet sich die Schwellung der Weichtheile Anfangs vorwiegend in der oberen Waden- resp. Kniekehle. Es ist einleuchtend, warum bei diesem Gelenk die Schwellung durch einen Kapselriss sich mit Vorliebe nach hinten ausbreitet, weil eben die hintere Wand der Kapsel beim Gehen Ataktischer am meisten gespannt und am leichtesten ab- oder eingerissen werden kann. Die Zahl derartiger Beobachtungen ist nicht klein zu nennen gegenüber der Thatsache, dass der Beginn der Schwellung von den Patienten häufig übersehen wird. — Ich habe noch eine Arthropathie des Knies beobachtet, in welcher ein Riss in der Innenwand der Kapsel vorhanden war.

Zur Unterstützung der Ansicht, dass Rupturen der Gelenkkapsel genau dieselben Weichtheilswellungen nach sich ziehen können, wie sie für die Arthropathien Tabider als pathognostisch angesehen wurden, dient eine Beobachtung von Lépine. Es handelte sich bei einem Tabiden um eine Spontan-Ruptur der Quadriceps-Sehne dicht oberhalb der Patella in Folge eines Stosses an ein Möbel. Als der Patient 5 Tage später in's Hospital aufgenommen wurde, stellte man eine „enorme“ Schwellung des Beines von der Inguinalgegend bis hinab zu den Knöcheln fest, die genau dieselben Eigenschaften besass, wie die nach Arthropathien beobachtete. Die Hautoberfläche war nirgends durch Blutextravasate verfärbt. — Ich möchte schliesslich noch die Aufmerksamkeit auf die Schwellung der Extremitäten richten, welche im Anschluss an einfache Gelenkfracturen bei sonst ganz gesunden Menschen entstehen. Vor Kurzem beobachtete ich drei Querfracturen der Patella und eine Fractura colli humeri. Alle Patienten zeigten an den verletzten Extremitäten dieselbe derbe und ausgedehnte Schwellung, wie die Arthropathien Tabider. Nirgends blieb ein Fingerdruck stehen. Somit ist aus dem Vorhergehenden bewiesen, dass die eigenartige derbe Weichtheilswellung dadurch entsteht, dass nach einer Ruptur der Kapsel des Gelenkes der flüssige Inhalt aus demselben in's benachbarte tiefe Bindegewebe getrieben wird. Zur Entstehung der Ruptur geben dieselben Insulte Veranlassung, welche dem Erguss vorausgehen. Es müssen meist Abreissungen der Kapsel an der Insertionsstelle sein, wie Debove schon hervorhob.

Noch sei erwähnt, dass in fünf Fällen neben der Weichtheilswellung auch ausgedehnte Blutextravasate unter der Haut gefunden wurden; ferner dass in mehreren Fällen, in denen durch die frühzeitige Autopsie primäre Gelenkfracturen als Ursache der Arthropathien gefunden wurden, äusserlich weder im Beginn noch im Verlauf der Affection Blutextravasate beobachtet worden sind. Die verminderte Festigkeit der Knochen lässt eben öfter Fractur und Kapselabreissungen entstehen, ohne dass erheblichere Weichtheilquetschungen stattfinden.

Die meisten Autoren, welche eine Erklärung für das Zustandekommen der eigenthümlichen Weichtheilswellung gegeben haben, haben ihr einen nervösen Ursprung vindicirt. Dafür sollen besonders die begleitenden nervösen Symptome sprechen, zunächst

vasomotorische Störungen. Ich kenne vier Beobachtungen, die herangezogen werden könnten. Die Röthung der Haut in Folge Dilatation der kleinsten Gefäße, welche sich durch den dunklen Teint von der entzündlichen Röthung unterscheidet, trat immer ein, wenn die Schwellung bereits einen hohen Grad erreicht hatte und verlor sich nach Rückgang derselben. Sie dürfte daher wohl auf Erweiterung der Collateralbahnen in den oberflächlichen Weichtheilschichten zu beziehen sein, welche in Folge der erschweren Circulation in den tiefer gelegenen Theilen eintritt. — Ferner ist ein Herpes mit Hyperästhesie der umgebenden Haut in der Ellenbogengegend bei einer Arthropathie der Schulter beobachtet worden. In diesem Falle waren gleichzeitig im Verblassen begriffene Blutextravasate in der Haut der Bicepsgegend und des Vorderarmes beobachtet. — Ferner sind öfter Anfälle besonders heftiger lancinirender Schmerzen zu Beginn der Arthropathie beobachtet worden und endlich hat besonders Buzzard die Häufigkeit betont, mit welcher gastrische Krisen bei Tabiden, welche an Arthropathie leiden, vorkommen. Ich will diesem letzten Punkte an der Hand der interessanten Krankengeschichte des Falles Bensch-Wolff näher treten. Der Patient, stark atactisch, hatte einen anstrengenden Marsch gemacht und kam nach seiner Ansicht von demselben völlig gesund nach Hause zurück, fühlte sich noch einige Stunden ganz wohl. Dann begann er plötzlich an einem Frost und einer Crise gastrique und heftigen, Minuten lang dauernden Schmerzen abwechselnd im Knie- und Fussgelenk zu leiden. Nachts gegen 12 Uhr war Alles vorüber und Patient schlief gut. Am nächsten Morgen war die typische Schwellung vorhanden. Genau Dasselbe ereignete sich zwei Monate später, als er nach längerer Bettruhe wieder einen Marsch gemacht hatte. Das erste Mal wie das zweite Mal sind hier, wie die Autopsie bewiesen, beim Gehen schwere Knochenzerstörungen im Gelenk entstanden und einige Stunden nach derselben haben sich die nervösen Symptome und unter diesen die Crises gastriques eingestellt.

Dieser Fall, meine ich, kann doch nur beweisen, dass die schweren Insulte im Gelenk Veranlassung gegeben haben zu dem Ausbruch der Crises gastriques — etwa wie z. B. Erkältungen bei tabiden Personen Veranlassung werden zum Ausbruch heftiger lancinirender Schmerzen, — nicht umgekehrt.

Anzunehmen, dass die Weichtheilswellung am folgenden Morgen wegen der vorausgegangenen nervösen Attaquen als nervöses Oedem im Sinne Ranvier's aufzufassen sei, dazu hat man schon um deswillen kein Recht, weil sie nur ganz selten gleichzeitig mit dem Beginn der Gelenkaffection auftreten. Wenn Buzzard feststellt, dass Tabide mit Arthropathien mit grosser Häufigkeit an Magenkrisen leiden, so ist er dadurch noch nicht zu dem Schluss berechtigt, dass das Nervencentrum für die Arthropathien neben dem Vaguskern liege. Westphal hat dazu bemerkt, dass bei einiger Aufmerksamkeit Magenkrise bei Tabes überhaupt ein recht häufiges Symptom seien.

---

Es ist ausserordentlich schwierig, abzuwägen, ob in allen Fällen die Gewalten, welche in Folge der bestehenden Analgesie der Gelenke im Verein mit coordinirten oder atactischen Bewegungen auf Knochen und Bänder einwirken, allein genügen, um die rasch entstehenden und hochgradigen Zerstörungen an den knöchernen Gelenkkörpern hervorzubringen, wenn das Knochengewebe seine normale Festigkeit und Widerstandsfähigkeit besitzt.

Es gibt eine Reihe von Beobachtungen, in denen die Geringfügigkeit der Gewalteinwirkungen im Missverhältniss zu stehen scheint mit der bedeutenden Ausdehnung der Zerstörungen an den Knochen.

Um diese Erscheinung zu erklären, hat man angenommen, dass die Knochen in solchen Fällen eine abnorme Brüchigkeit besitzen oder eine Veränderung ihres Gefüges und ihrer Zusammensetzung erlitten haben, welche es ermöglicht, dass Theile von ihnen leichter abgebrochen und rascher resorbirt werden, als unter normalen Verhältnissen.

Zu dieser Annahme hat einmal die Beobachtung Veranlassung gegeben, dass Arthropathien bei Tabiden auch bei andauernder Bettruhe entstehen und einen ebenso malignen Verlauf nehmen können, als bei Patienten, welche umhergehen.

Nach einer genauen Analyse der Casuistik, bleibt nur ein hierher gehöriger Fall übrig — die von Regnard mitgetheilte Arthropathie des Kniegelenks. Die Patientin befand sich im dritten Stadium der Tabes, lag schon lange zu Bett, konnte sich aber noch

selbst wenden und drehen. Eines Tages scholl das Kniegelenk schmerzlos stark an. Nach einer Reihe von Monaten ereignete sich bei „einer brüskeren Bewegung“ im Bett eine Subluxation der Tibia, die sich spontan reponirte, diese wiederholte sich öfter, reponirte sich wieder, bis schliesslich eine complete Luxation der Tibia nach hinten zu Stande kam. Die Aufzeichnungen in der Krankengeschichte sind sehr spärlich. Es bleibt dahingestellt, ob nicht schon vorher das Gelenk an Arthritis deformans erkrankt war, ob bei den atactischen Bewegungen nicht Läsionen im Gelenk vorgekommen, ob die Kapsel durch den bedeutenden Erguss nicht stark ausgedehnt und erschlafft war. Endlich ist nicht durch die Autopsie festgestellt worden, wie gross die Zerstörungen an dem Knochen waren.

Diese Beobachtung lässt sich daher zur Stütze obiger Annahme kaum verwerthen, — sie wird ausserdem widerlegt durch den Nachweis, dass bei dauernder Schmerzhaftigkeit des Gelenks und Fixation desselben die Destruction der Knochen nur sehr geringe Grade erreicht.

Ferner sollen diejenigen Arthropathien der oberen Extremität eine vermehrte Knochenbrüchigkeit beweisen, in denen ohne schwere traumatische Veranlassung Gelenkfracturen sich ereigneten, oder der Verlauf ein rascher war, ohne dass erhebliche Abbrüche stattgefunden und ohne dass abnorm starke Druckverhältnisse bestanden hatten.

Endlich soll die Thatsache dafür sprechen, dass sich die Destruction der Gelenke gewöhnlich nicht in jenem Stadium der Tabes entwickle, welches die meisten Schädlichkeiten für die Gelenke schafft und die grössten Ansprüche an die Festigkeit der Knochen stellt, in dem vorgeschrittenen, dritten Stadium der Ataxie. Auch meine Casuistik hat gezeigt, dass die Arthropathien der Tabiden am seltensten im letzten Stadium entstehen.

Von 52 Patienten befanden sich:

- 12 im voratactischen Stadium.
- 14 „ Beginn des atactischen Stadiums.
- 9 „ 1.—5. Jahre der Ataxie,
- 4 „ 10.—18. Jahre,

bei 13 ist nur II. Stadium angegeben.

Dieser Thatsache gegenüber hat man im Anschluss an die Erfahrungen über Spontanfractur bei Tabiden vermuthet, dass die

Knochen in einem weniger widerstandsfähigen Zustand sich befinden müssten. Dass unter nervösen Einflüssen sich in der That die Festigkeit und Structur eines Knochens verändern kann, hat Virchow schon in den fünfziger Jahren gezeigt. Bei den Sectionen von Gelenkaffectionen Tabider ist stets mit besonderer Sorgfalt auf die atrophischen Prozesse nicht allein der im kranken Gelenk zusammenschliessenden Knochen, sondern auch wenn möglich auf das ganze Skelet Rücksicht genommen worden. Ich habe oben 11 solcher Beobachtungen gesammelt, in denen entweder sogenannte Resorptionsgruben, oder Verminderung der Dickendurchmesser in der ganzen Ausdehnung eines langen Röhrenknochens, oder endlich eine schon mit dem blossen Auge sichtbare Porosität der Knochen bestand, aber gerade die eclatantesten Präparate stammten alle von Patienten, welche an Marasmus zu Grunde gingen, oder lange Zeit zur Bettruhe verurtheilt waren. Von Liouville, Heydenreich und Blanchard ist mit dem Mikroskop festgestellt worden, dass an solchen Knochen die Veränderungen in einer Rarefaction des Knochengewebes bestehen. Letzterer fand die Havers'schen Canälchen von ihrem normalen Durchmesser von 30—60  $\mu$  bis zu einem Durchmesser von 500  $\mu$  erweitert. So vergrösserte benachbarte Canälchen verschmelzen dann und die dadurch entstehenden Lacunen füllen sich mit Fett. Der rareficirende Process beginnt in den centralen dem Knochenmark zunächst gelegenen Theilen und schreitet allmählig nach der Peripherie fort, kann die Corticalis verdünnen und an der Oberfläche die sogenannten Resorptionsgruben schaffen.

In Uebereinstimmung mit diesen Resultaten hat Regnard 1879 bei der Analyse eines Femurknochens, an dem das obere und untere Ende ganz usurirt war, gefunden, dass der Gehalt an phosphorsaurem Kalk bedeutend vermindert, — statt normal 48 pCt. hier nur 11 pCt. und der Fettgehalt erheblich vermehrt sei, — statt normal nur ganz geringe Mengen hier ein Gehalt von 37 pCt.

Bei der Osteomalacie oder der Steatose der Knochen von Jones beträgt der Fettgehalt nur bis 29 pCt. und der an phosphorsaurem Kalk bis zu 12 pCt. oder gar 7 pCt.

Leider ist weder bei den mikroskopischen noch bei den chemischen Untersuchungen etwas über das klinische Verhalten der



Patienten erwähnt worden, von welchen die untersuchten Präparate stammten.

Wir wissen, welchen enormen Einfluss lang dauernde Ruhe und cachectische Zustände auf das Maschengefüge der Knochen ausüben, wir wissen auch, dass bei Arthritis deformans in Spätstadien besonders das Epiphysen-Markgewebe einer hochgradigen Verfettung anheimfällt.

Es wäre sehr wichtig gewesen, anzugeben, ob solche Knochen zur Untersuchung nicht benutzt wurden, die einen derartigen Einwand zulassen. Bezüglich der mikroskopischen Untersuchungen besitzen wir die Versicherung Liouville's, dass die Rarefaction so bedeutend gefunden worden sei, dass dieselbe nicht erst nach Beginn der Arthropathien entstanden sein könne. Ich habe bewiesen, dass besonders die Gelenkaffectionen der Hüfte und Schulter häufig viel älteren Datums sind, als der Krankenbericht besagt. Das muss Alles berücksichtigt sein, wenn die Resultate beweisen sollen, dass schon vor der Gelenkaffection eine Rarefaction des Knochens bestanden hat.

Das beste Material hätte uns das von Heydenreich unter Richet's Leitung mikroskopisch untersuchte Präparat einer Oberschenkelspontanfractur liefern können, von einem Patienten, der 29 Tage nach derselben starb — wenn der Tod nicht in Folge einer wahrscheinlich von einem Decubitus sacralis aus entstandenen Verjauchung der Fractur erfolgt wäre und die bei der Bildung des jungen Callus ablaufenden Prozesse die Beurtheilung sehr complicirten.

In diesem Falle von Spontanfractur zeigte der Knochen in der Nachbarschaft der Fracturstelle sehr erweiterte Haversische Canälchen, welche mit verfetteten Granulationen ausgefüllt waren; auch in dem nicht fracturirten Femur der anderen Seite fand sich eine beginnende rareficirende Ostitis, die aber nur mit dem Mikroskop wahrgenommen werden konnte.

Das Präparat stammte von einem 38 Jahre alten Patienten, der seit 10 Jahren an schwerer Dyspepsie und täglichem galligen Erbrechen, seit 4 Jahren an lancinirenden Schmerzen und seit 1 Jahre an Ataxie der unteren Extremität litt.

Man wird gewiss unter solchen Verhältnissen in der rareficirenden Osteitis der Enden der Fragmente und in der leicht ange-

deuteten Osteoporose des Femur der anderen Seite bei seit 10 Jahren so schwer darniederliegendem Allgemeinbefinden keine die vorliegende Frage sicher entscheidenden Schlüsse ziehen können.

Ich selbst besitze vier Präparate von Arthropathien Tabider, von denen drei recht frühzeitig — 4 Monate — nach dem Beginn des Leidens durch Resection gewonnen worden sind, nämlich ein resecirtes oberes Ende eines Femur, einen spontan fracturirten Talus und die mit demselben resecirten unteren Enden der Unterschenkelknochen und durch die Güte des Herrn Prof. Wolff das von ihm resecirte Kniegelenk.

Makroskopisch lässt sich in keinem der Präparate eine Rarefaction des Knochengewebes oder vermehrter Fettgehalt erkennen, das untere Ende des Unterschenkelknochens erscheint im Gegentheil deutlich sclerosirt. Auch in dem 4. Präparat, welches die Resection des Kniegelenkes des Patienten Lange 5 Jahre nach Beginn des Leidens lieferte, liess sich von der Rarefaction des Knochengewebes nichts feststellen.

Ich habe dann Schliffpräparate aus verschiedenen Theilen dieser Knochen hergestellt, bin aber nirgends im Stande gewesen eine nennenswerthe Ausweitung der Haversischen Canälchen nachzuweisen. Auch Macnamara vermisste an einem Resectionspräparate, welches von einer Arthropathie des Knies eines Tabiden herstammte, eine Porose des Knochengewebes.

Aus diesen Ergebnissen geht hervor, dass in einer bestimmten Anzahl von Arthropathien Tabider keine nachweisbare Osteoporose zu Beginn des Gelenkleidens vorhanden war. Hieraus möchte ich nur den Schluss ableiten, dass in manchen Fällen die abnorme Brüchigkeit der Knochen von einer vorausgegangenen Rarefaction des Knochengewebes im Sinne Liouville-Blanchard's nicht abhängig ist.

Trotzdem kann die chemische Zusammensetzung der Knochen-substanz Veränderungen durchgemacht haben, welche eine erhöhte Brüchigkeit derselben bedingen.

Es wird die Aufgabe der Zukunft sein, in dieser Richtung exacte Untersuchungen zu machen, welche zu beweisen haben, dass zu Beginn der Arthropathie die chemische Zusammensetzung der Knochen-substanz so verändert ist, dass ihre Festigkeit darunter leidet.

Trotzdem können wir uns der Thatsache nicht verschliessen, dass bei Tabiden nicht selten eine erhöhte Brüchigkeit der Knochen vorkommt. Das beweisen mit zwingender Nothwendigkeit die Erfahrungen über die Spontanfractur. Es sind in der Literatur Beobachtungen verzeichnet, in denen ohne irgend eine nennenswerthe äussere Veranlassung und ohne vorausgegangene andauernde Inactivität oder Entzündungen, ohne bestehenden Marasmus Continuitätstrennungen der grossen Röhrenknochen sich ereigneten, zu deren Erklärung nichts Anderes als die Annahme übrig bleibt, dass die Knochen einen grossen Theil ihrer Festigkeit eingebüsst hatten.

Weil nun diese Spontanfracturen beinahe nur bei Leuten, welche von Tabes dorsalis und anderen schweren Nervenleiden befallen sind, beobachtet werden, darf es gewiss als mehr wie wahrscheinlich angesehen werden, dass die Herabsetzung der Festigkeit der Knochen durch Nerveneinflüsse bedingt ist.

Man hat eine Zeit lang Anstand genommen, diese Erfahrungen über die Knochenbrüchigkeit bei Spontanfractur der Diaphysen auf die Arthropathien der Tabiden zu übertragen, weil sie nicht an einem und demselben Individuum zusammen vorkamen. Inzwischen sind aber genug derartige Beobachtungen gemacht worden; ich erinnere an die Fälle Fére No. 1 und No. 3, Charcot's Mme. Coteret. Letztere brach sich beinahe bei jeder Bewegung im Bett einen Knochen entzwei. Endlich machte ich selbst eine solche Beobachtung bei dem Patienten Fink, der sich einige Zeit vor Affection der beiden Hüftgelenke eine Fractur des rechten Femur etwa zwischen oberem und zweitem Viertel zuzog.

Diese Beobachtungen und Erfahrungen berechtigen uns zu der Ueberzeugung, dass bei Leuten, welche an Tabes leiden, abnorme Knochenbrüchigkeit bestehen kann. Charcot hat angenommen, dass die erhöhte Brüchigkeit nicht über die ganze Ausdehnung eines Knochens verbreitet zu sein braucht, sondern nur circumscripote Stellen desselben befallen könne, und dass, wenn die Diaphyse befallen sei, eine Spontanfractur, wenn die Epiphyse, eine Arthropathie entstände, ja dass ohne diese trophischen Störungen an dem Knochengewebe die Entwicklung einer Arthropathie garnicht möglich sei.

Es ist mir nicht bekannt, ob und wie er seine Hypothese bewiesen und gestützt hat.

Nach meinen Untersuchungen ist es durchaus nicht nothwendig, dass zur Entstehung einer Charcot'schen Arthropathie Knochenbrüchigkeit vorhanden sein muss. Sie wird sich auch dann typisch entwickeln, wenn durch irgend ein Trauma ein normal fester Knochen innerhalb des Gelenks gebrochen ist und die erkrankte Extremität zum Gehen weiter benutzt wird. Nach dem oben über den Einfluss der Analgesie Gesagten ist es verständlich, warum ein solcher Verlauf möglich ist. Ist die abnorme Knochenbrüchigkeit aber vorhanden, so werden die mechanischen Momente geringer zu sein brauchen, um Absprengungen und rasche Abreibungen von Knochensubstanz zu bewirken.

Mit diesen drei Factoren, der Analgesie der kranken Gelenke, der Incoordination der Bewegungen und der erhöhten Brüchigkeit der Knochen sind wir im Stande, alle Abweichungen vom normalem Verlauf zu erklären, welche eine Arthritis deformans oder Arthritis traumatica bei tabiden Personen zeigen können. Es ist nicht nothwendig, dass alle drei Factoren gleichzeitig zusammenwirken, — einer von ihnen darf indess niemals fehlen, — die Analgesie. Sie kann allein alle Eigenartigkeiten der Arthropathien Tabider bedingen, während die Ataxie und Knochenbrüchigkeit immer im Verein mit der Analgesie auftreten müssen.

Ich will im Folgenden noch im Zusammenhang das Bild der Arthropathien Tabider kurz so zeichnen, wie es sich nach den Ergebnissen meiner Untersuchungen darstellt.

Die primären Affectionen — eine Arthritis deformans oder eine Arthritis traumatica — verlaufen wegen der bestehenden Analgesie der Gelenke so lange latent, bis sie ihr Vorhandensein durch Symptome verrathen, welche trotz der Schmerzlosigkeit von den Patienten wahrgenommen werden können, wie Crepitationen, Dislocationen oder, am Gewöhnlichsten, Ergüsse in's Gelenk und Weichtheilsschwellungen in der Nachbarschaft desselben. Das Auftreten dieser Erscheinungen wird von dem Kranken für den Beginn der Arthropathie gehalten. Der Erguss in die Gelenke entsteht immer nach einem vorausgegangenen Trauma, oder im Anschluss an Spontandislocationen der Gelenkenden.

Für die Entstehung von Läsionen innerhalb der Gelenke ist stets Gelegenheit geboten, weil die Patienten ihre Extremitäten zu ihren natürlichen Functionen — Gehen und Greifen — ausgiebig

benutzen, und an ihre Leistungsfähigkeit in Folge der Analgesie und Ataxie gesteigerte Ansprüche stellen. Deshalb erkranken die Gelenke der unteren Extremitäten ungemein viel häufiger als die der oberen. Viele Gewalteinwirkungen werden von den Patienten entweder übersehen oder in ihrer Intensität bedeutend unterschätzt. Wenn gleichzeitig Knochenbrüchigkeit besteht, brauchen die äusseren Veranlassungen nur unbedeutende zu sein, um Läsionen im Gelenk zu erzeugen.

Die derbe von Charcot für pathognostisch gehaltene Weichtheilanschwellung entsteht dadurch, dass der Synovialerguss durch einen Kapselriss in die Interstitien der benachbarten tiefen Weichtheilschichten getrieben wird. Sie kommt nicht bloss bei Arthropathien Tabider vor, sondern kann sich nach jeder Kapselzerreissung entwickeln.

Nicht selten trägt die Schwellung des kranken Gliedes die Eigenschaften eines gewöhnlichen Stauungsödemes, welches allmählig anwachsend deshalb oft sehr bedeutende Dimensionen erreicht, weil die kranke Extremität nicht geschont wird.

Die benigne Form der Arthropathien verdankt ihren Verlauf der Geringfügigkeit der im Gelenk stattgehabten Läsionen, oder der Schonung und Ruhe, welche den kranken Gliedern zu Theil wurde.

Die rapid sich entwickelnde Destruction der Gelenke ist in einem Theil der Fälle, vorwiegend der Kugelgelenke, eine scheinbare, weil die Gelenkaffectionen längere Zeit latent verlaufen können. Im Uebrigen wird sie von der Einwirkung verschiedenartiger Schädlichkeiten auf das Gelenk bestimmt, welche von dem Einfluss der Analgesie, Ataxie und Knochenbrüchigkeit abhängig sind und in mannichfachen Combinationen vorhanden sein können.

Durch die Einwirkung dieser Schädlichkeiten kommt es zur Dehnung und Zerreiſsung der Kapsel und Bänder, zu Veränderungen der Mechanik der Bewegungen, zu abnormer Belastung der Knochen und zur raschen Resorption derselben, zu Absprengungen von Theilen der Gelenkkörper und zu ausgedehnten mechanischen Abreibungen an denselben.

In je grösserem Umfange und höherem Grade diese Schädlichkeiten das Gelenk treffen, je mehr es von den Patienten zu seiner

natürlichen Function benutzt wird, um so schneller wird sich die Destruction entwickeln.

In den Fällen mit besonders rapidem malignem Verlauf fanden sich gewöhnlich ausgedehntere Gelenkfracturen vor, sei es in einem bis dahin gesunden Gelenk, oder intercurrent im Verlauf einer Arthritis deformans.

Dieselben Verhältnisse, welche die schnelle Destruction der Gelenke bedingen, sind auch Ursache für die ungewöhnliche Ausdehnung der Zerstörungen an den knöchernen Gelenkenden, welche häufig so hohe Grade erreichen, wie sie bei der Arthritis deformans nicht Tabider nur ausnahmsweise oder gar nicht, nach Gelenkfracturen gesunder Leute niemals vorkommen. Nach Gelenkfracturen Tabider können die frei im Gelenkraum sich bewegenden Fragmente in sehr kurzer Zeit ganz zerrieben und resorbirt werden. Eine Arthritis traumatica kann in eine Arthritis deformans übergehen.

Weil die Usur der Knochen sich so rasch vollzieht, sind in den zur Arthritis deformans gehörenden Gelenkaffectionen die charakteristischen Proliferations-Processse im Verhältniss zu der Grösse der Defecte oft in geringem Grade ausgesprochen. Wenn die Zerstörung der knöchernen Gelenkenden sehr weit vorgeschritten ist, lässt sich öfter nicht mehr entscheiden, welcher Art das primäre Gelenkleiden war. Die heftigen traumatischen Reize, welche die Enden der in einem kranken Gelenk contiguirenden Knochen treffen, verursachen an denselben häufig die Production periostaler, also extracapsulär gelegener Knochenwucherungen, die auf die benachbarten Weichtheile, besonders die inserirenden Muskeln oder Sehnen, übergreifen können. Bis jetzt sind sie ausschliesslich bei Arthropathien der unteren Extremität beobachtet worden. Sie haben dieselbe Bedeutung wie der exuberirende Callus bei Spontanfracturen Tabider. bei welchen auch eine Analgesie der umgebenden Weichtheilschichten besteht. Da die Fragmente nicht so ruhig gehalten werden wie von Gesunden, bedingen die fortwährenden Reize die Production von oft mächtigen Callusmassen. Wenn eine ausreichende Fixation statt hat, bleibt die exuberirende Knochenbildung aus.

Es ist nach dem Vorhergehenden selbstverständlich, dass eine Arthritis deformans oder Gelenkfractur bei Tabiden denselben Ver-

lauf wie bei einem Gesunden nehmen wird, so lange sie nicht durch jene oben angegebene Schädlichkeit beeinflusst ist. Die Zahl und Grösse der letzteren kann in der verschiedensten Weise variiren und wird daher mannichfache Uebergangsformen, darunter die sogenannten „benignen“ Formen der Arthropathien erzeugen, welche in manchen Fällen die Entscheidung unmöglich machen, ob sie zu einer normal oder abnorm verlaufenden Arthritis deformans oder traumatica gehören.

Nach den Resultaten meiner Untersuchungen kann von einer Specificität der Arthropathien Tabider nicht die Rede sein. Charcot und seine Anhänger haben die Ansicht aufgestellt, dass im Verlaufe der Tabes bestimmte Regionen des Rückenmarkes erkranken, welche die Centren der Ernährung eines oder mehrerer Gelenke darstellen sollen. Von der Erkrankung derselben soll der Anstoss zur Entstehung einer Arthropathie ausgehen, ganz unabhängig von der Einwirkung äusserer Einflüsse auf die Gelenke. Im Gegensatz dazu nehme ich mit von Volkmann und Virchow an, dass durch das Nervenleiden Verhältnisse geschaffen werden, durch welche die Gelenke schädlichen Einwirkungen von aussen öfter ausgesetzt und gegen dieselben weniger widerstandsfähig gemacht werden. Sie geben das veranlassende Moment zu dem immerhin häufig beobachteten Auftreten der Arthritis deformans und der Arthritis traumatica bei Tabiden und erklären den eigenartigen Verlauf, welchen diese Gelenkaffectionen bei Tabiden nehmen können. Ich möchte hierbei noch erwähnen, dass folgerichtig auch andere Gelenkleiden, z. B. Tuberculose, Syphilis (Virchow) oder Eiterungen, wenn sie bei Tabiden vorkommen, einen viel schwereren Verlauf nehmen können, als unter gewöhnlichen Verhältnissen. Für die bei Bettruhe entstehende Arthropathie Tabider müssen die durch Inactivität bedingten Veränderungen mit in Rechnung gezogen werden (von Volkmann).

Die Arthropathien der Tabiden sind also durch das Rückenmarksleiden nicht direct erzeugt, also nicht specifisch tabiden Ursprungs, sondern werden von demselben nur ungünstig beeinflusst, ebenso wie bei einem Diabetiker eine Eiterung durch die schlechten Säfteverhältnisse ohne Mitwirkung von Mikroorganismen nicht hervorgerufen wird, sondern, nachdem eine Infection stattgefunden, einen malignen Verlauf erhält.

Bei dieser Auffassung der Arthropathien Tabider darf man auch den weiteren Schluss ziehen, dass sich die Eigenartigkeiten derselben überall da entwickeln können, wo ähnliche Verhältnisse wie bei Tabes gegeben sind, vor Allem dort, wo eine Anästhesie der Gelenke besteht.

Czerny hat neuerdings drei Beobachtungen von Arthropathien bei Leuten mit Siringomyelie und Riedel eine Kniegelenksaffection nach Verletzung der peripheren Nerven für die betreffende Extremität beschrieben, welche sich durch eine wohl ausgesprochene Schmerzlosigkeit der Gelenke und einen Verlauf auszeichneten, der mit dem der Arthropathien Tabider im Wesentlichen übereinstimmte.

### Krankengeschichten.

Neumann. 38 J. alt. Buchbinder. rec. 8. 11. 86. Arthropathie der linken Hüfte. Resection. — Patient giebt an, im 3. Lebensjahre an einer Gehirnentzündung gelitten zu haben. sonst immer gesund gewesen zu sein. — Niemals Syphilis. Der Genuss von Alcoholica ein mässiger. Seit 1885 litt Patient öfter an Schmerzen in den unteren Extremitäten. Dieselben traten in Intervallen von 1—4 Wochen auf und dauerten gewöhnlich 1—2 Tage, in seltenen Fällen 8 Tage. Patient bringt dieselben mit Witterungswechsel in Zusammenhang. Die Schmerzen werden als blitzartig durchschliessende angegeben derart, als ob mit einem Messer der Ober- resp. Unterschenkel durchschnitten würde. Die Dauer eines Schmerzanfalles variierte von  $\frac{1}{2}$ —1 Minute, selten länger, und dann war er von geringer Intensität. — Während des Durchschliessens des Schmerzes kamen auch krampfartige Zusammenziehungen der Zehen vor. Vor 9 Wochen wurden die Schmerzen so heftig, dass Patient einen Arzt consultirte. — Erst wurde Patient mit innerer Medicin (Jodkali?), dann mit Salben behandelt, indess ohne Erfolg. — Vor 6 Wochen wurde das Bein wegen Krampfadern eingewickelt, wodurch sich die Schmerzen bedeutend verminderten, sie kamen seltener und mit geringerer Intensität. In den ersten 14 Tagen, in denen Patient hier in der Klinik fortwährend zu Bett lag, traten die Anfälle 4 Mal auf. Jeder Anfall dauerte etwa einen Tag und bestand in kurzdauernden, in's Bein schiessenden Schmerzen. — Seit neun Wochen beinahe täglich, besonders beim Schlafen, profuse Schweisse über den ganzen Körper. Anfang October bemerkte er, dass beim Gehen im linken Hüftgelenk crepitirende Geräusche entstanden, vierzehn Tage später, dass der Oberschenkel in der Hüfte aus der Lage sei, dass er deshalb hinke, und die Gegend des Hüftgelenkes, besonders in der Leistengegend und im oberen Drittel des Oberschenkels, geschwollen sei. Die geschwollenen Theile fühlten sich fest an. Eindrücke der Finger sind nie stehen geblieben,



Hautoberfläche nie geröthet, immer schmerzlos. Abends, nach längerem Stehen. war die Anschwellung stärker, Morgens geringer. Fuss und Unterschenkel waren nie geschwollen. Pat. konnte immer ohne Schmerzen umhergehen und hat in der letzten Zeit bei der Arbeit eine raschere Ermüdung als früher nicht wahrgenommen, obwohl die Beine in den letzten beiden Jahren magerer geworden sind.

Status praesens: Grosser, schlank gewachsener, magerer Mann mit mässig entwickelter Muskulatur. Umfang der Wadengegend und unteren Hälfte des Oberschenkels an beiden Beinen gleich. Die obere Hälfte des Oberschenkels ist links in der Höhe des Scrotums um etwa 3 Ctm. dicker, als die der gesunden Seite. In der Leisten- und im Hypogastrium Venendilatation. Fingerdruck hinterlässt keine Delle. Die Spitze des Trochanter major steht um 5—6 Ctm. über der Roser-Nélaton'schen Linie und um eben so viel ist das Bein verkürzt. Flexion des Beines bei horizontaler Lage des Patienten bis zur Senkrechten möglich, die Adduction ausgiebiger als normal, Abduction dagegen beschränkt. Rotation in normaler Grenze. Bei allen Bewegungen starkes Crepitiren. Bei ruhigem Liegen fällt der Fuss nicht nach aussen. Von der Spitze des Trochanter major bis etwa zehn Centimeter weiter hinunter scheint der Knochen ziemlich stark verdickt. An seiner vorderen Fläche fühlt man deutlich einen etwa Haselnussgrossen Osteophyten. Am Ansatzpunkte des Glutaeus maxim. scheint die Sehne höckerig. Pat. vermag ohne Schmerzen zu gehen. Alle Bewegungen im Hüftgelenke sind activ und passiv ohne Schmerzen ausführbar. Drucksinn. Temperatursinn zeigen keine Abnormitäten. Tactile Empfindung erhalten, hingegen die Schmerzempfindung vom Fuss bis zur Inguinalgegend verschwunden. Tiefe Nadelstiche werden wie eine Berührung mit einem Streichholz empfunden. Nur der electriche Pinsel verursacht ein unangenehmes, brennendes Gefühl. Die Haut der übrigen Körperoberfläche bietet einen geringen Grad von Analgesie dar. während die Tastempfindung überall gut erhalten ist. Der Patellarreflex vorhanden, electriche Erregbarkeit der Muskeln normal. Kein Schwanken bei geschlossenen Augen. Ataxie nicht vorhanden. Blasenfunctionen schwächer als früher, Potenz ziemlich verschwunden. Augenbefund normal. Keine Magenkrise. manchmal Gürtelschmerz Typische lancinirende Schmerzen in den unteren Extremitäten. Wahrscheinlich Tabes.

Resectio coxae nach von Langenbeck. Der flüssige Inhalt des Gelenkes bildet eine reichliche klare, mit Fibrinflocken vermischte Synovia. Die Kapsel ist verdickt. Die Synovialis zeigt keine für das blosse Auge sichtbaren Veränderungen. Das unterhalb des Trochanter major resecirte Femurende zeigt Folgendes: Der Trochanter major (s. Taf. III., Fig. 5a.) verdickt, an der vorderen Fläche sitzen 2 Osteophyten, von denen der untere 2 Ctm., der obere  $1\frac{1}{2}$  Ctm. hoch ist. Sie bestehen aus festem Knochen. Das Collum b kurz und stark verdickt und begrenzt von einem mächtigen, pilzförmig überhängenden Knochenwall (s. Taf. II., Fig. 5c.). Das Caput ist verschwunden. Die Articulationsfläche ist mit einem granulationsähnlichen, aus Zotten von der Höhe von 2—4 Mm. und der Breite von  $1\frac{1}{2}$  Mm. bestehenden Gewebe bedeckt.

bis auf die Randpartien, welche oben und unten dünnen und graugelben Knorpel, vorne und hinten spongiösen Knochen zeigen. Die Pfanne war sehr tief ausgehöhlt, der obere Begrenzungsrand stark vorspringend. Der Knorpel schien überall verloren gegangen zu sein. — Die Narkose wurde nach dem Hautschnitt aufgehoben und die ganze übrige Operation bei vollem Bewusstsein des Patienten ausgeführt, ohne dass derselbe nur eine Schmerzensäusserung von sich gab. Nur das Uebergiessen der Sublimatlösung verursachte ihm das Gefühl unbehaglicher Kälte. — Behandlung in den ersten 3 Wochen mit Gyps-, dann mit Streckverbänden. Wundverlauf glatt. Heilung per primam. — Ende Januar ging Patient mit einem Taylor'schen Apparat ohne irgend welche Schmerzen umher. Der Schienenapparat wurde nach 14 Tagen weggelassen. Pat. geht mit erhöhter Sohle sicher und leicht.

Fink. 55 J. Portier. Rec. 14. 12. 86. Arthropathien beider Hüften — Spontanfractur des rechten Oberschenkels. Pat. war in seiner Jugend immer gesund, im 37. Jahre litt er nach einer Erkältung 3 Monate an Genickschmerzen. Als Patient am 11. 2. 85. am Küchenheerd stand um sich Caffee einzufüllen, brach er plötzlich ohne irgend welche äussere Veranlassung, ohne dass er ausgeglitten wäre zusammen; er konnte nicht mehr aufstehen, weil der rechte Oberschenkel gebrochen war. Bei diesem Vorgange hat er nicht den geringsten Schmerz empfunden. In einem Krankenhause wurde ihm ein Streckverband angelegt, welcher erst 5 Wochen und dann noch 2 Wochen liegen blieb. Nach seiner Entfernung war die Consolidation der Fractur eine vollkommene. Das kranke Bein soll etwa einen Zoll kürzer geworden sein. Anfangs ging Patient mit Krücken, bald darauf mit einem Stock, da er wie vorher auch jetzt keine Schmerzen an dem kranken Bein verspürte. Indessen war das Bein nach der Entfernung des Verbandes allmählig von der Hüfte bis zum Knie, stark angeschwollen. Die Schwellung ging im Verlaufe eines Vierteljahres zurück. Auch bemerkte er damals schon in der rechten Inguinalgegend eine knochenharte etwa hühnereigrosse Geschwulst. Im Herbst 86 wurde das Gehen allmählig unsicherer und schwieriger, die Knochengeschwulst in der rechten Inguinalgegend hatte an Grösse bedeutend zugenommen; bei Abkühlungen und nach längerem Gehen stellten sich oft Schmerzen in der linken Waden- und Glutealgegend ein, welche erst bei Bettwärme wieder nachliessen. Auch schwitzte der Patient sehr reichlich besonders Nachts. — Er suchte deshalb ein Krankenhaus auf, wo eine Incision in der linken Inguinalgegend nach aussen von den Gefässen gemacht wurde. Als nach Heilung der Wunde keine Besserung eingetreten war, wandte er sich an unsere Klinik.

Status praesens: Bei horizontaler Lage des Patienten sind die Beine gleich lang und in ganz geringem Grade nach aussen rotirt. Die Muskulatur der unteren Extremitäten mässig atrophisch; das obere Drittel des rechten Oberschenkels ist verbreitert. Zwischen dem oberen und zweiten Viertel des Femur ist eine leichte winklige Knickung mit der Spitze nach aussen vorhanden. Während auf der Aussenseite der Knickungstelle Knochenauflagerungen nicht nachweisbar sind, zeigt sich die Oeffnung des Winkels auf der Innen-

seite des Femur von mächtigen Knochenmassen ausgefüllt. Diese gehen in eine gut faustgrosse Knochengeschwulst mit höckeriger Oberfläche über, welche sich nach der oberen Umrandung des Foramen obturatorium erstreckt und mit dieser fest verbunden ist. Diese beiden von der früheren Fracturstelle des Femur und die vom Becken ausgehende Knochengeschwulst sind nicht mit einander verwachsen. Bei Bewegungen des Oberschenkels, besonders bei Ad- und Abduction reibt die erstere mit lautem Crepitiren an letzterer. Die grossen Gefässe und Muskeln gehen über dieselben hinweg. Die Inguinalgegend ist stark vorgewölbt. Im rechten Hüftgelenk ist das Femur nach oben und hinten dislocirt. — die Spitze des Trochanter major, welcher nicht besonders verdeckt ist, steht 5 Ctm. über der Roser-Nélaton'schen Linie. Die Bewegungen in der Hüfte sind beschränkt, wegen der mächtigen Knochenwucherungen in der Inguinalgegend ist die Adduction und Flexion nur in einem Winkel von  $45^{\circ}$  möglich und wegen der Dislocation des Femur nach oben ist die Abductionsbewegung fast ganz aufgehoben. Bei den auch beschränkten Rotationsbewegungen scheint mir aus den Bewegungen des Trochanter hervorzugehen, dass vom Kopf und Hals noch ein grosser Theil vorhanden ist.

Linkes Hüftgelenk: An der Vorderseite (in der Inguinalgegend) leichte Vorwölbung der Weichtheile, welche bei oberflächlicher Palpation weiche Consistenz hat. Wenn man tief eindrückt, fühlt man unter der Musculatur in der Gegend der vorderen Wand der Gelenkkapsel festere plattenförmige Gebilde, welche unter weichem Knattern sich bewegen lassen. Die bedeckende Haut zeigt eine fingerlange in der Richtung der M. sartorius verlaufende breite Narbe, welche von einem anderweit gemachten Operationsversuch herrührt. Der linke Trochanter major ist mässig verdickt. Seine Spitze steht 5—6 Ctm. über der Roser-Nélaton'schen Linie. Der Oberschenkel kann bei horizontaler Lage in der Hüfte bis zum rechten Winkel flectirt, im etwa  $25^{\circ}$  abducirt, in normaler Excursion adducirt und rotirt werden. Alle Bewegungen erfolgen unter heftigem Crepitiren. Der Trochanter dreht sich durch Rotiren um die Längsaxe des Femur. Die Bewegungen verursachen, auch wenn sie forcirt ausgeführt werden, durchaus keine unangenehme Empfindung. Patient vermag mit einem Stock noch grössere Strecken zu gehen. Der Gang ist unsicher. — Im linken Schultergelenk bei Rotationsbewegungen leichtes mattes Crepitiren. — Die übrigen Gelenke und Knochen bieten keine Abnormitäten. — Bezüglich des Nervenleidens des Patienten ist folgendes zu berichten: Seit 3 Jahren hat sich Gehör und Gesicht verschlechtert. sehr stark im letzten Jahr. 1885 und besonders Frühjahr 86 und auch jetzt noch häufig Gürtelschmerz in der Höhe des Magens. Im letzten Jahr häufig Diarrhoe, Magenschmerzen, Tenesmus am Mastdarm und Blase. Kein Erbrechen. Impotenz seit 1 Jahr. Gang seit  $\frac{1}{2}$  Jahr unsicher. An unteren Extremitäten tactile und Schmerzempfindung stark herabgesetzt, Temperatursinn erhalten. Incoordination der Bewegungen, Fehlen des Patellarreflexes und Fussclonus Schwanken beim Stehen mit geschlossenen Augen. Deutlich atactischer Gang. — Taubes Gefühl in Händen und Vorderarmen. Zeitweise Urinräufeln. Sehvermögen rechts  $\frac{6}{12}$  + 16. links  $\frac{6}{24}$  E. Gesichtsfeld-

beschränkung linkerseits nach innen und oben. Accommodative und reflectorische Papillenstarre. Linke Pupille weiter als rechte. Athrophia nervi optici beiderseits, links mehr als rechts.

Timme, 40 J. alt, Bahnwärter. Sprunggelenksaffection (Gelenkfractur), Resection. Pat. will früher immer gesund gewesen sein. Nach der gültigen Mittheilung des Bahnarztes soll er indess im Feldzuge von 1870/71 Syphilis acquirirt, aber niemals an schwereren Folgezuständen gelitten haben. — Im Herbst v. J. bildete sich auf der Plantarseite der rechten grossen Zehe in der Gegend des Metatarsophalangealgelenks ein Ulcus perforans, aus welchem sich Knochenstücke abstiessen und das erst Mitte Juni 1886 zur Verheilung kam, nachdem Patient 5 Wochen lang Bettruhe innegehalten hatte. Etwa eine Woche nach Vernarbung dieses Geschwüres bemerkte Patient, während er wieder umherging, ohne irgend welche traumatische Veranlassung eine allmähliche Anschwellung, erst in der Umgebung des Sprunggelenks, dann auch des Unterschenkels bis hinauf zum Knie, welche innerhalb zweier Monate vorwiegend in der Fussgelenksgegend so bedeutend wurde, dass Patient nicht mehr die Hose darüber ziehen konnte. Die bedeckende Haut war schmerzlos, nicht geröthet, sondern von normaler Farbe; die Consistenz der Anschwellung derb und hart. Der Fingerdruck soll in der Gegend des Fussgelenks keine Delle hinterlassen haben. In einiger Entfernung von demselben blieben Fingereindrücke stehen. Subcutane Blutextravasate sollen nach Angabe des Patienten niemals vorhanden gewesen sein. Die Schwellung nahm allmählig wieder ab und blieb seit September stationär. Wenige Tage nach Beginn der Anschwellung bemerkte Patient Krachen im Fussgelenk; nach drei Wochen, dass er beim Gehen im Sprunggelenk einknicke, der Unterschenkel in demselben nach aussen rutsche, und in der vierten Woche, dass der innere Malleolus beweglich sei. Im folgenden Monate August wurde die abnorme Beweglichkeit im Sprunggelenk noch bedeutender und blieb dann mehr stationär. Trotzdem vermochte Patient in dieser Zeit, ohne irgend welche Schmerzen, umherzugehen, ja von Ende August ab seinen Beruf als Bahnwärter von früh 6 bis Abends 9 Uhr fortwährend auf den Füßen auszufüllen. Er construirte sich nur zur besseren Fixation des Fussgelenkes einen etwas monströs aussehenden Stiefel.

Status praesens. Die Gegend des rechten Sprunggelenks erheblich verdickt, der Umfang ist um 10 Ctm. grösser als auf der gesunden Seite. Die beiden unteren Drittel des Unterschenkels und die Metatarsalgegend ist in mässigem Grade verdickt. Die Hautoberfläche nicht geröthet und normal bis auf eine am Malleolus extern. durch Druck entstandene Schwielen. Die Consistenz der angeschwollenen Theile derb und hart, der Fingerdruck bleibt über der Fussgelenksgegend und dem Unterschenkel nicht stehen, am Fussrücken hinterlässt er eine Impression. Das untere Drittel der Fibula und Tibia erscheint verdickt, die Malleolen fühlen sich um 2 Ctm. breiter als die der gesunden Seite an. Der Malleolus intern. ist an der Verbindung mit dem Tibiaschafte abgebrochen und leicht hin und her zu bewegen. Bei Bewegungen im Fussgelenk fühlt man starkes Crepitiren und vor dem Malleolus extern. bei Druck mit dem Finger ein Knattern. Neben den normalen Bewegungen im

Fussgelenk ist noch eine starke Adduction möglich, so, dass der Fuss einen nach innen offenen, beinahe rechten Winkel mit dem Unterschenkel bildet. Trotz dieser ausgedehnten Zerstörungen vermag der Patient noch leidlich und ganz ohne Schmerzen zu gehen. Beim Auftreten mit dem erkrankten Fusse rutschen die cruralen Gelenkflächen nach aussen, der Mall. ext. berührt den Boden und der Fuss nimmt eine hochgradige Varusstellung ein (s. Taf. I., Fig. 3 A.). Der Patient, der, von seinem Fussleiden abgesehen, sich für vollkommen gesund hält, befindet sich im Prodromalstadium der Tabes. Der Befund ist folgender: Im verflossenen Winter litt er öfters an Gürtelschmerz, seit Frühjahr an lancinirenden Schmerzen mehr im rechten Bein als im linken und besonders des Nachts, ferner seit Sommer an Kribbeln in der Fusssohle. Nicht vorhanden waren Gastralgien. Die Untersuchung ergibt Folgendes: 1. Linke Pupille weit, die rechte sehr eng. 2. Accommodative und reflectorische Pupillenstarre. 3. Sehvermögen herabgesetzt,  $\frac{6}{9}$ , Augenmuskeln normal. 4. Die tactile Empfindung an den unteren Extremitäten erhalten, die Schmerzempfindung, besonders die tiefe, stark herabgesetzt. Störungen im Temperatur- und Drucksinn und verlangsamte Leitung. Patellarreflexe links was herabgesetzt, rechts eher gesteigert. Der Gang nicht atactisch, auch nicht im Dunkeln unsicher. Stehen mit geschlossenen Augen vor vier Wochen ohne, jetzt mit leichtem Schwanken. Urogenitalapparat in Ordnung.

Resectio articuli pedis am 19. 11. 86 mit zwei seitlichen Schnitten. Flüssiger Inhalt des Gelenks, dunkle, mit Fibrinflocken gemischte, vermehrte Synovia. Die Entwicklung der stark verdickten und mit einander fest verwachsenen Gelenkenden der Unterschenkelknochen macht einige Schwierigkeit. Es wird ein etwa 5 Ctm. langes Stück davon abgesägt. Nach Entfernung eines im Gelenkraum befindlichen freien Knochenstückes und des erheblich verkleinerten Talus wird die obere Fläche des Calcaneus mit dem Meissel angefrischt. Die Synovialis ist nicht verdickt und zeigt keine Zotten. Die Wundhöhle wird mit Jodoformgaze tamponirt. 2 Tage später erfolgt die Naht und Gypsverband. Wundverlauf glatt; Prima int. bis auf die für die Drains offen gelassenen Stellen. Das resecirte Ende der Unterschenkelknochen (s. Taf. I., Fig. 3 E.) stellt ein einziges Knochenstück dar. — Tibia und Fibula sind durch periostale Knochenauflagerungen mit einander verwachsen. Diese Knochenneubildungen haben die Fibula, wie die Sägefläche zeigt, mit einem bis zu 2 Ctm. dicken Mantel umgeben. An der Tibia erreichen sie hinten nur eine Breite von 1 Ctm., innen vorn von etwa  $\frac{1}{2}$  Ctm. An der Vorderfläche derselben dehnen sie sich in geringer Mächtigkeit vor der Articulationsfläche nur etwa 3 Ctm. weit nach oben hinauf aus. — Die Articulationsfläche der Fibula und die horizontale der Tibia sind vollkommen erhalten und mit einem normalen Knorpelüberzug versehen. Der Malleolus int. ist vom Tibiaschaft abgebrochen. Die Bruchfläche (b.) verläuft von aussen unten nach innen oben, ist mit gefässreichem Bindegewebe bedeckt bis auf eine 4 Quadrat-Millimeter betragende Fläche, wo spongiöser Knochen blossliegt. Der Malleolus intern. besteht aus drei durch Bindegewebe vereinigten, bis zu  $\frac{3}{4}$  Ctm. dicken Knochenplättchen, von 1 bis 3 Ctm. Ausdehnung, welche an der Innenseite zum Theil einen dünnen Knorpel-

überzug besitzen. Vom Talus ist erhalten die Gelenkfläche für die Fibula (Fig. 3 B. a.), die hinteren drei Viertel der für die Tibia bestimmten horizontalen Gelenkfläche (Fig. 3 B. b.) und die äussere Hälfte der für den Calcaneus bestimmten Gelenkfläche, welche mit einem normalen Knorpelüberzug bedeckt sind. Es fehlt das Caput und Collum und vom Körper die äussere untere Hälfte. Die Bruchfläche ist höherig und zum Theil wie eburnirt. Bei einem in sagittaler Ebene an hinten gelegten Durchschnitt ist in der Spongiosa eine von vorn oben nach unten verlaufende Fissur zu sehen. Das frei im Gelenk befindliche Knochenstück (Fig. 3 D.) erweist sich als den unteren vorderen Theil des Caput und Collum tali. Von seiner Gelenkfläche für das Os naviculare ist ein 1 Qu.-Ctm. grosser Theil übrig, und der Knorpelüberzug derselben reicht an einer Stelle um 1 Ctm. über den erhaltenen Knochen, als freischwebende Lamella (D, a.) hinaus. Von seiner für das Sustentaculum calcanei bestimmten Gelenkfläche, von welcher aller Knorpel abgeschliffen ist, ist auch eine etwa 1 Qu.-Ctm. grosse Fläche vorhanden. Das Knochenstück misst von vorn nach hinten  $2\frac{3}{4}$  Ctm., von aussen nach innen 1 Ctm.

Mitte Januar. Die Heilung ist in guter, zur Längsachse des Unterschenkeis rechtwinkligen Stellung des Fusses erfolgt. Der Fuss kann activ im Sinne der Flexion und Extension um einige Grade bewegt werden, es ist also keine feste knöcherne Vereinigung eingetreten. Eine erheblichere Callusproduction am Calcaneus und an den Unterschenkelknochen lässt sich nicht nachweisen. Letztere sind im unteren Drittel bestimmt nicht dicker als vor der Operation. Patient erhält Anfang Februar einen Stiefel mit erhöhter Sohle und zwei seitlichen Schienen. Als er mit demselben zum ersten Mal nach über 2 Monate lang andauernder Betruhe aufstand, ging er ohne den geringsten Schmerz mit einem Stock in raschem Schritt umher. — Am Abend ist das Bein bis über das Knie geschwollen und im Kniegelenk ein leichter Erguss nachweisbar. Nach mehrtägiger Betruhe geht die Schwellung zurück. Vorsichtige und kurze Gehversuche werden gut ertragen. Ende Februar Entlassung.

Lange, 40 J. alt, Fabrikant. Aufgenommen am 9. 2. 87. Arthropathie des rechten Knies. Resection. In früher Jugend Masern — mit 16 Jahren Lungenentzündung — mit 30 Jahren 3 Tage lang Bluthusten. Sonst gesund — niemals gonorrhöische oder syphilitische Infectionen. Mitte Mai 1882 stiess sich Patient mit dem rechten Knie gegen eine Eisenkante, beachtete indess diese Verletzung nicht, weil sie nicht schmerzhaft war — obwohl blaue Flecke entstanden. Innerhalb 8 Tagen schwoll das Knie und die Wadengegend stark an, während Patient fortwährend umherging und jeden Tag in seiner 4 Stock hohen Fabrik etwa 22—24 Treppen ohne irgend welche Schmerzen stieg. — Ueber Nacht ging die Schwellung wieder etwas zurück, bei Tage nahm sie zu. Sie war ihm nur deshalb unbequem, weil sie das Bein schwer und dick machte. Nach 4 Wochen merkte er, dass die Haut des kranken Beines röther sei als auf der andern Seite und dass das Knie wacklig geworden sei, — wesshalb er mit einem Stock ging. Nach 6 Wochen war auch der Fuss so dick, dass die Stiefel nicht mehr angezogen werden konnten. Nun musste sich Patient aus dem Geschäft zurückziehen.

Bei Ruhe ging die Schwellung des Beines rasch zurück, nur der Erguss im Gelenk verblieb, sowie er aber umherging, schwoll das Bein wieder an. Die Behandlung bestand in Umschlägen. — Einreibungen, später Bindeneinwickelungen, dann Mineralbäder in Wiesbaden, und Mitte November 82 Punction und folgende Jodeinspritzung. Der Erguss ins Gelenk blieb weg bis Juli 83, wo er nach Application einer Moxe wieder auftrat. — Dann wieder Punction und Jodeinspritzung. Der Erguss ist nicht wiedergekehrt bis zum December 1886, auch hat in dieser Zeit das Schlottern des Gelenks nicht zugenommen. Es bestand ein ganz leichtes Genu valgum. Mitte December 86 fiel Patient bei Glatteis auf dem Trottoir auf das kranke Knie, ohne irgend welchen Schmerz dabei zu empfinden. Er konnte wieder aufstehen und weiter gehen. Er glaubte, dass durchaus keine Veränderung im Gelenk stattgefunden habe. Blaue Flecke sind nicht bemerkt worden. Aber das Gelenk schwoll in den nächsten Tagen wieder stark an und allmählig auch die Wade, doch diese vorwiegend nach längerem Gehen. Zu Bett hatt hat er nicht einen Tag gelegen. — In den folgenden 6 Wochen entwickelte sich allmählig das jetzt vorhandene hochgradige X-Bein. Bezüglich seiner Tabes macht der Patient durchaus negative Angaben: Er will stets sicher gegangen sein, auch im Dunkeln und mit verschlossenen Augen bis zuletzt, seitdem das starke X-Bein entstanden: — den Boden will er gut unter sich fühlen, niemals abnorme Sensationen, niemals lancinirende Schmerzen, oder Gürtelgefühl, oder Magenkrise gehabt haben. Die Potenz ist erhalten, Blasenfunction normal, keine nennenswerthe Obstipation oder Diarrhoe. — Dass eine ausgebildete Tabes besteht, dafür spricht: Fehlen der Patellarreflexe und des Fussclonus. Leichte Incoordination der Bewegungen der Beine, Atactischer Gang, Schwanken bei geschlossenen Augen. Reflectorische Pupillenstarre, starke Myosis, Herabsetzung des Sehvermögens links auf  $\frac{6}{9}$ . Tactile und Schmerzempfindung der Haut des Fusses und des Unterschenkels in geringem Grade herabgesetzt. — Rechtes Kniegelenk: Haut normal, Venen stark dilatirt, Umfang 44 Ctm. gegen 36 Ctm. der anderen Seite, Unterschenkel leicht verdickt, weite Venen, Oberschenkel abgemagert. Starker Erguss ins Gelenk. Tanzen der Patella, welche sich nach aussen gedrängt über den Condylus externus femoris befindet. Auf der Innenseite der Patella und der Ligamente derselben wölbt sich die Gelenkkapsel stark in die Höhe. Diese Vorwölbung erstreckt sich bis 8 Ctm. unterhalb des oberen Tibiarandes, und ist in dieser Gegehd von einer weniger dicken Masse Weichtheile bedeckt. Man hat das Gefühl, dass die Flüssigkeit hier bis unter die Haut reichte. Im Gelenk sind ausser den normalen Bewegungen noch eine starke Abduction und Hyperextension möglich, so dass ein hochgradiges Genu valgo-recurvatum entsteht. (Siehe Abbildung Tafel I., Fig. 1 A.). Die Bewegungen sind alle, sowohl die activ beim Gehen als passiv und brüsk ausgeführten durchaus schmerzlos. Man fühlt dabei starkes Crepitiiren im Gelenk und bei genauerer Palpation lassen sich an den Grenzen der Articulationsfläche des Femur knopf- und wulstförmige knochenharte Auswüchse und bei gewissen Stellungen bewegliche Körper in demselben feststellen. Nachdem einer Punction, bei welcher eine klare Synovia entleert wurde, und Aus-

spülung des Gelenkes mit 3 procentiger Carbolsäurelösung rasch ein neuer Erguss gefolgt war, wurde zur Resection des Kniegelenks geschritten. Der flüssige Inhalt, welcher jetzt entleert wurde, erwies sich (wohl in Folge der ausgiebigen Untersuchungen) als blutig-serös und fadenziehend. Der Gelenkraum zeigte eine grosse Ausweitung des Recessus superior, und eine hühnereigrosse Ausbuchtung an der inneren vorderen Fläche des Condyl. int. tibiae. An der Synovialis fanden sich reichlich zottenförmige Auswüchse, bis zur Grösse einer Bohne und an einigen Stellen Kalkeinlagerungen von geringer Ausdehnung. Auch die Ausbuchtung an dem Condyl. int. tibiae hatte eine synovialisähnliche zottenbesetzte Auskleidung. Eine irgendwie auffällige Gefässinjection der Synovialis war nirgends wahrzunehmen. — Die Kapsel war stark verdickt, auf mehr als  $1\frac{1}{2}$  Ctm. Durchmesser. Am Condyl. int. tibiae schien sie in der Ausdehnung der Ausbuchtung vom Knochen abgelöst und eingerissen zu sein; die dieselben begrenzenden Weichtheile stellten eine viel dünnere und weichere Schicht dar, als an der übrigen Wand des Gelenkraums. Die resecirten Gelenkenden zeigen Folgendes: Am Femur sitzen an den Enden der Gelenkflächen die charakteristischen überknorpelten Randwülste (s. Taf. I., Fig. 1 C, a.), bis zu einer Breite von  $1\frac{3}{4}$  Ctm. und einer Höhe von  $\frac{1}{2}$  Ctm. In der für den Contact der Patella bestimmten Gegend bieten die Knorpelvegetationen mehr rundliche, knopfartige Gestalt dar. Die untere Fläche des Condyl. intern. zeigt in den nach innen gelegenen Partien einen verdickten zum Theil sammetartigen Knorpelüberzug, in der äusseren, der Fossa intercondylica näher gelegenen Partie blossliegenden eburnirten Knochen, also Schlißflächen. Die untere Fläche des Condylus extern. in der vorderen äusseren Gegend Schlißflächen, in der hinteren inneren Gegend zerfaserte Knorpel mit 3 parallelen  $2-3\frac{1}{2}$  Ctm. langen von hinten nach vorn verlaufenden Rinnen. Im Grund der äussersten liegt an einer kleinen Stelle ebener Knochen bloß, sonst reichen die Furchen nicht ganz durch die Knorpelschicht hindurch. Das resecirte Tibiaende (s. Taf. I., Fig. 1 B.) zeigt an den Rändern Knorpelvegetationen, an den Contactflächen einen in Zerfaserung begriffenen Knorpelüberzug bis auf die äussere Hälfte des Condyl. extern., wo eburnirter Knochen blossliegt. Vom äusseren Condylus ist ein  $1\frac{1}{2}$  Ctm. breites 3 Ctm. langes Knochenstück (B. a.) abgebrochen. Die Bruchfläche geht senkrecht nach unten bis zur Sägefläche. Das Fragment hängt durch das parostale Bindegewebe mit dem Tibiaknauf noch zusammen. Die Menisci und Ligamenta cruciata sind edlich gut erhalten. Es handelt sich also um eine Arthritis deformans und Fractur des Condyl. ext. tibiae.

Im Jahre 1883 hatte ich als Assistent des verstorbenen Prof. Maas in Würzburg folgenden Fall zu beobachten Gelegenheit:

Linke, Würzburg, aufgen. 24. 4. 83., 53 Jahre, Tagelöhner, entlassen 13. 11. 83. Arthropathie des rechten Kniegelenkes bei einem Tabiden. Patient will mit 10 Jahren das „Nervenfieber“ gehabt haben. Im 24. Jahre hat er 6 Wochen lang an Gicht in den Armen gelitten. Am 24. 11. 79. ist Pat. beim Holzladen mit dem rechten Beine ausgerutscht, so dass er in gezwungener Stellung mit gespreizten Beinen sich vor dem Falle zurückhielt. Davon



schwoll das rechte Knie stark an, Pat. konnte nicht mehr gehen, liess sich im Spital aufnehmen, wo er bis zum 24. 1. 80. mit Eisblase, Einwickelungen und fixirenden Verbänden behandelt wurde und geheilt austrat. Er arbeitete dann bis zum 19. 3. 80., hob schwere Lasten; bei diesen Anstrengungen schwoll das Knie wieder dicker an. Er wurde wieder in's Spital aufgenommen punctirt, mit Carbollösung ausgespült und am 5. 5. 80. geheilt entlassen, kam aber schon am 12. 5. 80. mit erneuter Anschwellung zurück, wo er wieder punctirt wurde und zwar zu wiederholten Malen (7 Mal im Ganzen) mit nachfolgender Jodinjektion. Am 20. 9. 80. geheilt entlassen. Wiedereintritt 2. 11. 80. bis 6. 3. 81. Am 22. 12. 80. seitliche Längsschnitte und Drainage des Gelenkes nach fruchtloser Punction. Bis 24. 4. 83. hat Pat. wieder gearbeitet, hauptsächlich beschäftigte er sich mit Steinklopfen, da er dabei sitzen konnte. Beim letzten Austritt war das Bein schlotterig, aber wenigstens gerade, er trug später eine Filzkapsel, doch bemerkte er, dass es sich zusehends nach einwärts verkrümmte, während das Gelenk schmerzlos stark anschwoll und sich knochenhart anfühlte. Vor circa 6—7 Monaten bekam Pat. Kreuzschmerzen, die sich fast alle vier Wochen heftig einstellten. Schon seit Jahren will er rheumatische Schmerzen in beiden Beinen verspüren, die er als stechende wie durch Messerstiche hervorgebracht charakterisirt. Dieselben wurden durch Kälte- oder Wärmeeinwirkungen stets vermehrt. (So immer wieder hervorgerufen durch ein warmes Bad.) Dass der Gang im Dunkeln unsicher wird, hat Pat. nie bemerkt. Schmerzen im Magen mit Erbrechen haben sich seit Kurzem öfter bei ihm eingestellt. Seine Augen sind seit einem Jahre bedeutend schlechter geworden, besonders hat das Fernsehen gelitten. Seit ca.  $\frac{1}{4}$  Jahr hat Pat. manchmal und unwillkürlich an Koth- und Urinabgang gelitten. Erection seit circa einem Jahr nicht mehr vorhanden.

Status praesens. Grosse Statur. mässige Muskulatur- und Fettentwicklung. Pupillen klein, reagiren nicht auf Lichteinfall (reflectorische Pupillenstarre). Spiegelbefund negativ. Patient kann bei geschlossenen Augen nicht stehen, schwankt sehr stark. Ataxie wenig ausgesprochen. Patellarreflex fehlt vollkommen. Sensibilitäts Störungen nicht vorhanden. Elektrische Muskeleerregbarkeit normal. Rechts starkes Genu valgo-recurvatum. rechter Fuss ist beim Stehen um 45 Centimeter vom linken entfernt. Knie kann frei bewegt, doch nicht völlig gebeugt oder gestreckt werden. Beim Beugen rauhes Reiben im Gelenk. Unteres Femurende nach beiden Seiten verbreitert, ganz unförmlich, höckerig. Umfang 44 Centimeter. Patella verbreitert, nach aussen verschoben. Musculatur des ganzen rechten Beines atrophisch. Oberschenkelumfang im mittleren Drittel rechts 39 Ctm., links 42 Ctm., grösster Wadenumfang rechts 31 Ctm., links 33 Ctm., Knieumfang rechts 44 Ctm., links 35 Ctm. Da Patient mit dem rechten Bein wegen des hochgradigen Schlotterns im Knie kaum zu gehen im Stande ist, bittet er um Amputation, welche am 12. 7. 83. ausgeführt wurde, der Wundverlauf war glatt. Das Kniegelenk von aussen stark kugelig aufgetrieben, enthält circa 30 Cub.-Ctm. einer klebrigen, röthlich braungelben Flüssigkeit, mit viel Mucin (durch Essigsäure fällbar) und reichlichen rothen Blutkörperchen. Die untere

Femurepiphyse ist circa 10 Ctm. an der stärksten Stelle breit. Die Gelenkoberfläche an verschiedenen Stellen gänzlich des Knorpels beraubt. wo sie dann entweder und zwar zum grössten Theile eine glänzende, glattgeschliffene, eburnirte Knochenfläche. oder wie an wenigen Stellen rauhe, spongiöse Substanz erkennen lässt. Am Rande des äusseren und inneren Condylus sitzen noch warzenartige Hirse- bis Erbsengrosse Knorpelinseln von einer Höhe bis zu etwa 3 Mm. Die tibiale Gelenkoberfläche, sagittal 6 Centimeter, transversal 10 Centimeter messend, ist beinahe ganz knorpelfrei und zeigt nur an der vorderen Hälfte des Condyl. int. dünne Knorpelinseln. im Uebrigen dieselben glänzenden, eburnirten Knochenflächen ohne grössere Usurstellen. Der Condyl. ext. ist halbkugelig ausgehöhlt, die hintere und halbe äussere Wand fehlt und ist durch die unregelmässig verkorpelte Gelenkkapsel ersetzt; den Grund der Höhle bildet das Fibulaköpfchen. Die Kapsel des sehr verbreiterten Gelenkes ist entsprechend weiter und an verschiedenen Stellen  $\frac{1}{2}$ —1 Ctm. dick. In ihr eingelagert finden sich hauptsächlich an der Innenseite der Patella sowie in der Nähe des Ansatzpunktes am Condyl. extern. erbsen- bis über bohnen-grosse überknorpelte Verknöcherungen, die theils zwischen den Schichten der Kapsel selbst liegen. theils in die Gelenkhöhle zottenförmig hineinragen. Die grössten Platten (bis 1 Markstück gross) befinden sich oberhalb der Femurepiphyse in der hinteren Wand des oberen Recessus so. dass sie zum Theil wie von der Epiphyse abgesprengt erscheinen könnten. Die Innenfläche der Kapsel grauröthlich, besonders im oberen Recessus wie durch verdünnten Blutfarbstoff gefärbt, zeigt durch verdickte fibröse Stränge eine Art trabeculären Netzwerkes. Die Ligg. cruciata sowie das Lig. mucosum sind verdickt und erstere in der Fossa intercondylica femoris verknöchert. an ihrem Ursprung in der tibialen Eminentia intercondylica im vorderen Theile usurirt.

Die Krankengeschichte des von Dr. Bensch beobachteten und von Prof. J. Wolff operirten Patienten will ich im Auszug mittheilen:

Arthropathia genu sinistr. — Resectio genu. Seydel 34 J. alt, Arbeiter. Keine Syphilis. Tabes seit 5—6 Jahren. Zur Zeit der Entstehung der Gelenkaffection bestand starke Ataxie der unteren Extremitäten. Ausgedehnte Sensibilitätsstörungen an denselben und Hyperidrosis unilateralis sinistra. — Patient geht regelmässig und viel umher. — Anfang September 1886 stellte sich eines Tages, nachdem der Kranke seinen gewohnten Ausgang gemacht hatte. Abends gegen 6 Uhr ein Frieren ein, dass allmähig zum Schüttelfrost wurde, starke Uebelkeit und Erbrechen, und heftige Schmerzen im linken Knie- und Fussgelenk. Letztere beschränkten sich ganz auf die Gelenke. so zwar. dass. nachdem sie eine Minute im Kniegelenk getobt hatten, nach etwa 5 Minuten sprungweise auf das Fussgelenk übergriffen und umgekehrt. — Während Frost und Uebelkeit bis 8 Uhr währten, dauerten die Schmerzen bis gegen 12 Uhr. Dann schlief Patient gut. Beim Erwachen war die ganze linke untere Extremität im Schweiss gebadet, der Unterschenkel stark geschwollen. die Haut darüber teigig. In etwa 3 Tagen nahm die Schwellung das ganze Bein ein. — Da Patient aber nicht den geringsten Schmerz empfand, ist er noch 3 Wochen lang umhergegangen. Krachende

Geräusche hat Patient im Gelenk bis zur Operation gar nicht wahrgenommen. Wann das Knie wacklig geworden, weiss er auch nicht genauer anzugeben. Schon längere Zeit vor der Schwellung sei das Knie beim Gehen stark recurvit worden. Als das Bein so dick angeschwollen war, dass die Hose nicht mehr darüber gezogen werden konnte, verstand sich Patient zu Bettruhe — Ende September. Jetzt bemerkte er auch, dass die Haut der Wadegegend blau verfärbt sei und dass das ganze Bein eine braunrothe Farbe angenommen habe. Die Bettruhe war keine strenge. der Patient ist oft aufgestanden, in der Stube umhergegangen, wobei er einmal stark eingeknickt sein will. Im Bett wurde das kranke Gelenk viel bewegt. — In der Zeit bis Ende October hatten sich ein starkes Schlottern im Gelenk und in der Gegend des Condylus internus tibiae eine (von der Gelenkkapsel ausgehende) handtellergrosse Knochenmasse gebildet, welche mit der Tibia fest zusammenhing und den Umfang des Gelenks bedeutend vermehrte. 56 Ctm. Umfang gegen 34 Ctm. der andern Seite. Auch an der Hinterfläche der Tibia und in der Gegend des Condyl. extern. femoris waren Knochenneubildungen zu fühlen. — Der Erguss im Gelenk erwies sich bei der Punction klar-serös. Am 16. November besuchte der Patient die Poliklinik des Herrn Prof. J. Wolff. Er stieg die Treppen mit einem sehr starken Genuvalgo- recurvatum mit Stock, wenn auch schwierig, doch ganz ohne Schmerz und kehrte nach dieser Strapaze „völlig gesund“ nach Hause zurück. Nach zwei Stunden legte er sich zu Bett und wurde nun von demselben Anfall wie Anfang September befallen. Diesmal liess der Schmerz zuerst — schon um 9 Uhr — nach, während Erbrechen und Uebelkeit noch zwei Tage fort dauerten. Am Morgen des 17. 11. hatte die Gegend des Kniegelenks und besonders der Wade wieder bedeutend an Umfang zugenommen und die bedeckende Haut zeigte zahlreiche blaue Flecken. Am 19. 11. liess sich in der oberen Wadegegend eine fluctuirende Stelle nachweisen, aus der bei der Punction eine blutig seröse Flüssigkeit entleert wurde. Am folgenden Tage erstreckte sich die Fluctuation bis in die Kniekehle hinein. Am 22. 11. war die Schwellung wieder stark abgefallen und es konnte jetzt in dem „geschwollenen“ Condylus internus tibiae ein tiefer Spalt nachgewiesen werden. Dieser Spalt ist, wie ich gleich hier bemerken will, nach den Ergebnissen des Sectionsbefundes dadurch entstanden, dass die in die Kapsel eingelagerte grosse Knochenplatte von der Tibia abgebrochen ist. Nach weiteren 8 Tagen waren die Blutextravasate und die Fluctuation in der Wade ziemlich verschwunden. Jetzt konnte eine reelle Verkürzung des Beines um 2 Ctm. festgestellt werden. Im weiteren Verlauf nahm der Grad der abnormen Beweglichkeit noch bedeutend zu. Abduction, Adduction und Hyperextension des Unterschenkels sind im Gelenk so ausgedehnt möglich, dass der Kranke nicht mehr auftreten kann (Hampelmannsbein). 3. Januar 1887: Untere Extremität vom Fuss bis zum mittleren Drittel der Oberschenkels geschwollen. Haut darüber geröthet und von starken Venen durchzogen. Patella tanzt, in der Wadegegend fühlt man Fluctuation. Gelenkende der Tibia zu einem dicken massigen Knochen aufgetrieben, — die in der Gegend der inneren Condylen gelegene handtellergrosse Knochenplatte ist am Tibia-

schaft verschieblich, und von ihr durch einen über Fingerbreiten Graben getrennt. Ein anderes bewegliches Knochenstück liegt an der Aussenseite des Oberschenkels. Umfang des Knies über der Patella 43 Ctm. gegen 33 der gesunden Seite. Bewegungen sind im Kniegelenk activ und passiv in der ausgiebigsten Weise und nach allen Richtungen hin möglich. Gehen ist garnicht, Stehen nur kurze Zeit möglich, Pat. wird bald sehr müde und bricht zusammen.

Das Präparat (s. Tafel I., Fig. 2), welches Herr Prof. Julius Wolff durch die Resection des Kniegelenkes am 6. Januar 1887 gewann und mir gütigst zur Benutzung überliess, zeigt Folgendes: Resecirtes Femurende (C): an der Umrandung der Gelenkfläche des Condyl. extern. etwa 1—2 Mm. hohe streifen- und knöpfchenartige Knorpelwucherungen (c). Im hinteren Theile der Contactfläche des Condyl. intern. findet sich eine von vorn nach hinten verlaufende 2 Ctm. breite, über 3 Ctm. lange, 2 Mm. tiefe Furche (a), deren Grund spongioser bis leicht eburnirter Knochen bildet. Nach innen stösst an sie eine 8 Mm. breite Zone, in welcher der Knorpel bis auf eine dünne Schicht durchgerieben ist. Die äussere Kante des Condyl. extern. ist in ihrer ganzen Länge bis  $\frac{1}{2}$  Ctm. in die Tiefe abgeschliffen und wie ausgerieben (b). Spongioser, nur leicht eburnirter Knochen liegt bloss. Längs dieses Grabens ist der benachbarte Knorpelüberzug so dünn, dass der Knochen durchschimmert. In weiterer Entfernung durch eine ziemlich scharfe Grenze, welche dem abgeschliffenen Graben parallel verläuft, getrennt, erscheint der Knorpel normal. Tibiagelenkende (A). Von der Gelenkfläche des Condyl. extern. ist die äussere Hälfte noch erhalten und mit Knorpel bedeckt. Am Rande finden sich kleine knopfförmige Knorpelwucherungen. Die übrigen drei Viertel der Tibiagelenkfläche liegen 3— $3\frac{1}{2}$  Ctm. tiefer. Die äussere hochgelegene Ebene (b) ist mit der inneren tiefgelegenen (d) durch einen steilen, fast senkrecht abfallenden Abhang (c) verbunden. Die tiefgelegene Ebene zeigt an der äusseren Grenze eine knorpelbedeckte Stelle (in Folge Verschiebung eines Fragmentes), weiter nach innen und vorn eine Reibfläche von etwa 2 Qctm. Ausdehnung mit blossliegendem spongiösen Knochen (f), hinten 2 kleine unregelmässige Höcker. Alle übrigen Punkte dieser Ebene liegen niedriger und sind mit Bindegewebe bedeckt. Die Sägefläche (B) ist aus 4 Knochenstücken, welche unter einander bindegewebig verwachsen sind, zusammengesetzt. Welche Verschiebungen die Sprengstücke des Tibiaknaufes erlitten haben, lehrt in der Sägefläche, die 4 Ctm. tiefer als die obere Fläche des erhaltenen Condyl. extern. angelegt ist, ein kleines Fragment (b), das seine knorpelbedeckte Fläche nach unten gekehrt zeigt. Das Caput fibulae (a) besteht, wie auf der Sägefläche zu sehen ist, aus drei durch Bindegewebe mit einander verwachsenen Fragmenten. Im Gelenkraum fand sich unter mehreren freien Körpern einer, welcher sich mit Bestimmtheit als der abgesprengte Condyl. intern. tibiae erwies (A. g). — an seiner knorpelbedeckten Fläche ist noch ein Stück Meniscus zu sehen. Die Synovialis zeigte Zottenwucherungen bis Bohnengrösse. Die Kapsel ist sehr stark bis zu 1 Ctm. Durchmesser verdickt. In der dem Condyl. intern. benachbarten Gegend derselben ist eine handtellergrösse, 8 Ctm. lange, 7 Ctm. breite, bis 1 Ctm. dicke, schalenförmige, innen höckerige, bis auf eine kleine Stelle knorpel-

bedeckte Knochenplatte eingelagert. Auf dieser hat der *Condyl. intern. femoris* geruht und sich an der knorpelentblösten und gleichzeitig prominenten Stelle seine tiefe Furche ausgeschliffen, während der *Condyl. ext. femoris* sich an den Knocherzacken der tiefergelegenen Ebene der Tibiafläche abgerieben hat, welche vorwiegend der Gegend des *Condyl. intern. tibiae* entspricht. (Es hat hier also dieselbe Verschiebung der Gelenkenden aneinander wie in dem von Virchow in der Berliner medicinischen Gesellschaft demonstirten Präparat stattgefunden.) In der Nähe des oberen Recessus der Gelenkkapsel wurde aus dem *Musculus quadriceps femoris* ein Knochenstück extirpirt, welches so gross und so geformt ist wie eine Castanie und über demselben noch ein zweites etwa halb so grosses. Aus der oberen Wadengegend wurde ein etwa 10 Ctm. langer, von dicken Wandungen umgebener Sack extirpirt, dessen Höhle sich nach oben, wie durch Sondirungen festgestellt werden konnte, durch die hintere Kapselwand in den Gelenkraum fortsetzte. Die Auskleidung dieses Sackes ist theils glatt, theils leicht zottig und mit hirsekorn- bis linsengrossen Kalkeinlagerungen versehen.

---

### Literatur-Verzeichniss.

Atkin, Two cases of Charcot's joint disease with remarks on the recent discussion at the Clinical Society. *Med. Chronicle*. 1885. April. No. 7. — Ball, Des arthropathies liées à l'ataxie locomot. progressive. *Gazette des hôpit.* 1868/69. — Derselbe, *Revue photographique*. 1871. — Derselbe, *Société de biologie*. 1872. p. 20. — Blum, Des arthropathies d'origine nerveuse. Thèse. Paris. 1875. — Bourceret, *Société anatom.* 1875. p. 334. — Bonnaire, *Société anat.* 1881. p. 106. — Boyer, Pied tabétique. *Revue de médecine*. 1884. p. 487. — Bourneville, *Revue photographique*. 1871. p. 9. — Blanchard, *Société de biologie*. 1881. — Bensch, *Berl. klin. Wochenschr.* 1886. — Buzzard, *The Lancet*. 1874. 2. — Derselbe, *Transact. of the Pathol. Soc. of London for 1880*. — Charcot, *Archives de physiologie norm. et pathol.* 1868. — Derselbe, *Ibidem*. 1869. — Charcot et Joffroy, *Ibidem*. 1870. p. 306. — Charcot, *Ibidem*. 1874. p. 166. — Derselbe, *Leçons sur les maladies du système nerveux*. 1880. — Derselbe, *Société anat.* 1873. p. 744. 1875. p. 546. — Derselbe, *Société de biologie*. 1875. — Charcot et Féré, Pied tabétique. *Progrès médical*. 1883. No. 31. *Archives de neurologie*. 1883. VI. p. 305. — Cadiat, *Société anat.* 1874. p. 855. — Czerny, Ueber neuropathische Gelenkaffectionen. v. *Langenbeck's Archiv für klin. Chirurg.* 1886. II. — Debove, *Archives de neurologie*. 1881. p. 75. — Dubois, Thèse. Paris. 1868. — Féré, *Arch. de neurologie*. 1882. p. 203. — Derselbe, Note sur un nouveau cas de pied tabétique. *Revue de médecine*. 1884. p. 473. — Gaucher et Dufloq, Arthropathie tibio-péronéo-tarsienne gauche tabétique. *Revue de méd.* 1884. p. 419. — Hervey. *Gaz. des hôp.* 19. mars. 1868. — Heydenreich, Fracture spontanée du femur chez un ataxique. *Soc. anatom.* 1874. p. 255. — Hoff-

mann. Zur Casuistik der trophischen Störungen bei *Tabes dorsalis*. Berliner klin. Wochenschrift. 1885. S. 178. — Hamilton, *Arthropath. progress.* New York Med. Journ. 1884. Vol. XLI. p. 97. — Krauss, *Tabes mit Gelenkerkrankung und Stimmbandlähmung*. Berliner klin. Wochenschr. 1886. S. 744. — Krönig, *Deutsche med. Wochenschrift*. 1886. No 51. (Wurde mir erst nach Beendigung der Zusammenstellung der Casuistik bekannt.) — Landouzy, *Soc. anat.* 1882. p. 139. — Leyden, *Lehrbuch der Rückenmarkskrankheiten*. II. S. 372. — F. K. Mitchell, *American Journ. of the med. sc.* Tome VIII. p. 55. 1831. — W. Mitchell, *Ibidem*. 1875. — Michel. Thèse. Paris. 1877. — Macnamara, *Diseases of bones and joints*. London. J. A. Churchill. 1887. — Ponfick, *Berliner klin. Wochenschrift*. 1872. S. 580. No. 48. — Page, *Transactions of the Internat. Congress*. London. 1881. T. I. p. 124. — Pitres et Vaillard, *Contribution à l'étude des neurites périphériques non traumatiques*. *Arch. de neurologie*. 1883. p. 180. — Regnard, *Comptes rendus de l'Acad. de sc.* 1879. — Robert, *Société anat.* 1878. p. 512. — Raymond, *Ibidem*. 1875. p. 825. — Regnard, *Soc. anat.* 1877. p. 39. — Rosenthal, *Handbuch der Diagnostik der Nervenkrankheiten*. Wien. 1870. S. 571. — Riedel, *Berliner klin. Wochenschrift*. 1883. No. 17. — Rotter, *Ebendas*. 1886. — Strümpell, *Archiv für Psychiatrie*. 1882. S. 751. — Schrader, *Dissertation*. Berlin. 1879. — Seeligmüller, *Tageblatt der 54. Versammlung deutscher Naturforscher u. Aerzte*. 1881. S. 140. — Stricker, *Sanitätsbericht über die deutschen Heere*. 1870/71. Siebenter Band. (Wurde mir erst zugänglich, als meine Casuistik schon abgeschlossen war.) — Talamon, *Des lésions oss. et articul. liées aux mal. du syst. nerv.* *Revue mens.* 1878. — Westphal, *Berliner klin. Wochenschrift*. 1881. No. 29. — Virchow, *Ebendas*. 1886. — von Volkmann, *Cannstatt's Jahresbericht*. 1869. II. S. 39. — Derselbe, *Centralblatt für Chirurgie*. 1882. — Derselbe, *Verhandlungen der deutschen Gesellschaft für Chirurgie*. 1886.

## Erklärung der Abbildungen auf Taf. I, II.

### Tafel I.

Fig. 1. Rotter. *Arthropathia genus dextri* des Patienten Lange (S. 61).

- A. Photographie der unteren Extremitäten vor der Resection des erkrankten Gelenkes.
- B. Ansicht der Tibiagelenkfläche.
  - a. Abgesprengter *Condylus externus tibiae*.
  - b. Oberes Ende des *Fibulaköpfchens*.
  - c. *Meniscus* des *Condylus internus*.
  - d. Aufgehobener *Meniscus* des *Condylus externus*.
  - e. Knorpelwucherungen.
- C. Ansicht der Femurgelenkfläche.
  - a. Randwucherungen.
  - b. Schlißfläche am *Condylus externus*.

**Fig. 2.** Rotter. Arthropathia genus sinistri des Patienten Seydel von Dr. Bensch und Prof. J. Wolff (S. 65).

**A.** Ansicht der Tibiagelenkfläche.

- a. Fibulaköpfchen.
- b. Condylus externus tibiae.
- c. Abhang
- d. Tiefgelegene Ebene der Gegend des Condylus internus tibiae.
- f. Abgeriebener Knochensack, — blossliegender spongiöser Knochen.
- g. Abgesprengter, frei im Gelenk gefundener Condylus internus tibiae.

**B.** Sägesfläche des resecirten Unterschenkelgelenkendes. Die Fragmente sind hell, das sie verbindende Bindegewebe ist dunkel gezeichnet.

- a. Fibula.
- b. Ein Fragment der Tibia, welches die knorpelbedeckte Seite nach der Sägesfläche hin gekehrt zeigt.

**C.** Ansicht der Femurgelenkfläche.

- a. Ausgeriebene Rinne am Condylus internus.
- b. - - - - - externus.
- c. Knorpelwucherungen am Rande.

**Fig. 3.** Rotter. Arthropathia pedis des Patienten Timme (S. 59).

**A.** Photographie des kranken Beines vor der Resection des Fussgelenkes.

**B.** Talus von aussen.

- a. Gelenkfläche für den Malleolus externus.
- b. Horizontale Gelenkfläche.

**C.** Talus von vorn.

**D.** Talusfragment.

- a. Frei schwebende Knorpellamelle.

**E.** Resecirtes Ende der Unterschenkelknochen.

- a. Malleolus externus.
- b. Bruchfläche vom Malleolus internus.
- c. Gelenkfläche.

**Fig. 4.** Charcot et Féré (Dr. Capitan). Pied tabétique.

**Tafel II.**

**Arthropathien der Hüfte:**

**Fig. 5.** Rotter. Patient Neumann (S. 55). Eine aus dem resecirten oberen Femurende herausgesägte Knochenscheibe.

- a. Trochanter major.
- b. Collum.
- c. Randwülste.

**Fig. 6.** Féré No. 1. Linkes Femur.

**Fig. 7.** Féré No. 2. Rechtes Femur.

- Fig. 8. Féré No. 2. Linkes Femur.  
Fig. 9. Féré No. 4. Femur.  
Fig. 10. Féré No. 5. Femur.  
Fig. 11. Raymond-Blum. Patientin Pinaigre. Femur.  
Fig. 12. Féré No. 1. Rechtes Femur.  
Fig. 13. Charcot. Patientin Coteret.  
    B. Rechtes Femur.  
    C. Linkes Femur.  
    A. Ein zum Vergleich beigelegtes normales Femur.  
Fig. 14. Féré No. 2. Linke Beckenhälfte mit Wanderpfanne.  
    Arthropathien der Schulter:  
Fig. 15. Blum. Humerus.  
Fig. 16. Charcot (Ball 1868/69).  
    B. Humerus.  
    A. Beigelegter normaler Humerus.  
Fig. 17. Féré No. 1. Humerus und Scapula.
-



## II.

# Ueber Wundbehandlung mit Jodoformtamponnade.

Von

**Dr. F. Bramann,**

Assistenzarzt an der königl. chirurg. Universitätsklinik in Berlin.<sup>1)</sup>

Im Folgenden möchte ich in aller Kürze über die Wundbehandlungsmethode berichten, die seit Jahren in der Klinik des Herrn Geheimrath von Bergmann durchgeführt ist und sehr zufriedenstellende Resultate ergeben hat.

Die Zubereitung der zuerst von Herrn Geheimrath von Bergmann 1879 empfohlenen und seitdem dauernd in Anwendung gezogenen Sublimatgaze geschieht in der Weise, dass wir die rohe Gaze vor dem Imprägniren, nicht mehr wie früher in Natronlauge kochen und dann ansäuern, sondern zunächst in dem von Riettschel und Henneberg construirten Dampfapparat sterilisiren, indem wir sie  $\frac{1}{4}$ — $\frac{1}{2}$  Stunde lang der Einwirkung strömender Wasserdämpfe von 100° C. und darüber aussetzen. Darauf wird mittelst besonderer Vorrichtungen an dem Apparat einerseits der Zutritt neuer Dämpfe zu der Gaze verhindert und andererseits durch Oeffnen eines Ventils für Entweichen der in dem Kessel noch vorhandenen gesorgt. Da die Temperatur unterdessen annähernd noch dieselbe bleibt, wird die Gaze zugleich schnell, in 2—3 Minuten, getrocknet und dann aus dem Apparat entnommen sofort mit der bekannten Lösung imprägnirt.

Nicht imprägnirte, nur sterilisirte Gaze zu verwenden haben wir uns nur bei kleinen chirurgischen Eingriffen und bei wenig secretirenden Wunden, deren Secret durch schnelles Eintrocknen vor Zersetzung geschützt wird, entschliessen können. Es ist deshalb schon

<sup>1)</sup> Nach einem Vortrage, gehalten in der 4. Sitzung der freien Vereinigung der Chirurgen Berlins, am 14. Februar 1887.

seit Jahren das gesammte Material der Poliklinik, etwa 14—15000 Patienten pro Jahr, mit sterilisirter Gaze und zwar mit recht gutem Erfolge verbunden worden. In allen jenen Fällen aber, in welchen in Folge sehr reichlichen Secrets die Durchtränkung der Verbandstoffe eine sehr erhebliche und die Austrocknung derselben sehr verzögert oder gar unmöglich ist, möchten wir der Vortheile, die das in den Verbandstoffen enthaltene Sublimat bietet, nicht entrathen, zumal die in der Klinik vorkommenden, meist sehr grosse Wunden setzenden Operationen, sowie die Verbände fast ausnahmslos vor einem grossen, die Zahl 300 oft übersteigenden, in nächster Nähe des Patienten und Operators sich befindenden Auditorium ausgeführt werden, von dem ein grosser Theil uns direct aus den Räumen der Anatomie und pathologischen Anatomie zuströmt.

Die bei den antiseptischen Verbänden verwandte Watte, die gewissermassen nur als Filter für die, die Austrocknung der Gaze besorgende Luft dient, wird in jüngster Zeit nicht mehr imprägnirt, sondern nur sterilisirt.

In derselben Weise werden auch alle bei der Operation in der Nähe des Operationsfeldes in Gebrauch kommenden Gegenstände, wie Gummi- und Lazarethtücher, Handtücher, sowie auch die Schwämme vorbereitet. Die letzteren erfahren bei uns eine nur sehr beschränkte Verwendung, nämlich allein bei Operationen im Munde und am Darm, während wir sonst zum Tupfen des Blutes, sowie zum Reinigen der Haut ausnahmslos kleine Sublimatgazestücke anwenden, die wir nach dem Gebrauch vernichten.

Die zur Naht verwandte Seide wird, auf Metall- oder Glasspulen gewickelt, ebenfalls durch Einwirkung der heissen Wasserdämpfe sterilisirt und dann in geschlossenen Metallkästen aufbewahrt. Das Catgut dagegen, das wir selten zur Naht, ausser in Gestalt versenkter Nähte, ausnahmslos aber als Unterbindungsmaterial benutzen, bereiten wir in der Weise, dass wir das rohe Präparat auf etwa 10—14 Tage in eine öfter zu erneuernde spirituöse Sublimatlösung von 4,0 Sublimat, 800 Spirit., 200,0 Aq. dest. legen und dann in 1 : 800 Spirit., 200,0 Aq. dest. zum Gebrauch aufheben resp. direct aus dieser Lösung entnehmen. Ein Brüchigwerden des Catgut bei sonst gutem Material haben wir bei dieser Behandlungsweise nicht beobachtet.

Die Vorbereitungen des Patienten zur Operation anlangend,

so folgen den Vollbädern, die vorausgehen, Waschungen des Operationsgebietes mit Seife und lauwarmem Wasser, Rasiren, Abreiben der Haut mit Aether, Desinfection mit Sublimat 1,0 resp. 0,5 : 1000. Die Instrumente werden etwa  $\frac{1}{2}$  Stunde vor der Operation in 3procentige Carbollösung gelegt.

Während der Operation wird die Wunde des Oeffteren mit Sublimatlösung 1 : 2000 gespült, bei Operationen im Abdomen resp. in der Pleurahöhle damit betupft, bei Operationen im Munde, Rectum und Blase statt dessen Salicylsäure 1 : 1000 resp. Borsäure 2 : 100 und zum Schluss der Operation meist noch Jodoformäther 1 : 10, resp. Jodoformäthylalcohol in Anwendung gezogen.

Neben der Antisepsis und Asepsis wenden wir sodann der Blutstillung die grösste Sorgfalt zu, indem Herr Geheimrath von Bergmann, getreu seinem auf der Naturforscherversammlung zu Eisenach gemachten Ausspruch, dass das nach der Operation in der Wunde sich ansammelnde Blut und die in die letztere hinein sich ergiessenden Transsudate am leichtesten Sitz und Substrat von Zersetzungsprocessen resp. Vegetationen pathogener Organismen werden könnten, nach wie vor die vollkommene Stillung der Blutung für eine der Hauptbedingungen einer ungestörten prima intentio ansieht. Erst wenn die Wunde vollkommen trocken, auch die kleinsten blutenden Gefässe unterbunden sind, folgt die Naht mit oder ohne Drainage, aber nur bei jenen Wunden, die als durchaus aseptisch anzusehen, die besonders nicht schon vor der Operation in irgend einer Weise durch bestehende Eiterung oder Berührung mit unreinen Gegenständen inficirt sind. So wurden also alle Geschwulstexstirpationen, wie die der Sarcome, Carcinome, Lipome, der Strumen, ferner alle Mammaamputationen, die ausnahmslos mit Ausräumung der Achselhöhle verbunden wurden, etwa 42 im Jahre, alle Amputationen, alle wegen Ankylose resp wegen Contracturen ausgeführten Meisselresectionen der Gelenke, sowie alle Osteotomien, die zur Correction von Deformitäten an den Extremitäten, besonders wegen Genu valgum nothwendig waren, behandelt; die letzteren, etwa 25 pro Jahr, heilten ohne Drainage ausnahmslos aseptisch unter einem Verbands, der nur in der 3. resp. 4. Woche, um die Stellung zu controliren resp. zu corrigiren, entfernt und durch einen neuen ersetzt wurde.

Wesentlich anders gestaltet sich dagegen das Ver-

fahren bei solchen Wunden, bei welchen die Blutstillung nicht mit Sicherheit durchgeführt und auch durch Anwendung eines comprimirenden Verbandes nicht ersetzt werden kann, bei welchen es aber andererseits doch darauf ankommt, die Bildung eines grösseren Blutcoagulums hintanzuhalten, da das letztere nicht allein als zersetzungsfähiges Product, sondern eventuell auch durch Druck, wie bei Schädelwunden mit freiliegendem Hirne, schädlich wirken kann. Allerdings ist seit Einführung des Lister'schen Verfahrens allgemein bekannt, dass das in einer geschlossenen Wunde resp. in einer Knochenhöhle ergossene Blut coaguliren und das Coagulum dann zur Ausfüllung des Defectes, der Höhle dienen kann; damit erreicht man aber doch immer nur einen provisorischen Ersatz, der erst definitiv wird, sobald das Coagulum sich organisirt, d. h. durch Resorption und Bindegewebsneubildung Seitens der Wundwand in Narbengewebe umgewandelt wird. Einmal ist aber dazu erfahrungsgemäss eine recht lange Zeit, bei grossem Coagulum einer Knochenhöhle z. B. 6—8 und mehr Wochen erforderlich, und andererseits bleibt in nicht seltenen Fällen und nicht allein bei sehr heruntergekommenen Individuen die Coagulation aus, das Blut bleibt lange flüssig und wird nur äusserst langsam resorbirt. So lange es aber, selbst in Gestalt eines Coagulums, vorhanden ist, ist die Gefahr des Zerfalls und der Eiterung, bei Zutritt irgend welcher Schädlichkeiten von aussen, oder bei Einwirkung zersetzender Keime, die in der Wunde selbst schlummern, eine sehr grosse. Gelingt es daher nicht, die Blutung exact zu stillen, die Wunde ganz trocken zu erhalten oder haben wir andererseits Veranlassung anzunehmen, dass aus irgend welchen Gründen ein aseptischer Verlauf fraglich sei, so wird die Wunde, nach gehöriger Desinfection mit Sublimat 1 : 1000 und Jodoformäther, den wir mit einer Spritze über die ganze Wunde vertheilen, fast ausnahmslos für 2 Tage, selten für länger in der Weise tamponnirt, dass wir sie mit etwa handbreiten Jodoformgazestreifen von verschiedener, 1—2 und mehr Meter Länge locker füllen, derart, dass der grösste Theil jedes Streifens in die Wunde gelegt und das eine Ende desselben zu einem Wundwinkel herausgeleitet wird. In der ersten Zeit, als das Verfahren zur Anwendung kam, legten wir, wie Kocher es auch vorgeschlagen, nach Füllung der

Wunde mit Jodoformgaze die Nähte ein, ohne sie jedoch zu kneten, um damit auch beim Verschluss der Wunde später jede Blutung aus den Stichkanälen zu vermeiden und eventuell die zweite für die Naht nothwendige Chloroformnarcose zu ersparen. Wir sind aber davon zurückgekommen, einmal, weil es oft schwierig war, sich in dem Fadengewirr zurecht zu finden, ohne die eine oder andere Naht mit den Tampons zugleich herauszuziehen und andererseits, besonders bei Kindern und zumal bei Resectionen des Kniegelenks die 2. Narkose so wie so nicht zu umgehen war. Auf die tamponnirte Wunde wird dann ein antiseptischer Verband aus Sublimatgaze und -Watte gelegt und die Extremität entweder mit Holz-, Papp- oder plastischen Filzschienen fixirt. Treten in der ersten Zeit nach der Operation Wundsecrete durch den Verband hindurch, so werden die oberflächlichen Schichten erneuert, die Jodoformgaze dagegen bleibt unberührt 2 Tage liegen. Entfernen wir sie dann, was durch leisen Zug an den zur Wunde heraushängenden Enden sich leicht bewerkstelligen lässt, so finden wir die Wunde stets frisch, reizlos aussehend. nirgend entzündlich geröthet oder belegt, absolut trocken, die Blutung steht vollkommen und nur ausnahmsweise wird noch eine Ligatur nöthig. Es folgt nun eine exacte Naht mit oder ohne Drainage und stets Heilung per primam intentionem, selbst in jenen Fällen, in denen wir aus irgend welchen Gründen, sei es wegen grosser Schwäche oder Collaps des Patienten oder zur Stillung einer Blutung aus grösseren Gefässen die Tamponnade 4 und 6 Tage haben liegen lassen. Seitdem Herr Geheimrath von Bergmann gelegentlich seines Vortrages über Nierenexstirpationen (Berlin. klin. Wochenschr. 1885, No. 46 und 48) diese Methode kurz erwähnt und empfohlen, hat sie auch von anderer Seite bereits Anerkennung erfahren (Sprengel: Antisept. Tamponnade und Secundärnaht, Centralbl. für Chirurg. 1886. No. 7.).

Im Princip ist dieses Verfahren ja dasselbe, wie Kocher (Ueber die einfachsten Mittel zur Erzielung einer Wundheilung durch Verklebung ohne Drainröhren, Sammlung klin. Vorträge No. 224, S. 1917 ff.) es seiner Zeit vorgeschlagen hat. nur mit dem Unterschiede, dass K. die Tamponnade auf alle, auch ganz aseptische Wunden ausgedehnt wissen will, und dass er ausserdem Bismuth. subnit. dazu verwendet. Das letztere hat auch v. Bergmann

Anfangs dazu benutzt, es aber sehr bald aufgegeben, weil es die Wunden zuweilen reizte und die Prima intentio störte, und auch mittlerweile Fälle von gefährlichen allgemeinen Intoxicationen bekannt geworden waren. Seit April 1884 wird ausnahmslos das Jodoform dazu verwandt, das in aseptische resp. sterilisirte Gaze eingerieben wird.

Wenn das Letztere auch in seiner Wirkung hinter den Erwartungen, die bei seiner ersten Einführung als Antisepticum allgemein gehegt wurden, erheblich zurückgeblieben ist, so stehen die in jüngster Zeit von dänischer Seite (Das Jodoform als Antisepticum, von Chr. Heyn und Rokild Koosing, Fortschritte der Medicin. 1887. No. 2) aufgestellten Behauptungen, dass das Jodoform überhaupt kein Antisepticum sei, doch ganz isolirt da und entgegen den Resultaten, zu welchen de Ruyter gelangt ist, nach welchem das Jodoform als grobkörniges Pulver zwar nicht antiseptisch wirke, wohl aber schon als Pulver in feinsten Zertheilung; dass es aber eine sehr bedeutende Wirkung dann entfalte, wenn es mit Wundsecreten resp. den Gewebsflüssigkeiten bei Bluttemperatur in Verbindung träte. Ob hierbei das freiwerdende Jod, wie Binz annimmt, oder die jodsauren Salze die antiparasitäre Wirkung ausüben und ob diese Wirkung auf die Mikroorganismen selbst oder die Ptomaine etc. sich erstrecken, darüber stehen die Untersuchungen zur Zeit noch aus.

Wie die Experimente aber auch immer ausfallen mögen, an der antiseptischen Wirkung des Jodoforms ist wohl nicht zu zweifeln, wenn man die schönen Erfolge in Betracht zieht, die wir und Andere seit Anwendung des Jodoforms und speciell der Jodoformgaze bei den so schwer aseptisch zu haltenden Wunden am Munde, am und im Rectum etc. erzielt haben. Von den seit dem 1. April 1884 bis zum 1. Juni 1886, also in 2 $\frac{1}{4}$  Jahren, in der Klinik wegen Rectumcarcinom operirten 26 Patienten ist keiner den Folgen der Operation, keiner der Peritonitis oder Beckenphlegmone erlegen, trotzdem nicht allein sehr häufig die ganze Kreuzbeinhöhle bis zum Promontorium hinauf ausgeräumt, sondern auch in 9 Fällen das Peritoneum in mehr oder minder grosser Ausdehnung eröffnet werden musste.

In den meisten Fällen wurde die Peritonealwunde nach Desinfection genäht und dann, nachdem das Erkrankte entfernt und der Darm an einer Seite mit Nähten an der Haut fixirt war, die

ganze Wunde und der Darm selbst mit langen Jodoformgazestreifen, deren Enden alle zur Wunde herausgeleitet wurden, tamponnirt. In einem Falle aber war die Verletzung des Peritoneums bei einem fast bis zum Blasengrunde hinaufreichenden Carcinom eine so ausgedehnte, dass in der durch partielle Resection des Kreuzbeines und Entfernung des Steissbeines sehr gut zugänglich gemachten Wunde ein grosses Convolut Dünndarmschlingen erschien, das zunächst gehörig abgetupft und durch Einlegen eines grossen Jodoformgazetampons bis zur Beendigung der Operation zurückgehalten wurde. Darauf wurde der Tampon durch einen neuen ersetzt, auch die ganze übrige Wunde tamponnirt und der Verband am 6. Tage erneuert, wo durch peritonitische Verklebungen der Darmschlingen mit einander und den parietalen Peritonealblättern der Abschluss der Wunde von der Bauchhöhle eingetreten war. Peritonitische Reizung war in den ersten Tagen zwar vorhanden gewesen, vom 8. Tage ab aber verschwunden. Pat. hat geheilt die Klinik verlassen.

Ein zweiter, fast ebenso hochgradiger Fall von Eröffnung des Peritoneums starb zwar in der Klinik und zwar am 10. Tage, aber nicht an Peritonitis, sondern, wie durch die Section festgestellt ist, an Pneumonie. Die Peritonealwunde war ganz verklebt, das Peritoneum normal.

Ebenso günstig wie die Resultate der Rectumexstirpationen waren die Geschwulstoperationen am Munde, die Zungenexstirpationen etc. Von 20 in diesen zwei Jahren operirten Patienten, bei welchen fast in der Hälfte der Fälle nicht allein ein grösserer Theil der Zunge, sondern auch ein Theil des Mundbodens, die Tonsille, sowie ein Theil des weichen Gaumens und der hinteren Rachenwand, und zwar, mit Ausnahme von vier Fällen, ohne vorhergehende Tracheotomie, ausgeführt sind, ist nur ein Patient der Operation erlegen, ein 66jähriger, sehr decrepider Mann, bei welchem fast die ganze Zunge, der Mundboden, die Gaumenbögen, die seitliche Rachenwand bis zum Zungenbein, sowie ein grosses Stück des letzteren entfernt werden musste, und der 33 Stunden nach der Operation in Folge des stattgehabten, keineswegs bedeutenden Blutverlustes collabirte und starb. Von den sonst so gefürchteten Schluckpneumonien blieben die Patienten verschont.

Von den in demselben Zeitraum ausgeführten neunzehn totalen Oberkieferresectionen, die fast ebenso grosse Zahl der partiellen lasse ich ausser Betracht, ist nur eine 67jährige Frau am zehnten Tage der Schluckpneumonie erlegen. Hier bietet die Tamponnade, die ebenfalls mit Jodoformgaze so ausgeführt wird, dass sie den ganzen, durch die Operation erzeugten Defect ausfüllt, also bis zum Niveau des harten Gaumens reicht, den Vortheil, dass die Patienten von Anfang an im Nothfalle sich selbst ernähren, d. h. schlucken können, falls sie die Einführung der Schlundsonde nicht vertragen. Die Tamponnade blieb hier meist 4—8 Tage liegen und wurde dann erneuert oder auch ganz fortgelassen.

Von ganz besonderem Nutzen erwies sich dieselbe in einem Falle von Orbitalsarcom, welches nicht nur eine Entfernung des oberen Theiles des Oberkiefers, d. h. der unteren Orbitalwand und des Proc. nasal., sondern auch die Resection eines etwa Fünfmärkstücker grossen Theiles des Stirnbeines und der oberen Orbitalwand, sowie die Abtragung der Dura mater in derselben Ausdehnung erforderte, so dass also das nur von Pia und Arachnoidea bedeckte Gehirn in directer Communication mit Nase und Oberkieferhöhle stand. Die ganze Wundhöhle, die nur zum kleinsten Theil durch Plastik geschlossen werden konnte, wurde mit Jodoformgaze gefüllt, die 8 Tage liegen blieb, während die darüber gelegten Verbandstoffe stets gewechselt wurden, sobald sie von Wundsecret durchtränkt waren. Am 8. Tage wurde die Tamponnade erneuert, musste jedoch von nun an mit Sublimatgaze ausgeführt werden, weil eine nicht unbedeutende Jodoformintoxication eingetreten war, die aber glücklich überstanden wurde. Pat. genas, kam aber 5 Monate später mit einem Recidiv wieder, dem sie wohl bereits erlegen sein dürfte.

Während in den bisher berichteten Fällen die Tamponnade den Zweck hatte, einerseits die Blutung zu stillen und andererseits vor den Schädlichkeiten, denen die Wunde Seitens ihrer Nachbarschaft ausgesetzt war, dauernd, d. h. bis zur Granulationsbildung zu schützen, war sie in allen nun folgenden Fällen nur eine provisorische, d. h. sie blieb 1 bis 2, auch 3 Tage liegen, worauf dann die Naht folgte.

Von frischen Wunden sind in dieser Weise mehrere



complicirte, mit sehr ausgedehnter Weichtheilverletzung verbundene Fracturen der Extremitäten, so eine des Oberschenkels mit starker Muskelzerreißung, 2 eben solche des Oberarmes und mehrere am Unterschenkel, und zwar stets mit gutem Erfolge behandelt worden. Die meist sehr reichliche und aus den zerrissenen Muskeln stammende Blutung, die exact zu stillen sehr schwer, wenn nicht unmöglich war, stand nach zwei- bis dreitägiger Tamponnade vollständig und die nun folgende Naht führte stets zur Prima intentio.

Von den so behandelten Gelenkfracturen erscheint besonders bemerkenswerth eine complicirte Ellenbogengelenksfractur bei einem Patienten, der im September 1885 sich durch einen Fall zwei stark gequetschte Wunden über dem Cond. ext. und int. humeri, sowie eine Absprengung kleinerer Stücke dieser, des Olecranon und des Capit. radii zugezogen hatte. Nach Erweiterung der Wunden wurden die abgebrochenen Knochenstücke entfernt, die Wunden desinficirt und tamponnirt und am zweiten Tage darauf genäht. Nach 14 Tagen bereits mit geheilten Wunden entlassen, wurde Pat. längere Zeit massirt, und das schliessliche functionelle Resultat ist ein vollkommenes. Alle Bewegungen: Pro- und Supination, wie die Flexion sind normal, nur die Extension ist in geringem Grade beschränkt. Die Muskulatur sehr kräftig, der Arm zu jeder Arbeit brauchbar.

Von einer grösseren Zahl complicirter Schädelfracturen erwähne ich nur drei besonders schwere Fälle; in zweien handelte es sich um einen durch einen herabfallenden Balken, bez. Hufschlag entstandenen, breit klaffenden Spaltbruch des Stirnbeines; die stark gequetschten Hautränder wurden geglättet, die spritzenden Gefässe unterbunden und die Wunde tamponnirt. Nach 2 Tagen folgte die Naht und in beiden Fällen Prima intentio; in einem Falle blieb dauernde totale Taubheit auf beiden Ohren, für die sich keine Ursache hat nachweisen lassen. Das Trommelfell war beiderseits normal.

Der dritte Fall betraf jenen Patienten, über den Herr Geh. Rath v. Bergmann an einem anderen Orte (Berliner klin. Wochenschrift 1886) ausführlich berichtet hat, der durch einen aus beträchtlicher Höhe herabgefallenen Mauerstein eine complicirte Depressionsfractur des linken Scheitelbeines erlitten hatte, die zugleich

mit einer Blutung aus der Arteria meningea verbunden war und die Trepanation erforderte. Nach Entfernung des etwa 120 Grm. betragenden, zwischen dem Schädel und der Dura liegenden Coagulums und Unterbindung des verletzten Astes der Mening. media wurde, weil die Blutung noch an verschiedenen Partien der abgelösten Dura fortbestand und es andererseits unmöglich war, die durch das Blutcoagulum erzeugte Depression des Hirns etwa durch Einlegen eines plastisch gewonnenen Hautlappens zu bedecken, die ganze Höhle mit Jodoformgaze locker tamponirt. Nach zwei Tagen wurde der Tampon, der nun, weil das Gehirn sich gehoben und seine normale Form wieder erlangt hatte, ziemlich fest zwischen Dura und Knochenrand sass, entfernt und die Wunde vernäht. Die Heilung erfolgte ohne jede Störung. Die Bewusstlosigkeit schwand in wenigen Stunden nach der Trepanation, die Lähmung der rechten Seite besserte sich auch in einigen Tagen, war aber erst nach vier Wochen vollständig verschwunden.

Von den durch andere Ursachen bedingten Trepanationen wurden in derselben Weise folgende 2 Fälle behandelt. Zunächst ein 20jähriger Mann, der vor 16 Jahren eine schwere Kopfverletzung erlitten und, wie es scheint, in deren Gefolge einige Jahre später Epilepsie bekommen hatte, die Anfangs seltener, allmählig immer häufiger und zuletzt täglich mehrmals auftrat, immer mit Zuckungen der Hand der entgegengesetzten Seite begann und dann allgemein wurde. Daneben bestanden spastische Zustände in dem Arm und Bein der kranken Seite. Die ziemlich ausgedehnte Knochen-Depression auf dem linken Scheitelbein wird durch Meisselresection beseitigt, im Bereich derselben die mit einander verwachsenen Hirnhäute nicht bloss, sondern auch die oberflächliche Schicht des Hirns entfernt, die Wunde wegen der venösen Blutung aus der Arachnoidea tamponirt und erst nach 2 Tagen durch Plastik geschlossen. Der Verlauf war ein recht guter, Pat. befindet sich noch in Behandlung und wird später noch von berufenerer Seite über ihn berichtet werden.

Der 2. Fall betraf einen etwa halbfaustgrossen halbkugeligen, ebenfalls auf dem linken Scheitelbein sitzenden, sehr langsam wachsenden Tumor, der in den letzten acht Wochen seines Bestehens zur Lähmung des Facialis, Parese der Hand der entgegengesetzten Seite, sowie zu Agraphie

und Aphasie geführt hatte. Durch die sehr ausgedehnte Meissel-trepanation wurde zunächst die vom Tumor vollkommen durchbrochene Schädeldecke in einer Ausdehnung von etwa 12 Ctm. im Quadrat entfernt, dann in derselben Ausdehnung auch die Dura mater, die von dem in das Innere des Schädels hineinragenden Tumor ebenfalls durchbrochen ist, zugleich mit dem letzteren excidirt, welcher, der Dura-Innenfläche aufsitzend, von Kleinapfelgrösse, eine tiefe Depression des linken Schläfenlappens in der Gegend der Centralwindung bedingt hatte; dabei wurde, weil die Erkrankung bis zur Coronarnaht heranging, der Sinus longitudinalis breit eröffnet und zunächst provisorisch digital comprimirt. Nach Beendigung der Operation und Desinfection der ganzen Wunde wurde die letztere wie der Spalt im Sinus mit Jodoformgaze tamponnirt. Die Sinusblutung sowohl wie die Blutung aus den zahlreich durchschnittenen Gefässen der Dura mater stand danach vollkommen und auch definitiv, als 48 Stunden später die Tamponnade entfernt und die Wunde durch Naht geschlossen wurde. Leider erlag Patient nach 5 Tagen dem nach so grossen Eingriffen zu häufig folgenden Hirnödem; eine Meningitis oder auch nur Andeutungen derselben waren nirgend vorhanden, auch keine fortschreitende Sinusthrombose zu constatiren.

Einen unserer trepanirten Patienten haben wir aber trotz Tamponnade an Meningitis verloren und zwar einen 5jährigen Knaben, bei welchem wegen multipler Schädelnecrose eine siebenfache Trepanation in einer Sitzung ausgeführt wurde, und die Deckung der Knochendefecte mit Haut wegen grosser Zerstörung derselben unmöglich war. Am 8. Tage erfolgte der Tod an Meningitis, die von einer Trepanationsstelle ausgegangen war.

Endlich möchte ich noch eines auch immerhin seltenen Falles erwähnen, bei welchem einerseits der Blutstillung, andererseits der besonders schwierigen Wundverhältnisse wegen die Tamponnade in Anwendung gezogen ist. Der Patient, ein 47jähriger Mann, litt seit ca. 4 Jahren an heftigen Neuralgien im Bereiche des II. und III. Astes des Trigeminus, wegen welcher zunächst im Sommer 1884 die Resection des Nerv. infraorb., aber ohne Erfolg ausgeführt wurde. Es wurde dann im September 1884 die Unterbindung der Carotis communis derselben Seite gemacht, die den Patienten auch bis Januar 1885 vollkommen von Schmer-

zen befreite. Dann stellten sich die Schmerzen allmählig wieder ein, Anfangs selten und schwach, später immer häufiger und stärker werdend, und als Pat. im November 1886 hier eintrat, wiederholten sie sich alle 5 Minuten und dauerten  $\frac{1}{2}$  bis 1 Minute. Pat. litt furchtbar und konnte selbst durch kräftige Morphinumdoson keine rechte Ruhe finden. Deshalb entschloss sich Herr Geheimrath von Bergmann den II. und III. Ast des Trigemini an ihrem Austritt aus der Schädelbasis, nach dem Vorschlage von Luecke und Mikulicz zu reseciren. Nachdem mit einem bogenförmigen Schnitt, der, von dem Ohre beginnend über die Höhe des Jochbogens hinweg bis etwa zur Fossa canina geführt wird, die Weichtheile durchtrennt sind, folgt die Durchmeisselung des Jochbeins nahe an seiner Verbindung mit dem Oberkiefer, sowie die Durchmeisselung des Proc. frontalis des Oberkiefers und Umklappen des Jochbeins nach aussen, wobei der Arcus zygomat. einbricht. Darauf wird die an dem Proc. coron. des Unterkiefers sich inserirende Sehne des Muscul. temp. durchschnitten, ebenso der dahinter liegende Muscul. pterygoid. ext., nun folgt die Unterbindung der Art. maxill. interna, da, wo sie sich um den Rand des Muscul. pterygoid. intern. herumschlägt; der letztere wird zur Seite gezogen, worauf nun der Finger leicht bis zum Foram. rotund. und ovale stumpf vordringen und die beiden Nerven palpiren kann. Mit breiten, tief in die Wunde hineingelegten Haken werden dieselben dann auch dem Auge zugänglich gemacht, und mit Schielhäkchen stark hervorgezogen, wobei sie dicht an der Schädelbasis einreissen. Nun wird ein etwa 2 Centimeter langes Stück beider excidirt, die tiefe, vielfach buchtige Wunde, in der es noch ziemlich reichlich venös blutete, tamponnirt und nach 2 Tagen genäht mit Application eines Drains. Die Heilung ist ohne alle Zwischenfälle erfolgt und der Erfolg der, dass Pat. von seinen Schmerzen vollkommen befreit ist.

Das weitaus grösste Contingent für die Behandlung mit provisorischer Jodoformtamponnade und nachfolgender Naht stellen nun aber die tuberculösen Affectionen und in erster Linie die Resectionen der Gelenke. Gerade hier wird die Tamponnade ausnahmslos angewandt und zwar nicht etwa, weil wir noch eine specifische Wirkung auf die Tuberculose von ihr erwarten, sondern weil es uns gerade hier auf eine genaue Blutstillung, Ab-

leitung und Unschädlichmachung der ersten Wundsecrete, ankommt. Denn wenn wir auch alles Erkrankte aus einem Gelenk entfernt zu haben glauben, erleben wir doch sehr häufig Recidive des Leidens. Treten diese nun bei Vorhandensein eines grösseren und noch nicht ganz resorbirten Blutcoagulums auf, so dient das letztere den Mikroorganismen nicht nur als ein selten günstiger Nährboden, sondern zugleich als ein Medium, durch das sie sich schnell in die ganze Wunde hinein verbreiten können, weil es sich ja beim Blutcoagulum doch um eine gewissermaassen todte Masse handelt, die dem Eindringen der Mikroorganismen und zumal den Tuberkelbacillen nicht den Widerstand entgegengesetzt, den wir beim lebenden Gewebe, und sei es nur bei einer frischen Narbe oder Granulationsgewebe voraussetzen gewöhnt sind. So habe ich einen Fall von sehr ausgedehnter Hüftgelenksresection mit Aufmeisselung des Beckens und Entfernung des ganzen Acetabulums gesehen, der ebenfalls wie alle übrigen Resectionen 2 Tage tamponnirt war; die Tamponnade wurde hier, weil Pat. die II. Narkose nicht wünschte, ohne eine solche entfernt, wobei es leider ohne Blutung nicht abging. Die Heilung der genähten Wunde und auch scheinbar der sehr grossen Wundhöhle erfolgte sehr schnell; die Secretion war am 9. Tage so gering, dass jede Drainage weggelassen wurde. Eine kleine Fistel blieb aber an dieser Stelle bestehen. Von der 4. Woche ab wurde die Secretion, die jedoch nicht in Eiter, sondern in einer mehr serösen Flüssigkeit bestand, sehr reichlich, und als dann in der 7. Woche ein Evidement angezeigt schien, wurden mit dem scharfen Löffel aus der anscheinend verheilten, nun aber fast total tuberculös inficirten Wundhöhle grosse tuberculöse Massen und zweifellos alte, käsig zerfallene Blutcoagula entfernt. Ich glaube nicht fehl zu gehen in der Annahme, dass bei Abwesenheit des Blutcoagulums in diesem Falle das Recidiv der Tuberculose zwar nicht ausgeblieben, aber jedenfalls nicht so ausgedehnt gewesen wäre.

Um nun speciell auf die bei tuberculösen Gelenken mit dieser Methode erzielten Resultate einzugehen, so möchte ich kurz über die in dem Zeitraume von April 1884, d. h. seit Einführung dieser Wundbehandlungsmethode, bis Ende Juni 1886 ausgeführten Operationen, Resectionen und Arthrectomien, berichten. Ich habe

absichtlich von den Fällen des letzten halben Jahres abgesehen, weil mir, und mit Recht, der Vorwurf gemacht werden könnte, dass wegen zu kurzer Beobachtungszeit über deren Schicksal die Akten noch nicht abgeschlossen sind, während dieser Einwand bei den früher Operirten sehr viel weniger Berechtigung haben dürfte. Andererseits habe ich bei der nachfolgenden Zusammenstellung auch die vor 1884 resecirten Gelenke unberücksichtigt gelassen, weil es mir hier allein auf die mit Tamponnade behandelten Fälle ankam.

Leider ist die Beobachtungsreihe, die ich vorlege, keine geschlossene, da ich wegen der localen Schwierigkeiten und des häufigen Wohnungswechsels eines grossen Theiles der hier in Betracht kommenden Patienten über manche derselben keine Nachricht habe erhalten können und Seitens anderer mit schriftlichen Mittheilungen mich habe begnügen müssen.

In Betreff der Indication zu operativen Eingriffen möchte ich nur im Allgemeinen erwähnen, dass wir tuberculös erkrankte Gelenke, besonders bei Kindern, möglichst lange conservativ, mit festen fixirenden Verbänden oder der Extension behandeln und sehr spät erst zur Operation schreiten.

Die Hüftgelenksresectionen wurden immer nur dann ausgeführt, wenn entweder eine mit hohem Fieber einhergehende Vereiterung des Gelenks mit oder ohne Fistelbildung bestand, oder wenn wir eine erhebliche Zerstörung und Destruction der Gelenkknochen, sei es des Kopfes oder der Pfanne oder beider nachzuweisen im Stande waren.

Durch die Resection, bei der nur der von Langenbeck'sche Schnitt in Anwendung kam, wurde ausser Kopf und Hals nebst Trochanter in fast  $\frac{3}{4}$  der Fälle auch die Pfanne entweder total oder doch zum grössten Theile entfernt, in 3 Fällen sogar mit Eröffnung des Beckens.

Die in dieser Weise operirten 34 Hüftgelenke sind ohne Ausnahme nach möglichster Entfernung alles Kranken für 48 Stunden, seltener für 3 Tage tamponnirt worden. Bei einem Erwachsenen, der bei der sehr ausgedehnten Resection Collapserscheinungen zeigte, blieb die Tamponnade 4 Tage, bei einem 4jährigen Kinde, bei welchem bei Eröffnung eines sehr hoch hinaufreichenden Abscesses die Art. glutea superior verletzt worden war, sogar 5 Tage liegen, und trotzdem erfolgte vollkommene Prima intentio. Die letztere war dagegen unvollkommen in nur einem Falle, bei einem kleinen

Kinde, bei welchem die oberflächlich schon verheilte Wunde am 6. Tage wieder aufzugehen anfang, weil wir die Drainage, die wir für das Hüftgelenk sonst ausnahmslos in Anwendung zogen, in diesem Falle fortgelassen und in Folge dessen eine Secretretention erhalten hatten.

Nach der Naht blieb der erste Verband, wenn er nicht beschmutzt oder von Wundsecreten durchtränkt war, 8—10 Tage liegen und wurde dann erneuert, meist jetzt auch das Drainrohr entfernt. Zur Ruhigstellung des Beines und Fixation desselben in Abduction und Extension wurde ein leichter Gypsverband oder Filzresp. Pappschienen angewandt, die durchschnittlich von der 4. Woche ab durch einen Heftpflasterextensionsverband ersetzt wurden. Der letztere hatte weniger den Zweck, das Bein zu extendiren, als vielmehr in Abductions- und gestreckter Stellung zu erhalten.

Vor der 4. Woche durfte keiner unserer Patienten, auch wenn die Wunde geheilt war, das Bett verlassen, weil, da die Pfanne meist mit entfernt worden war, der Oberschenkelschaft also keinen rechten Stützpunkt am Becken hatte, die Befürchtung vorlag, dass beim Stützen auf das kranke Bein die den Oberschenkelknochen am Becken fixirende, noch sehr lockere und weiche Narbe leicht nachgeben und der Oberschenkel in Folge dessen zu hoch hinaufrücken könnte. Erst wenn die Narbe fester, derber geworden, durften die Patienten aufstehen, aber auch dann die meisten derselben, mit alleiniger Ausnahme derjenigen, deren Becken gesund und deren Pfanne ganz intact geblieben war, mit Taylor'schem Stützapparat, den wir mindestens einige Wochen, oft auch noch länger, selbst bis zu 6 Monaten und darüber tragen liessen. Dadurch sollte einmal die Narbe entlastet und andererseits die angestrebte günstige Stellung des Beines erhalten werden. Das letztere gelingt nun mit einem mit Abductionsschraube versehenen Apparate unzweifelhaft viel sicherer, als wenn die Patienten ohne denselben umhergehen, man hat nur durch Unterlegen einer hohen Sohle unter den gesunden Fuss dafür zu sorgen, dass die Beckenhälfte der gesunden Seite sich höher stellt, als die der kranken, dann muss die gewünschte Abductionsstellung des kranken Beines eintreten resp. erhalten bleiben.

Andererseits muss zugegeben werden, dass die Muskulatur des kranken Beines bei längerem Gebrauch der Stütze unzweifelhaft leidet; allein die meist nicht hochgradige Atrophie pflügt nach Ab-

legen des Apparates in nicht zu langer Zeit zu verschwinden, wie wir es an unseren Patienten gesehen haben, selbst an jenen, die den Apparat, entgegengesetzt unserer Weisung, ein Jahr und darüber getragen haben.

Die Heilungsdauer bei unseren Patienten, die sämmtlich, wie ich nochmals hervorheben will, sehr schwere Formen der Coxitis repräsentiren und zum Theil schon mit Fisteln in unsere Behandlung kamen, war eine sehr verschiedene; sie betrug in einigen Fällen nur 19—24 Tage, in anderen 5, 6 und mehr Wochen. In neun Fällen war wegen tuberculöser Beschaffenheit der Granulationen in den Fisteln resp. Recidiv am Becken ein- und mehrmaliges Auskratzen erforderlich. Alle diese mit eingerechnet, betrug die mittlere Heilungsdauer 58—59 Tage und das definitive Resultat gestaltete sich folgendermassen:

Von den 34 Patienten ist keiner der Operation erlegen.

22 sind mit vollkommen geheilter Wunde aus der Klinik entlassen.

10 Patienten hatten bei ihrer Entlassung noch Fisteln.

1 Patient, ein fünfjähriger Knabe, ist 3 Monate nach der Operation mit geheilter Wunde an acuter Tuberculose der Meningen und der Lungen gestorben

1 Patient ist exarticulirt.

Von den als geheilt entlassenen Patienten haben 4 später Fisteln bekommen, von denen 3 wieder geheilt sind, während in dem 4. Falle die Fistel noch besteht. Ueber 3 der Patienten habe ich keine Nachricht erhalten können, zwei andere sind  $\frac{1}{2}$  resp.  $1\frac{1}{2}$  Jahre nach der Operation an Lungentuberculose bei vollkommen geheimer Resectionswunde gestorben.

Von den mit Fistel entlassenen 10 Patienten sind nachträglich 3 geheilt, während 4 noch an der Fistel leiden. Von 3 ist jede Nachricht ausgeblieben. Lassen wir die letzteren sowie die 3 geheilt entlassenen, über deren weiteres Schicksal nichts zu eruiren war, bei der Berechnung ausser Betracht, so haben wir unter 28 Resectionen sicher constatirte Heilungen 21, während 4 Patienten noch Fisteln haben, und 3, davon 2 mit geheimer Wunde gestorben sind.

Das functionelle Resultat gestaltet sich verhältnissmässig recht günstig. In allen Fällen, die ich habe controliren können, ist, mit



Ausnahme von zwei Patienten, die keinen Taylor getragen haben, die so störende Adductionsstellung ausgeblieben, und wenn die Abduction auch in einigen keine sehr erhebliche ist, so ist sie doch immerhin vorhanden und in der Mehrzahl der Fälle eine recht ergiebige.<sup>1)</sup>

Wenn trotzdem die meisten der Patienten beim Gehen stark hinken, so erklärt sich Dieses zur Genüge aus dem grossen Knochen defect, den wir fast ausnahmslos bei der Operation haben schaffen müssen. Im Uebrigen ist der Gang gut und sicher, die Beweglichkeit in der Hüfte ausreichend.

Dass aber auch bei geringer Adductionsstellung die Function eines in der Hüfte resecirten Beines, abgesehen von dem stärker hinkenden Gange, eine ganz gute sein kann, beweist einer der beiden oben erwähnten Patienten, welcher unter Anderem alle Turnübungen in der Schule, auch das Springen an allen Geräthen mitzumachen im Stande ist. Der zweite kleine Patient, der ebenfalls Adductionsstellung bekommen, aber auch den Apparat nicht getragen hat, ist nach seiner Entlassung aus der Klinik im höchsten Grade vernachlässigt worden und gebraucht sein Bein überhaupt nicht, sondern geht nur mit Krücken umher. Er gehört ferner zu jenen vier Patienten, die noch an einer Fistel laboriren.

Das Alter der im Hüftgelenk Resecirten betrug in 24 Fällen unter 10 Jahren, in 8 Fällen zwischen 10 und 20 Jahren, in zwei Fällen darüber.

Von den letzten 10 sind 9 geheilt, 1 exarticulirt.

Der letztere betraf einen 53jährigen Patienten, welcher schon in seinem 7. Lebensjahre eine Coxitis durchgemacht hatte. die mit fast vollkommener Ankylose in starker Flexionsstellung ausgeheilt und in deren Gefolge eine hochgradige Atrophie und eine Verkürzung des linken Beines um ca. 16 Ctm. eingetreten war. 45 Jahre nach der ersten Erkrankung stellte sich vor einem halben Jahre die Coxitis unter Fieber. Schmerzen und Schwellung wieder ein und Pat. kam bereits mit mehreren stark eiternden Fisteln und Abscessen am linken Hüftgelenke in unsere Behandlung. — Da er die ihm vorgeschlagene sofortige Exarticulation des Beines ablehnte. wurde die Resection gemacht, bei der wir eine hochgradige Zerstörung des Kopfes und eine sehr ausgedehnte

---

<sup>1)</sup> Ich hebe dies besonders hervor, weil mir gelegentlich meines Vortrages und der Vorstellung von 8 Resecirten von einer Seite der Vorwurf gemacht ist, dass fast ausnahmslos Adductionsstellung vorhanden wäre; ich habe darauf hin alle Patienten nochmals untersucht, und nur bei einem, vor dem ich es auch damals zugegeben habe, Adductionsstellung gefunden, während in allen anderen Fällen Abductionsstellung vorhanden ist.

tuberculöse Ostitis des Beckens vorhanden. Die Wunde kam trotz Tamponnade nicht zur Verheilung, der Process am Becken ging weiter und führte 4 Monate nach der Resection zur Exarticulation des Beines im Hüftgelenk und Entfernung des erkrankten Beckens in grosser Ausdehnung. Die Exarticulationswunde ist geheilt, dagegen bestehen in der Inguinalgegend noch Fisteln, die in die Fossa iliaca auf den Knochen führen, aber wenig Eiter secerniren. Pat. hat sich sehr erholt und seine frühere Thätigkeit wieder aufgenommen.

Von den übrigen Resecirten wäre noch besonders erwähnenswerth die Krankengeschichte eines 9jährigen, schwächlichen Knaben, welcher mit einer bereits seit 3 Jahren bestehenden linksseitigen Coxitis mit starker Flexions- und Adductionssellung und mässiger Schwellung des Gelenkes hierher kam. Nach einigen Wochen, während welcher der Heftpflasterretentionsverband applicirt und gut getragen war, stellten sich plötzlich höheres Fieber und äusserst heftige Kopfschmerzen ein, die von Bewusstlosigkeit und epileptiformen Krämpfen gefolgt waren. Die letzteren machten sich vorzugsweise durch starke Zuckungen im rechten Arm bemerkbar, während der linke Arm fast ruhig neben dem Kleinen lag. Dazu war der linke Facialis gelähmt und die linke Pupille stark erweitert und fast reactionslos. Die Krampfanfälle dauerten nur wenige Minuten, die Bewusstlosigkeit verschwand dagegen erst nach mehreren Stunden. Als Pat. aus der letzteren erwachte, liess sich noch eine geringe Parese des rechten Armes nachweisen. Die Anfälle wiederholten sich in den nächsten Tagen noch einige Male, wobei sie jedes Mal an Intensität zunahmen, um dann nach 8 Tagen ganz aufzuhören. Das Fieber hielt jedoch weiter an, die Schmerzhaftigkeit des Hüftgelenkes nahm zu und nöthigte uns etwa vier Wochen nach dem ersten epileptiformen Anfall zur Resection. Der Kopf war wenig, die Pfanne dagegen sehr erheblich zerstört und mehrere lose Sequester lagen in ihr; die Heilung der Wunde erfolgte sehr schnell bis auf eine kleine Fistel, die erst nach 5 Monaten verheilte; die Lähmungserscheinungen im Arm sowie die Pupillenerweiterung gingen nur sehr allmählig zurück, ebenso die Facialisparalyse, die, wenn auch in geringem Grade, noch heute besteht. Wir haben es hier also neben der Coxitis unzweifelhaft mit einer tuberculösen Erkrankung an der Schädelbasis zu thun, die zu den erwähnten Lähmungserscheinungen geführt, sodann aber den überaus seltenen Ausgang in Genesung genommen hat, die bis auf einen geringen Grad von Facialisparese eine vollständige ist.

Endlich muss noch eines Falles Erwähnung geschehen, bei welchem, einem 4 Jahre alten Knaben, die doppelseitige Hüftgelenksresection, und zwar in einer Sitzung ausgeführt worden ist. Die definitive Heilung, d. h. der Verschluss der letzten Fistel erfolgte, nachdem hier wie in den anderen Fällen die ganze übrige Wunde nach der Naht per primam geheilt war, erst in 2½ Monaten und ist dann dauernd geblieben. Das functionelle Resultat ist ein sehr zufriedenstellendes.

Kniegelenksresectionen und Arthrectomien sind in demselben Zeitraum 21 ausgeführt. Nach Entfernung alles Kranken wurden hier zunächst die Gefässe, deren Lumina sichtbar waren, die übrigen nach Lösung des Esmarch'schen Schlauches unterbunden, der letztere dann wieder umgelegt und die Wunde nun nochmals desinficirt und überall mit Jodoformgaze gefüllt. Nach 48 Stunden oder 3 Tagen folgte dann nach Entfernung der Gaze die Naht, Anfangs mit, in letzterer Zeit ohne Drain, das wir dadurch ersetzten, dass wir an der Innen- und Aussenseite je den abhängigsten Theil der Wunde eine Strecke weit offen liessen. Der nun folgende antiseptische Verband, über welchen meist ein Gypsverband mit Beckengurt gelegt wurde, blieb 15 Tage bis 3 und 4 Wochen liegen, nach welcher Zeit die Resectionswunde fast ausnahmslos geheilt war.

Nach Entfernung der Nähte wurde dann erst noch ein fixirender Verband angelegt, der bis zur 6. resp. 7. Woche liegen blieb.

Von den 21 resecirten resp. in grosser Ausdehnung arthrectomirten Kniegelenken sind vollkommen geheilt entlassen 16. 2 sind mit Fisteln entlassen, von denen ein Fall später geheilt ist, während der andere, ein 10jähriger Knabe, einige Wochen nach der Entlassung an allgemeiner Tuberculose gestorben ist. 3 der Patienten und zwar Erwachsene sind wegen recidivirender Tuberculose in der Resectionswunde amputirt, 2 davon auch geheilt, einer, ein 52 Jahre alter Patient, an Tuberculose gestorben.

Nach den von mir über das weitere Ergehen der Patienten nach ihrer Entlassung eingezogenen Erkundigungen, gestaltet sich das definitive Resultat folgendermassen:

Von den 16 geheilt entlassenen Patienten, von welchen einer nicht geantwortet hat, sind geheilt geblieben 12. 3 gestorben, mit geheilter Wunde, 6—18 Monate nach der Entlassung im Alter von 11—22 Jahren, alle an Lungentuberculose. Von den übrigen 5, nämlich den mit Fistel entlassenen ist 1 geheilt, 1 gestorben. Von den 3 Amputirten sind 2 geheilt, 1 gestorben.

Bei den geheilten ist in der Mehrzahl knöcherner, bei einigen eine feste fibröse Ankylose vorhanden mit guter Function des Beines, nur besteht auch hier bei mehreren Fällen eine ziemlich erhebliche Verkürzung, theils schon in Folge der sehr ausgedehnten

Resection, theils in Folge der Wachstumsstörung, die durch den Wegfall einer oder gar beider Epiphysenlinien bedingt ist.

Endlich ist in 2 Fällen auch eine Contractur eingetreten, nämlich einmal bei einem 11jährigen Knaben, der vor 2<sup>1</sup>/<sub>2</sub> Jahren mit 2 seitlichen, weder den Quadriceps noch seine Sehne, das Lig. patellae durchtrennenden Schnitten arthrectomirt ist, wobei vom Knochen nur wenig entfernt wurde. Mit vollkommen ankylostischem Kniegelenk und einem Stützapparat bestehend aus zwei seitlichen, vom Fussgelenk bis zur Höhe des Trochanter und Tub. ischii hinaufreichenden Schienen aus der Klinik entlassen, hatte sich schon nach einem Jahre eine Flexionscontractur im Kniegelenk von etwa 150° eingestellt, die seitdem, d. h. in 1<sup>1</sup>/<sub>2</sub> Jahren, kaum oder doch nur sehr wenig zugenommen zu haben scheint.

Die 2. der erwähnten Contracturen ist nicht im Sinne der Flexion, sondern im Sinne einer Genuvarumstellung erfolgt. Bei der im Sommer 1885 ausgeführten Resection des rechten Kniegelenks eines 6jährigen Mädchens wurde die Tibia in grosser Ausdehnung mit der Säge und, weil ein tuberculöser Heerd weit in den Tibiaschaft hineinging, ein grösseres Stück des letzteren mit dem scharfen Löffel entfernt, während von der Fibula, sowie vom Femur, nur wenig abgetragen wurde. Jetzt, 2<sup>1</sup>/<sub>2</sub> Jahre nach der Resection bildet bei vollkommener Ankylose im resecirten Kniegelenk der Unterschenkel und speciell die Tibia in ihrem Zusammenstoss mit dem Femur einen ziemlich scharfen Knick, einen nach innen offenen Winkel von etwa 120°, die Fibula dagegen, die auch durch Ankylose mit dem äusseren Femurcondylus verbunden ist, erscheint verlängert im Verhältniss zur Tibia und zugleich spiralig gewunden in der Art, dass sie nach unten zu allmähig mehr nach vorn, vor die Tibia tritt, der Malleolus externus sehr viel weiter vorgerückt ist, als der der andern Seite. Diese Wachstumsstörung dürfte sich am ehesten dadurch erklären lassen, dass bei der grossen Ausdehnung der tuberculösen Erkrankung an der Tibia die Epiphysenlinie der letzteren mit entfernt resp. durch den Krankheitsprocess zerstört ist, während die der Fibula fast intact erhalten geblieben ist. Die Folge davon wäre dann ein Zurückbleiben der Tibia bei normalem Wachsthum der Fibula und als Resultat dieser

die hier vorliegende Contractur im Sinne der Genu varum-Stellung. Trotz der Contractur vermag die Pat. das Bein recht gut zu gebrauchen.

Bezüglich des Alters der Patienten möchte ich noch erwähnen, dass dasselbe in 8 Fällen unter 10 Jahren betrug, davon sind 7 geheilt, 1 an Tuberculosis pulmon. gestorben; in 6 Fällen zwischen 10 und 20 Jahren, davon sind 4 geheilt, 2 mit geheilter Wunde  $\frac{1}{2}$  und  $1\frac{1}{2}$  Jahr nach der Operation gestorben; in 7 Fällen unter 20 Jahren. Davon sind 4 geheilt, 1 gestorben an acuter Miliartuberculose, 3 amputirt und von diesen 2 geheilt, 1 gestorben.

Diese Zahlen bestätigen somit wieder die bekannte Thatsache, dass die tuberculösen Kniegelenksentzündungen Erwachsener keine günstige Prognose geben, und wenn die Operationswunden auch ausheilen, in einer grossen Zahl die allgemeine resp. Lungentuberculose, wenn sie nicht bereits vorher bestanden hat, nachfolgt.

In noch grösserem Maasse gilt das letztere von der Tuberculose des Fussgelenks, das schon wegen der complicirteren anatomischen Verhältnisse sehr viel ungünstigere Chancen bietet, als die anderen Gelenke. Während aber trotzdem die tuberculöse Erkrankung bei Kindern, bei welchen die typische Resection meist durch einfaches, allerdings oftmaliges Auskratzen ersetzt wird, nicht so sehr selten ausheilt, lässt sich bei Erwachsenen dieser Erfolg selbst durch sehr ausgedehnte Resection nur selten erreichen. Ueber die Resultate bei Kindern kann ich hier nähere Angaben nicht machen, weil dieselben meist ambulatorisch behandelt werden und sich sehr bald der Controle entziehen.

Die 8 Erwachsenen, an welchen entweder eine totale oder nahezu totale Resection des Fussgelenks erforderlich war, litten ausserdem sämmtlich entweder an Lungentuberculose oder multiplen tuberculösen Affectionen der Haut resp. anderer Gelenke. Nur einer von ihnen ist geheilt, ein 21jähriger Mann. 3 sind einige Zeit nach der Resection amputirt. Von diesen erkrankte der eine mehrere Wochen nach der Amputation an tuberculöser Ostitis der 2. Rippe rechts und an Gonitis fungosa des anderen Beines, die zur Resection, später zur Amputation des Oberschenkels nöthigte, so dass der Pat. also auf der einen Seite im Unter- auf der anderen im Oberschenkel amputirt ist. — Ein anderer, dessen Lungen-

spitzen sehr suspect sind, war bereits vor der Fussgelenkserkrankung im Kniegelenk derselben Seite resecirt und geheilt. Die Resection des Fussgelenkes, die 3 Monate später nothwendig wurde, heilte zunächst für mehrere Wochen und dann folgte ein Recidiv, das zur Pirogoff'schen Amputation nöthigte. — 4 Patienten sind mehrere Monate nach der Operation mit noch bestehenden Fisteln am Fussgelenk an Lungentuberculose gestorben.

An den Gelenken der oberen Extremität ist die Resection am Schultergelenk 3mal ausgeführt: 1mal bei einer über 60 Jahre alten Frau, die nach 3 Wochen an allgemeiner Tuberculose starb und 2mal an Kindern, die beide geheilt sind.

Das Ellenbogengelenk ist 11mal resecirt, die Behandlung nach der Resection mit Tamponnade und Secundärnaht war dieselbe, wie oben für Knie- und Hüftgelenk angegeben. Die Heilung bis auf die Drainstelle erfolgte auch hier per primam, die letztere brauchte dann in einigen Fällen nur wenige Tage, in anderen mehr, in einigen ist sie noch offen. Von den 11 Resecirten sind 6 geheilt entlassen, 4 mit Fistel, 1, ein 15jähriges sehr anämisches Mädchen, ist in der Narkose gestorben. — Von den mit Fistel entlassenen sind nachträglich 2 geheilt, 1 ungeheilt geblieben, über 1 habe ich keine Nachricht. — Von den geheilten ist eine Pat., eine 74 Jahre alte Frau, 6 Monate nach der Operation gestorben.

Demnach sind also von 10 Resecirten, von welchen Nachricht eingelaufen ist, 7 geheilt, davon 5 Patienten unter 10 Jahren, 1 von 21 und 1 von 52 Jahren; 1 ungeheilt, eine Frau von 38 Jahren, die noch eine kleine, wenig secernirende Fistel hat; 2 sind gestorben, eine 15, eine 74 Jahre alt.

Die Function ist in 3 Fällen, die ich gesehen habe, eine gute, bei der noch an einer Fistel leidenden 38jährigen Frau sogar eine derartige, dass sie ihrer Wirthschaft vorzustehen im Stande ist. Nicht minder brauchbar ist der Arm einer 7 $\frac{1}{2}$ jährigen Patientin, die 2 Jahre vor ihrer Aufnahme an tuberculöser Ellenbogengelenkentzündung erkrankt und bereits ausserhalb einmal operirt war.

Hier wurde sie im Sommer 1884 mit sehr starker Schwellung des Gelenkes und so zahlreichen Fisteln aufgenommen, dass im Bereich des Gelenkes sowie des oberen Drittheiles des Unter- und des unteren Drittheiles des Oberarmes kaum eine Markstückgrosse normale Hautpartie vorhanden war. Trotzdem wurde die Resection versucht, das untere Viertel des Oberarmes sowie die Gelenkflächen von Ulna und Radius entfernt und die Fisteln ausgekratzt.

Allein sehr bald folgte Recidiv der Tuberculose, das trotz wiederholter Auskratzen immer weiter um sich griff und die Amputation indicirt erscheinen liess. Allein die Mutter verweigerte die letztere, die Fisteln wurden deshalb weiter ausgekratzt und das Kind schliesslich entlassen. Seit 6 Monaten ist es nun unter Gebrauch von Bädern vollkommen geheilt mit einer so guten Function, wie sie nach einer Resection selten vorkommen dürfte.

Dieser Fall dient also wieder als Beweis, dass ein conservatives Verfahren bei der Tuberculose bis zu einem gewissen Grade dringend geboten ist und dass auch ganz verzweifelt erscheinende Fälle schliesslich doch noch ausheilen können.

Bei mehreren der Patienten, die bei der Resection ein sehr grosses Stück der Gelenkenden verloren haben, ist ein Schlottergelenk entstanden, das nur mit Hilfe eines Apparates zu leichter Arbeit brauchbar geworden ist. In einem Falle ist in Folge grosser Vernachlässigung, Unterlassung von passiven und activen Bewegungen etc. eine sehr mangelhafte Bewegungsfähigkeit des Gelenkes eingetreten; über die übrigen habe ich nichts Näheres erfahren können.

Im Anschluss an die Resection des Ellenbogengelenkes möchte ich noch eine sehr ausgedehnte tuberculöse Osteomyelitis der Ulna eines 7jährigen Knaben erwähnen, die dicht am Olecranonansatz ausgegangen die oberen  $\frac{2}{3}$  der Ulna ergriffen hatte. Nach Aufmeisselung der letzteren wurden die tuberculösen Massen entfernt, wobei fast die gesammte Gelenkfläche der Ulna verloren ging, so dass fast nur die Spitze des Olecranon und der Proc. coronoid. in der Nähe des Gelenkes übrig blieb. Die in breiter Communication mit dem Ellenbogengelenk stehende Wunde wurde nach gehöriger Desinfection tamponnirt und nach 3 Tagen genäht ohne Drainage. In 10 Tagen war complete Heilung erfolgt und die Function des Ellenbogengelenkes bereits nach vier Wochen eine vollkommen normale.<sup>1)</sup>

Handgelenke sind nur zwei zur Resection gekommen und zwar beide bei Erwachsenen. Beide sind auch vollkommen geheilt, aber schlotterig, weshalb die Function der Hand und Finger Einiges zu wünschen übrig lässt.

Wie die tuberculösen Gelenke behandeln wir auch alle tuberculösen Abscesse, vor allem die nach Spondylitis auftretenden Senkungsabscesse. Hier machen wir recht grosse, ausgedehnte

---

<sup>1)</sup> Pat. ist gelegentlich des Vortrages vorgestellt.

Incisionen, meisseln, wenn nöthig, grössere Stücke des Beckens, der Darmbeinschaukel fort, räumen die käsige eitrigen Massen, sowie die Abscessmembran gründlich aus, tamponniren für 2—3 Tage, worauf dann Naht und Drainage folgt. Bei dieser Behandlung haben wir unter 28 Fällen nur 3 mal eine nicht vollständige prima intentio der genähten Wunde bis auf die Drainstelle gesehen. Die Heilung der letzteren erfolgte dagegen dauernd nur in jenen Fällen, in welchen der Process im Knochen, den wir stets dem scharfen Löffel möglichst zugänglich zu machen gesucht haben, ausgeheilt oder im Verheilen begriffen war. In allen andern Fällen aber kam es trotz Tamponnade von neuem zur Abscess- resp. Fistelbildung.

Dennoch kann ich unter 27 Fällen über definitive Heilung in 8 Fällen berichtet. 8 andere Patienten haben noch Fisteln, 6 sind einige Zeit nach der Operation theils in der Klinik theils nach ihrer Entlassung gestorben, von den übrigen habe ich keine Nachricht. Immerhin glauben wir mit unserem Verfahren auch bei diesem Leiden grössere Chancen für die definitive Heilung, sowie geringere und weniger lang dauernde Eiterung beobachtet zu haben, was gerade hier um so wichtiger ist, als es sich meist um sehr elende Individuen handelt, die durch das ursächliche Leiden, sowie durch die grosse Eiteransammlung resp. dauernden Säfteverlust schon sehr heruntergekommen sind. Wenn wir andererseits weder bei diesen noch bei anderen tuberculösen Leiden Recidive mit Sicherheit vermeiden können, so glauben wir doch den Eindruck gewonnen zu haben, dass dieselben seltener und weniger ausgedehnt sind. Unzweifelhaft aber haben wir es bei Anwendung der provisorischen Jodoformtamponnade in der Hand, den Wundverlauf stets aseptisch zu gestalten, ohne auf die prima intentio verzichten zu müssen, und zwar nicht allein bei tuberculösen Affectionen, sondern auch bei schweren Verletzungen, complicirten Fracturen mit ausgedehnter Weichtheilverletzung und anderen mehr. Aus diesem Grunde nehmen wir die Unbequemlichkeit, die eine zweite, 2 bis 3 Tage nach der Operation vorzunehmende Narkose verursacht, gerne mit in den Kauf, Angesichts der Vortheile, die dem Patienten aus einem guten und schnellen Wundverlaufe bei fast stets sehr geringer Secretion, und dem behandelnden Arzte durch einfaches und sicheres Verfahren erwachsen.



Das Bestreben, die 2. Narkose dadurch zu umgehen, dass man über der Tamponnade die Wunde näht, hat recht erhebliche Nachtheile insofern, als wenn bei Entfernung der Tampons doch noch einmal ein Gefäss blutet, dasselbe nicht unterbunden werden kann; andererseits schaffen wir nach Herausziehen der Tampons aus der fast vollkommen genähten Wunde nicht nur eine Höhle, die wir bei unserer secundären Naht durch Einlegen tiefgreifender und Etagennähte zu vermeiden suchen, sondern wir drücken, indem wir die mit Blut und Secret getränkte Gaze aus einer verhältnissmässig kleinen Oeffnung der Wunde herausziehen, gewissermassen den Inhalt aus und füllen so die künstlich geschaffene Höhle mit den Producten wieder an, die wir mit der Gaze gerade haben entfernen und unschädlich machen wollen. Endlich ist in manchen Fällen, wie bei Kniegelenksresectionen, eine vollkommene Tamponnade der Wunde mit unmittelbar folgender Naht gar nicht ausführbar resp. die Tampons nur äusserst schwierig zu entfernen.

Aus diesen Gründen empfiehlt es sich, die tamponnirte Wunde offen zu erhalten und erst später nach Entfernung der Tampons zu nähen.

---

### III.

## Ueber einige seltenere Knochenaffectionen.

Von

**Dr. Schlange,**

Assistenzarzt am königl. Klinikum zu Berlin.

---

#### 1. Die sogenannte Periostitis und Ostitis albuminosa.

Im Laufe der letzten Semester wurden in der königlichen Universitätsklinik 3 Fälle von acuter resp. subacuter Knochenentzündung behandelt, deren anatomisches Verhalten von dem charakteristischen, typischen Bilde der acuten infectiösen Osteomyelitis in so auffallender Weise verschieden war, dass es von Interesse sein dürfte, diese Fälle mit einigen Worten zur näheren Erläuterung der Oeffentlichkeit zu übergeben. In allen 3 Fällen, auf deren eingehendere Beschreibung ich später zurückkommen werde, handelte es sich unzweifelhaft um eine Osteomyelitis; zweimal wichen die äusseren Symptome in Nichts von dem gewohnten Bilde der acuten infectiösen Osteomyelitis ab, einmal hatte der Verlauf der Erkrankung von vornherein einen mehr subacuten Character. Bei allen fanden sich bei der Operation der osteomyelitische Sequester und die typischen, schon durch ihre citronengelbe Färbung imponirenden Granulationen; aber in keinem Falle — und das soll besonders hervorgehoben werden — liess sich auch nur ein Tropfen jenes Eiters entdecken, den wir sonst bei der Operation des osteomyelitischen Herdes selbst in ganz frühen Stadien nie vermissen. Dagegen waren die Fälle — es handelte sich um Ostitis femoris — ausgezeichnet durch eine seröse Flüssigkeit, die einmal diffus in den Weichtheilen des Oberschenkels auftrat, zweimal in besonders reichlicher Menge über dem Sitze der Knochenaffection abgekapselt war. Sie hatte in diesen beiden Fällen mehr eine blutig-seröse Beschaffenheit und glich etwa dem Inhalt einer alten hämorrhagischen Hydrocele.

Die acute Osteomyelitis ist, abgesehen von ihrer Stellung zu den Fragen der modernen Bacteriologie, aber gewiss in makroskopischer Beziehung, von hervorragenden Forschern in einer, wie man meinen mag, erschöpfenden Weise beschrieben worden; aber keine von den zahlreichen Specialarbeiten auf diesem Gebiete bespricht eine andere Form der acuten Osteomyelitis, als die eitrige Erkrankung des Knochens. Gegenüber dieser Thatsache schien die Aufgabe dankenswerth, weitere Umschau in der Literatur zu halten und die spärlichen Beobachtungen zu sammeln, denen sich die unserigen vergleichen lassen.

Die Priorität in der Frage der nicht eiterigen acuten Ostitis gebührt unzweifelhaft Ollier. Zwar hatte schon Cazin im Jahre 1864 einen einschlägigen Fall von Ostitis tibiae beobachtet; er vermied es aber so lange, denselben zu veröffentlichen, bis Ollier 1874 durch Poncet<sup>1)</sup> zuerst „eine bisher nicht beschriebene, besondere Form von Periostitis“ unter dem Namen: Periostitis albuminosa mittheilen liess. Weitere Fälle wurden dann in der französischen Literatur theils kurz erwähnt (Joseph Guillard<sup>2)</sup> aus Ollier's Praxis), theils näher beschrieben von Terrier<sup>3)</sup>, Tacvorian<sup>4)</sup>, Lannelongue<sup>5)</sup> 1878, zuletzt 1883 von Catuffe.<sup>6)</sup>

Auf diese Beobachtungen stützt sich eine kurze Abhandlung der vorliegenden Frage in dem Lehrbuch der Chirurgie von Poulet und Bousquet<sup>7)</sup>, die geneigt sind, die Fälle von Periostitis albuminosa in das Gebiet der Tuberculose zu verweisen. In der deutschen Literatur finden sich nur 3 Fälle beschrieben: Ein Fall von Albert<sup>8)</sup> in der Wiener med. Wochenschrift als „ein Fall von Periostitis albuminosa (Ollier)“ und unter demselben Titel ein Fall von Laurens Magnus<sup>9)</sup> aus der Czerny'schen Klinik in Heidelberg; schliesslich ein offenbar hierher gehöriger Fall von Rosenbach<sup>10)</sup> in seiner Arbeit über acute Osteomyelitis.

Unsere modernen Lehrbücher der Chirurgie schenken der Os-

<sup>1)</sup> Poncet, Gaz. hebdom. de chir. et de med. 1874. No. 9 u. 12

<sup>2)</sup> Tacvorian, Thèse. Paris 1878.

<sup>3)</sup> Terrier und Lannelongue, Bulletin de la Société de chirurgie. T. IV. p. 268.

<sup>4)</sup> Catuffe, Thèse. Paris 1883.

<sup>5)</sup> Poulet und Bousquet, Traité de pathol. externe. T. I. p. 710.

<sup>6)</sup> Albert, Wiener med. Blätter. 1878. No. 38.

<sup>7)</sup> Laurens Magnus, Inaug.-Dissert. Heidelberg 1879.

<sup>8)</sup> Rosenbach, Beiträge zur Kenntniss der Osteomyelitis. Deutsche Zeitschrift für Chirurgie. Bd. X.

titis albuminosa wenig Beachtung; sie begnügen sich, wenn sie überhaupt der Sache Erwähnung thun, mit einem kurzen Hinweis auf Ollier's Beobachtung; eigene Wahrnehmungen scheinen ihnen ausser Riedel, dem ich die private Mittheilung eines sehr instructiven Falles verdanke, nicht zu Gebote gestanden zu haben.

Es dürfte zweckentsprechend sein, wenn ich zunächst in kurzem Auszuge die bekannt gewordenen Krankengeschichten anführe.

**1. Beobachtung von Ollier.<sup>1)</sup> Periostitis albuminosa humeri.** Patient 15 Jahre alt, kommt im October 1869 in Ollier's Behandlung. Er ist mittelmässig entwickelt, hat als Kind an Eczemen gelitten, ist sonst aber gesund gewesen. Vor 8 Tagen hat er sich angeblich erkältet, fühlte zwei Tage darauf Lahmheit im rechten Arm, Kopfschmerzen, Schwindel, Erbrechen, anhaltendes Frösteln. Die Schultergegend wurde schmerzhaft; active Bewegungen unmöglich, der Arm schwoll bis zum Ellbogen, die Haut röthete sich gleichmässig. Temperatur bis zu 40,8°. Da passive Bewegungen ohne erhebliche Schmerzen ausgeführt werden können, und der Hauptdruckschmerz etwa 4 Finger breit unter dem Acromion liegt, diagnosticirt Ollier eine Ostitis des oberen Humerusendes. Nach 4 Tagen völlige Apyrexie, Bewegungen freier, Befinden viel besser. Nach 10 Tagen Schmerzen besonders auf der Vorderseite des Humerus ca. 3 Ctm. unter dem Acromion. Nach 16 Tagen Fluctuation vorn unter dem Deltoideus; Oedem fast ganz verschwunden. Jodbepinselung ohne Erfolg, daher 1 Monat nach der Aufnahme Punction mit einem kleinen Troicart. Es entleert sich eine viscido, fadenziehende synoviaähnliche Flüssigkeit, die nach mehrstündigem Stehen drei Schichten absetzt, deren unterste leicht geröthet erscheint und Fibrinflocken enthält; die zweite ist von einer visciden Flüssigkeit gebildet, auf deren Oberfläche als dritte Schicht Fetttropfen schwimmen. Nach Entleerung dieses Exsudats wird die Verdickung des Humerus an seiner vorderen oberen Partie deutlich. Schultergelenk gesund. — Wegen Wiederansammlung des Ergusses wird die Punction mehrmals wiederholt; der synoviaähnliche Inhalt wird mit der Zeit serös; nach einem Jahre etwa ist er eitrig. Es entwickelt sich eine Fistel, die sich nur vorübergehend schliesst; sie führt auf eine entlößte Knochenstelle, die dem Tuberculum majus entspricht. Zwei Jahre später besteht die Hypertrophie des oberen Humerusendes noch; die Fistel ist noch nicht geschlossen, das Befinden sonst aber gut.

**2. Beobachtung von Terrier<sup>2)</sup>.** — Periostitis albuminosa femoris. Patientin von 22 Jahren; Beginn der Behandlung den 1. Mai 1876. Niemals ernstlich krank gewesen; in den letzten Jahren aber ohlorotisch. Seit längerer Zeit Schmerzen in der Mitte des rechten Oberschenkels hinten aussen, die nach unten ausstrahlten, für Ischias gehalten wurden und die Patientin arbeitsunfähig machten. Seit circa 5 Monaten deutliche Schwellung

<sup>1)</sup> Poncet, Gaz. hebdomadaire. 1874. No. 9 u. 12.

<sup>2)</sup> Bullet. de la Soc. de chir. de Paris. 1878. T. IV. p. 268.

an der nunmehr recht schmerzhaften Stelle; fortan stetige Verschlimmerung; anscheinend liegt eine tiefe Phlegmone vor. Anfang Mai wird Fluctuation constatirt und Mitte Mai in der Erwartung, einen tiefen Abscess zu öffnen, punctirt. Die Punction ergibt indess eine röthliche, seröse Flüssigkeit. Cataplasmen. 24. Mai neue Punction: circa 100 Grm. bräunlicher, sonst synoviaähnlicher Flüssigkeit, die beim Stehen einen leichten, rothe und weisse Blutkörper enthaltenden, Bodensatz liefert. Nach Abfiltrirung des durch Erhitzung sich ferner absetzenden Niederschlags blieb eine albuminöse Flüssigkeit zurück, die durch Zusatz von Acid. nitric. ebenfalls coagulirte, ausserdem einen grossen Phosphat- und geringen Zuckergehalt zeigte. 13. Mai. Neue Ansammlung. Punction: 150,0 Grm. stark fadenziehender, röthlicher Flüssigkeit. Die lebhaften Schmerzen bestehen mit nächtlicher Exacerbation fort. — 24. Jun. Punction: 400,0 Grm. desselben Inhalts. Drainage. Erysipel. Fortan starke Eiterung, zu deren Entleerung weitere Incisionen nothwendig werden. Knochen wird verdickt, aber nirgends entblösst gefunden. — Ende März 1878 ist Patientin endlich geheilt.

3. Beobachtung von Cazin<sup>1)</sup>. — Periostitis albuminosa tibiae. Patientin von 19 Jahren, hereditär in keiner Weise belastet, ist gesund gewesen, bis sie vor 10 Jahren angeblich nach anstrengender körperlicher Thätigkeit und längerem Aufenthalt im Bade mit spannenden, tiefen, nächtlich exacerbirenden Schmerzen und Anschwellung der rechten Tibia erkrankte. Es besteht eine elliptische Verdickung der Tibia an ihrer innern Seite in der Gegend der oberen Epiphysenlinie; die Haut darüber gespannt, glänzend, geröthet. In der Tiefe Fluctuation fühlbar. Diagnose: subperiostaler Abscess. Incision: Entleerung eines Quantums wenig gefärbter, halbtransparenter, synoviaähnlicher Flüssigkeit. Der Knochen an der betreffenden Stelle vom Periost entblösst. Drainage. Nach 3 Tagen Secret eitrig; nach 3 Monaten Heilung. Abgang von Knochensplittern nicht beobachtet. Die Flüssigkeit enthielt zahlreiche Fettkugeln und weisse Blutkörper, ausserdem Albumin und Phosphate.

4. Beobachtung von Lannelongue<sup>2)</sup>. — Periostitis albuminosa tibiae. Knabe von 7 Jahren; Vater an Tuberculose gestorben. Patient, sehr elend, mit tuberculösen Narben behaftet, leidet seit etwa 15 Monaten an einem Tumor albus des rechten Knies, der sich schleichend entwickelt hat. Knie rechtwinklig flectirt. An der innern Seite der Tibia, 2 Finger breit unter der oberen Epiphysenlinie liegt unter verschiebbarer, unveränderter Haut ein abgrenzbarer, fluctuirender Tumor von dem Umfange einer grossen Nuss. Bei der Eröffnung entleert sich nicht der erwartete Eiter eines kalten Abscesses, sondern eine klare citronengelbe Flüssigkeit, die zahlreiche weisse, einige rothe Blutkörper, keine Fetttropfen enthält und beim Erhitzen ein grosses Coagulum liefert. Ueber die Beschaffenheit des Knochens wird leider nichts gesagt.

<sup>1)</sup> s Tacvorian, Thèse Paris. p. 45

<sup>2)</sup> Bull. de la Soc. de chir. T. IV. p. 268.

5. Beobachtung von Lannelongue<sup>1)</sup>. — Periostitis albuminosa ulnae. Kind von 3 Jahren, aus gesunder Familie, leidet seit einem Jahre an rechtsseitiger fungöser Ellenbogengelenkentzündung. Unterhalb des Olecranon befindet sich ein seit 2 Monaten bestehender, isolirter, der Ulna fest aufsitzender fluctuirender Tumor, dessen Inhalt aus gelblicher, meist eitriger Flüssigkeit besteht und dessen Wand in das Periost übergeht. Knochen gesund.

6. Periostitis albuminosa femoris. Tacvorian<sup>2)</sup>. Patient von 19 Jahren, in schlechtem Ernährungszustand, erkrankt angeblich in Folge wiederholter Erkältungen mit heftigen rheumatoiden Schmerzen im rechten Knie und Oberschenkel. Temperatur 40°. Schmerzen und Fieber schwinden dann allmähig. Ende März ist die Beweglichkeit des Knies ganz frei, das Femur nicht mehr druckempfindlich; dagegen constatirt Gosselin starke Verdickung des untern Femurendes, findet aber keine Fluctuation. 8 Tage später deutliche Fluctuation in der Tiefe an der Innenseite des Femur über dem Kniegelenk. — Punction: 60,0 Grm. einer blutig-serösen, nicht fadenziehenden Flüssigkeit, dem Hydroceleninhalt vergleichbar. 10 Tage später wegen Wiederansammlung erneute Punction mit demselben Resultat, ausserdem einige Fetttropfen. Später Heilung unter Compression.

7. Beobachtung von Poncet<sup>3)</sup>. — Periostitis albuminosa femoris. Der 15 Jahre alte Patient von sehr gesunder Constitution erkrankte vor 6 Wochen zum ersten Male ohne nachweisbare Ursache mit leichten Schmerzen im linken Kniegelenk. 8 Tage darauf wurden die Schmerzen, besonders Nachts, sehr lebhaft. Das Gelenk ist jetzt hydropisch, aber ziemlich frei beweglich; dagegen ist das untere Femurende besonders innen auf Druck sehr empfindlich, und der Knochen stark verdickt. Nach 6 Tagen wird die vorher undeutliche Fluctuation so sicher, dass auf der Aussenseite 3 Finger breit über dem Gelenkspalt eine 6 Ctm. lange, bis auf den Knochen dringende Incision gemacht wird. Es entleert sich eine geringe Menge gelblicher, seröser Flüssigkeit, die nicht näher untersucht wird; kein Eiter; der Knochen hinten unten in einer Ausdehnung von 4—5 Ctm. vom Periost entflösst, etwas hyperämisch.

8. Beobachtung von Perier<sup>4)</sup>. — Periostitis albuminosa tibiae. Patient 24 Jahre alt; scrophulös. Vor 12 Jahren Stoss am rechten Knie. Patient deshalb 3 Monate mit Schmerzen bettlägerig. Seitdem wird das Knie in Intervallen von mehreren Jahren, besonders nach stärkeren Anstrengungen, schmerzhaft; zufällig wird vom Patienten eine schmerzlose Anschwellung in der Wade und im unteren Theile der Kniekehle bemerkt. Die Geschwulst sitzt dem innern obern Theil der Tibia fest auf, zeigt Fluctuation, aber keine Druckempfindlichkeit. Haut darüber normal. Punction: circa 200 Grm. einer grünlichen, ziemlich consistenten Flüssigkeit mit grossem Albumingehalt. 3 Wochen später status idem, ausserdem starke Schmerzen an der

<sup>1)</sup> l. c.

<sup>2)</sup> Tacvorian, Thèse Paris 1878. p. 46.

<sup>3)</sup> Catuffe, Thèse Paris. 1878.

<sup>4)</sup> s. Catuffe, l. c.

Innenseite der Tuberositas tibiae mit nächtlichen Exacerbationen. Eine zweite Punction entleert ca. 150 Grm. grünlich-gelber, neutral reagirender Flüssigkeit mit wenigen rothen und weissen Blutkörperchen, viel Fibrin, ausserdem Spuren von Zucker, kein Fett. — Es entwickelt sich eine Phlegmone. Spaltung. Die Tibia ist nirgends entblösst. Nach mehreren, an Zwischenfällen reichen Monaten ist Patient bis auf 2 wenig secernirende Fisteln mit etwas beschränkter Beweglichkeit im Knie geheilt.

9. Beobachtung von Albert<sup>1)</sup>. — Periostitis albuminosa femoris. Ein 12 Jahre alter, sonst gesunder Knabe erkrankt vor 1 $\frac{1}{2}$  Jahren unter Fiebererscheinungen mit Schmerzen im linken Oberschenkel. Das Fieber verliert sich dann allmählig; Patient kann sein Bein gebrauchen, aber der Oberschenkel bleibt geschwollen, und Nachts besonders treten Schmerzen auf. Unter zunehmender Schwellung bricht die Geschwulst oben aussen auf, und es entleert sich angeblich eine wässrige Flüssigkeit. Ende Februar 1878 kommt Patient in Albert's Behandlung. Linker Oberschenkel des bleichen, mageren Knaben stark geschwellt, besonders vorn und innen. Schwellung nicht schmerzhaft, Haut normal; deutliche Fluctuation. Die Flüssigkeitsansammlung liegt unter dem Quadriceps femoris vor den Adductoren. Die angrenzenden Gelenke sind frei. Etwas unter dem Trochanter zwei erbsengrosse, hart aneinanderstehende Aufbruchstellen, die auf Druck aber kein Secret entleeren. Der Knochen oben anscheinend etwas aufgetrieben. Mit der Diagnose eitrige Periostitis wird von Albert eine breite Incision gemacht, aber statt Eiters ca. 1 Liter einer viscidlen, an Consistenz dem Glycerin ähnlichen, gelblich gefärbten Flüssigkeit entleert. Knochen nirgends entblösst. Unter antiseptischer Behandlung schnelle, reactionslose Heilung. Dann nach mehreren Wochen neue Anschwellung, spontaner Aufbruch mit Entleerung derselben Flüssigkeit. Unter dem Einfluss eines zutretenden Erysipels wurde die Flüssigkeit eitrig. Allmählige feste Heilung. Knochen blieb etwas verdickt, sonst wie die angrenzenden Gelenke normal. Die entleerte Flüssigkeit enthielt eine grosse Menge gewöhnlichen Serumalbumins neben einem mucinartigen Körper, Phosphate aber keine Glycose. Albert erinnert sich bei dieser Gelegenheit, vor Jahren auf der von Dumreicher'schen Klinik eine ähnliche Flüssigkeit aus dem Knochen hervorkommen gesehen zu haben. Es handelte sich damals um Entzündung der untern Epiphysen des Oberarms und des Oberschenkels an einem Mädchen in der Pubertätszeit. Der Process hatte schon zum Durchbruch geführt, als die Kranke aufgenommen wurde, und man konnte in eine glatte Höhle im Innern des Knochens gelangen. Bei diesem Mädchen wurde eine ähnliche Flüssigkeit secernirt.

10. Beobachtung von Rosenbach<sup>1)</sup>. Dieselbe ist nicht als Fall von Periostitis albuminosa beschrieben, dürfte aber doch hierher zu rechnen sein. Periostitis albuminosa costae. Der 17 Jahre alte Patient erkrankte plötzlich Mitte September 1875 ohne bekannte Ursache mit sehr hohem Fieber und delirioser Aufregung. Es wurde eine Anschwellung in der Gegend der

<sup>1)</sup> Wiener med. Blätter. 1878. No. 38.

<sup>2)</sup> Zeitschrift für Chirurgie. Bd. X. S. 511.

sechsten Rippe unterhalb der Mamilla und Schwellung und Schmerzhaftigkeit des rechten Knies bemerkt. Mehrere Tage darauf fand Rosenbach das Kniegelenk voll Flüssigkeit, den Oberschenkel oberhalb des Gelenks und auch die Condylen schmerzhaft und geschwollen. Ganz allmählig fiel das Fieber ab. 7 Wochen nach Beginn der Erkrankung wurde der hühnereigrosse, ganz schmerzlose „Abscess“ an der Rippe geöffnet. Es kam eine zähe, schleimige, ziemlich klare Flüssigkeit heraus. Die Sonde kam nicht auf entblösten Knochen. Nach 11 Wochen war Patient vollständig Reconvalescent, konnte jedoch noch nicht auftreten. Es bestand noch eine harte, periostale Verdickung des untern Theils des Femur. Das Knie war ganz ohne Erguss. Am 10. August 1878 theilte der bereits entlassene Patient mit, dass die Öffnung an der Rippe noch nicht geschlossen ist, sondern noch absondert („also wohl gewiss einen Sequester enthält“), dass der Oberschenkel am Knie noch verdickt ist, aber kein Aufbruch erfolgte.

II. Beobachtung aus der Czerny'schen Klinik<sup>1)</sup>. — Ostitis albuminosa ulnae. Knabe von 6 $\frac{1}{2}$  Jahren, wird am 23. Juni 1879 in die Klinik aufgenommen. Angeblich ist er vor kurzer Zeit von einer Scheune herabgefallen. Kein Fieber. Der rechte Unterarm stark geschwollen, am meisten in der Mitte (21.5 Ctm.: 15 Ctm. der andern Seite). Haut geröthet und prall gespannt. Im Bereiche der Geschwulst, die sich hauptsächlich auf der Ulnarseite befindet, deutliche Fluctuation, aber keine Druckempfindlichkeit. Der Radius lässt sich abtasten, die Ulna dagegen vom Proc. styloideus ulnae nur einige Centimeter verfolgen, dann fühlt man dieselbe nicht bis zum oberen Drittel. Im untern Drittel fühlt man deutliche Crepitation. Die passiven Bewegungen in Hand- und Ellbogengelenk sind frei. Diagnose: Acute Osteomyelitis mit Epiphysentrennung. — 24. VI. Die antiseptische Incision auf der Höhe der Geschwulst bringt ein blutig-seröse Flüssigkeit zur Entleerung. Dieselbe enthält rothe und spärliche weisse Blutkörperchen. In der Wunde liegt die vom Periost entblöste Ulna. Dieselbe besitzt ihre Continuität bis zum Olecranon, zeigt sich aber an der Grenze des untern und mittleren Drittels fracturirt. Eine zweite Incision auf die Fracturstelle findet auch hier die Ulna vom Periost entblöst. Die Fractur liegt etwas oberhalb der Epiphysenlinie, ist scharfkantig und schief und scheint traumatischer Natur zu sein. Drainage. Listerverband. Wundverlauf anfangs günstig. 10. VIII. Unten ziemlich starke Eiterung. Starke Schwellung am Ellbogen. Erguss ins Gelenk. Kein Fieber. — 14. VIII. Schwellung noch stärker. Secretion aus den Incisionen gering. — 17. VIII. Beide Incisionsstellen durch einen Einschnitt vereinigt und ein totaler Sequester der Ulna von 5 $\frac{1}{2}$  Ctm. Länge extrahirt; derselbe ist geruchlos, von glatter Oberfläche, unten wie abgebrochen, oben rau und zackig, wie ein Sequester. Das untere Ende der Ulna mit Granulationen bedeckt, das untere Ende des obern Stücks fühlt sich noch rau an. — 28. VIII. Unten sehr geringer Eiterung und bei fieberlosem Verlauf, während dessen gelegentlich einer Ausschabung der zum oberen Ulnaende führenden Fistel kleine weiche Knochenheilchen entfernt worden, vollzieht sich die

<sup>1)</sup> Laurens Magnus, Inaug.-Dissert. Heidelberg 1879.



Heilung der Wunde bis Mitte September bis auf eine wenig secernirende Fistel. Die Beweglichkeit der angrenzenden Gelenke bleibt erhalten, aber auffallend ist der fast absolute Mangel jeglicher Knochenneubildung von Seiten des Periost, zumal da von einer Verschwärung der periostalen und parostalen Weichtheile bei der geringen Eiterung nicht die Rede sein konnte.

12. Herrn Dr. Riedel (Aachen) verdanke ich die Kenntniss folgenden, bis jetzt nicht veröffentlichten Falles. — Ostitis albuminosa femoris. Ein 18-jähriger Mann erkrankte acut im Sommer 1880 an Schwellung und Schmerzhaftigkeit des rechten Oberschenkels. Das anfängliche Fieber fiel bald ab, doch die Schwellung bestand fort. August 1881 kam Patient in Riedel's Behandlung. Es bestand an der vorderen Fläche des Oberschenkels eine von der Leistengegend bis zur Patella reichende, bretharte gegen den Knochen sehr wenig verschiebbare, langgestreckte Geschwulst; es war, als ob eine grosse Gurke in den vorderen Theil des Oberschenkels eingelassen war. Patient wurde geschickt mit der Diagnose: inoperables Fibrosarcom. Riedel vermuthete einen entzündlichen Process und schnitt ein; mühsam drang er durch eine 2—3 Ctm. dicke, harte, unter dem Messer knirschende Bindegewebsschwarte, fiel dann in einen colossalen Hohlraum, der mit seröser, leicht gelblich gefärbter Flüssigkeit gefüllt war. In der Tiefe dieser Höhle lag der von Periost bedeckte, etwas verdickte Knochen, mit seiner vorderen und inneren Fläche fast in der ganzen Ausdehnung der Diaphyse frei. Die Höhle heilte im Laufe von  $\frac{1}{2}$  Jahr aus; zum Schluss entleerte sich ein kleiner corticaler Sequester von ca. 3 Ctm. Länge und 1 Ctm. Breite aus der hinten angelegten Drainstelle.

Die folgenden 3 Fälle sind hier beobachtet.

13. Ostitis albuminosa femoris. — Aus der Privatpraxis des Herrn Geheimrath von Bergmann. L. von T. 16 Jahre alt, stammt aus gesunder Familie und ist selbst früher stets gesund gewesen. Sein Leiden, dessen Entstehung er auf eine unlängst vorher erlittene Quetschung seines rechten Oberschenkels gegen eine Mauer durch ein Pferd zurückführt, beginnt Anfang August 1884. Er erkrankte damals mit Fieber ( $40^{\circ}$ ), Schmerzen im rechten Oberschenkel und dem Gefühl grosser Mattigkeit. Ein Arzt constatirte Typhus. In den nächsten 4 Wochen, während welcher sich die Temperatur zwischen  $38^{\circ}$  und  $39^{\circ}$  bewegte, nahmen Schmerzen und Schwellung des Oberschenkels an dessen innerer Fläche etwas oberhalb des Kniegelenks immer mehr zu. Man diagnostisirte nun ärztlicherseits eine Knochenkrankung, incidirte am 10. IX, fand aber angeblich keinen Eiter. Als nach 5 Wochen die Wunde geheilt war, kam Patient in die Behandlung des Geh. Rath von Bergmann. Der etwas abgemagerte, sonst aber kräftig gebaute Patient zeigte damals eine Schwellung im untern Drittel des rechten Oberschenkels, namentlich auf dessen vorderer und innerer Seite; die Haut darüber von normaler Farbe. Man fühlte eine unter der Muskulatur gelegene, der innern Fläche des untern Diaphysenendes des Femur aufsitzende, gegen den Knochen kaum verschiebbare, flächenartig ausgebreitete, ziemlich derbe, etwa handtellergrosse Schwellung, die Fluctuation darzubieten schien; ihre Grenzen waren nicht deutlich bestimmbar; nach unten und vorn zu reichte sie bis an die obere Ausbuchtung der Bursa

subcruralis; durch Druck auf die Geschwulst wurden die Contouren des Kniegelenks nicht verändert. Druckempfindlichkeit ziemlich gering. Der Knochen nur in dem unteren Drittel etwas verdickt fühlbar, sonst normal. Bei der Operation Mitte October durchtrennte Herr Geh. Rath von Bergmann mit einem Längsschnitt die Weichtheile bis auf den Tumor, dessen cystische Beschaffenheit nunmehr unzweifelhaft wurde. Nach Eröffnung der sehr derben, mehrere Centimeter dicken, fibrösen Tumorwand gelangte man in einen Hohlraum, aus dem eine klare, viscido, verdünnter Synovia ähnliche Flüssigkeit ausfloss, deren Erscheinen auffallend genug war, um im ersten Moment trotz der angegebenen widersprechenden Symptome an eine Communication der Cyste mit dem Kniegelenk denken zu lassen. Eine nähere Betrachtung des weiter gespaltenen Cystenbalgs machte indess sofort die völlige Abgeschlossenheit des Hohlraums klar. Im Grunde der Cyste, aus der sich ca. 150 Grm. Flüssigkeit entleert haben mochten, lag der etwas verdickte Knochen, derselbe war mit Periost bedeckt bis auf seine hintere Fläche, wo es an einer kleinen Stelle fehlte; hier liess sich gleichzeitig eine in den Knochen führende Cloake feststellen. In dem aufgemeisselten Knochen lag in der Markhöhle ein etwa 3 Ctm. langer, angenagter Sequester, umgeben von einem dunkel-orangegelben Granulationslager; keine Spur von Eiter. — Die Heilung erfolgte schnell.

14. Ostitis albuminosa femoris. E. S., Mädchen von 10 Jahren, hereditär in keiner Weise belastet, erkrankte zum ersten Male plötzlich im April 1885, ihrer Angabe nach in Folge eines kurz vorher erlittenen Falls, mit schmerzhafter Anschwellung des linken Oberschenkels in dessen oberem Drittel. Bewegungen im Hüftgelenk sehr schmerzhaft. Trotz eingehaltener Bettruhe verbreitete sich die Schwellung bis an's Kniegelenk. 5 Wochen nach Beginn ihrer Erkrankung trat angeblich zum ersten Male ein Schüttelfrost auf, dem sich mehrere Tage dauerndes hohes Fieber anschloss. Dabei steigerten sich die Schmerzen vorübergehend, um dann allmählig wieder abzunehmen. Da aber die Schwellung nicht nur fortbestehen blieb, sondern auch von Tag zu Tag härter wurde, wandte sich Patientin Mitte August an die hiesige Klinik. Die Kranke ist ein kräftiges, relativ blühend aussehendes Mädchen. Am adducirt gehaltenen linken Oberschenkel befindet sich eine ziemlich gleichmässig über den ganzen Oberschenkel verbreitete Schwellung, von der Spina anterior sup. bis zum Condylus ext. femoris reichend. Umfang des kranken zum gesunden Oberschenkel im obern Drittel 38:32 Ctm. Der Oberschenkel ist besonders vorn und aussen so hart und fest, dass es nicht möglich ist, den Knochen genau zu palpiren; der Trochanter major scheint erheblich verdickt. Nirgends Fluctuation fühlbar. Druckempfindlichkeit nicht erheblich. Abends Temperaturen von 38°. — 10. 11. Operation. Von einem Schnitt, von der Höhe des Trochanter bis zur Mitte des Oberschenkels an dessen Aussenseite geführt, gelangt man successive durch die derb infiltrirten Weichtheile bis auf das Periost. Dasselbe, stark verdickt, bildet eine Schicht von gut 1 1/2 Ctm. Es ist ausgezeichnet durch einen hohen Grad von Succulenz, und besonders in den äusseren Partien erscheint es wie eine sulzige Masse. Auf der ganzen Schnittfläche begegnet man keiner Spur von Eiter, dagegen fliesst je näher dem Knochen, um so mehr, am reichlichsten aus dem

Periost, eine schwach röthlich gefärbte, seröse Flüssigkeit ab. Das Periost löst sich ungemein leicht von dem Knochen, der wohl hyperämisch erscheint, aber keine besondere Verdickung zeigt. Obwohl keine Kloake sichtbar ist, wird der Knochen im oberen Drittel aufgemeisselt. In der Markhöhle liegen, in spärlichen, bräunlich-gelben Granulationen eingebettet, 2 rauhe, wie angenagte Sequester; doch fehlt auch hier wie ausserhalb des Knochens dem gewohnten Bilde der acuten Osteomyelitis jede Ansammlung von eitrigem Exsudat. Dagegen darf hervorgehoben werden, dass Culturversuche, auf Koch'scher Gelatine mit den braungelben Granulationen angestellt, das Auswachsen des *Staphylococcus pyogenes aureus* ergaben. — Der weitere Wundverlauf war günstig und die Heilung erfolgte schnell. — Als sich die Patientin im Juli 1886 wegen einer wenig secernirenden Fistel im oberen Ende der Narbe wieder vorstellte, war die frühere Schwellung der Weichtheile verschwunden, aber die Verdickung des Knochens oder richtiger wohl des Periosts in den oberen zwei Dritttheilen des Oberschenkels war noch sehr deutlich.

15. *Ostitis albuminosa femoris*. Der 34-jährige Stationsvorsteher M. ist früher stets gesund gewesen; vor ca. 5 Jahren angeblich bemerkte er zum ersten Male nach kurz andauernden, für rheumatische gehaltenen Schmerzen an der Vorder- und Innenseite des rechten Oberschenkels, handbreit über dem Knie eine Anschwellung. Dieselbe nahm langsam an Umfang zu, liess sich damals anscheinend durch Druck verkleinern und genirte den Patienten wenig. Erst vor 1 Jahr, wo die Schwellung sich rasch vergrösserte, fühlte Patient Schmerzen. Massage brachte vorübergehende Besserung, dann schritt die Zunahme der Schwellung ohne Unterbrechung an der Innen- und Vorderseite des Oberschenkels fort. Die Beweglichkeit im Kniegelenk wurde immer mehr behindert. starke Flexion war nicht mehr möglich.

Bei der Aufnahme des sehr kräftig gebauten, aber etwas anämischen Patienten lag vorn und innen am rechten Oberschenkel, etwa eine Hand breit über dem Kniegelenkspalt beginnend, unter der Muskulatur, insbesondere dem Vastus, ein ziemlich resistenter, fluctuirender Tumor; derselbe hatte etwa Mannsfaustgrösse, breitete sich mehr in die Fläche aus und war in seinen Grenzen nicht deutlich bestimmbar. Gegen den übrigens nicht verdickten Knochen war die Geschwulst nicht verschiebbar; mit dem Gelenk communicirte sie nicht, reichte aber ganz nahe an den oberen Recessus hinan. Druckempfindlichkeit äusserst gering. Das Bein etwas schwächer als das linke. Kein Fieber. — Die probatorische Punction bringt eine blutig-seröse, rothe und weisse Blutkörperchen enthaltene Flüssigkeit zu Tage. Mit der Wahrscheinlichkeitsdiagnose auf ein tiefliegendes Cystosarcom wird mit einem Schrägschnitt, der zugleich den Vastus internus durchtrennt, der Cystensack gespalten. Seine Wand ist äusserst widerstandsfähig und etwa 3 Ctm. stark. Das Innere des Sacks bildet eine starke, mehrere Ausbuchtungen besitzende Höhle. Gefüllt ist diese mit ca. 200 Grm. einer serös-blutigen Flüssigkeit, in welcher frei beweglich ein ca. 4 Ctm. langer, rauher, mit nur spärlichen Granulationen bedeckter Sequester liegt. In der Tiefe der Höhle wurde die Vorder- und Innenfläche des Femur sichtbar; derselbe, nicht sonderlich verändert, ist mit etwas verdicktem Periost bedeckt, bis auf eine Stelle innen,

wo eine Kloake in das Innere führt. Hier wird der Knochen bis in's Mark aufgemeisselt; es finden sich keine weiteren Sequester, sondern nur ein kleineres Lager dunkelbraungelber Granulationen, das von dem gesunden Mark durch eine Zone blässerer Granulationsmassen abgetrennt liegt. Eiter ist nicht vorhanden. — Die Cystenwand, deren innere Seite durch eine dünne, bräunlich gefärbte, leicht abschabbare Gewebsschicht wie austapeziert erscheint, wird grösstentheils extirpirt; die Wunde drainirt und durch versenkte Muskelnähte und oberflächliche Nähte geschlossen. — Die weitere Untersuchung der Cystenwand ergiebt ein zellarmes, festes, fibröses Gewebe, während die braune Innenschicht aus Granulationsgewebe besteht. Die Flüssigkeit ist eiweissreich, enthält weisse und meist ältere rothe Blutkörper, Fettkörnchenzellen und einzelne Riesenzellen; beim Stehen der Flüssigkeit erscheinen auf ihrer Oberfläche vereinzelte Fetttropfen. Die Culturversuche mit den im Knochen eingeschlossenen Granulationsmassen gaben kein verwerthbares Resultat. — Die Heilung des Patienten erfolgte ziemlich schnell und vollständig.

Die angeführten 15 Krankengeschichten bilden in Bezug auf die sog. Periostitis albuminosa das casuistische Material, welches mir aus der Literatur und auf directem Wege bekannt geworden ist. Es fragt sich, ob dasselbe zum Aufbau eines eigenen Krankheitsbildes geeignet ist, oder ob seine Eigenthümlichkeiten es zulassen, dass wir in den angeführten Krankheitserscheinungen nichts weiter, als eine Modification der acuten eitrigen Osteomyelitis erblicken.

Unter einem gemeinsamen Gesichtspunkt vor allen weiteren verdienen gewiss die Fälle betrachtet zu werden, d. i. zunächst das Fehlen des Eiters, sodann das Auftreten jener bald serösen, bald mehr Synoviaähnlichen Flüssigkeit, im Anschluss an Erscheinungen, die wir als Entzündungssymptome im resp. am Knochen zu deuten, uns für berechtigt halten. Ollier ist es, wie erwähnt, vergönnt gewesen, zuerst darauf hinzuweisen, dass Entzündungen des Periosts mit der Bildung seröser resp. Synoviaähnlicher Flüssigkeit verlaufen können; er schuf damit Namen und Krankheitsbegriff der Periostitis albuminosa, in der er eine specielle Form der Periostitis erblickte, die anatomisch characterisirt sei durch die Anhäufung einer visciden, fadenziehenden, albuminösen, transparenten, Synoviaähnlichen Flüssigkeit unterhalb des Periosts oder in dessen Schichten. Es ist klar, dass die Bezeichnung „Periostitis“ für eine Reihe von mir angeführter Fälle nicht ausreicht, insofern als ihr osteomyelitischer Character durch den anatomischen Befund bei der Operation ausser Frage gestellt ist. Aber Ollier waren damals nur Fälle vorgekommen, bei denen Flüssigkeitsansammlung im Bereich des verdickten Periosts die Hauptveränderung bildete. Tiefere Um-

wandlungen der Knochensubstanz selbst waren ihm nicht begegnet. Anderen Autoren nach ihm ist es nicht anders ergangen, und so konnte es geschehen, dass noch 1878 in der Discussion der Soci  t   de chirurgie Verneuil selbst die Mitbetheiligung des Periosts an der Entz  ndung als nicht bewiesen ansah. Aber wie sich   hnliche Beobachtungen in Frankreich mehrten, so schwanden dort bei den   brigen Chirurgen die von Verneuil angeregten Zweifel. Lannelongue und Nicaise sprachen sich positiv f  r die Annahme einer Periostitis aus und nur das Attribut albuminosa versuchten sie zu modificiren. Gosselin gar diagnosticirte mit Bestimmtheit aus der periostalen Verdickung eine interstitielle Ostitis und bekannte sich damit, wie auch Nicaise, schon zu einer Ostitis albuminosa. Dass er mit dieser seiner Ansicht zu allgemeiner Anerkennung nicht gekommen ist, beweist die neuste Arbeit   ber diesen Gegenstand von Catuffe, der in den Schlussstzzen seiner Ausf  hrungen nur von einer Periostitis exsudativa spricht. Wir m  ssen nach unseren Erfahrungen einen Schritt weiter gehen, und fassen, wie bei der acuten eitrigen Ostitis, so auch hier, mit der Bezeichnung Ostitis in anatomischer Beziehung alle Entz  ndungsvorg  nge zusammen, die sich meist combinirt im Knochen und an dessen H  lle abspielen; wir wollen dabei nicht verkennen, dass f  r manche F  lle gewiss der Name Periostitis seine Berechtigung beh  lt.

Schwieriger ist zur Zeit noch die Wahl des Epithetons. So lange uns die Bacteriologie nicht unzweifelhaft Antwort giebt auf die Frage nach der Aetiologie der Knochenentz  ndung, m  ssen wir uns mit unserer Bezeichnung an den pathologisch-anatomischen Befund halten. Sollen wir von einer Ostitis „albuminosa“ sprechen? Mit Recht wendet Verneuil ein, dass fast jede Fl  ssigkeit im thierischen K  rper eiweisshaltig ist, und dass die Bezeichnung deshalb keinen Vortheil gew  hrt. Oder „serosa“? wie Nicaise vorschl  gt. Aber die ausgeschiedene Fl  ssigkeit ist nicht immer ser  s, sondern h  ufig der Synovia vergleichbar. Catuffe spricht deshalb f  r die Bezeichnung Periostitis exsudativa. Meiner Meinung nach ist auch damit das uns heute interessirende Wesen der Krankheit nicht getroffen; dasselbe ist characterisirt weniger durch das Auftreten des Exsudats, als durch seine negativen Eigenschaften und zwar durch das Fehlen des Eiters, und deshalb d  rfte einstweilen der Name: Ostitis „non-purulenta“ der bezeichnendste sein.

Was die Pathogenese betrifft, so gilt bisher die Ollier'sche Ansicht, dass ausser jenen prädisponirenden Umständen — wie schlechte, „lymphatische“ Constitution, überstandene schwere Krankheiten, speciell Infectionskrankheiten, mangelhafte hygienische Verhältnisse — besonders Erkältungen, Traumen und rheumatische Affectionen den Ausbruch der Krankheit bewirken können. Ich darf dem die Thatsache entgegensetzen, dass unter den 15 Fällen nur 4mal von scrophulösen, resp. tuberculösen Patienten, 1mal von einem chlorotischen Mädchen die Rede war; von den übrigen Patienten wird meist direct hervorgehoben, dass es sich um hereditär nicht belastete, kräftige, vorher gesunde Individuen handle. Dagegen wurde die Erkrankung 4mal auf Erkältung, 5mal auf ein Trauma von den Patienten bezogen.

Der Erkrankung sind fast ausschliesslich junge Individuen im Alter von durchschnittlich 15—20 Jahren ausgesetzt, zu einer Zeit also, wo an den wachsenden Knochen zuerst grössere Anforderungen gestellt zu werden pflegen. Nur ein Patient hat ein Alter von 34 Jahren aufzuweisen; der ungemein schleichende Verlauf der Krankheit gerade in diesem Falle lässt indess wohl die Vermuthung zu, dass der Beginn des Leidens sich über die vom Patienten angegebene Zeit von 5 Jahren zurück und vielleicht auch hier in die Pubertätsjahre hinein erstreckt.

Die Krankheit befällt mit grosser Vorliebe die langen Röhrenknochen der Extremitäten und setzt fast stets mit Schmerzen ein; aber selten erreichen dieselben den hohen Grad, der den Beginn der eitrigen Osteomyelitis zu einem so qualvollen Leiden für seinen Besitzer macht; meist haben sie einen ziehenden oder bohrenden Character, werden in der Regel in die Tiefe des befallenen Gliedes verlegt und zeigen oft nächtliche Exacerbationen; auch mit rheumatischen Affectionen sind sie oft verwechselt. Schwere Störung des Allgemeinbefindens ist meist nicht vorhanden, stets aber von kurzer Dauer. Dass Fieber beim Beginn vorhanden gewesen, wird in etwa der Hälfte der Fälle angegeben; dasselbe erreichte sogar gelegentlich die Höhe von  $40,8^{\circ}$ . Aber nach Ablauf von wenigen Tagen meist schon fällt die erhöhte Temperatur zur Norm ab, und die Anfangs empfundenen Schmerzen verlieren sich, dagegen tritt in allen Beobachtungen, gewöhnlich schon früh nach den ersten Tagen, sehr selten erst nach Wochen, eine zunehmende, diffuse

Schwellung an der erkrankten Gegend auf. Die Functionsstörung ist meist nicht erheblich; mitunter macht sich nur eine leichtere Ermüdung als in der gesunden Extremität bemerkbar. — Der Sitz der Erkrankung war in 8 Fällen das Femur, 3 mal die Tibia, 2 mal die Ulna, 1 mal der Humerus, 1 mal eine Rippe. Hier, wie bei der eitrigen Osteomyelitis, wird mit Vorliebe die Gegend der Epiphysenlinien, und zwar besonders die Enden der Diaphysen befallen; aber auch die Mitte der Diaphyse des Femur wurde 3 mal, die der Ulna 1 mal nicht verschont. — Die oben erwähnte Anschwellung zeigt sich an den genannten Prädilectionsstellen unter gewöhnlich unveränderter, in Falten abhebbarer Haut, seltener ist dieselbe prall gespannt, glänzend, geröthet. Man fühlt die Schwellung unter den sie bedeckenden, beweglichen Weichtheilen entweder als eine diffuse oder als einen mehr oder weniger gut abgegrenzten Tumor von sehr wechselnder Grösse und von gelegentlich flaschen- oder gurkenförmiger Gestalt. Die Resistenz ist in der Regel eine ziemlich erhebliche, Beweglichkeit und Abgrenzbarkeit gegen den meist verdickt zu fühlenden Knochen nicht vorhanden. Fluctuation ist gewöhnlich nachweisbar, Druckempfindlichkeit meist gering.

Bei der Differentialdiagnose können gelegentlich Zweifel entstehen im Hinblick auf die Möglichkeit, dass es sich handelt um eine eitrige Osteomyelitis, um einen kalten Abscess, um Entzündung eines normalen oder accidentellen Schleimbeutels, um Gelenkerkrankungen, um Exostosen, um Tumoren, besonders Cystosarcome u. dergl. Wie leicht die Verwechslung ist, beweist der Umstand, dass anscheinend bisher in keinem Falle, besonders vor der Probenpunction, die richtige Diagnose mit Sicherheit gestellt ist.

In pathologisch-anatomischer Hinsicht interessirt uns zunächst der Knochen. Derselbe wurde in 10 Fällen als meist nicht erheblich verdickt bezeichnet, 6 mal war das Periost auf kleinere Strecken abgehoben, resp. verloren gegangen, 1 mal auf weite Strecken gelöst; nur 4 mal fand sich eine Nekrose, und zwar 1 mal als eine grössere Totalnecrose an der Ulna, 3 mal als kleinere, höchstens 4 Ctm. lange, typische Sequester. Alle 3 Male wurden sie vom Femur geliefert; 2 mal mussten sie mit dem Meissel aus der Markhöhle entfernt werden, 1 mal lag der Sequester in dem betr. cystischen Sack; offenbar war er ausgestossen aus einer, seiner Dicke entsprechenden Cloake an der Hinterseite

des Knochens. Es verdient gewiss hervorgehoben zu werden, dass in den hier beobachteten Fällen, also den Femurentzündungen mit Necrosebildung, in dem Markraum des Knochens jene orangegelben Granulationen nicht vermisst wurden, wie wir sie bei der eitrigen Osteomyelitis regelmässig treffen. Aber sie lagen da nicht in so breiter, willkürlicher Ausdehnung, wie bei dieser, sondern in dünnem Ueberzug den vorhandenen Sequester deckend, und ihrerseits wieder eingeschlossen, gleichsam wie eingekapselt, in einem breiteren Ring von blasserem Granulationsgewebe. In einem dieser Fälle (No. 14), der sich zugleich durch einen etwas acuteren Verlauf auszeichnete, liessen sich aus den gelben Granulationen Culturen vom *Staphylococcus pyogenes aureus* gewinnen, in einem zweiten (No. 15) blieben die entsprechenden Versuche resultatlos. Weitere Culturversuche sind anscheinend noch nicht angestellt worden. — Das Periost ist in der Regel verdickt, bei mikroskopischer Untersuchung einmal aber angeblich ohne erheblichere Texturveränderungen gefunden worden. Eigene mikroskopische Untersuchungen stehen mir darüber nicht zu Gebote. Bestimmt ist, dass es gelegentlich zu einer dicken, sulzigen Masse verwandelt werden kann, aus deren Schnittfläche dann die seröse Flüssigkeit abfliesst, wie der Inhalt aus einem cavernösen Gebilde. Handelt es sich um ein abgekapseltes Exsudat, so adhärirt dem Knochen in der Regel nur auf der einen Seite und in wechselnder Ausdehnung ein cystischer Sack, dessen Wandung ohne deutliche Grenzen und ohne makroskopisch sichtbare Texturveränderungen in das verdickte Periost übergeht. Die Dicke seiner Wand kann eine Stärke von mehreren Centimetern erreichen. An seiner äussern Fläche ist er nicht scharf abgeschlossen, sondern sein derbfibröses Gewebe verliert sich mit allmähligem Uebergang in das perimysiale und intermusculäre Bindegewebe. Dagegen ist seine Innenwandung glatt und gleichsam wie austapezirt mit einer dünnen, schleierartigen Lage bräunlich-rothen Granulationsgewebes. Der Hohlraum braucht nicht kugelförmig oder eiförmig zu sein; vielmehr kann er, wie in einem unserer Fälle, eine vielbuchtige complicirte Gestalt annehmen. — Den Inhalt der prall gefüllten Cysten resp. des aufgequollenen Periosts bildet eine Flüssigkeit, die von gelblicher oder röthlicher oder weisslicher Farbe, 8 mal als blutig serös oder Hydrocelen-



artig, 5 mal als Synoviaähnlich, 1 mal als zäh-schleimig und 1 mal als dem Glycerin vergleichbar geschildert wird.

Die mikroskopische Untersuchung der Flüssigkeit hat stets das Vorhandensein von rothen und weissen Blutkörperchen, gelegentlich auch Fettzellen ergeben. Chemische Untersuchungen sind von dem Chemiker Kastus<sup>1)</sup>, ausserdem von Dr. Liebermann<sup>2)</sup> angestellt. Sie ergaben gelegentlich Albumin, Paralbumin, Metalbumin in verschiedener Menge, phosphorsaure und kohlen-saure Salze in grosser Menge, auch Zucker wurde gefunden, ohne dass er im Harn-nachweisbar war. — Von Poncet ist darauf aufmerksam gemacht worden, dass die aus der Cyste gewonnene Flüssigkeit nach einigem Stehen sich in seinem Fall in 3 Schichten absetzte. Am Boden des Gefässes bemerkte man eine compactere Schicht, gebildet von Fibrinflocken und den angegebenen corpusculären Bestandtheilen, darüber lag die viscide, albuminöse Schicht, die im abgekühlten Zustande selbst zur Coagulation kam und sich dann nochmals schied in eine festere Masse und in eine seröse Partie; schliesslich lag oben darauf als dritte eine Schicht von Fetttröpfchen, deren Abstammung von dem Knochen wohl unzweifelhaft ist. Eine ähnliche Beobachtung wurde auch hier gemacht. Sie scheint mir in zweifacher Beziehung erwähnenswerth. In diagnostischer Hinsicht dürfte uns gelegentlich ein Fettgehalt in der durch Probepunction gewonnenen Flüssigkeit auf die Mitbetheiligung des Knochens selbst an der Erkrankung hinweisen; wie denn auch schon der von Poncet und nach ihm von Tacvorian und Catuffe erwähnte Fettgehalt des durch Punction entleerten Cysteninhalts zu dem Schluss berechtigt, dass es sich nicht nur um eine Periostitis, sondern auch um eine Osteomyelitis gehandelt hat. Andererseits ist von bacteriologischem Interesse, wie in meiner Beobachtung, so die Wahrnehmung von Poncet und seinen Nachfolgern, dass die Anfangs grübelte, blutig seröse Flüssigkeit sich alsbald in klaren Schichten absetzen kann und längere Zeit erhält; sie war eben, meinen negativen Culturversuchen entsprechend, frei von Bacterien.

Es ist Gegenstand der Controverse gewesen, aus welcher Quelle die uns interessirende Flüssigkeit stammt. Der Theorie von

<sup>1)</sup> s. Catuffe, l. c.

<sup>2)</sup> s. Albert, l. c.

Duplay, welcher eine Periostitis externa annimmt und die Bildung der Cyste mit ihrem Inhalt ganz ausserhalb des Periost und unabhängig von diesem vor sich gehen lässt, steht die Ansicht Ollier's gegenüber, dass das Periost selbst, event. auch der Knochen die Ursprungsstätte des serösen Exsudats sei. Mir scheint es einleuchtend, dass das pathologische Product am pathologischen Herd entsteht; ich halte die Ansicht Ollier's für die allein wahrscheinliche und meine, dass sich Periost und Knochen und sicher auch Knochenmark, wie bei der eitrigen Osteomyelitis, so auch hier, je nach ihrer Leistungsfähigkeit und dem Grade ihrer Erkrankung, in erster Linie an der Bildung des Exsudats betheiligen. Ich werde an anderer Stelle Gelegenheit finden, zu untersuchen, ob es der serösen Flüssigkeit möglich ist, sich gleich dem Eiter im Innern des Knochens anzusammeln und dann event. „Knochenzysten“ zu bilden, die sich dem Knochenabscess vergleichen lassen würden, etwa wie die nichteitrige Ostitis der eitrigen Knochenentzündung gegenübersteht. Für jetzt sei nur darauf hingewiesen, dass wie dort der Eiter, so bei unserer Ostitis die seröse Flüssigkeit entweder 1) unter dem Periost sich ansammelt und alsdann proportional seiner eigenen Zunahme ganz allmählig das Periost auf weitere Strecken vom Knochen abhebt — dann liegt der Knochen eben, wie in mehreren der angeführten Fälle, im Grunde der Cyste entblösst vor; oder 2) in den Schichten des Periosts sich anhäufend, die dünnen Scheidewände durchbricht und sich zu einem cystischen Saek im Periost entwickelt — dann wird der Knochen nicht entblösst, das Periost am Fusse der Geschwulst aber verdünnt erscheinen; oder 3) die seröse Flüssigkeit wird gleich von Hause aus an der Aussenseite des Periosts abgesetzt, oder eine subperiostale oder endoperiostale Flüssigkeitsansammlung bricht schon früh nach aussen hin durch; so wird vermuthlich bei der geringen Reaction, die dem ganzen Process eigen ist, gar keine Cystenbildung stattfinden, vielmehr jene diffuse, ödematöse Schwellung auftreten, jene Durchtränkung besonders der äusseren Periostschichten und selbst des intermusculären Bindegewebes, wie es einzelnen der angeführten Fälle eigen war. Gerade die letzte Modification scheint mir nicht selten; sie ist auch offenbar die günstigste, weil unzweifelhaft die, welche am leichtesten zur Spontanheilung führt. Denn wenn nicht eine Sequesterbildung den secretorischen Process

unterhält, wird sicherlich die weit in breiten Bindegewebsräumen vertheilte seröse Flüssigkeit in nicht zu langer Zeit resorbirt, und es resultirt von den ganzen Krankheitssymptomen nach einigen Monaten höchstens eine Verdickung des Knochens, oder wohl richtiger des Periosts, die wir als eine harmlose Hyperostose öfter antreffen. Anders im ersten und zweiten Fall.

Ist einmal der Sack formirt mit seiner, übrigens ziemlich gefässreichen Wand und der tapetenförmigen Granulationsschicht, so bedarf die Cyste zu ihrem Fortbestehen sicher nicht mehr des Knochens oder des Periosts. Sie ist von beiden unabhängig geworden und sorgt selbst für ihre Füllung insofern, als die secretorische Thätigkeit ihrer Wandungen den Resorptionsvorgängen in ihren Leistungen mindestens gleichwerthig gegenübersteht. Schon deshalb kann es nicht Wunder nehmen, wenn die von den französischen Chirurgen vorgenommenen therapeutischen Punctionen so schlechte Resultate gaben und eine Heilung nach langwierigen Curen meist erst dann zu Stande brachten, wenn die Cyste, mit dem Punctionsinstrument incirt, vereiterte und dann gespalten werden musste. Man muss jene derbe, rigide Cystenwand gesehen haben, wie sie in unserm Falle und anscheinend in dem Riedelschen nach Spaltung des Sacks sich präsentirte, um zu begreifen, dass die Entleerung der Höhle durch die Punction nimmermehr herbeiführen kann, was zur Heilung geschehen müsste: das Zusammenfallen des Sacks und dann die Verklebung seiner Wände. Wird schon dieser Umstand uns bei der Behandlung der Krankheit veranlassen, den Sack breit zu spalten und, wenn möglich, seine Wand ganz oder wenigstens partiell zu exstirpiren, so ist doch auch stets die Möglichkeit im Auge zu behalten, dass ein Sequester vorliegt; die Entfernung desselben ist nothwendig, und nur durch eine breite Spaltung ist sie mit Sicherheit zu erreichen.

Liegt mir zum Schluss die Beantwortung der Frage ob, in welchem Verhältniss die nicht-eitrige Ostitis stehe zu den beiden gewöhnlichen Knochenkrankungen: der Tuberculose und der acuten eitrigen Osteomyelitis, so stehe ich nicht an, bezüglich der Tuberculose jede principielle Gemeinschaft zwischen beiden entschieden zurückzuweisen. Zwar sprechen ja einzelne der Beobachtungen (so namentlich die Fälle von Lannelongue No. 4 u. 5 und

Perier No. 8) scheinbar für Poulet und Bousquet<sup>1)</sup>, welche die Knochenaffection für eine tuberculöse ansehen möchten; aber gerade diese Fälle sind die am wenigsten prägnanten, und ihnen stehen in der Mehrzahl die Beobachtungen gegenüber, welche an Tuberculose entschieden nicht denken lassen. — Anders steht meiner Meinung nach die Ostitis non purulenta zur eitrigen Ostitis. Zwar bin ich nicht der Ansicht Lannelongue's, dass die „Periostitis albuminosa“ nichts weiter sei, als ein Ausdruck der chronischen und prolongirten Osteomyelitis in dem Sinne, dass die eigenthümliche Flüssigkeit bei der ersteren nur die Modification eines osteomyelitischen Abscesses sei, das Product einer allmäligen Transformation des Eiters in Serum darstelle. Gegen diese Hypothese spricht schon laut genug die unbestreitbare Thatsache, dass es bereits in frühen Stadien der Erkrankung gelungen ist, den serösen Character des Ergusses darzuthun, zu einem Moment also, wo es dem Eiter schon an der Zeit gemangelt hätte, eine solche Umwandlung über sich ergehen zu lassen. Aber giebt es denn überhaupt in der ganzen Pathologie einen Beleg für die Richtigkeit der Behauptung, exquisiter, osteomyelitischer Eiter könne sich umwandeln in eine klare, seröse, Synovia- oder Glycerinähnliche Flüssigkeit? Ehe der Beweis nicht gebracht ist, kann ich Lannelongue nicht beistimmen.

Einstweilen muss ich mich auf den Standpunkt stellen, dass ich, wie ich das auch durch die Nomenclatur ausdrücken wollte, den gewichtigen Unterschied zwischen der eitrigen und der nicht-eitrigen Ostitis zwar als einen in mancher Hinsicht sehr beachtenswerthen anerkenne. Aber über den Differenzpunkten, welche der pathologischen Anatomie genügen mögen zur strengen Scheidung beider Krankheitsprocesse, wird der Kliniker die gemeinsamen Erscheinungen nicht aus dem Auge lassen. In einer ähnlichen Situation befinden wir uns gegenüber dem Verhältniss z. B. der eiterigen tuberculösen Gelenkentzündung zur sog. Caries sicca; des Empyems der Gelenkhöhle zur „catarrhalischen“ Entzündung derselben. Wir kennen den Entzündungserreger der acuten eitrigen Osteomyelitis noch keineswegs mit sicherer Gewissheit. Deshalb spricht das Auffinden des *Staphylococcus pyogenes aureus* in dem einen unserer Fälle noch ebensowenig für die gleiche Aetiologie beider Krankheiten, wie der

<sup>1)</sup> Poulet et Bousquet, *Traité de pathol.* T. I. p. 710.

negative bacteriologische Befund in den andern Fällen gegen dieselbe zu verwerthen ist. Fest steht, dass eine wie die andere Entzündungsform einem Entzündungserreger ihre Entstehung verdankt, und der weitere klinische Verlauf weist zwischen beiden Ostitiden Analogien genug auf, dass, wenn diese Rückschlüsse erlauben, man sagen dürfte: es herrscht, wie zwischen beiden Krankheiten, so auch zwischen den beiderseitigen Krankheitserregern eine nahe Verwandtschaft. Man könnte sich gewiss das Verhältniss derartig vorstellen, dass der Keim zur eitrigen Osteomyelitis entweder in geringerer Menge, oder in abgeschwächter Phase, oder ein entweder dauernd oder momentan weniger zur Osteomyelitis disponirtes Individuum trifft, kurz unter Umständen in den Körper resp. in den Knochen eindringt, wo es ihm nicht gelingt, eine intensivere Entzündung hervorzurufen, wo also der Verlauf vom ersten Anbeginn ein subacuter werden muss. Oder die Entzündung nimmt wirklich den ersten Anlauf zu höherem Grade, so wird die entzündungserregende Materie vielleicht frühzeitig eingekapselt von einer Hülle, die sie wenigstens vorläufig in ihrer vollen Wirkung einschränkt. Andeutungen dafür liegen ja in dem anatomischen Befund. So entwickelt sich denn im Knochen ein Entzündungsprocess, dessen Intensität nicht hinreicht zur Bildung eines phlegmonösen Eiters, der aber im Stande ist, einen serösen Erguss zu erzeugen. Wir gelangen damit zu der Vermuthung, dass zwischen der eitrigen und nicht-eitrigen Osteomyelitis lediglich ein gradueller Unterschied besteht, eine Muthmassung, die eine gewichtige Stütze gewiss in den Fällen von unzweifelhafter Osteomyelitis findet, welche gewissermassen die Zwischenstufe zwischen den beiden Affectionen bilden. Es sind das Knochenkrankungen von wenig acutem Verlauf, bei denen verhältnissmässig sehr wenig Eiter gebildet wird; der Process stellt sich mehr als ein granulirender dar; es kommt nur zu kleinen Nekrosen, dagegen ist die Osteophyten- und Exostosenbildung gelegentlich eine recht umfangreiche. Auf der andern Seite würde sich die „Ostitis albuminosa“ anschliessen lassen an die Affectionen, welche in der Scala der Knochenentzündungen gewissermassen den niedrigsten Grad repräsentiren: einmal an die lediglich sclerosirende Ostitis, die zu betrachten ist als eine Ausschreitung jener ossificatorischen Vorgänge, welche das Längenwachsthum des Knochens bedingen, sodann an

die rareficirende Ostitis, jene nichteitrige Knochenmarkentzündung, deren Aufgabe in der Erweiterung der Markräume über das physiologische Maass hinaus besteht.

## 2. Ein Fall von Knochencyste der Tibia.

Patient. ein 14-jähriger Knabe, stammt aus angeblich sehr gesunder Familie, hat Masern und Scharlach durchgemacht, ist sonst aber im Wesentlichen stets gesund gewesen. Seine gegenwärtige Krankheit leitet er von einem Unfall ab, den er vor  $1\frac{1}{2}$  Jahren erlitten hat. Er stiess damals mit dem linken Unterschenkel so heftig an eine scharfe Kante einer schweren Papierkiste, dass er, der Schmerzen wegen unfähig zum Gehen, nach Hause getragen werden und sich zu Bett legen musste. Unmittelbar darauf schwellt der Unterschenkel heftig an, die Haut erschien glänzend weiss, Fiebererscheinungen und schwerere Störungen des Allgemeinbefindens traten aber nicht auf. Die Schmerzen verloren sich dann langsam; aber erst 8 Wochen später konnte er ohne Schmerz zu empfinden gehen; dagegen ist die Schwellung des Unterschenkels seitdem niemals ganz geschwunden. Vor  $\frac{3}{4}$  Jahren stiess er sich wieder heftig an denselben Unterschenkel; dieser wurde von Neuem schmerzhaft, und Patient musste deshalb, wie früher, einige Wochen liegen. Vor 6 Wochen endlich erlitt er durch Fall auf der Eisbahn abermals eine Contusion des linken Schienbeines; die früheren Schmerzen traten danach mit erneuter Heftigkeit auf und fesselten ihn seitdem dauernd an's Bett. Abgesehen von den heftigen Schmerzen bei jeder Berührung des Beines war sein Allgemeinbefinden immer ein gutes. Die Behandlung soll in Anwendung von Breiumschlägen bestanden haben.

Bei der Aufnahme zeigt der frisch und gesund aussehende Patient eine leicht spindelförmige Auftreibung der linken Tibia; dieselbe beginnt dicht unter der Tuberositas tibiae und reicht etwa bis zur unteren Grenze des mittleren Drittels des Knochens. Die Haut ist über der Geschwulst weissglänzend, gespannt und gegen den Knochen schwer verschieblich. Wegen der hochgradigen Druckempfindlichkeit der Tibia konnte eine nähere manuelle Untersuchung nur in der Narkose vorgenommen werden. Fieber, Schwellung der inguinalen Lymphdrüsen sind nicht vorhanden; dagegen hindern die Schmerzen den Patienten, die kranke Extremität zum Gehen zu gebrauchen. Knie- und Fussgelenk sind gesund. — Bei dem zunächst zur Stellung der Diagnose narkotisirten Knaben lässt sich ohne besondere Anstrengung die vordere, knochenharte, aber nachgiebige Wand des Knochens auf der Höhe seiner Anschwellung eindrücken und gleichzeitig deutliches Pergamentknistern wahrnehmen; auch zeigt die Tibia an dieser Stelle eine abnorme Biegsamkeit. Anzeichen von Rachitis oder anderen Krankheiten des Skelets sind nicht vorhanden. Mit der Wahrscheinlichkeitsdiagnose auf eine centrale, weiche Knochengeschwulst wird nach Herstellung der Blutleere ein Längsschnitt durch die Haut über die ganze Ausdehnung der Geschwulst geführt, die Haut beiderseits vom Periost mit dem Messer abgetrennt, und damit die vordere,

mehrere Einknickungen zeigende Wand der fraglichen Geschwulst freigelegt. Die mit dem Messer leicht ausführbare Durchtrennung dieser Wand verschaffte den Einblick in eine grosse, der ganzen Ausdehnung der Anschwellung entsprechende Höhle. Dieselbe war mit bräunlich-seröser Flüssigkeit gefüllt, in der einzelne Klümpchen weichen, röthlich-braunen Gewebes schwammen. Nach vorsichtiger Entfernung dieses Inhaltes liess sich feststellen, dass, wie die vordere Wand des Hohlraumes, so auch die seitlichen und die hintere äusserst verdünnt waren, besonders in der Mitte der Geschwulst, wo in der That kaum mehr, als das wenig verdickte Periost vorhanden schien. Nach oben und unten verstärkte sich die Wandung von hier aus derart, dass die Höhle eine eiförmige Gestalt gewann. Die Inspicirung der Innenwand wurde schon aus dem Grunde mit möglichster Genauigkeit vorgenommen, weil ihr Resultat bestimmend sein konnte für den weiteren Verlauf der Operation. Insbesondere wurde deshalb scharf geachtet auf das Vorhandensein irgend welchen geschwulstverdächtigen Gewebes. Es zeigte sich hierbei, dass die ziemlich glatte Auskleidung der Höhle bestand aus einer dünnen Schicht eines weichen, dunkelbräunlichen Gewebes, das in den innersten Schichten mehr den schmierigen Charakter eines alten, erweichten Blutcoagulums besass, nach aussen zu dagegen aus Granulationsgewebe zu bestehen schien. Rieb man es von dem unterliegenden Knochen vorsichtig ab, so zeigte sich dieser weich und porös, von irgend welchen Geschwulstformen, insbesondere chondromatösem oder sarcomatösem Gewebe, liess sich keine Spur entdecken. Aus diesem Grunde schien zunächst eine conservirende Behandlung am Platze. Die vordere Knochenschale wurde also mit der Scheere entfernt und die Innenfläche der Höhle mit dem scharfen Löffel ausgekratzt. Ueberall stiess man dabei zunächst nur auf weichen, fettreichen, stark rareficirten Knochen; erst nach Entfernung dieser oberflächlichsten Schicht wurde das Knochengewebe fest, wie in der Norm; ebenso verhielt es sich mit der Knochensubstanz, die den oberen und unteren Pol der Höhle an Stelle des normalen Markraumes abschloss. Nach gründlicher Desinfection wurde die Wundhöhle mit Jodoformgaze tamponnirt. Der weitere Verlauf war ungestört günstig. Die Höhle füllte sich bald mit Granulationen, die verknöcherten, so dass Mitte Mai die völlige Consolidirung des Knochens constatirt werden konnte. Als Patient Mitte Juni entlassen wurde, erschien die Tibia von vorn nach hinten abgeplattet und etwas breiter, als die rechte. 4 Wochen später konnte Patient bereits leidlich gehen; an der operirten Tibia liess sich eine ganz minimale Verkürzung nachweisen. — Jetzt, im Februar 1887, gebraucht Patient beide Unterschenkel gleich gut; eine Längendifferenz ist nicht mehr erkennbar; auch kann nicht der geringste Verdacht bestehen, dass an irgend einer Stelle der Tibia ein Recidiv einer etwa damals bestandenen bösartigen Neubildung sich entwickelt.

Die unmittelbar nach der Operation vorgenommene mikroskopische Untersuchung des Cysteninhaltes ergab in der serösen, eiweisshaltigen Flüssigkeit spärliche rothe und weisse Blutkörper und einzelne Fettzellen; sie stellte ferner fest, dass sowohl die frei in der Flüssigkeit suspendirten, wie die abgeschabten Gewebepartikel aus einem ziemlich zellarmen Granulationsgewebe mit Riesenzellen bestanden. Die resecirte Knochenschale zeigte nach vorsich-

tiger Abspülung mit stärkerem Wasserstrahl unter dem etwas verdickten Periost nur stark rareficirtes Knochengewebe, dessen Unebenheiten und Raubigkeiten durch die bereits erwähnten, jetzt abgespülten bräunlichen Granulationen ausgeglichen waren. Ein sonstiger Abschluss nach innen zu, wie eine bindegewebige Membran, fehlte durchaus, desgleichen suchte man auch jetzt vergeblich nach Spuren von Geschwulstgewebe, insbesondere Knorpelsubstanz, aus dessen Erweichung sich die Cystenbildung hätte erklären lassen. Vermuthlich würde auch die weitere mikroskopische Untersuchung des Knochenstückes in dieser Beziehung ein negatives Resultat geliefert haben; sie musste leider unterbleiben, da durch einen unglücklichen Zufall das Präparat verloren ging.

Vorstehende Krankengeschichte ist bereit im vorigen Jahre von Dr. Schneider in seiner Dissertation über Knochenzysten veröffentlicht worden. Die Seltenheit des Falls und der Wunsch, auf die Besprechung seiner Pathogenese etwas näher einzugehen, veranlassen mich zu dieser Wiederholung seiner Publication.

Es handelt sich hier um eine Cyste der linken Tibiadiaphyse. Bedenkt man, dass die gewöhnlichen cystischen Bildungen der Weichtheile regelmässig eine innere Auskleidung mit Zellen und eine einfach bindegewebige, mit Gefässen versehene Wand besitzen, so folgt daraus, dass unser Fall in diese Kategorie nicht gehören kann. Wir dürfen ferner ohne Weiteres absehen von der parasitären Cystenbildung, dem Knochenechinococcus, haben auch kein Analogon zu den relativ häufigen Cysten der Kieferknochen vor uns, deren dentaler Ursprung für die grosse Mehrzahl der Kiefercysten ja allgemeine Anerkennung findet. Gegen irgend welche Beziehung zu der seltenen Form der allgemeinen cystischen Entartung des Skelets spricht schon der exquisit locale Character der Affection, noch mehr aber der Umstand, dass der anatomische Befund bei der allgemeinen cystischen Knochendegeneration ein durchaus anderer ist; eigene Untersuchungen, die wir unlängst an einem hier kürzlich zur Section gekommenen, sehr instructiven Fall der Art vornehmen konnten, zeigten uns das auf's Deutlichste. Ebenso unstatthaft wäre gewiss ein Vergleich unseres Falls mit den Befunden, welche als Knochenaneurysmen beschrieben, und von Volkman<sup>1)</sup> zusammengestellt sind.

Weniger leicht ist die Beantwortung der Frage, ob es sich nicht um den Erweichungszustand einer früher soliden Geschwulst handelt. Das ist ja die Auffassung, der die monoloculären Knochen-

---

<sup>1)</sup> Volkman, Krankheiten der Bewegungsorgane. S. 478.



cysten zur Zeit fast ausnahmslos zu unterliegen scheinen, und Volkmann<sup>1)</sup> hält es für rathsam, in praxi jeden Fall einer scheinbaren Knochencyste am Rumpf oder an den Extremitäten von vornherein für eine sehr zweifelhafte Bildung zu betrachten, die sehr viel wahrscheinlicher eine erweichte, ursprünglich feste Geschwulst oder ein Echinococcus sei, als eine einfache Cyste. Gegen die Sarcome in ihren verschiedenen Modificationen spricht mit grösster Wahrscheinlichkeit, abgesehen davon, dass entsprechende Geschwülste nicht aufgefunden werden konnten, die langsame, sich vermuthlich über einen Zeitraum von 1 $\frac{1}{2}$  Jahren erstreckende Entwicklung des Leidens, ferner das Fehlen einer stärkeren, der ausgedehnten centralen Geschwulstentwicklung entsprechenden Aufblähung des Knochens, schliesslich gewiss der weitere günstige Verlauf. — Es kämen somit vor allen anderen Neubildungen die Enchondrome in Betracht. Bekanntlich hat Virchow früher einige Fälle von Knochencysten erklärt durch den Nachweis, dass sie durch Erweichung von Knochenenchondromen entstanden sind. Diese Deutung wurde in der Geschichte der Knochencysten geradezu epochemachend. Denn da nach Virchow's Untersuchungen über die Entwicklung der Knorpelgeschwülste im Knochen, diese aus fötalen Knorpelresten schliesslich fast überall im Knochen und in jedem Alter entstehen können, da sie ziemlich häufig erweichen, und da dieser Erweichungsvorgang gelegentlich so grosse Dimensionen annehmen kann, dass die festen Geschwulstreste auf ein Minimum reducirt werden, und es dann äusserst schwer und die vollste Aufmerksamkeit erfordernd sein kann, will man die wahre Natur der Cyste erkennen: so musste ersichtlicher Weise fortan der Beweis, dass im einzelnen Fall die Knochencyste nicht aus einem Enchondrom hervorgegangen sei, schwer zu erbringen sein selbst da, wo ein positives Merkmal für den knorpeligen Primärzustand nicht vorlag.

Virchow gründet seine Lehre von der Entstehung der Knochencysten auf einen Fall<sup>2)</sup> von Cyste des Oberarms, der allerdings für den chondromatösen Ursprung von Knochencysten den überzeugenden Beweis liefert und in dieser Richtung als Paradigma gelten kann. Auch den in der Literatur oft erwähnten

<sup>1)</sup> Volkmann, Krankheiten der Bewegungsorgane. S. 487.

<sup>2)</sup> Monatsber. der königl. Akademie der Wissensch. 1876. S. 319.

Froriep'schen Fall<sup>1)</sup> von multipler Cystenbildung im Skelet führt er auf dieselbe Ursache zurück, ebenso gehört seiner Ansicht nach der bekannte, von Nélaton<sup>2)</sup> beschriebene Fall der grossen Femurcyste mit grösster Wahrscheinlichkeit hierher, desgl. eine multiloculäre Cyste der Ulna (von Langenbeck operirt), deren Grundlage ein Riesenzellensarcom war, während die dicken Cystenwandungen, wie in dem Froriep'schen Falle, auch schon makroskopisch eine faserknorpelige Beschaffenheit zeigten. — Die spärlichen, nach Virchow's Arbeit gemachten Veröffentlichungen über diesen Gegenstand stammen von Sonnenburg<sup>3)</sup> (Cyste des Humerus), Körte<sup>4)</sup> (2 Fälle, Cysten des Femur), Boström<sup>5)</sup> (1 Fall multiloculärer Cyste des Kreuzbeins, 1 Fall Cyste des Calcaneus), Miessner<sup>6)</sup> (Cyste des Femur). Die Beobachtungen der drei letztgenannten Autoren entsprechen den Virchow'schen mehr oder weniger genau; sie fanden ziemlich übereinstimmend eine glatte, epithellose, bindegewebige oder meist faserknorpelige, die Cystenwand auskleidende Membran, an die sich entweder zusammenhängendes Knorpelgewebe oder einzelne Knorpelinseln, bestehend aus echtem Netz- oder gelegentlich Hyalinknorpel, anschlossen. In dem Miessner'schen Fall liess sich die Fortsetzung des Knorpelgewebes in Knochengewebe direct beobachten, so dass er neben der Entstehung der Cysten aus erweichten Enchodromen die Wahrscheinlichkeit betonen durfte, dass es sich auch um die Verflüssigung von recartilaginescirtem Knochen handeln könne, ein Vorgang, den übrigens auch Virchow<sup>7)</sup> bereits anerkannt und Bostroem und Miessner in Anspruch nehmen.

Sehen wir zunächst von dem Sonnenburg'schen Falle ab, so unterscheidet sich von den übrigen citirten Knochenzysten die unserige, wie mir scheint, nicht unwesentlich. Das gemeinsame Kriterium jener Beobachtungen, der Befund von knorpeligen Geschwulsttheilen, der faserknorpeligen resp. bindegewebigen, verhältnissmässig leicht isolirbaren, straffen Membran, ist hier nicht vorhanden: statt

<sup>1)</sup> Froriep, Chirurg. Kupfertafel 438, 439, 440.

<sup>2)</sup> Nélaton, Elements de path.-chirurg. II. p. 48.

<sup>3)</sup> Deutsche Zeitschrift für Chirurgie. 1879. Bd. XII. S. 314.

<sup>4)</sup> Ebendas. 1880. Bd. XIII. S. 42.

<sup>5)</sup> Zweifel, Archiv für Gynäkologie. 1881. Bd. XVII. S. 355.

<sup>6)</sup> Miessner, Zur Pathogenese der Knochenzysten. Inaug.-Dissert. Erlangen 1884.

<sup>7)</sup> Virchow's Archiv. Bd. 70. S. 502.

ihrer finden wir jene oben beschriebene dunkelbräunliche Masse, mikroskopisch definirbar als ein Gewebe von dem Typus des Granulationsgewebes mit Riesenzellen, das in ziemlich dünnem Ueberzuge die stark rareficirte, poröse Knochensubstanz überzog. Auch in dem Falle von Sonnenburg (Knochencyste des Humerus), dem allein ich den unserigen an die Seite stellen möchte, fehlt jede Spur von sarcomatöser oder enchondromatöser Geschwulstbildung, und von Recklinghausen, dem Stücke der Cystenwand zur mikroskopischen Untersuchung vorgelegen haben, hat sich entschieden gegen die Annahme einer Erweichungscyste in diesem Falle ausgesprochen.

Ich kann mich deshalb nicht entschliessen, unsere Knochencyste im Virchow'schen Sinn zu deuten, und würde dem vielleicht erhobenen Einwurf, dass der Mangel jeglichen Knorpelgewebes eben auf totale Verflüssigung desselben zurückzuführen sei, begegnen mit der Erwiderung, dass thatsächlich kein Anzeichen vorlag, welches auf einen Stillstand des Processes hinwies an der Stelle, wo etwa das Enchondrom aufhörte. Im Gegentheil, wir hatten es zweifellos mit einem fortschreitenden Process zu thun, und es giebt für mich keinen Grund zum Zweifel, dass derselbe ohne den therapeutischen Eingriff allmählig die ganze Tibia in einen mit seröser Flüssigkeit gefüllten Schlauch verwandelt hätte. Ebenso wie gegen die Annahme eines früher bestandenen Knorpelgeschwulst, spricht der anatomische Befund im Sonnenburg'schen, wie in unserem Falle gegen die Möglichkeit, dass die Bildung der Cysten erfolgt sei unter Vermittelung einer langsam vorrückenden Recartilagescenz des Knochens, die sich entweder an ein primäres Enchondrom angeschlossen oder die einen ganz selbständigen Process dargestellt habe.

Wir werden somit zu der Vermuthung genöthigt, dass es für die Knochencysten neben dem enchondromatösen Ursprung und den anderen vorhin aufgezählten Möglichkeiten noch eine andere, zur Zeit als solche nicht oder jedenfalls zu wenig berücksichtigte Entstehungsgeschichte giebt. Wenn aber Sonnenburg sich in dieser Verlegenheit entschliesst, „so unbefriedigend eine derartige Annahme auch sein mag, seinen Fall unter jene seltene Form von allgemeiner cystischer Entartung ganzer Knochen zu reihen, die zuweilen das ganze Skelet befällt und zu hohen Graden von Knochenbrüchigkeit führen kann, und von der Lücke annimmt, dass

es nicht hinreichend klar ist, wie dieser Vorgang zu Stande komme“, so kann ich ihm auf diesem Wege nicht ohne Weiteres folgen.

Den destruirenden Effect auf die Knochen äussern neben den Geschwülsten die entzündlichen Vorgänge. Diese zur Erklärung unserer Knochenzyste heranzuziehen, scheint mir um so berechtigter, als das Vorhandensein von Granulationsgewebe mit Riesenzellen hinreichend erinnert an die Vorgänge bei der rareficirenden Ostitis, die nach den Beschreibungen von Billroth, Kölliker, Wegner, König, Rindfleisch u. A. zu bekannt sind, als dass ich auf ihre Details hier einzugehen brauchte.

Die Wirkung der Entzündung auf die Knochen mit dem Resultat der Bildung von Hohlräumen tritt uns am häufigsten entgegen unter dem Bilde des sogen. Knochenabscesses. Es hat lange gewährt, bis man seine Natur erkannte und sich von der Vorstellung trennte, dass es sich auch hier um Primärzustände von soliden Geschwülsten oder um vereiterte Echinococcen handele. Heute zweifelt man nicht mehr, dass ein osteomyelitischer Process den Knochenabscess veranlasst.

Einen jüngst hier beobachteten Fall von „Knochenabscess“ habe ich Grund bei dieser Gelegenheit zu erwähnen.

Ein 39 Jahre alter, kräftiger Mann, der früher stets gesund gewesen ist, übersteht vor ca. 1½ Jahren einen Typhus; angeblich seit dieser Zeit verspürt er Nachts stechende Schmerzen von wechselnder Intensität im obern Drittel der linken Tibia. Die Function der Extremität bleibt ziemlich ungestört, aber allmählich macht sich eine leichte Zunahme des Umfangs der oberen Hälfte des Knochens bemerkbar. Vor einem halben Jahr bildet sich vorn in der Mitte der Tibia eine circumscripte Anschwellung, die mit allerhand Medicamenten ohne bessernden Erfolg behandelt wird. Eine dann gemachte Incision bringt angeblich ein wenig Eiter und Blut zur Entleerung. — Bei der Aufnahme des Patienten in die Klinik lässt sich feststellen, dass die an der Incisionsstelle bestehende, wenig secernirende Fistel durch eine Cloake in die Tibia führt. Die Chronicität und Eigenart des Verlaufs legen den Verdacht auf ein luetisches Leiden nahe, obwohl sonst nicht die geringsten Anhaltspunkte für Syphilis existiren. Als der wenig verdickte Knochen aufgemeisselt wird, fällt vor Allem auf, in wie hohem Grade die Zerstörung des Knochens bereits erfolgt ist. In

der Mitte des erkrankten Theils war vielleicht der ganze ursprüngliche Knochen zu Grunde gegangen, und nur eine ganz dünne Schicht periostaler Neubildung erhielt die Continuität. Die Knochenhöhle war zum Wesentlichen gefüllt mit einer Masse eines weichen dunkelbraunen Gewebes, das in einer verhältnissmässig sehr geringen Menge Eiter schwamm und in seinem Innern zwei etwa 3 Ctm. lange, zweifellos osteomyelitische Sequester einschloss, die zum Ueberfluss bewiesen, dass es sich um einen osteomyelitischen und nicht um einen gummösen Process handelte. Nach Ausspülung des Abscesses lag eine Knochenhöhle vor, die in ihrer ellipsoiden Form, in der Art, wie ihre Wandung mit einer dünnen, braunen Granulationsschicht ausgekleidet war, zu sehr an das Bild erinnerte, welches unser Fall von Knochenzyste darbot, dass man nicht in Versuchung kommen sollte, aus der Aehnlichkeit dieser Resultate auf die relative Gleichartigkeit der ursächlichen Prozesse zu schliessen.

Die Eigenthümlichkeiten dieses Falls liegen zunächst gewiss in dem auffallenden Missverhältniss, in welchem die Grösse der gemachten Knochenzerstörung steht zu dem mässigen Umfang der reactiven Knochenverdickung und zu den geringen Störungen der Function. Eine Erklärung dafür können wir einstweilen nur finden in der Annahme, dass es sich von vornherein um eine relativ geringe Intensität des Entzündungserregers, jedenfalls des Entzündungsprocesses gehandelt haben muss, in Folge dessen die secundäre condensirende Ostitis verhältnissmässig zu unbedeutend war, als dass sie der fortschreitenden Vernichtung der Knochensubstanz den wirksamen Widerstand entgegensetzen konnte, der den typischen Knochenabscess viele Jahre lang in bescheidenen Grenzen hält. Dem würde keineswegs die Vermuthung widersprechen, die wir weiterhin aus dem anatomischen Befunde des Falls schöpfen müssen, dass hier, wenn überhaupt, so jedenfalls nur eine recht geringe Eiterproduction in Folge der centralen Osteomyelitis stattgefunden hat, und die Thatsachen, welche ich im ersten Theil meiner Arbeit bei Besprechung der nicht-eiterigen Knochenentzündung, der sog. Ostitis albuminosa angeführt habe, dürften dieser Annahme eine wesentliche Stütze sein.

Aehnliche Beobachtungen sind gewiss öfter gemacht worden; ich verweise namentlich auf einen von Claussen aus der Esmarch'schen Klinik mitgetheilten Fall von Spontanfractur des Femur in Folge von centraler, nicht zum Aufbruch gelangter

Osteomyelitis; ebenso auf einen analogen Fall von Walsh<sup>1)</sup>, wo bei einem 46jährigen Manne eine Spontanfractur des Femur nach Osteomyelitis eintrat, und die Markhöhle eine 4 Zoll lange sequesterlose Höhle mit entsprechender Verdünnung der compacten Substanz zeigte; die Eiterproduction war in beiden Fällen sehr gering.

Wenden wir die Ergebnisse unserer Betrachtung auf die Tibia-  
cyste an, so müssen wir die Möglichkeit, und ich meine sogar die Wahrscheinlichkeit zugeben, dass auch sie ihren Ursprung einem entzündlichen Vorgang verdankt. Ueber die Art des fraglichen Entzündungserregers können wir freilich zur Zeit keine bestimmteren Angaben machen, als über den Erzeuger der nicht-eiterigen Ostitis; wir halten aber die Vorstellung für gerechtfertigt, dass dieselben graduellen Unterschiede, wie wir sie bei der eiterigen und nicht-eiterigen Ostitis und Periostitis statuirten, auch für die eiterige und nicht-eiterige Cystenbildung im Knochen bestehen.

Wir müssen bei dieser Gelegenheit erwähnen, dass auch Gosselin und Godefroy auf den entzündlichen Character von Knochencysten gelegentlich aufmerksam gemacht haben. Gosselin<sup>2)</sup> betont, dass es Erkrankungen der Röhrenknochen giebt, die in ihren Symptomen deutlich das Bild des sehr chronischen Knochenabscesses darbieten; eröffnet man den Knochen, um den supponirten Eiter zu entleeren, so gelangt man wohl in kleinere oder grössere Hohlräume, aber diese enthalten entweder nur Granulationsgewebe, oder eine rein seröse Flüssigkeit, oder einen auffallend dünnen Eiter. Es sind das Zustände, die bei den Franzosen unter dem Namen faux abcès bekannt sind und dort den entzündlichen Vorgängen wohl mit vollem Recht zugezählt werden. Noch bestimmter als Gosselin spricht sich Godefroy<sup>3)</sup> für den entzündlichen Ursprung der Knochencysten aus; aber gewiss verfällt Dieser in einen grossen Fehler, wenn er seine Erklärung auf alle Knochen-cysten ausdehnen will, zumal da er den Beweis, dass es eine Ostité kystogénique giebt, mit nichts Anderem zu erbringen weiss, als dass ihm Niemand das Gegentheil beweisen könne.

Wir wollen mit unserer Hypothese für jetzt nur unseren Fall zu erklären versuchen, glauben aber, dass sie auch für den

<sup>1)</sup> s. Bruns, Deutsche Chirurgie. Lief. 27. S. 37.

<sup>2)</sup> Gosselin, Clinique chirurg. 1879. T. III.

<sup>3)</sup> Godefroy, Thèse. Paris 1882.

Sonnenburg'schen Fall Geltung besitzt. Wir meinen also, dass es sich handelt um eine einseitige, entzündliche Beschleunigung der physiologischen Markraumbildung, somit um einen Process, mit dem wir die nicht-eiterige Knochenmarkentzündung oder die sog. rareficirende Ostitis identificiren, deren Stellung in der Reihe der Knochenentzündungen zu bezeichnen, ich am Schlusse des ersten Theiles meiner Abhandlung versucht habe. Dass die rareficirende Ostitis zur totalen Auflösung und Verflüssigung sämmtlicher Gewebsbestandtheile des Knochens fähig ist, wird von Ziegler<sup>1)</sup> ausdrücklich betont; er giebt sogar zu, dass sie Cysten verursachen könne, die sich nahe über den ganzen Querdurchmesser des Knochens erstrecken.

Die Erweichungstheorie der Enchondrome greifen wir damit nicht an, glauben aber doch, dass man mit der Verwerthung des Befundes von recartilaginescirtem Gewebe recht vorsichtig sein soll. Zur Recartilaginescenz des Knochens kommt es anscheinend leicht, unter verschiedenen Verhältnissen und unter Bedingungen, die sich unserer genauen Kenntniss einstweilen noch entziehen. Ich will aber daran erinnern, dass gerade recht chronisch verlaufende Entzündungsprocesse am Knochen sich mit Recartilaginescenz verbinden können. So fand Ziegler<sup>2)</sup> z. B. bei der Arthritis deformans in den nächstgelegenen Knochenschichten Herde von knorpeligem Gewebe, das zur Cystenbildung tendirte. Zeigt sich also in den Wänden einer Knochenzyste irgendwo recartilaginescirtes Gewebe, so ist damit meiner Meinung nach das enchondromatöse Vorstadium des Hohlraumes keineswegs bewiesen, vielmehr die ernste Frage sehr berechtigt, ob nicht vielleicht auch hier ein entzündlicher Process vorliegt, zu dessen Eigenschaften es gehört, das rareficirte Gewebe gelegentlich auch zur Recartilaginescenz zu bringen, um es nächst dem zur Einschmelzung zu veranlassen.

Ich gebe zu, dass wir uns mit unseren Betrachtungen in manchen Beziehungen nur auf dem Boden der Hypothese bewegen; aber in diesem zum Theil dunkelen Gebiet erkennen wir doch manchen bekannten Punkt wieder, der uns die Hoffnung giebt, dass wir wenigstens nicht zu weit vom rechten Wege abgewichen sind.

<sup>1)</sup> Ziegler, *Pathol. Anatomie*. S. 936.

<sup>2)</sup> Ziegler in *Virchow's Archiv*. Bd. 70.

# IV.

## Die Arthropathia tabidorum.

Von  
**Prof. Dr. E. Sonnenburg.<sup>1)</sup>**

(Hierzu Tafel III.)

---

Als ich bei Gelegenheit der Vorzeigung eines Präparates neuropathischer Gelenkentzündung auf dem letzten Chirurgen-Congress einige Mittheilungen über diese eigenthümlichen Affectionen in Aussicht stellte, war ich mir wohl bewusst, dass ich mir keine leichte Aufgabe gestellt hatte. Dieses wurde immer mehr und mehr meine Ueberzeugung, als ich anfang, an Patienten und an Präparaten Untersuchungen anzustellen und die umfangreiche Literatur dieser Erkrankungen zu durchmustern. Nun ist mir meine Aufgabe zunächst wesentlich dadurch erleichtert worden, dass im Laufe des Winters in der hiesigen med. Gesellschaft die Arthropathia tabidorum Gegenstand eines Vortrages mit Demonstrationen wurde und Geh.-Rath Virchow Gelegenheit nahm, seine Stellung zu diesen Gelenkerkrankungen näher zu bezeichnen. Sodann hat Herr College Dr. Rotter<sup>2)</sup> in einer sehr beachtenswerthen, fleissigen Arbeit, mit Benutzung eines grossen Theiles der Literatur, einer Arbeit, die sich bereits in Ihren Händen befindet, die betreffenden Erkrankungen in eingehender Weise besprochen. Wenn ich trotzdem es wage, heute über die Arthropathia tabidorum zu reden, so glaube ich die Berechtigung dazu in dem Umstande zu finden, dass die Kenntniss dieser Arthropathien trotz der bisherigen Veröffentlichungen noch nicht als vollständig abgeschlossen bezeichnet werden und der Entstehungsmodus sowie die anatomische Grundlage noch fortgesetzt

---

<sup>1)</sup> Vortrag, gehalten am 3. Sitzungstage des XVI. Congresses der Deutschen Gesellschaft für Chirurgie zu Berlin, 15. April 1887.

<sup>2)</sup> s. Archiv für klin. Chirurgie. Bd. XXXVI. S. 1 ff.



Gegenstand der Discussion sein dürfte. Ich werde mich daher bemühen, Ihnen heute, gewissermassen als Referent, über diese ganze Frage Mittheilungen zu machen, dabei im Besonderen ausgehen und anknüpfen an die Arbeit Rotter's, indem ich die Fragen, die Dieser ausführlich behandelt und in denen ich seine Ansicht vollständig theile, nur kurz berühre und Sie auf die Arbeit Rotter's verweise, dagegen die Punkte, die mich veranlassen, einen etwas anderen Standpunkt als Rotter einzunehmen, hier mehr hervorhebe.

Bevor ich aber auf mein Thema näher eingehe, sei es mir gestattet den Herren Virchow und Westphal, sowie Herrn Dr. Oppenheim, Assistenten der Nervenabtheilung, meinen Dank auszusprechen für die gütige Ueberlassung so vieler interessanter Präparate und Fälle, die mich in die Lage setzen, Ihnen heute ein möglichst vollständiges Bild dieser Arthropathien zu geben.

M. H.! Wenn man Gelegenheit gehabt hat, die verschiedenen Formen von Gelenkerkrankungen, sowie deren Verlauf bei Tabeskranken zu beobachten, so prägt sich ein so typisches Bild dieser Arthropathien ein, dass die Diagnose leicht wird, man ohne Anamnese im Stande ist, diese Formen sofort als neuropathische zu erkennen. Es sind also speciell die klinischen Symptome, die in allererster Linie unser Interesse in hohem Grade erregen.

Charcot hat mit Meisterhand diese Symptome und den Verlauf der Gelenkerkrankungen gezeichnet: Das scheinbar bruske Auftreten der Erkrankungen, ohne Vorboten, ohne besondere äussere Ursache. Ueber Nacht kann eine allgemeine, oft beträchtliche Schwellung des Gelenkes auftreten. Die Schwellung, die kein Oedem, sondern eine pralle Infiltration ist, kann sich über die ganze Extremität erstrecken. Dabei kein Fieber, keine Röthe, kein Schmerz. Nach einigen Tagen geht die allgemeine Schwellung zurück, es bleibt Hydarthros. Alle Bewegungen sind ohne Schmerzen möglich. Deutliches Krachen. Der Erguss verringert sich, man kann durch die Haut deutlich Veränderungen der Gelenkenden bemerken. Nachfolgende Luxationen sind häufig, Dank der Dehnung der Bänder und der Resorption der Knorpel und Gelenkenden. Manchmal gehen die Erscheinungen beinahe vollständig wieder zurück, sogar mächtige Auflagerungen können wieder verschwinden,

aber Recidive werden manchmal durch unbedeutende äussere Einflüsse hervorgerufen, ein leiser Stoss, ein Fehltritt, eine Bewegung im Bett genügen oft dazu. Doch ist es selten, dass solche Recidive zur Beobachtung kommen. Für gewöhnlich zeichnen sich diese Gelenkentzündungen aus durch schnelle Entwicklung und Ausdehnung der pathologischen Veränderungen, die zu den hochgradigsten Formen von Arthr. deform. führen können.

Einen derartigen typischen Fall tabischer Gelenkerkrankung kann ich Ihnen hier zunächst vorstellen:

Frau Proemper, 38 Jahre alt, Schriftsetzers Wittwe, keine Heredität, keine Syphilis. Seit 3 Jahren krank: Schwäche, Reissen in den Beinen, späterhin auch in den Armen, filziges Gefühl unter den Fusssohlen, Unsicherheit im Dunkeln, gastrische Krisen, zeitweise Doppelsehen. Pupillenstarre. Westphal'sches Zeichen, vage Gefühlsstörung, starke Ataxie aller Extremitäten. Im December 1883 trat eine schmerzhaftes Anschwellung des linken Knies und Oedem des Unterschenkels auf. Nach 14 Tagen war das Exsudat und die Anschwellung wieder verschwunden. 1884 wiederholte sich die Anschwellung des Knies, doch bildete sich Alles wieder zurück. November 1886 plötzliche Anschwellung des linken Ellenbogengelenkes, gleichförmig feste Anschwellung des Vorderarmes und des ersten Drittels des Humerus. Bei Pro- und Supinationsbewegungen, sowie bei den Beugungen lebhaftes Krachen. Das Gelenk erscheint jetzt stark aufgetrieben, gestattet abnorme Bewegungen nach allen Richtungen hin, ohne Schmerzen zu verursachen. Umfang des Ellenbogengelenkes links etwa um  $\frac{1}{3}$  stärker als rechts. Decbr. 1886 bemerkte Patientin lebhaftes Krachen am Schultergelenke und Schmerzen, Exsudat und Schwellung sind aber nicht wahrzunehmen.

Ich möchte bei der Gelegenheit auf die eigenthümlichen Sensibilitätsstörungen bei der Patientin aufmerksam machen, Verhältnisse, auf die ich nachher noch zu sprechen kommen werde. Die Pat. nimmt Berührungen mit dem Pinsel oder Finger fast an allen Stellen ihres Körpers überhaupt nicht wahr, dagegen nimmt sie Berührungen mit der Hand oder einer grösseren Fläche, desgleichen Pinselstriche von einer grösseren Ausdehnung wahr. Nadelstiche von einer gewissen Länge werden an den unteren Extremitäten als ganz auffallend schmerzhaftes Brennen wahrgenommen. In der Fusssohle localisirt sie das Brennen auf einen Punkt. Am linken Unterschenkel wird die Berührung mit einem warmen Gefäss als Brennen an einem Punkte empfunden, wenn das Gefäss die Haut in einer gewissen Ausdehnung berührt. Berührt man den Punkt, an dem die Pat. das Brennen empfunden hat, allein, so wird nichts empfunden. Eben so wenig, wenn man alle anderen Punkte, welchen das Gefäss ursprünglich anlag, nach einander einzeln berührt. Kälte wird überhaupt nicht wahrgenommen.

Dieser Krankheitsverlauf drängt uns gewissermaassen die Ansicht auf, dass es sich bei diesen Arthropathien um eine ganz

besondere Form von Erkrankung handeln muss. Diese Meinung wird zunächst nicht wesentlich unterstützt durch das Studium der zahlreichen, uns zur Verfügung stehenden Präparate. Die Frage, ob die Arthropathia tabidorum eine besondere und der Tabes eigenthümliche Art der Gelenkerkrankung darstellt, wird vom pathologisch-anatomischen Standpunkte heute wohl definitiv beantwortet werden können.

Wenn ich zunächst diese Frage berühre, so kann ich mich kurz fassen, indem ich den Erörterungen Virchow's und den von Rotter angeführten Ansichten nur wenig hinzufüge. Nach Virchow stellen wir die Gelenkaffectionen bei Tabes mit der Arthritis deformans in Parallele und sind der Meinung, dass ein wirklicher Localunterschied zwischen dieser und der Arthritis deformans nicht gemacht werden kann; sie ist eine Arthritis deformans bei Tabes. Das gilt insbesondere von jenen hochgradigen Fällen, welche das Interesse der Chirurgen in allererster Linie beanspruchen. Rotter hat nun mit Recht besonders auf die Häufigkeit des gleichzeitigen Vorkommens von Gelenkfracturen und Gelenkentartung aufmerksam gemacht. Die Gelenkfractur leitet oft die typische tabide Arthropathie ein. Auch in ihrem weiteren Verlaufe können die deformirenden Gelenkentzündungen durch Gelenkfracturen und Absprengungen von Knochensplintern complicirt werden. Wenn man die ersten, ganz geringfügigen Veränderungen bei Tabes aufsucht, so ergiebt sich, dass nichts weiter vorhanden ist als Veränderungen am Knorpel. Von der gewöhnlichen Arthritis deformans unterscheiden sich dann die Formen bei Tabes nur durch den schnelleren Verlauf und die stärkere Wirkung. Die Quantität der Umwandlungen, die in kürzester Zeit geliefert werden, ist eine sehr viel grössere. — Im Allgemeinen hat bereits Charcot 1868 diese Unterschiede richtig angegeben. Er betont bei den Gelenkaffectionen im Verlaufe der Tabes den starken Erguss im Gelenk zu Beginn der Affection, die häufigen Dislocationen der Gelenkflächen, das häufige Vorkommen wirklicher Luxationen, ferner den nicht immer progressiven Charakter der Gelenkentartung und die Neigung zu eigenthümlichen Rückbildungen, endlich das Ueberwiegen der Usur über die Knochenwucherungen. Fügen wir noch ein charakteristisches Merkmal hinzu, auf das von Volkmann besonders aufmerksam gemacht hat: nämlich das häufige Vorkommen von retrocapsulären

Osteophyten, die vom Periost und den Weichtheilen ausgehen, so haben wir die Hauptsymptome der tabiden Gelenkaffectionen erwähnt.

Gestatten Sie mir, m. H., Ihnen zunächst einige derartige, höchst interessante Präparate zu demonstrieren. Hier haben Sie ein hochgradig entartetes Kniegelenk, das einem Patienten entstammt, den ich im letzten Sommer zu beobachten Gelegenheit hatte.

Schuster, Kaufmann, 48 Jahre alt. Der Beginn der Tabes ist unbestimmt; nur giebt Pat. an, Harnbeschwerden schon vor vielen Jahren gehabt zu haben. 1883—1884 Fall vom Gerüst, 14 Tage nach dem Fall leichte Schwellung des linken Knies nicht schmerzhafter Art. Pat. ging stets seiner Arbeit nach. Das Kniegelenk schwoll immer mehr und mehr an und wurde sehr wackelig. Im Juli 1886 Fall auf ebener Erde, Aufnahme in die Charité. Status im Juli 1886: Herabsetzung des Schmerzgeföhles an beiden Unterschenkeln, Westphal'sches Zeichen, Ataxie der unteren Extremitäten. Keine reflectorische Pupillenstarre. Incontinentia urinae. Starke Phlegmone und Verjauchung der Glutaealhaut und Rückenhaul. Linkes Kniegelenk ausserordentlich deformirt, bis zu Mannskopfgrösse angeschwollen. Die Haut über dem Gelenk nicht prall gespannt. Die vergrösserte Patella tanzt mit knarrendem Geräusch unter dem Finger. Die grösste Hervorwölbung zeigt das Gelenk an der Innenseite. Abnorme, hochgradige Bewegungen, besonders seitliche, möglich. Knieumfang links 50, rechts 36 Ctm. — Der Patient ging in Folge der septischen Phlegmone zu Grunde. Die Section ergab ausser der grauen Degeneration der Hinterstränge: Colossale Auftreibung des Kniegelenkes, geschwulstartig, Condylen des Ober- und Unterschenkels tief abgenutzt. Parostale und marginale Knochenneubildungen. Unregelmässiger Schwund des Knorpels, theilweise Politur des Knochens. Reiche Zottenwucherung der Kapsel, stellenweise knorpelige und auch knöcherne Excrescenzen. Kreuzbänder fehlen gänzlich, die übrigen Bänder erschlafft und verändert. Keine freien Körper. Um das Gelenk herum starke Wucherung von Fettgewebe. — Die mikroskopische Untersuchung ergab unter Anderem: Hochgradige Degeneration im linken Saphenus major und der in das Femur eintretenden Nervenäste.

Ein weiteres, sehr eigenthümliches Präparat, m. H., ein in Folge von Arthropathie vollständig verändertes Hüftgelenk, kann ich Ihnen zeigen (Taf. III, Fig. 1 und 2).

Es stammt von einem Patienten Namens Erdmann, der im Jahre 1877 in die Charité aufgenommen wurde (Abtheilung des Herrn Prof. Westphal) und daselbst am 16. Decbr. 1884 gestorben ist. Während der 7 Jahre ist er fortwährend Gegenstand ärztlicher Beobachtung gewesen. Beginn der Tabes 1873. Bei der Aufnahme (1877) starke Ataxie der unteren Extremitäten. Beträchtliche Sensibilitätsstörung, Analgesie, verlangsamte Empfindungsleitung, Westphal'sches Zeichen, Pupillenstarre.

Häufig auftretende Zuckungen der unteren Extremitäten. Gang ausgesprochen atactisch. Pat. kann noch gehen, ohne sich zu stützen, ermüdet aber leicht. Die Krampfanfälle der unteren Extremitäten traten ziemlich häufig auf, und zwar im Mai 1878 so heftig, dass das ganze Bett erschüttert wurde. Im März 1879 wird in der Krankengeschichte bemerkt, dass der Patient, wenn er beiderseits unterstützt wird, sich etwas durch's Zimmer bewegen kann. Beim Aufsetzen des rechten Beines knickt er jedesmal in der Hüfte ein. links nicht, wohl erstes Anzeichen einer Veränderung im Gelenke. Im Gange zeigt sich ausser Ataxie auch grosse motorische Schwäche und Unsicherheit an. Die Beine collidiren häufig mit einander, kreuzen sich und gewinnen keinen Halt am Boden. Am 6. Mai wurde constatirt, dass der rechte Oberschenkel sich beim Palpiren eigenthümlich derb anfühlt, besonders in der Hüftgegend, keine Schmerzen. 12. Mai: Die Geschwulst des rechten Oberschenkels hat sich nach Bindeneinwickelung zurückgebildet. 24. Mai: In der Gegend des rechten Trochanter major bemerkt man eine etwas über Faustgrosse, derbe, längliche Geschwulst, die auf Druck nicht schmerzhaft ist. 27. Sept.: Bei der heutigen Untersuchung fällt eine ziemlich starke Verkürzung des rechten Beines auf; ferner ist der rechte Oberschenkel in der Hüftgegend stark geschwollen. Patient hat keine Schmerzen und weiss überhaupt nicht, dass eine Veränderung eingetreten ist. 3. Januar 1880: Der rechte Oberschenkel, hochgradig ödematös, heute glänzend weiss, derbteigig anzufühlen. Die Schwellung reicht hinauf bis zum Sitzbeinhöcker; ebenso besteht Oedem in beiden Malleolengegenden. 20. Jan.: Oedem an beiden unteren Extremitäten, besonders aber rechts. Ausserdem besteht noch die früher beschriebene pralle Geschwulst. Er kann das rechte Bein nur wenig von der Unterlage abheben. Nur einmal steigt die Temperatur auf 39.0, sonst normal. 13. Febr.: Der Umfang des rechten Oberschenkels hat sich bedeutend vermindert. 19. März: Nachdem die Oedeme mehr und mehr geschwunden, gelingt es festzustellen, dass das rechte Hüftgelenk erkrankt ist. Ein breiter Knochenvorsprung, der Form nach dem Trochanter entsprechend und bei allen passiven Bewegungen sich mitbewegend, steht 4—5 Ctm. über der Roser'schen Linie. Bei den Bewegungen deutliches Crepitiren. Das Bein liegt, sich selbst überlassen, etwas nach aussen rotirt und zeigt eine Verkürzung von 7 Ctm. Das Femur selbst erweist sich in seinem mittleren Drittel stark verdickt. Verdickung gleicht sich nach unten allmählig aus. Nach oben ist die Anschwellung eine mehr plötzliche und die Geschwulst fühlt sich hier höckerig an. Das rechte Bein kann activ nur wenig von der Unterlage erhoben werden. (Diagnose des Herrn Oberstabsarztes Dr. Starcke: Spontanluxation des rechten Hüftgelenkes. Kopf anscheinend noch in der Tiefe fühlbar. Knarren bei Bewegungen. Gleichmässige Auftreibungen des Femur. Osteomyelitis? Epiphysenlösung?) — 10. Januar 1881: Die Anschwellung des Femur ist geringer geworden, sie nimmt hauptsächlich das mittlere Drittel ein und läuft nach oben hin spindelförmig aus. Der Umfang des mittleren Drittels des rechten Oberschenkels beträgt 43 Ctm., links 38,5 Ctm. Pat. kann das Bein jetzt besser heben. Erst am 19. Octbr.

1882 finden wir in der Krankengeschichte wieder eine Notiz, lautend: Schwellung des rechten Oberschenkels ist bis auf die Verdickung des Knochens vollständig verschwunden. Juli 1883: Rechte Unterextremität bedeutend verkürzt. Bei Bewegung im Hüftgelenke Krachen. Der rechte Oberschenkel ist im Hüftgelenke excessiv beweglich, wobei sich das obere Ende des Femur frei unter der Haut bewegt. 20. Mai 1884: Der Zustand im rechten Hüftgelenke unverändert. Man kann unbehindert die ausgiebigsten passiven Bewegungen ausführen, fühlt dabei das obere Ende des Femur sich unmittelbar unter der Haut bewegen. Die activen Bewegungen haben in der rechten Unterextremität ein stark atactisches Gepräge. — Obduction am 16. December 1884: Degeneratio grisea funicularum posteriorum medullae spinalis, ulcera typhosa ilei. Arthritis deformans coxae dextrae. Bei Eröffnung der Gelenkhöhle ergibt sich, dass weder ein Kopf des Femur, noch ein Acetabulum existiren, dagegen in einer etwa 20 Ctm. langen Fläche Femur und Becken der Art articuliren, dass das obere Viertel des Femur, stark verdünnt und seitlich abgeschliffen, einer ebenso langen und etwa 40 Ctm. breiten, sehr unregelmässigen Fläche des Beckens gegenübersteht. Die durch einen grossen, Synovialsähnlichen Sack locker verbundenen Knochentheile sind an ihrer Oberfläche fast überall von einer dünnen Knorpelschicht überzogen, die hier und da von dickeren Knorpelinseln unterbrochen wird. Den Inhalt dieses Pseudogelenkes bildet klare, schleimige Masse. Die Muskulatur der Umgebung ist sehr schlaff, dürrig und braunroth. Sie setzt zum Theil an einer unregelmässigen, nach oben von dem Pseudogelenke gelegenen, aus mehreren Knochenheilen bestehenden, an der inneren Fläche mit Knorpel überzogenen Spange an. Der Oberschenkel zeigt unterhalb der beschriebenen Verdünnung des oberen Viertels eine Spindelförmige Verdickung des Schaftes mit ziemlich glatter Oberfläche. Aufgesägt erweist sich dieselbe hervorgebracht durch eine Schalenförmige Umlagerung des Schaftes mit periostal neugebildeten Knochenlamellen in dazwischen liegenden Markräumen, welche zum Theil leicht geröthetes Mark enthalten.

Es dürfte nach der genauen Krankengeschichte unzweifelhaft sein, dass die pathologischen Veränderungen des rechten Hüftgelenkes und des Femur in den Jahren 1879—1884 sich entwickelt haben. Der Patient war früher, wenigstens vor dem Jahre 1873, noch im Stande, vollständig gut zu gehen. Auch war sein Gang damals durchaus nicht hinkend oder unbeholfen. Die Veränderungen in dem Gelenke selbst sind zunächst solche, welche bei Tabeskranken öfters beobachtet und von den französischen Autoren beschrieben wurden. Das veränderte Femur stellt in der That die Veränderung dar, die der Franzose mit dem Ausdruck *baguette de tambour*, Trommelschlägel, sehr gut bezeichnet. Das vollständige Fehlen osteophytischer Auflagerungen am Becken und am Femur ist ja auch charakteristisch, die Luxation und Verkürzung der

Extremität erklärlich. Soweit ist uns das Präparat verständlich, schwieriger ist aber die Deutung der pathologischen Veränderungen am Femur selbst und am Becken. Wenn ich auch zu der Ansicht neige, dass wir hier nur durch die Tabes veranlasste Veränderungen haben, so hat man doch Schwierigkeiten, diese Ansicht zu begründen. Als der Kranke noch auf der Abtheilung der Charité beobachtet wurde, konnte Westphal sich folgendermaassen über ihn äussern (Berliner klinische Wochenschrift, 1881, No. 29, S. 7): „Ein anderer Fall von sehr interessantem Verlaufe befindet sich noch jetzt auf meiner Abtheilung. Hier war zu einer gewissen Zeit eine pralle, oedematöse Anschwellung am rechten Oberschenkel und Hüftgelenke beobachtet worden, für die man keine Erklärung finden konnte. Die Schwellung war so beträchtlich und zugleich so derb, dass Nichts hindurch zu fühlen war; nach wechselnder Zu- und Abnahme der Schwellung wurde das Volumen des Oberschenkels allmählig geringer und man constatirte nunmehr eine Luxation des Hüftgelenks, Fehlen des Gelenkkopfes und eine harte, geschwulstartige, unregelmässig geformte, vom oberen Drittel des Oberschenkels ausgehende Masse, welche man für ein Osteom zu halten geneigt sein konnte; im Laufe der Zeit aber verkleinerte sich diese harte Knochenmasse zusehends und gegenwärtig macht sie den Eindruck einer unregelmässigen Callusmasse. Höchst wahrscheinlich hatte es sich hier um eine Affection des Hüftgelenkes gehandelt, die mit einer veränderten, zur Fractur disponirenden Beschaffenheit des Knochengerüsts der Diaphyse einherging. Stärkere atactische Bewegungen des Beins oder die bei dem Patienten vorhandenen äusserst heftigen, spontan auftretenden tonischen und klonischen Krämpfe der Beine, also relativ geringe Erschütterungen könnten als Ursache der Fractur angesehen werden“.

Das Präparat (Taf. III, Fig. 1, 2) ist, wie gesagt, in dreifacher Hinsicht sehr interessant und bemerkenswerth und zwar in Hinsicht auf die Veränderungen 1) im Hüftgelenk, 2) am Becken, 3) am Femur. — Was zunächst die Veränderungen am Hüftgelenk anbetrifft, so werden wir hier eine Einigung am schnellsten erzielen. Wir finden, nach meiner Ansicht, hier die für die Arthropathia tabidorum charakteristischen Veränderungen in einer der hochgradigsten Formen. Vom Oberschenkel ist Nichts weiter übrig geblieben als der Schaft. Man sieht nichts vom

Halse, nichts vom Kopfe. Derartige Veränderungen am Femur hat Charcot schon beschrieben und, wie schon oben bemerkt, mit dem treffenden Ausdrucke *baguette de tambour* (Trommelschlägel) bezeichnet. Ich verweise hier auf die Abbildungen des berühmten Falles Coteret, welche auch Rotter auf Taf. II, Fig. 13 reproducirt, in denen das dort abgebildete linke Femur die grösste Aehnlichkeit mit unserem Präparate hat. Ausserdem hatte in dem Falle Coteret 10 Jahre ante mortem eine Fractur des Femur etwa in der Mitte stattgefunden. Patientin war seit etwa 15 Jahren an's Bett gefesselt. — Gleichzeitig ist eine ganz grosse Veränderung am Acetabulum in unserem Präparate vorhanden, namentlich eine weitgehende Abschleifung der Ränder und Verbreiterung der Gelenkfläche. Auch derartige Veränderungen an der Pfanne und am Becken liegen bereits in Beschreibungen von 14 Gelenken vor (vergl. Rotter, l. c. p. 17). Immer waren Ausweitungen der Pfanne vorhanden und zwar in der Richtung der Dislocation des Femur, also nach oben und hinten. Für gewöhnlich war der obere Pfannenrand niedrig oder ganz geschwunden und der Pfannenraum ging nach oben in eine Plattform über, die sich in einigen Fällen bis hinauf in die *Fossa iliaca externa*, bis zur *Incisura ischiadica* und zur *Spina ilei anter. inf.* und *Tuberculum ileopubicum* ausdehnte. Das sind Wanderpfannen im grossartigsten Stile. In der Umgebung der Pfanne oder der Wanderpfanne fanden sich regelmässig Vegetationen von porösen Knochen, einige Male auch in grösserer Entfernung vom Acetabulum, selbst an der Innenseite des Beckens (vgl. dazu Taf. II, Fig. 14 in der Arbeit Rotter's). Im Vergleich mit diesen Präparaten dürften auch die Veränderungen des Beckens an unserem Präparate nicht auffallen. Dennoch konnte Virchow hier noch auf einige Eigenthümlichkeiten aufmerksam machen. Er glaubte die Veränderungen am Acetabulum für gleichartig mit denen der *Luxatio femoris congenita* halten zu müssen. Er sagt wörtlich: „Die *Luxatio congenita* hat ja den Effect, dass sehr frühzeitig eine Verödung des Acetabulum eintritt, das allmählig in eine kleine flache, dreieckige Vertiefung verwandelt wird, während daneben sich die neue Pfanne entwickelt, welche der Articulation mit dem Kopf dient. Ich will nicht behaupten, dass eine so grosse Veränderung bei einer *Luxatio femoris acquisita*, die erst in späterer Zeit eintritt, und die ihren Grund etwa in einer *Tabes*



hat, nicht möglicherweise auch sich entwickeln könnte. Indess werden Sie doch zugestehen, dass dieser Fall ein ganz solitärer wäre.\* Weiter: „Ausser dieser Veränderung am Acetabulum zeigt sich aber auch noch die ganze Reihe der secundären Wirkungen, welche eine solche Veränderung auf die Entwicklung des Beckens ausübt. Das Becken ist in allen seinen Theilen verändert, es ist schief, namentlich ist die Ala sacralis dextra klein, die ganze rechte Seite des Beckens, Darm- und Schambein, unvollständig entwickelt (vgl. besonders Fig. 2). Daraus folgt, wie mir scheint, dass die Störung schon in einer Zeit eingetreten sein muss, als alle diese Theile im Wachsen und in der Bildung begriffen waren. Ich glaube nicht, dass man ohne Weiteres annehmen darf, dass eine so grosse Reihe von Veränderungen, welche die ganze Hälfte des Beckens betreffen, sich nachträglich in derselben Weise ausbilden könnte, wie sie das gerade bei solchen Luxationen thut.“

Nun, m. H., wie ich schon weiter oben bemerkt habe, sind die Veränderungen am Oberschenkel und an der Hüfte nach den genauen klinischen Beobachtungen in den Jahren 1879—1884 aufgetreten und deren Entwicklung und Aenderungen fortgesetzt Gegenstand genauer Aufzeichnungen gewesen. Vor dem Jahre 1873, konnte Patient gut gehen, ein Umstand, der gegen die Annahme einer congenitalen Luxation verwerthet werden dürfte. Wenn ich daher geneigt bin, die Veränderungen am Acetabulum in Folge des Vergleiches mit ähnlichen Präparaten ohne Weiteres auf die Arthropathie des Hüftgelenkes zurückzuführen, so möchte ich vorläufig ein endgültiges Urtheil über die Veränderungen am Becken nicht abgeben.

Noch schwieriger ist die Erklärung der Veränderungen am Femur selber. Auch dieser Befund deckt sich nicht mit den klinischen Symptomen und der klinischen Beobachtung. Es sind am Oberschenkelknochen schwere Erkrankungen vorhanden, nämlich Nekrosen und Hyperostosen (vgl. Taf. III, Fig. 1, 2). Die Hyperostosen, welche die ganze Diaphyse überziehen, zeigen jene allmälige Uebereinanderschichtung supracorticaler Lamellen, die für das successive Dickenwachsthum so charakteristisch sind. Wie soll man diesen Befund mit dem bei Lebzeiten des Patienten constatirten Auftreten einer geschwulstartigen, unregelmässig geformten, vom oberen Drittel des Oberschenkels ausgehenden, sich allmählig zu einer

unregelmässigen Callusmasse verkleinernden Knochenmasse zusammenreimen? Eine Fractur, wenigstens eine vollständige, kann nicht stattgefunden haben. Auf der anderen Seite waren bei der Section weder Eiterung noch Reste früherer Eiterung (Fistelbildung, Narben) vorhanden. Ich wage nicht, hier eine Entscheidung zu treffen, vielleicht werden weitere Beobachtungen auch zur Aufklärung dieses Falles beitragen. Ich verweise auch auf die eigenthümlichen Nekrosen der Knochen bei Tabes (vergl. S. 140).

Die zweite Frage, um die es sich handelt, und die ich nicht geneigt bin, ganz in demselben Sinne zu beantworten, wie Rotter, lautet: Stehen die Gelenkaffectionen der Tabiden in einem bloss äusserlichen, indirecten, oder in einem inneren, causalen Zusammenhange mit der Tabes dorsalis. Rotter sucht hauptsächlich durch Benutzung der allerdings sehr reichhaltigen Casuistik diese Frage zu beantworten. Er berichtet über 74 Patienten mit 112 Gelenkaffectionen. Ich selbst kann mit meinen eigenen Beobachtungen über 100 Patienten mit gegen 200 Gelenkaffectionen berichten. Aber ich glaube, dass der Werth dieser Casuistik nicht allzu hoch angeschlagen werden darf, denn zum Theil sind die Aufzeichnungen ungenügend, die Notizen über die einzelnen Fälle zu unvollkommen. Zum grössten Theil handelt es sich ferner in den mitgetheilten Krankengeschichten um sehr hochgradige, weit vorgeschrittene Fälle. Ueber den Anfang der Erkrankung erfährt man nichts, so dass es sehr schwer ist, zu beurtheilen, ob nicht noch andere Ursachen bei der Entstehung der Gelenkentartung mitgewirkt haben. Dasselbe gilt auch von den anatomischen Präparaten, die zum Theil abgebildet, zum Theil durch Beschreibung uns zugänglich gemacht sind. Die Beurtheilung der meisten Fälle der Casuistik ist daher als eine schwierige zu bezeichnen. Rotter bemerkt selbst, dass die Gelenkerkrankungen oft latent aber schon vorhanden sein mussten, und es ist daher erklärlich, dass er bei seinen Studien zu dem Schlusse kam, dass eine Specificität der Arthropathien der Tabiden nicht existire. Er sucht die Eigenart der Gelenkaffectionen zurückzuführen auf die Ataxie, auf die Sensibilitätsstörungen und auf die Knochenbrüchigkeit, und erklärt aus diesen Verhältnissen den eigenthümlichen Befund in den Gelenken. Nun werden wir uns allerdings sagen müssen, dass diese Verhältnisse bei jedem Tabeskranken im vorgeschrittenen Stadium vorhanden zu sein

pflügen, und da mechanische oder thermische Reize, die gewöhnlichen Ursachen der Gelenkentzündungen, auch für die Arthritis tabidorum ebenso häufig vorhanden sind, so müssten diese Kranken schliesslich sämmtlich von Arthropathien befallen werden. Dem ist aber nicht so; im Gegentheil, diese Affectionen sind durchaus nicht so häufig, zeigen auch durch ihr Auftreten und ihre Ausbreitung so viel Eigenthümlichkeiten, dass wir sie gewiss nicht einzig und allein durch die von Rotter angeführten Verhältnisse zu erklären im Stande sind.

Ich glaube, dass die Beantwortung der Frage, ob die geschilderten Gelenkveränderungen wirklich in einer inneren Beziehung zu dem Krankheitsprocesse der grauen Degeneration der Hinterstränge des Rückenmarkes stehen, nur möglich sein wird, wenn wir im Stande sind, die frühzeitig im Verlaufe der Tabes auftretenden Störungen der Gelenke zu beobachten und zu studiren und vor allen Dingen ihre Entwicklung zu verfolgen. Die hochgradigen Veränderungen der Gelenke sind ja zweifelsohne höchst interessant und gewissermaassen Curiosa, geeignet unser Staunen zu erregen. Aber sie sind nicht das geeignete Material, um die Frage des Zusammenhanges mit der Rückenmarkskrankheit aufzuklären.

Bevor ich aber über die in dieser Hinsicht von mir gemachten Untersuchungen berichte, will ich mir über die von Rotter angeführten Verhältnisse, die Ataxie, Analgesie und Knochenbrüchigkeit, einige Bemerkungen erlauben.

Es unterliegt keinem Zweifel, dass bei dem Vorhandensein eines Gelenkleidens die allmählig sich entwickelnde Ataxie von den verderblichsten Folgen für die Entartung des Gelenkes sein muss; denn diese wird häufig genug als traumatische Entstehungsursache angesehen werden müssen. Das hat bereits von Volkmann hervorgehoben (1868), er ist mit Recht für die Häufigkeit der traumatischen Entstehungsursache bei dem unbeholfenen Gehen dieser Kranken eingetreten, eine Ursache, die vom Kranken selbst unbeachtet gelassen wird, weil dieser in Folge seiner Analgesie keine Schmerzen bei der Verletzung empfindet. Weil nun das Gelenk empfindungslos ist, wird die Ataxie rasch weitere Störungen in demselben verursachen und eine raschere Ausbildung des Gelenkleidens veranlassen. Es dürfte daher viel richtiger sein, die Fälle genauer zu untersuchen, in denen die typischen Gelenkleiden

sich entwickelten, ohne dass Ataxie vorhanden war. Gerade hier sind die Affectionen der Gelenke der oberen Extremitäten zu berücksichtigen. Um ein Beispiel anzuführen, erinnere ich an den Fall, den Debove (Progrès médical. 1881) erwähnt. Bei dem Kranken, den er beobachtet hat, bestand hochgradige Ataxie der unteren Extremitäten, dagegen keine Ataxie der oberen Extremitäten. Trotzdem war das linke Ellenbogengelenk, das linke und das rechte Schultergelenk der Sitz der hochgradigsten Gelenkentartungen. Die in der Literatur vorhandenen zahlreichen Fälle von Arthropathien der Tabeskranken sind in Hinsicht auf die gleichzeitig vorhandene Analgesie mit Vorsicht zu beurtheilen, weil die Angaben in dieser Hinsicht leider meist ganz ungenügend und unvollkommen sind, so dass es in der That ungemein schwierig ist, den Einfluss dieses Factors bei der Entstehung der Gelenkentzündungen richtig abzuschätzen. Diese Sensibilitätsstörungen bei Tabiden sind überhaupt schwankend und speciell der Nachweis tiefer Sensibilitätsstörungen nicht leicht. Am häufigsten findet man als das erste und häufigste Symptom bei Tabeskranken Analgesie für stark schmerzhaft eingriffe, während alle übrigen Sensibilitätsqualitäten noch erhalten sind. In anderen Fällen ist das Berührungsgefühl schon sehr gestört, während schmerzhaft eingriffe noch prompt wahrgenommen werden. Wiederum bei Anderen ist es das Lage- (Muskel-) Gefühl, das an erster Stelle leidet, während alle anderen Empfindungsformen nicht beeinträchtigt sind. Es kommt auch vor, dass nur kleine Inseln der Haut anästhetisch sind, während die übrigen Theile normales Gefühl haben. Auch die vorgeschrittenen Fälle der Tabes sind keineswegs gleichwerthig in Bezug auf die Sensibilitätsstörungen. Es giebt selbst solche ohne nachweisbare Sensibilitätsstörungen.

Sie sehen aus diesen wenigen Bemerkungen, wie schwierig es ist, genügende Angaben in den Krankengeschichten vorzufinden, um jedesmal über den Einfluss der Sensibilitätsstörung bei der Entstehung der Gelenkaffectionen ein richtiges Urtheil zu bekommen. Es ist kaum möglich, richtige Schlussfolgerungen zu machen, wenn nur allgemein von Analgesie die Rede ist. Sicher ist es, dass bei vorhandener tiefer Analgesie, wenn das Lagegefühl ganz fehlt (denn dieses beruht im Wesentlichen auf der Sensibilität der

tiefen Theile, der Gelenkenden, Fascien), die Analgesie den eigenthümlichen Verlauf und die rasche Entwicklung der hochgradigen Formen von Arthritis tabidorum sehr begünstigen wird.

Wir kommen nun zur Knochenbrüchigkeit. Was diese anbelangt, so macht Rotter selbst das Zugeständniss (S. 50), dass die Herabsetzung der Festigkeit der Knochen durch Nerven-einflüsse mehr als wahrscheinlich sei. Er ist überzeugt, dass die Erfahrungen über Knochenbrüchigkeit bei Tabeskranken zu der Ueberzeugung berechtigen, dass hier ein Zusammenhang mit der Erkrankung selbst besteht. Die Fracturen der Tabiden unterscheiden sich von den gewöhnlichen Fracturen nur durch die Leichtigkeit, mit der sie entstehen; trotz der Veränderung des Knochengewebes (Rarefaction) ist die Neigung zur Consolidation keine geringere, dieselbe erfolgt in der nämlichen Zeit. Der Callus ist sehr solide, voluminöser als gewöhnlich; der Lieblingssitz der Fracturen in den unteren Extremitäten und hier vornehmlich in den Oberschenkeln. P. Bruns vermochte 1882 aus der Literatur 30 Fälle zusammenzustellen. Seitdem hat sich ihre Anzahl sehr vermehrt. Ich kann selber über 4 eigene Fälle berichten. In einer grossen Anzahl von Fällen hatten sich mehrfache Fracturen an verschiedenen Extremitäten ereignet. Gelegentlich beobachtete man sie gleichzeitig neben Gelenkveränderungen. Die Knochenbrüchigkeit kommt nun, ausser bei Tabes, auch noch bei vielen anderen Erkrankungen des Nervensystems vor. Man hat versucht, sie in solchen Fällen auf eine Trophoneurose zurückzuführen. Unter dem Einflusse der Tabes erleiden die Knochen bisweilen noch viel hochgradigere Ernährungsstörungen, so dass sie in grösserer Ausdehnung der Nekrose verfallen. Chouppe beobachtete bei einem Tabeskranken, der ausserdem eine Arthropathie der linken Schulter hatte, Nekrose der Tarsalphalangen der Zehen ohne Eiterung oder Fistelbildung. Desgleichen sah Stricker (l. c.) nach 12jähriger Krankheitsdauer Nekrose der 4. Zehe des rechten Fusses nach vorausgegangenen entzündlichen Erscheinungen. Man darf diese trophischen Knochenkrankungen in Parallele stellen mit den von Vallet bei Tabiden constatirten Zahnverlusten und Ausstossung des Alveolarfortsatzes.

Ist Knochenbrüchigkeit vorhanden, so ist deren Einfluss auf die Fortentwicklung vorhandener oder die Entstehung neuer Arthro-

pathien klar. Die mechanischen Momente, um Absprengungen, rasche Abreibungen und schnellere Resorption von Knochensubstanz zu bewirken, werden dann um so geringer zu sein brauchen.

Wie schon weiter oben bemerkt wurde, muss man die ersten Anfänge der Arthropathia tabidorum studiren, um diese richtig zu verstehen. Das vorhandene casuistische Material ist schlecht zu verwerthen, weil die frühzeitige Diagnose der Tabes besonders in den älteren in der Literatur erwähnten Fällen unsicher ist, ferner, weil selbstverständlich auch Sectionen selten sind, pathologisch - anatomisches Material daher fast völlig fehlt. Die neueren Beobachtungen sind in dieser Beziehung schon besser zu verwerthen, weil man gelernt hat, die Diagnose auf Tabes bereits in einem sehr frühen Stadium zu stellen; so haben wir unter Anderem durch das Westphal'sche Zeichen ein absolut sicheres Moment für den Beginn der tabischen Erkrankung. Hier wird es vorwiegend auch Aufgabe der Chirurgen sein, in Hinsicht auf Gelenkerkrankung das Material der Neuropathologen zu ergänzen. Wenn in einem sehr frühzeitigen Stadium der Tabes Gelenkaffectionen auftreten, so bieten sie zwar nicht so in die Augen springende Symptome dar, wie in den späteren Stadien der Tabes, immerhin aber doch eine ganze Reihe beachtenswerther Eigenthümlichkeiten. Sie entwickeln sich auch hier ohne vorangegangenes Trauma und mit wenigen Ausnahmen ohne Schmerzen. Die Affection selbst zeigt sich meist als einfacher Hydrops mit geringer Weichtheil-schwellung, Erschlaffung der Kapsel und der Bänder. Nach Resorption des Exsudates kann eine anatomische Zerstörung der Gelenkenden durch manuelle Untersuchung nicht, oder nur in unbedeutendem Grade nachgewiesen werden. Diese benignen Schwellungen localisiren sich fast immer gleichzeitig in verschiedenen Gelenken und werden daher oft als Rheumatismus angesehen oder als solcher behandelt, wengleich sie sich durch ihren ganzen Verlauf, durch das Fehlen des Fiebers und der übrigen Symptome sofort von den gewöhnlichen rheumatischen Formen unterscheiden lassen. Aus diesen, bald kürzere, bald längere Zeit bestehenden Gelenkaffectionen können sich allmählig, durch geringe Anlässe hervorgerufene Recidive, maligne Formen entwickeln. Die Veränderungen, die bei der Autopsie in leichteren Fällen gefunden werden, beschränken sich auf Veränderungen der Kapsel und der

Bänder, hier und da sind bereits Knorpeldefecte vorhanden. Zunächst einige Beispiele:

1) Patientin Dietrich, 50 Jahre alt, gestorben 3. August 1884, hatte seit 8 Jahren blitzartige Schmerzen in den Extremitäten, seit 4 Jahren Anästhesie und Bewegungsstörungen in den unteren Extremitäten, Westphal'sches Zeichen, Augenmuskellähmung, später starke Ataxie. 2 Jahre nach Beginn der Krankheit mehrere Monate lang „Rheumatismus, Anschwellung in allen Gelenken“. — Autopsie: Graue Degeneration der Hinterstränge, in beiden Hüftgelenken ausgedehnte Knorpeldefecte, leichtere Veränderungen im Kniegelenke. Bei der Aufnahme (1884) war ausser abnormer Beweglichkeit in den Hüftgelenken nichts Abnormes zu constatiren gewesen.

2) Frau Seeger, Arbeiterfrau, 38 Jahre alt, aufgenommen auf die Nervenabtheilung der Charité am 2. 8. 82, gestorben am 17. 9. 84. Hier handelte es sich um eine auf eine sehr grosse Anzahl von Gelenken verbreitete Erkrankung. In den letzten Lebensjahren der Patientin traten heftige reissende Schmerzen im rechten Arme, besonders im Ellenbogen- und Schultergelenke auf. Diese Gelenke waren auch bei Druck und Bewegungen sehr schmerzhaft. Bald wurden auch die Gelenke der unteren Extremität von denselben heftigen Schmerzen ergriffen. Diese Gelenkschmerzen traten während des ganzen Krankheitsverlaufes in die Erscheinung, und bewirkten schliesslich, dass die Patientin jede Bewegung in den unteren Extremitäten und in den Schultergelenken mied. In den letzteren passive Bewegungen nicht mehr möglich. In dem letzten Lebensjahre bildeten sich Deformitäten von den Fussgelenken aus. — Autopsie: In den Gelenken der unteren Extremität und in den Schultergelenken hämorrhagischer Inhalt, Synovialis geschwollen, verdickt und sehr stark vascularisirt. In den Fussgelenken ist die Kapsel ad maximum durch blutigen Erguss gedehnt, Knorpel an einzelnen Stellen usurirt. Stärkere Knorpelusura, auch Knochenneubildung, wird an den Gelenken der Fusswurzelknochen beobachtet. Im linken Hüftgelenke exquisit schwammige Wucherung der Synovialis mit starker Vascularisation. Knorpel intact. Die Veränderungen im Rückenmarke sind sehr weit vorgeschrittene Atrophie der Hinterstränge, Faserschwund der grauen Substanz.

Dieser Befund ist in mehrfacher Hinsicht abweichend von dem gewöhnlichen und auffallend durch die Schmerzen in den Gelenken, durch die starken Gelenkhämorrhagien. Eine allgemeine Diathese bestand nicht.

Um Ihnen zunächst einen Fall einer sehr frühzeitig aufgetretenen Gelenkaffection zu demonstrieren, stelle ich Ihnen eine von mir seit einer Reihe von Jahren beobachtete Patientin, Frau Frank, 44 Jahre alt, vor (Taf. III, Fig. 3).

Hier gehörte die Gelenkaffection zu den ersten Symptomen der Tabes, und ich habe schon im Jahre 1882 Gelegenheit gehabt, das erkrankte Gelenk zu punctiren, zu einer Zeit, als von der Tabes kaum die ersten Anzeichen

sich bemerkbar machten. Zunächst kurz die Krankengeschichte: Heredität und Lues bei der Patientin nicht vorhanden, 1876 lancinirende Schmerzen, bald darauf Blasenbeschwerden. 1877 verlor Patientin ohne nachweisbare Ursache und ohne Schmerzen die vorderen Zähne, auch vom Alveolarfortsatze stieß sich ein Theil ab. Die unteren Zähne folgten bald. 1882 entstand ohne vorangegangenes Trauma Schwellung im rechten Kniegelenke. 1886 waren die Symptome der Tabes fast sämmtlich vorhanden: Westphal'sches Zeichen, Urinentleerung schwierig, Analgesie, Sehnervenatrophie, Pupillenstarre. dagegen beim Gehen und Stehen keine Spur von Ataxie. Die Patientin geht, wie Sie sich leicht überzeugen können, mit geöffneten Augen sicher und durchaus nicht schwankend. Das rechte Kniegelenk, das nach der ersten Function (1882) längere Zeit gesund blieb, zeigte später vorübergehende Schwellungen, die nicht völlig wieder schwanden, die Patientin im Gehen aber so wenig hinderten, dass sie es nicht für nöthig fand, chirurgische Hülfe wieder aufzusuchen. Jetzt ist das rechte Kniegelenk leicht geschwollen, die Kapsel ist verdickt, schlaff, Exsudat gering. Die Bewegung im Gelenke ist ziemlich frei, die Beugung über den rechten Winkel erschwert, die seitlichen Bewegungen sind ausgiebiger als normal. Bei den Bewegungen hört und fühlt man lebhaftes Krachen im Gelenk, freie Körper sind nicht mit Sicherheit wahrzunehmen. Maasse: Oberhalb der Patella rechts 32, links 29. Umfang in der Höhe der Tibiaepiphyse rechts 31, links 27 Ctm.

Es ist wohl unzweifelhaft, dass, wenn hier noch Ataxie sich hinzugesellen würde, dieses Kniegelenk in kürzester Zeit die hochgradigsten Formen einer deformirenden Entzündung zeigen würde. Es ist mir gelungen, aus der Literatur und meinen eigenen Beobachtungen 26 Fälle zu sammeln, in denen die Gelenkaffectionen sehr frühzeitig auftraten. Es gehören dazu zunächst 12 Patienten im vorataktischen Stadium, die bereits Rotter erwähnt (S. 46) und auf die ich hier nicht näher eingehe. Hervorheben möchte ich unter diesen Fällen nur die Beobachtung von Westphal (Berliner klin. Wochenschrift 1881, No. 29), die sehr characteristisch ist. Hier war die Gelenkerkrankung bei einem Manne eingetreten, der bis dahin öfters über ein Gefühl von Kälte und damit zusammenfallende leichte Abnahme der Hautempfindungen zu klagen gehabt hatte, Erscheinungen, die kaum von ihm beobachtet wurden. Trotz der hochgradigen Kniegelenksveränderungen war der Patient noch 6 Jahre lang ohne Störungen gegangen.

Unter meinen eigenen Fällen sind die Patienten Dietrich (S. 142), Schuster (S. 131), Frank (S. 142), Kornmann (S. 146) zu erwähnen, bei denen ein sehr frühes Auftreten der Gelenkaffectionen beobachtet wurde und deren Krankengeschichten an den



betreffenden Stellen nachzusehen sind. Aus dem Sanitätsbericht über die deutschen Heere, VII. Band, treten in den 18 Fällen von tabischer Arthropathie, diese 4 Mal als Initialerscheinung auf (Fall XI, XXXIII, LVI, LXIV), 3 Mal nach einjähriger Krankheitsdauer (VII, LVIII, LXXIX?), nach zweijähriger Dauer 2 Mal (XXXVIII, LXVI), so dass auch Stricker die Behauptung aufstellen konnte, dass der überwiegende Procentsatz der „gutartigen“ Fälle in die erste Krankheitsperiode fällt. Dass die malignen Formen selbstverständlich in dem Beginn der Krankheit sehr selten beobachtet werden, erklärt sich nach dem bisher Gesagten von selbst. Denn wir haben den Einfluss der Ataxie, Analgesie und Knochenbrüchigkeit auf ein bereits krankes Gelenk nie geleugnet. Ferner sind aus der These von Devis (Contribution à l'étude du pied tabétique) noch einige Fälle von sehr frühem Auftreten der Gelenkaffection, hier am Fusse, mit hinzuzurechnen, auf die ich aber später noch zurückzukommen habe.

Ein eigenthümliches Verhalten der im Verlauf der Tabes auftretenden Arthropathien ist noch hervorzuheben: Das Auftreten der Affection in verschiedenen Gelenken. Die Multiplicität der Affectionen zeichnen nicht allein die sogenannten „gutartigen“ Schwellungen der Gelenke aus, sondern finden sich auch, wenngleich nicht so häufig, bei den malignen Formen. Ich kann hier kurz, aus sämtlichen Fällen zusammengestellt, folgende Zahlen anführen:

Bei 11 Patienten erkrankten beide Kniee,			
- 7	-	-	- Hüften,
- 4	-	-	die Tarsalgelenke beiderseits,
- 2	-	-	Hand und Finger beiderseits,
- 2	-	-	beide Schultergelenke,
- 8	-	-	je 2 nicht symmetrische Gelenke,
- 11	-	-	- 4 - - -
- 1	-	-	- 3 - - -
- 1	-	-	- 5 - - -
- 3	-	-	- 6 - - -
- 1	-	-	- 7 - - -

Diese eigenthümlichen Verhältnisse scheinen mir dafür zu sprechen, dass diese Gelenkveränderungen in einer inneren Beziehung zu dem Krankheitsprocesse der grauen Degeneration der Hinterstrenge stehen. Weiter könnte ich auch noch dafür folgende Verhältnisse anführen: 1) Das nicht selten beobachtete Befallenwerden der Gelenke nur der oberen Extremität (wenn ich auch nicht ohne Weiteres die Ansicht von Charco

unterschreiben möchte, dass hauptsächlich in einem späteren und weit vorgeschrittenen Stadium der Tabes die oberen Extremitäten befallen werden) — sodann 2) die Betheiligung fast sämtlicher Gelenke des Körpers.

Was den ersten Punkt anbetrifft, so möchte ich hier zunächst auf den sehr charakteristischen, von mir bereits (S. 139) erwähnten Fall von Debove verweisen, in welchem drei Gelenke der oberen Extremität in ausserordentlich ausgedehnter Weise erkrankten, während die Gelenke der unteren Extremitäten frei blieben. Aus der Literatur und den eigenen Beobachtungen kann ich noch 12 Fälle erwähnen, in denen die Schulter allein, 7 Fälle in denen das Ellenbogengelenk, 3 Fälle in denen Handgelenk und Finger allein erkrankten.

Was nun die Betheiligung fast sämtlicher Gelenke des Körpers anbetrifft, so wollen wir hier auf die Erkrankung der Fussgelenke und der Wirbel etwas näher eingehen; denn ausser den grossen Gelenken am Körper sind es vorwiegend diese, deren Affectionen uns hier interessiren.

Der pied tabétique, wie Charcot und seine Schüler ihn bezeichnen, ist eine sehr eigenthümliche Affection, die aber auf dieselben pathologisch-anatomischen Veränderungen, die wir im Verlaufe der Tabes auch in den anderen Gelenken finden, zurückzuführen ist. Wir finden die genaueste Studie über diese Erkrankung in der These von Ludovic Devis, Paris 1886; er giebt eine sehr genaue Zusammenstellung der bisher beobachteten Fälle, im Ganzen 9 Beobachtungen, und kommt zu den Schlussresultaten, dass die Erkrankungen des Fuss skelets so gut wie die anderen Arthropathien, im innigen Zusammenhang mit der Tabes stehen und in der ersten Periode derselben entstehen. Der Verlauf ist chronisch und die Dauer unbestimmt, Heilung ist noch nicht erreicht worden. Die Erkrankung kennzeichnet sich durch Schwellung der Dorsalfläche und der Tarso-Metatarsalgelenke, Verdickung des Innenrandes des Fusses und Abflachung des Fussgewölbes. Es zeigt sich ferner locale Temperaturerhöhung, Hyperämien, in der Fusssohle das *Malum perf. pedis*, starke Schweissecretion — Anzeichen trophischer Störungen. Pathologisch-anatomisch handelt es sich hier um Arthritis der Fussgelenke mit Knorpelschwund und Zerstörung der Gelenke.

Ich bin in der Lage, Ihnen einen derartigen Fall demonstrieren zu können, bei dem sich zu gleicher Zeit auch eine Erkrankung des linken Kniegelenkes zeigt.

Adolf Kornmann, Arbeiter, 35 Jahre alt. Keine Heredität oder Syphilis nachweisbar. 1881 Beginn der Erkrankung mit reissenden Schmerzen in den Extremitäten und Incontinentia urinae. 1884: Status bei der ersten Aufnahme auf die Abtheilung des Geh.-Raths Prof. Westphal: Kniephänomen rechts prompt, links inconstant. Keine Ataxie. An der linken Extremität starke Herabsetzung des Schmerzgefühles und Phänomen der verlangsamten Schmerzleitung und Doppelpempfindung. December 1885 erfolgt zweite Aufnahme wegen Schmerzen und wegen Schwellung des linken Kniegelenkes. Dieselbe bestand seit 8 Wochen und war ohne nachweisbares Trauma entstanden. Das Knie war über Nacht plötzlich dick geworden, desgleichen der Unterschenkel. Schwellung ging allmählig zurück, das Kniegelenk selbst blieb aber verdickt. Ausserdem bestand damals Westphal'sches Zeichen, Pupillenstarre, Incontinentia urinae. November 1886: Die Tabes hat Fortschritte gemacht. Pat. ist zum Theil wegen der Arthropathie, zum geringeren Theil wegen der Coordinationsstörungen nur langsam im Stande sich fortzubewegen. Links exquisites Genu varum. Die Gelenkenden sind verbreitert, geringes Exsudat in dem Gelenk. Bewegungen frei, seitliche Beweglichkeit abnorm. Maasse: Oberhalb der Patella 40, unterhalb 37 $\frac{1}{2}$  Ctm., rechts 35, links 31 Ctm. Lautes Krachen im Gelenk; angeblich Schmerzen bis in die Zehengelenke. Beginn eines sog. Pied tabétique. Fussgelenk links verdickt, Umfang 28 Ctm. (rechts 26 Ctm.), oberhalb der Malleolen links 23, rechts 21 Ctm. Auf dem Dorsum pedis Auftreibung, dem Chopart'schen Gelenke entsprechend, Auftreibung in der Gegend des Tarsometatarsalgelenks, Verdickung am Innenrande des Fusses, kein Oedem, Schmerz bei Bewegungen nicht vorhanden, auch kein Krachen bemerkbar, dagegen lautes Krachen im Kniegelenke und angeblich Schmerzen bis in die Zehengelenke.

Auch über Wirbel- und Wirbelgelenks-Erkrankungen liegt eine Reihe interessanter Beobachtungen aus den letzten Jahren vor. Ich selbst beobachtete noch kürzlich bei einem Förster, bei dem die ersten und noch etwas unsicheren Anzeichen der Tabes sich zeigten, eine Affection des 3. und 4. Brustwirbels, die mir entschieden den Eindruck einer beginnenden tabischen Arthropathie machte und mich veranlasste einen Stützapparat für den Patienten in Vorschlag zu bringen.

Krönig (Deutsche med. Wochenschrift 51, 1886) hat über Wirbelerkrankungen bei Tabikern einige interessante Mittheilungen gemacht. In zwei Fällen handelte es sich um Wirbelfracturen auf Grund verhältnissmässig geringfügiger Traumen. Bei einem dritten Patienten hatte sich durch Ausgleiten auf der Treppe allmählig

eine vornübergebeugte Haltung ausgebildet. Die Untersuchung ergab das Vorhandensein einer Spondylolisthese des 5. Lendenwirbelkörpers. Pitres und Vaillard (*Revue de médecine*. 1866) berichten über durch Autopsie constatirte arthritische Prozesse an Wirbelkörpern und Dornfortsätzen zweier Tabeskranken.

Wenn wir nun noch schliesslich an die von Charcot beobachteten Affectionen der Kiefergelenke erinnern, so muss es in der That Wunder nehmen, wie sich beinahe in sämmtlichen Gelenken des menschlichen Körpers die Arthropathia tabidorum zeigen kann.

Wenn wir uns fragen, ob derartige Gelenkerkrankungen im Verlaufe anderer Neurosen beobachtet werden, so müssen wir die Frage im Allgemeinen verneinen und die bisher besprochenen Arthropathien als der Tabes eigenthümliche Formen bezeichnen. Allerdings kommen nach Contusion, Durchschneidung, Schussverletzungen, Syringomyelitis, Compression des Rückenmarks durch einen Tumor Gelenkaffectionen zur Beobachtung, ebenso bei gewissen cerebralen Leiden, Gehirnerweichung. Aber es kommt selten zu wesentlichen Aenderungen in den Gelenken. Der Sitz der Arthropathien ist häufig in den Fingergelenken. Ein Theil der Veränderungen in den Gelenken ist auf die gleichzeitige Immobilität der Gelenke zurückzuführen. Ankylose gehört zu den nicht seltenen Ausgängen, während diese im Verlaufe der Tabes so gut wie nie auftritt. So unterscheiden sich die von Czerny bei Syringomyelie beobachteten und auf dem XV. Chirurgen-Congresse erwähnten Gelenkaffectionen sehr wesentlich in ihrem Entstehen, Verlauf und Ausgang von der Arthropathia tabidorum. Ganz anders verhalten sich auch jene Spontanluxationen bedingt durch Reflexbewegungen bei Rückenmarkscompression, auf die unter Anderen auch Roser wieder aufmerksam gemacht hat.

Ich kann mich der vorgerückten Zeit halber nicht näher auf diese Differential-Diagnosen einlassen, erwähnen will ich nur, dass nach Stichverletzungen des Rückenmarks allerdings ganz ähnliche, hochgradige Zerstörungen der Gelenke beobachtet worden sind. Riedel demonstrirte auf dem 12. Chirurgen-Congress 1883 ein durch achttägiges Umhergehen total destruirtes Kniegelenk von einem Patienten, der eine Stichverletzung des Rückens zwischen dem ersten und zweiten Lendenwirbel erhalten hatte; ganz ähnliche Beobachtungen machte Joffroy (Stichverletzung in der Gegend des

dritten Rückenwirbels, nur der linke Theil des Marks war getroffen und durchschnitten, Arthropathie im linken Knie). Auch Vigues (Société de biologie 1873) beobachtete einen ganz gleichartigen Fall. Demnach scheint die Irritation der Nerven und der Nervencentren im Stande zu sein trophische Störungen, besonders auch Artropathien zu erzeugen.

Die experimentellen Untersuchungen über den Einfluss des centralen Nervensystems auf die Gelenke haben zur Lösung der Fragen absolut nichts beigetragen.

Nur einige Bemerkungen über die Differential-Diagnose der Arthropathia tabidorum mit syphilitischen Gelenkaffectionen. Man hat die Tabes in neuerer Zeit mit der Syphilis in Zusammenhang gebracht und eine Anzahl von Fällen scheint ja auch auf syphilitischem Grunde zu ruhen. Die Gelenksyphilis tritt bekanntlich sehr verschieden auf. In frühen Stadien handelt es sich meistens um subacute Entzündung und Exsudatbildung in den Gelenken. Dann sind vor Allem die während der Nacht auftretenden Schmerzen besonders charakteristisch, auch sind die Bewegungen schmerzhaft. Ganz besonders aber lässt eine bestimmte Art der Behandlung die Gelenkaffectionen als syphilitische erkennen. In den späteren Stadien der Syphilis treten ganz andere Formen von Gelenkerkrankungen auf, die man geneigt ist mit der Arthritis deformans in Verbindung zu bringen; allein sie unterscheiden sich pathologisch-anatomisch, wie Virchow betont hat, dadurch, dass bei der Syphilis an irgend einer Stelle des Knorpelüberzuges eines Gelenkendes strahlige oder eckige Gruben entstehen, welche tief in den Knorpel eingreifen. Diese Gruben unterscheiden sich durch scharfe Umrandung ihrer Grenzen von den Defecten der Arthritis deformans, weiter auch noch dadurch, dass die Grube mit Narbengewebe erfüllt ist. Es steckt immer ein weissliches fibröses Gewebe darin. Der Knochen wird, nach Virchow, nicht blossgelegt, es tritt keine Eburnation oder Abschleifung ein. Solcher Narben kann es viele geben, welche dann confluiren und ein buntes Netzwerk von Vertiefungen bilden, zwischen denen der alte Knorpel noch fortbesteht, die aber in ihrer Totalität eine tiefe Depression geben.

M. H.! Wenn man, wie wir, sich eingehend mit der Arthropathia tabidorum beschäftigt hat, so gewinnt man die Ueberzeugung,

dass hier ein noch nicht völlig aufgeklärter innerer Zusammenhang mit der Tabes vorhanden sein muss.

Wir glauben nach unseren Untersuchungen den Satz aufstellen zu können, dass sehr frühzeitig im Verlaufe der Tabes und durch diese bedingt Veränderungen in den Gelenken, und zwar in sämtlichen Gelenken des Körpers, wenn auch vorwiegend in den grossen Gelenken der Extremitäten, auftreten können. Es gehören diese Affectionen zu den nicht constanten Symptomen der Tabes. Diese Störungen können sich vollständig wieder ausgleichen oder sie führen zu dauernden Veränderungen in den Gelenken, zunächst in Form von Verdickungen der Kapsel, Dehnungen der Bänder u. dgl. m. Diese anatomischen Veränderungen geben nun im weiteren Verlaufe der Tabes die Bedingungen ab für die Entstehung hochgradiger Zerstörungen in den Gelenken. Dazu bedarf es aber noch einer Reihe localer Einwirkungen.

Welcher Art man diesen Zusammenhang mit der Tabes annehmen muss, lässt sich heute noch nicht entscheiden. Virchow sagt: Bei der Tabes bedingt der Nerveneinfluss eine verschlechterte Ernährung auch im Knochen selbst und die schlecht genährten Knochen unterliegen feindlichen Gewalten schneller. Tabes giebt die Causa praedisponens oder die Prädisposition selbst durch die Verschlechterung der Ernährung, aber die Localisation und die Entwicklung des Processes an einem oder an einigen Gelenken ist nicht mehr von der Tabes als solcher abhängig, sondern von irgend welchen localen Einwirkungen, welche dies Gelenk betroffen haben, nur dass sie sich da in einem ungewöhnlich starken Maasse geltend macht. Virchow erkennt an, dass es sehr schwer ist, zu erklären, wodurch an den einzelnen Gelenken Arthritis deformans entsteht. Hier schiebt sich gelegentlich eine ganze Reihe von Möglichkeiten durch einander.

Charcot hat Anfangs eine Deutung der Beziehung zwischen Gelenkaffection und spinaler Erkrankung durch die in einigen Fällen gefundene Atrophie der Ganglienzellen der Vorderhörner des Rückenmarks geben zu können geglaubt. Allein er selbst musste diese Anschauung wieder fallen lassen, als Fälle von Gelenkerkrankung bei Tabischen beobachtet wurden, in denen die Ganglienzellen keine Erkrankung zeigten. Neuerdings hat Charcot (1880) die Theorie

aufgestellt, dass Fracturen und Arthropathien bei der Tabes zurückzuführen seien auf Herderkrankungen in einem oder mehreren Knochen, Diaphysen und Epiphysen. In dem einen Falle entstehen Fracturen, in dem anderen Arthropathien. Diese Ansicht Charcot's findet seit Kurzem einen anatomischen Anhalt durch die neuesten Untersuchungen von Oppenheim und Siemerling<sup>1)</sup> einerseits, andererseits durch die Forschungen von Pitres und Vaillard<sup>2)</sup>. Die genannten Forscher haben die Degeneration peripherischer Nerven nachgewiesen. Die französischen Forscher führten den Nachweis, dass in Fällen von Tabes, in welchen sich die Anaesthesie und die trophischen Störungen auf die eine Extremität beschränkten, die peripherische Nervendegeneration vornehmlich die Nerven dieser Extremität betraf. Ferner haben sie in einzelnen Beobachtungen, in welchen Arthropathien und Spontan-*Fractur* zu dem Krankheitsbilde gehörten, in den zu den Gelenken und Knochen ziehenden Nerven schwere Alterationen aufgefunden. Ausser der gewöhnlichen Form der parenchymatösen Degeneration, constatirten sie auch interstitielle Veränderungen, auf die Oppenheim und Siemerling schon hingewiesen hatten. Nicht allein die Hauptzweige, sondern auch motorische und gemischte Nerven werden gelegentlich ergriffen. Allerdings gehen die französischen Autoren weit mit ihren Schlüssen: die lancinirenden Schmerzen, die Ataxie, die Muskelgefühlstörung, das Westphal'sche Zeichen rechnen sie zu den constanten Symptomen der Tabes; die Anaesthesie, die trophischen Störungen, die Arthropathien, die Krisen zu den zufälligen Symptomen der Tabes; für die ersteren machen sie die spinale Erkrankung, für die letzteren die peripherische Nervendegeneration verantwortlich.

Nun haben wir allerdings durch diese neuesten Untersuchungen mehr Verständniss gewonnen für die Gelenkaffectionen im Verlaufe der Tabes und die Frage, auf welchem Wege und unter welchen speciellen Bedingungen die Erkrankung des centralen Nervensystemes die Gelenkerkrankung nach sich zieht, ist der Lösung näher

---

<sup>1)</sup> Oppenheim und Siemerling, Beiträge zur Pathologie der Tabes dorsalis und der peripherischen Nervenerkrankung. Archiv für Psychiatrie. Bd. XVIII. Heft 1 und 2.

<sup>2)</sup> Contribution à l'étude des névrites périphériques chez les tabétiques. Revue de méd. 10. Juli 1886. No. 7.

gebracht. Aber es muss wohl noch eine Reihe neuer Thatsachen erbracht werden, um zu entscheiden, ob die spinalen Veränderungen in den Hintersträngen und der hinteren grauen Substanz, oder die peripherische Nervendegeneration die primären Gelenkveränderungen bedingen. Die Ataxie ist keineswegs erforderlich zur Entstehung der Gelenkerkrankungen. Ein wichtiger Factor bleibt selbstverständlich die Anaesthesie der Gelenkenden und selbst schon die feinere Lagegefühlsstörung, da diese zu abnormer Haltung, zu abnormer Gelenkstellung führen kann, welche nun erst die für die anatomischen Veränderungen günstigen Bedingungen schaffen.

M. H.! Es liegt dieses Mal nicht in meiner Absicht, die Therapie der Arthropathia tabidorum eingehend zu besprechen. Ich glaube übrigens, dass in dieser Hinsicht leicht eine Einigung unter den Chirurgen erzielt werden wird. Wenn wir auf der einen Seite berücksichtigen, wie wenig selbst in den hochgradigsten Fällen von Arthropathia tabidorum die Patienten von ihren Gelenksleiden spüren und wie sie trotz derselben umherzugehen im Stande sind — auf der anderen Seite bedenken, dass wir mit Entfernung des erkrankten Gelenkes die Bedingungen und Ursachen der Erkrankung keineswegs heben, sondern gewärtig sein müssen, dass in kurzer Zeit wieder abnorme Verhältnisse sich ausbilden, — so werden wir uns nur in sehr seltenen Fällen entschliessen, zu operiren, speciell das Gelenk durch die Resection zu entfernen. Das wird um so eher der Fall sein, wenn Ataxie zu gleicher Zeit vorhanden ist. Denn diese dürfte wohl mit Sicherheit eine günstige Heilung unmöglich machen, eine Erfahrung, die jeder Chirurg, der einen solchen Versuch wagt, machen wird. Ich will nicht leugnen, dass in man manchen Fällen eher die Berechtigung finden könnte eine Amputation auszuführen, besonders in Fällen, in denen durch Infection Eiterung in dem erkrankten Gelenk entstanden ist.

Aber um so mehr dürften in der Behandlung der Arthropathia tabidorum geeignete Stützapparate Anwendung finden. Sie werden nicht allein bei den Erkrankungen der Extremitäten treffliche Dienste leisten, sondern auch bei der Erkrankung der Wirbelsäule nicht zu entbehren sein. Erkennt der Chirurg frühzeitig und richtig die zur Beobachtung kommende Gelenkaffection in Zusammenhang mit Erkrankung des Rückenmarks, so wird er von jedem operativen Eingriff abstehen und Maschinen und Apparate tragen lassen.



M. H.! Eine speciell auch für die Chirurgen so äusserst interessante Erkrankung wie die Arthropathia tabidorum verdient wohl heute eingehend erörtert und besprochen zu werden. Dass die bei dieser Erkrankung vorhandene neuropathische Anlage in forensischer Beziehung namentlich bei Schadenersatzklagen von Wichtigkeit ist, ist schon von anderer Seite erwähnt worden. Aber wir sind wohl noch weit entfernt ein endgültiges Urtheil über die Beziehungen dieser Krankheitsprocesse zu der grauen Degeneration der Hinterstränge fällen zu können. Je mehr man sich in das Studium dieser Arthropathien vertieft, um so mehr gewinnt man die Ueberzeugung, dass hier complicirtere Verhältnisse vorliegen, die eine einfache Deutung nicht gestatten. Ich glaube, es dürfte speciell Aufgabe der Chirurgen sein, hier ergänzend zu wirken; denn es ist unzweifelhaft, dass den Chirurgen viel häufiger, wie man annimmt, Fälle von Arthropathie der Tabiden zur Beobachtung kommen. Oft genug sind derartige Fälle nicht in dem Sinne geprüft oder auch erkannt worden. Wenn wir Chirurgen besonders auch den sehr frühzeitig auftretenden Gelenkentartungen unsere Aufmerksamkeit schenken und bei verdächtigen Fällen eine sehr genaue Untersuchung des Nervensystemes vornehmen, so kann auf solche Weise ein grösseres Material für die Beurtheilung der Beziehungen dieser Erkrankungen zur Tabes beigebracht und die Einseitigkeit des Urtheils vermieden werden.

---

## V.

# Zur Statistik des hohen Steinschnittes.

Bericht über 74 hohe Steinschnitte aus dem Privathospital des Herrn B. A. Paschkoff, Russland, Gouv. Nischni-Nowgorod, Kreis Sergatsch, Dorf Wetoschkino.

Von

**Dr. Edmund Assendelst**

zu Wetoschkino.

Wie die Chirurgie im Laufe der letzten 15 Jahre durch die Antiseptik nie geahnte Wandelungen durchgemacht, so gab das der modernen Chirurgie zu Grunde liegende Princip den letzten Anstoss zu Umwälzungen der bedeutendsten Art auch in der Chirurgie der Harnorgane.

Nur wenige Jahre sind es her, dass der alte Kampf für die Rechte und Vorzüge der Epicystotomie gegenüber den herrschenden Perinealmethoden auf's Neue aufgenommen, und geistreich, scharfsinnig, ich möchte sagen ausschlaggebend geführt worden ist (Albert, Langenbuch, Petersen). Bereits scheint es in Deutschland und Frankreich fast eine vollendete Thatsache, dass die Methoden der Perinealschnitte durch den vervollkommneten hohen Steinschnitt und die Steinertrümmerung zurückgedrängt worden sind. So sagt Albert<sup>1)</sup>: „Alle Erwägungen über die verschiedenen Methoden des Steinschnittes haben fast schon eine nur historische Bedeutung“. „Ein Blasenstein ist überhaupt nur durch zwei Verfahren zu entfernen, entweder durch die Litholapaxie oder durch den hohen Schnitt“.

Die Ansichten über das den beiden vervollkommneten Methoden zuzuweisende Terrain gehen jedoch einstweilen beträchtlich auseinander. So meinen Dittel<sup>2)</sup> und Albert<sup>3)</sup>, die Litholapaxie

<sup>1)</sup> E. Albert, Lehrbuch der Chirurgie. Bd. IV. S. 133 u. 134.

<sup>2)</sup> Dittel, Ueber das Verhältniss der Litholapaxie zum hohen Blasen-schnitt. Wiener med. Wochenschrift. 1883. No. 3 ff.

<sup>3)</sup> Albert, Lehrbuch der Chirurgie. Bd. IV. S. 134.

sei bei allen mässig grossen und mässig harten Steinen, unter sonst normalen Verhältnissen, vorzunehmen. Dagegen sei bei allen sehr grossen, harten, in einem Divertikel festsitzenden, pfeifenförmigen Steinen, sowie bei Fremdkörpern, die weder extrahirt noch zerbrochen werden können, der hohe Steinschnitt angezeigt. von Bergmann ist überzeugt, dass die vervollkommnete Methode des hohen Steinschnittes überhaupt erfolgreich mit der Operation der Steinertrümmerung concurriren werde. Auf der Naturforscher-Versammlung in Magdeburg hat sich von Volkmann dahin ausgesprochen, dass die Lithotripsie und Litholapaxie Methoden seien, welche in unsere aseptische Zeit nicht mehr recht hineinpassten. Petersen meint gar, die Methode der Steinertrümmerung verdiene in Zukunft überhaupt nur einen Platz in der Geschichte der Medicin<sup>1)</sup>. Guyon<sup>2)</sup> und Tuffier<sup>3)</sup> beschränken den hohen Blasenschnitt auf extrem grosse und extrem harte Steine, bei nicht übergrosser Reizbarkeit der Blase; alle anderen Fälle gehören der Lithotritie rapide an. Von den Perinealmethoden wird gänzlich abgesehen. In diesem Sinne spricht sich auch Garcin<sup>4)</sup> aus.

In England und Russland werden die Perinealschnitte nach wie vor bevorzugt. So berichtet beispielsweise Keelan<sup>5)</sup> über 102 von ihm in Ostindien im Laufe von 8 Monaten (1883) ausgeführten Seitensteinschnitten mit nur 2 Todesfällen; er zieht den Blasenschnitt der Steinertrümmerung vor. Sir Henry Thompson<sup>6)</sup> hat die Vortheile der modernen Lithotomie anerkannt; er hat indessen nur 8 Mal die Epicystotomie selbst ausgeführt, darunter 6 Mal wegen eines Steines. Thompson war die Lithotripsie die Regel; unter 6 Fällen wurde die Lithotripsie durchschnittlich 5 Mal angewandt und wird der Litholapaxie von Thompson eine noch grössere Ausdehnung — bei Erwachsenen unter 10 Fällen 9 Mal — zugestanden. Thompson hält jedoch den hohen Schnitt in der Hand Ungewübter für gefahrloser, als die Steinertrümmerung.

<sup>1)</sup> Vergl. Berliner klin. Wochenschrift. No. 31. 1885. S. 501.

<sup>2)</sup> Guyon, Contribution clinique à l'étude de la taille hypogastrique. Annales des maladies des organes génito-urin. Paris 1882. No. 1 ff.

<sup>3)</sup> Tuffier, De la taille hypogastrique. Ibid. 1884. No. 6.

<sup>4)</sup> Contribution clinique à l'étude de la cystotomie sus-pubienne avec statistique comprenant les années 1879—1883. Strasbourg 1885.

<sup>5)</sup> Vergl. Wratsch. 1884. No. 39. p. 671.

<sup>6)</sup> Vergl. St. Petersburger med. Wochenschrift. 1885. No. 1. S. 6.

Aus der russischen Literatur der letzten 41 Jahre konnte H. J. Rodziewicz<sup>1)</sup> nur 65 hohe Steinschnitte tabellarisch zusammenstellen. Geheilt wurden 45, starben 15, Ausgang unbekannt 5, Mortalität 23,08 pCt. Hierzu kommen meines Wissens 5 Fälle von Tiling<sup>2)</sup>, alle geheilt (Blasennaht), 1 Fall von Lingen<sup>3)</sup> aus dem St. Petersburger Marien-Magdalenen-Hospital, letal verlaufend. 41 Fälle aus dem Kinderhospital des Prinzen Peter von Oldenburg in St. Petersburg, von A. Schmitz<sup>4)</sup>. Er berechnet in vorantiseptischer Zeit die Mortalität auf 50 pCt. (unter 18 Fällen 10 Todesfälle). Von 1881—86 Mortalität 21 pCt. (unter 23 Fällen 5 Todesfälle). 2 Fälle von N. W. Sklifasowsky<sup>5)</sup> mit Anlegung der Blasennaht (Catgut), beide genesen. 5 Fälle von Kadjan<sup>6)</sup> an Kindern unter 5 Jahren, sämmtlich fieberlos in 12—19 Tagen vollständig geheilt. 1 Fall von Penkin<sup>7)</sup> mit Genesung.

In Anbetracht der Frequenz des Steinleidens in Russland, zumal in den dem oberen Stromgebiete der Wolga anliegenden Gouvernements, ist das eine verschwindend kleine Anzahl von hohen Steinschnitten. So hat es den Anschein, als habe Russland sich in der Praxis wenig von Neuerungen bestimmen lassen. Assmuth's 2 Fälle von Litholapaxie werden als wohl die ersten für Russland bezeichnet.

Die chirurgische Section der Ende December 1885 zu St. Petersburg tagenden St. Petersburg-Moskauer med. Gesellschaft hatte die wichtige Frage, welcher Steinoperationsmethode heute der Vorzug gebührt, zur Discussion gebracht. In dem am 29. December von Prof. Ssinizyn über die Discussion gegebenen Résumé kam Ssinizyn zu dem Schlusse, dass sich bei der grossen Verschiedenheit der vertretenen Ansichten die Frage gegenwärtig nicht entscheiden lasse. Er machte den Vorschlag, das Material auch der Provinzialärzte Russlands heranzuziehen, denn nur durch grössere

<sup>1)</sup> Vergl. St. Petersburger med. Wochenschrift. 1885. No. 7. S. 56. (Darunter 5 Fälle von mir, die in dieser Arbeit mit aufgenommen sind. Casuistik 1—5.)

<sup>2)</sup> Ibid. 1885. No. 4; 1886. No. 1.

<sup>3)</sup> Ibid. 1885. No. 12. p. 97.

<sup>4)</sup> von Langenbeck's Archiv. Bd. XXXIII. Heft 2.

<sup>5)</sup> Vergl. Wratsch. No. 39. 1885. p. 651. Referat.

<sup>6)</sup> Vergl. St. Petersburger med. Wochenschrift. 1886. p. 111.

<sup>7)</sup> Vergl. Wratsch. 1886. No. 12.

statistische Zahlen dürfte man zu mehr oder weniger entscheidendem Resultat gelangen. Die Frage, ob der Perinealschnitt, dessen Mortalität durch antiseptische Maassnahmen noch herabgesetzt werden dürfte (Ssinizyn erzielte an 154 durch den Seitensteinschnitt Operirten eine Mortalität von 4,5 pCt.), wegen der Uebelstände die er im Gefolge haben kann, durch die modernen Operationsmethoden zurückgedrängt werden wird, kann in der That erst in Zukunft, und nur durch weit grössere praktische Erfahrung mit den modernen Verfahren, endgültig entschieden werden.

Ich sehe mich hierdurch veranlasst auch meinen Beitrag zu veröffentlichen, zumal ich hoffe, dass das, auch ohne Blasennaht, an einer grösseren Beobachtungsreihe (74 Fälle) von mir gewonnene günstige Resultat zu Gunsten des hohen Blasenschnittes sprechen wird.<sup>1)</sup>

Ueber die Steinertrümmerung besitze ich keine eigene Erfahrung, doch scheint mir zweifellos, dass in Russland, unter den bestehenden Verhältnissen, zumal im Innern des Reiches der Blasenschnitt und nicht die Steinertrümmerung Terrain gewinnen wird aus folgenden Gründen: Der Schnitt ist in allen Fällen jederzeit und mit den einfachsten jederorts zugänglichen Instrumenten ausführbar. Die Litholapaxie ist dagegen nur für gewisse Fälle zulässig und ist wegen der erforderlichen complicirten Instrumente nicht überall und sofort in Anwendung zu bringen. Dem Schnitt dürfte jeder Chirurg gewachsen sein, dagegen ist stets betont worden, dass die „besondere Geschicklichkeit der Hand“ bei keiner anderen chirurgischen Operation von solcher Bedeutung sei, wie bei der Steinertrümmerung. Bei einem meiner Fälle (Casuist. No. 42) bedurfte es einer vollen Stunde Zeit um die grosse Anzahl der dem Gesicht und Finger zugänglichen Trümmer mit der Kornzange, Steinzange und dem Steinlöffel, sowie die kleineren Trümmer und den Harnries mit Hülfe, theils durch die Wunde, theils durch die Harnröhre, vorgenommener längerer Berieselung zu entfernen. Die zahlreichen, fast gleich grossen Trümmer wäre man

---

<sup>1)</sup> Der Herr Verf. hat uns noch im weiteren Verlaufe zwei Nachträge zugehen lassen, in welchen er über resp. 13 und 15 weitere, von ihm ausgeführte hohe Steinschnitte referirt. Er hatte somit bis zum Mai 1887 im Ganzen deren 102 gemacht; es starben davon 2 Operirte, 1 davon unabhängig von der Operation. Das Nähere darüber folgt am Ende der Casuistik im nächsten Hefte. Anmerkung der Redaction bei der Correctur.

genöthigt gewesen mit dem Lithotripter einzeln zu fassen und zu pulverisiren, da sie wegen ihrer Grösse auch die starken Nummern amerikanischer Evacuircatheter nicht hätten passiren können. Wenn nun, trotzdem der Blasenraum von 3 Aerzten nach weiteren Trümmern abgetastet worden war, in der Folge beim Verbandwechsel ein kleineres Schalenconcrement vorgefunden wurde (wie auch bei zwei weiteren Fällen), so glaube ich annehmen zu dürfen, dass das Zurückbleiben von Trümmern bei der Litholapaxie, ungeachtet dessen, dass man die Trümmer beim Auspumpen an den Catheter anschlagen hört, um so leichter stattfinden kann; Recidive daher nach der Steinertrümmerung häufiger vorkommen müssen als nach dem Schnitt.

Usiglio<sup>1)</sup> berechnet die Mortalität der Litholapaxie auf nahezu 4 pCt. Ernest Denos<sup>2)</sup> erhält, sich auf 226 Fälle von Guyon stützend, eine Mortalitätsziffer von 12. Tuffier berechnet die Mortalität mit 3 pCt. Die Litholapaxie hat in 80 Fällen von Dittel<sup>3)</sup> 5 Mal den Tod zur Folge gehabt, Mortalität von 6 $\frac{1}{4}$  pCt. Die Mortalitätsziffer des hohen Blasenschnittes wird dagegen allerdings viel höher berechnet (gegen 28 pCt.). Wenn aber erst der hohe Schnitt nicht nur an den schwersten Fällen ausgeübt wird, so wird sich auch die Mortalitätsziffer desselben bedeutend günstiger stellen müssen. Von 74 nicht gerade unter den günstigsten Umständen durch die Epicystotomie der Reihe nach von mir operirten Steinkranken verlor ich nur 2, Mortalität 2,7 pCt. Da der Tod überdies noch in dem einen Fall (Casuist. No. 54) unabhängig von der Operation erfolgte, reducirt sich die Mortalität auf 1,3 pCt. Nach alledem glaube ich, dass dem hohen Blasenschnitt gegenüber der Steinertrümmerung in Russland der Vorzug gebührt.

Ich erlaube mir zurückzukommen auf die Gefahren, welche beim hohen Steinschnitt vom Bauchfell aus drohen. Die Furcht vor denselben hat von jeher die Chirurgen beherrscht und zumal den hohen Blasenschnitt nicht aufkommen lassen. Ein Cheselden gab die Epicystotomie wegen der Möglichkeit der Bauchfellverletzung

<sup>1)</sup> Vergl. E. Albert, Lehrbuch der Chirurgie. S. 120.

<sup>2)</sup> Ernest Denos, Étude sur la lithotritie à seances prolongées. Paris 1882; vergl. Berliner klin. Wochenschrift. 1883. No. 28. p. 432.

<sup>3)</sup> Dittel, Ueber das Verhältniss der Litholapaxie zum hohen Steinschnitt. Wiener med. Wochenschrift. 1883. No. 3 ff.

wieder auf und A. Cooper gesteht, dass die Gefahr der Peritonealverletzung während der Epicystotomie nahe läge. Allerdings ist in der Folge wiederholt darauf hingewiesen worden, dass die Furcht eine übertriebene sei, aber da die tiefe Lagerung der Peritonealfalte an Leichen Erwachsener, ohne Anwendung des modernen Verfahrens, durch die Messungen der Gegenwart [Petersen<sup>1)</sup>, Fehleisen<sup>2)</sup>] thatsächlich aufs Neue dargethan ist, so erscheint diese Furcht in früherer Zeit nicht so unmotivirt. Wenn dagegen Dulles<sup>3)</sup> unter 478 hohen Blasenschnitten 13 Peritonealverletzungen mit nur 3 Todesfällen fand, so mag Petersen Recht haben, Solches zum Theil dem Umstande zuschreiben zu müssen, „dass mit dergleichen Fällen nicht eben Staat zu machen sei“. Neuerdings berichtet Schmitz<sup>4)</sup> unter 41 Fällen über 2 Fälle mit Peritonealverletzung.

Die Gefahr der Peritonealverletzung fast mit Sicherheit vermeiden zu können ist erst eine Errungenschaft der Gegenwart.

In der Heraushebung der gefüllten Harnblase aus dem kleinen Becken, durch Anfüllung des Rectums, uns ein sicheres Mittel, die Bauchfellfalte zum Emporsteigen zu bringen, angegeben zu haben, ist das grosse Verdienst Garson-Petersen's. Leider wird man aber häufig gerade an Fällen, wo man dieses Verfahrens am meisten bedürftig wäre, von demselben Abstand nehmen müssen. Theils können bereits das Verfahren contraindicirende pathologische Veränderungen bestehen, theils werden methodisch die Blase ausdehnende Injectionen nicht vertragen, oder es setzen sich andere unüberwindliche Schwierigkeiten der Blasenfüllung entgegen. Muss in diesen Fällen die Peritonealfalte stumpf abgelöst und zurückgedrängt werden um genügend Raum für den Schnitt und die Exaerese zu schaffen, oder war die Peritonealfalte Verwachsungen mit der Symphyse eingegangen (Bromfield, Neuber), so kann sich immerhin eine Peritonealverletzung ereignen, trotzdem man jederzeit das Operationsgebiet beim hohen Blasenschnitt übersieht. Die Möglichkeit der Verletzung des Bauchfelles während der Exaerese sehr grosser Steine liegt gleichfalls nahe. Langen-

<sup>1)</sup> von Langenbeck's Archiv. Bd. XXV. Heft 4.

<sup>2)</sup> Ebendas. Bd. XXXII. Heft 3.

<sup>3)</sup> The American Journal of Med. Science. 1875. Juli.

<sup>4)</sup> von Langenbeck's Archiv. Bd. XXXIII. Heft 2.

buch<sup>1)</sup> wurde hierdurch zu seinem bekannten, den Durchschnitts-antiseptiker allerdings in Staunen versetzenden, in Vorschlag gebrachten Verfahren veranlasst. Vom Werthe der von Langenbuch angegebenen Schnittführung und der Bildung eines Hautmuskellappens hat sich Madelung<sup>2)</sup> bei einem unter erschwerenden Umständen ausgeführten hohen Blasenschnitt überzeugen können.<sup>3)</sup>

Des Garson-Petersen'schen Verfahrens habe ich mich nur bei meinen erwachsenen Steinkranken und ohne methodisch ausdehnende Injectionen in die Blase voranzuschicken, bedient. Ich fand bereits nach Injection viel geringere Mengen Flüssigkeit in die Blase und den Colpeurynter im Dickdarm, als bei den Untersuchungen an der Leiche festgestellt, die Operation ermöglicht. An allen Operirten des ersten Decenniums und an den meisten bis zum 15. Jahr gelang es nach Injection verschiedener, aber verhältnissmässig geringer Menge Flüssigkeit, allein in die Blase, diese dem Messer gefahrlos zugänglich zu machen. Zum Theil wohl daher fand ich die Lage des Peritoneums zur Blase sehr verschieden. Während einerseits die Peritonealfalte bei Knaben mit starker Dehiscenz der geraden Bauchmuskel und Vorfalle des Mastdarmes, bei kleinen Maulbeersteinen, häufig schon bei kleinem Bauchdeckenschnitt und vor der Blaseneröffnung prolabirte und zurückgehalten werden musste, kann die Umschlagfalte des Peritoneums an einem Erwachsenen trotz eines circa 8 Ctm. langen Bauchdeckenschnittes und auch nach der Extraction des 126 $\frac{1}{2}$  Gramm schweren Con-

<sup>1)</sup> C. Langenbuch, Lithotomie und Antiseptik. von Langenbeck's Archiv. Bd. XXVI. Heft 1.

<sup>2)</sup> Willy Meyer, Ueber die Nachbehandlung des hohen Steinschnittes u. s. w. von Langenbeck's Archiv. Bd. XXXI. Heft 3. S. 509.

<sup>3)</sup> Am 1. April 1884 machte ich die Section an der Leiche eines 60jähr. Mannes, der wegen eines sehr grossen Steines, den er 50 Jahre lang ohne grosse Beschwerden beherbergt hatte, und wegen eines jauchigen Blasen-catarrhs aufgenommen worden war und 14 Tage später unoperirt an jauchigem Blasen-catarrh und Vereiterung der linken Niere gestorben war. Es liess sich das stark verdickte Peritoneum leicht von der Symphyse ablösen und zurückdrängen. Ich traf mindestens 3 Querfinger breit unterhalb des oberen Symphyserandes erst auf den extraperitonealen Theil der stark hypertrophischen Blasenwand. Langenbuch's Verfahren konnte an diesem Fall wegen der tiefen Lagerung der concentrisch-hypertrophischen Blase auch an der Leiche nicht ausgeführt werden. Der Blase entnahm ich 2 glatte Uratsteine von sehr grosser Härte. Das Gewicht des einen Concrements 207,6 Grm., das des andern 21,8 Grm. Die Durchmesser des grösseren Steines betragen 5 Ctm., 3,8 Ctm., 7 Ctm. Grösster Umfang 21, geringster 17 Ctm.



crements nicht zu Gesicht. An der Hand der von Langenbuch<sup>1)</sup> zusammengestellten Tabelle Steinkranker mit sehr grossen Steinen, welche gar oberhalb der Symphyse durchzufühlen waren, glaube ich annehmen zu dürfen, dass ähnliche günstige Verhältnisse wiederholt vorgekommen sind. Die Annahme der tiefen Lagerung der Peritonealfalte bei sehr grossen schweren Steinen hat nur im Allgemeinen Gültigkeit. Genauerer darüber ist noch nicht genügend festgestellt.

Während der der Blasenöffnung vorausgehenden oder derselben folgenden Operationsphasen kam trotz meist tiefer Narkose die Bauchfellfalte unter 74 Fällen 20 Mal zu Gesicht. Sie drängt zwischen die Wundränder im oberen Wundwinkel und prolabirt zuweilen bis zum Niveau der Hautwunde. Es lässt sich nicht leugnen, dass das Vordrängen und Zurückhalten der Peritonealfalte während der Operation lästig ist und in vorantiseptischer Zeit auch Peritonitis im Gefolge haben konnte. Golowatschew<sup>2)</sup> verlor von 6 Operirten (im Alter von 2 bis 12 Jahren) einen bereits nach 24 Stunden an Peritonitis. Golowatschew konnte eine Verletzung des Peritoneums nicht nachweisen und macht den Eintritt der Peritonitis vom Vorfall der Peritonealfalte, während der Operation, abhängig. Ich habe von diesem in meinen Fällen 20 Mal beobachteten Ereigniss keinmal schlimme Folgen erlebt. Eine Verletzung des Peritoneums ist mir bisher nicht passiert.

Nach Eröffnung der Blase tritt, der sich contrahirenden Blase folgend, die Peritonealfalte je nach dem Alter tiefer und hinter den Symphysenrand herab. Die schon während der Operation etwas tiefer unten angelegte Blasenwunde entspricht nun noch weniger der Bauchdeckenwunde. Leitet man die Drainage ein, um einigermaßen sicher den freien Abfluss des Blaseninhalts zu ermöglichen, so liegt die Annahme nahe, dass der Contact des Drain und des Harns mit dem prävesicalen und präperitonealen Zellgewebe, — zumal eine Infection, sowohl vom Blasenraum aus, als auch von der äusseren Wunde her nur unsicher ausgeschlossen werden kann — Gefahren auch von Seiten des Peritoneums im Gefolge haben kann. Die Erfahrung zeigt aber, dass durch die Nähe des

---

<sup>1)</sup> Langenbuch, Lithotomie und Antiseptik. v. Langenbeek's Archiv. Bd. XXVI. Heft 1.

<sup>2)</sup> Medizinskoje Obozrenje. Bd. XXI. No. 1. 1884.

Peritoneums, so lange durch das Drain der freie Abfluss ermöglicht war, den Operirten kein Schaden erwachsen ist, auch nicht bei einigen schlimmen Fällen, wo es zum Absterben des prävesicalen Zellgewebes und zur Abstossung desselben durch Eiterung und zu einem eiterigen Blasenkatarrh gekommen war. Nach meinen Erfahrungen traten dagegen beängstigende Erscheinungen ein zur Zeit der Entfernung des Drain, sobald es zum Stagniren des Inhaltes einer katarrhalisch afficirten, mangelhaft functionirenden Blase kam. Trotz des Schutzes der Granulationen kann durch Infection der Wunde bisweilen sehr spät Peritonitis und letaler Ausgang eintreten. (S. Casuistik No. 18.)

Als zweite Hauptgefahr im Gefolge der Epicystotomie galt von jeher die Möglichkeit der Harninfiltration in's lockere prä- und paravesicale und präperitoneale Zellgewebe. Aus Erfahrung wissen wir heute, dass diese Gefahr in früherer Zeit gleichfalls übertrieben worden ist, aber auch, dass sich die Harninfiltration beim hohen Blasenschnitt bisher weder durch die Blasennaht und Antiseptik, noch durch Blasendrainage mit Sicherheit hat vermeiden lassen. Dieser Gefahr durch die Methode Vidal de Cassis' vollkommen begegnen zu können, ist eine Lehre, für die erst durch eine grössere Beobachtungsreihe der Beweis zu erbringen ist. Pinel-Grandchamp hatte bereits 1826 an Thieren durch die Kürschnernaht, welche die Mucosa der Blase nicht mitfassen soll, primäre Heilung von Blasenwunden erzielt und die Blasennaht als bestes Mittel, die Harninfiltration beim hohen Blasenschnitt zu vermeiden, empfohlen. Lotzbeck und Bruns war es 1859 thatsächlich gelungen durch die Blasennaht beim hohen Schnitt primäre Heilung zu erzielen. Solches in vorantiseptischer Zeit erreichte glänzende Resultat musste natürlicherweise die Chirurgen veranlassen an eine vervollkommnete Blasennaht die höchsten Erwartungen zu knüpfen. So wurde zunächst der Vervollkommnung der Blasennaht das regste Interesse zugewandt. Seit dem sich auf Thierversuche stützenden Rath Maximoff's<sup>1)</sup> beim hohen Schnitt Catgut-Kopfnähte, welche die Mucosa nicht mitfassen, zu verwenden, haben fortgesetzte Thierversuche primäre Heilung, auch nach geringer und ausgedehnterer Blasenwandresection, durch verschieden angelegte Blasennaht er-

<sup>1)</sup> Dissertation. St. Petersburg 1876.

geben (Fischer, Gluck und Zeller, Vincent, Znamensky). Es gelang sogar Thiere, an welchen die Blasennaht nach vorausgegangener Desinfection der Blasenhöhle, erst nach 8 Stunden angelegt worden war, am Leben zu erhalten [Vincent<sup>1)</sup>]. Im Hinblick auf die Thierversuche und zumal gestützt auf die schönen, durch die Blasennaht und Antiseptik bereits erzielten Resultate an Blasenverletzungen, welche während der Ovariectomie sich ereigneten (Julliard<sup>2)</sup>, Pozzi<sup>3)</sup>, Walter Atlee<sup>4)</sup> und Andere), erhoffen wir gegenwärtig auch bei der traumatischen intraperitonealen Blasenruptur, bei Verletzungen des Peritoneums während der Epicystotomie günstigere Resultate als bisher zu erlangen und wird sich möglicherweise die Exstirpation bisher inoperabler Tumoren durch die Blasennaht dennoch ermöglichen lassen. In solchen Fällen ist es die Tendenz seröser Häute, rasch unter einander zu verkleben, die den Erfolg der exact angelegten Blasennaht sichert.

Dagegen lässt sich bei der Epicystotomie die Ruhigstellung der nur lockeres Zellgewebe und Muskelbündel fassenden Nahtreihe an der Blase im ferneren Verlauf überhaupt nur unsicher erreichen. Die Beobachtung, dass eine wasserdicht angelegte Naht bereits nach Stunden, häufiger nach einigen Tagen, insufficient wurde und den Harn durchsickern liess, ist im Laufe der letzten 10 Jahre (und zwar bei Verwendung verschiedenen Nähmaterials und verschiedener Nähte) häufig genug gemacht worden. Trendelenburg's<sup>5)</sup> Ausspruch „die Blasennaht bei der Epicystotomie hat nicht ganz gehalten, was sie zu versprechen schien, sie hat sich vielmehr als ein unsicheres Verschlussmittel erwiesen“ hat in Betreff der primären Heilung auch heute noch seine Gültigkeit. Mit nur wenigen Ausnahmen habe ich mich an meinen Operirten überzeugen können, dass sich der Anlegung einer wasserdichten Blasennaht grosse Schwierigkeiten entgegensetzen. Das Hervordrängen der Peritonealfalte aus der äusseren Wunde und das der Schleimhaut der hinteren Blasenwand aus der Blasenwunde, die Raumbengung durch die Wundhaken der Assistenten und durch die

<sup>1)</sup> Vincent, *Revue de chirurgie*. 1881.

<sup>2)</sup> Julliard, von *Langenbeck's Archiv*. Bd. XXVIII. Heft 2.

<sup>3)</sup> Pozzi, *Centralblatt für Chirurgie*. 1883. S. 437.

<sup>4)</sup> Walter Atlee, *Amer. Journ. of Med. Science*. Jan. 1883.

<sup>5)</sup> Trendelenburg, *Berliner klin. Wochenschrift*. No. 1. S. 4. 1881.

Contraction der geraden Bauchmuskeln, die meist tiefe Lage des unteren Blasenschnittwinkels hinter der Symphyse, die Verschiebung der verschiedenen Gewebsschichten, durch welche der Schnitt seinen Weg nimmt, über einander und die hieraus entspringende Schwierigkeit der Coaptation der Blasenwundränder etc. — das Alles wirkt zusammen, um das Anlegen einer wasserdichten Blasennaht sehr zu erschweren. An einer kindlichen Blase mit nur geringer Blasenwandung Nähte anzulegen, welche die Mucosa nicht mitfassen, kann nur äusserst geschickten und gut unterstützten Händen gelingen. Man muss, behufs Ermöglichung der Blasennaht, jedenfalls die Wunde grösser anlegen, die Insertionen der geraden Bauchmuskeln ablösen, was Uebelstände im Gefolge haben kann.

Tiling, welcher unter 5 Fällen von hohem Schnitt durch die Blasennaht 3 Mal primäre Heilung erzielt hat, sagt<sup>1)</sup>: „ich musste jedes oder fast jedes Mal die Musculi recti abdominis über ihrer Insertion an der Symphyse quer einkerben, sonst war der Raum für Nadel und Hand zu eng.“ Tiling berichtet weiter: „ein übler Folgezustand, den ich bisher nicht gegen die Sectio alta habe urgiren gehört, trat bei Fall 3 ein. Derselbe kam nach 2 Jahren wegen Cystitis wieder in meine Behandlung. Dabei sah ich, dass die Narbe, der Fall war ja nicht per primam geheilt, sich ausgeweitet hatte und kugelig vorgewölbt war. Die flache Vorwölbung von der Grösse eines halben Apfels enthielt Blase, jedoch machte diese Erscheinung dem Patienten keinerlei Beschwerden.“ Demnach handelt es sich im Tiling'schen Fall um Blasenhernienbildung, auf welche Gefahr nach hohem Steinschnitt Ulzmann wieder aufmerksam gemacht hat. Tiling macht die Heilung per secundam intentionem für den Eintritt der Hernienbildung verantwortlich. Mir gelang die Exaerese eines 126½ Gramm schweren Steines (Casuistik No. 30) ohne quere Einkerbung der Musculi recti. Wie bei allen meinen Operirten, so auch in diesem Fall ist Hernienbildung nicht eingetreten, auch nach Jahren nicht, wiewohl die Wunden bei allen per secundam intentionem heilten. In dem Umstande der grösser angelegten Wunde und in der queren Einkerbung der geraden Bauchmuskeln oberhalb der Insertion behufs Anlegung der Blasennaht sehe ich vielmehr den eigentlichen Grund für die

---

<sup>1)</sup> St. Petersburger med. Wochenschrift. 1885. No. 4.

beobachtete Hernienbildung, welche allerdings nur eintreten kann, wenn die äussere Wunde durch Aufgehen der Blasennaht nicht primär heilt, was aber doch häufig sich einzustellen pflegt. Günther's Vorschlag, den Schnitt bei der Epicystotomie quer oberhalb der Symphyse anzulegen, hat wegen der Gefahr der Hernienbildung keinen Anklang gefunden.

Im Gegensatz zur Ansicht, dass die Heilungsdauer durch die Blasennaht verkürzt werde, meint Dorfwrith<sup>1)</sup> und ihm schliesst sich Bouley<sup>2)</sup> an, dass die Heilung eher verzögert als beschleunigt würde, da trotz Gelingens der Blasennaht sich die Heilung 40 bis 45 Tage hinzöge. Schmitz<sup>3)</sup> fand an der Hand der von ihm zusammengestellten Tabelle von 57 bisher veröffentlichten Fällen von Blasennaht, „dass die definitive Genesung, d. h. auch die Verheilung der äusseren Wunde in der bedeutenden Mehrzahl der Fälle im Laufe der 2., 3. und 4. Woche (am häufigsten in der 3.) erfolgt, aber sich auch nicht selten in den 2., ja mehrmals in den 3. Monat hinzog.“ Die Verkürzung der Heilungsdauer wäre hier nach also jedenfalls eine geringe.

Die Anhänger der Blasennaht halten dafür, dass die Blasennaht, selbst wenn die primäre Heilung ausbliebe und die Naht an irgend einer Stelle auseinanderwiche, weil sie den Harn in der ersten Zeit mit Sicherheit von den Spalträumen des Zellgewebes abhalte und durch sie allein volle Antiseptik ermöglicht werde, das sicherste Mittel gegen die Harninfiltration, Sepsis etc. abgebe. Guyon dagegen fasst sich kurz: „la suture sera hermétique ou elle ne sera pas“. Tuffier schliesst sich ihm an und spricht sich gegen die Blasennaht aus. Es wurde unter 120 Fällen (Totalmortalität 27 pCt.) die Blasennaht 22 Mal angelegt, aber nur 2 Mal sei sie von Erfolg gekrönt gewesen. Von 11 Todesfällen an Harninfiltration macht Tuffier 3 allein von der Naht abhängig. Gegner der Blasennaht sind auch Dittel und Garcin (zumal die Nähte ein Moment zu neuer Steinbildung abgeben könnten).

Willy Meyer<sup>4)</sup> stellt in Summa 41 Fälle von hohem Stein-

<sup>1)</sup> Dorfwrith, Wiener med. Presse. 1879 und 1880.

<sup>2)</sup> Bouley, De la taille hypogastrique. Paris 1833.

<sup>3)</sup> Schmitz, Erfahrungen über die Steinoperationen an Kindern. von Langenbeck's Archiv. Bd. XXXIII. Heft 2. S. 462.

<sup>4)</sup> von Langenbeck's Archiv. Bd. XXXI. Heft 3. S. 502.

schnitt mit nachfolgender Blasennaht zusammen. 16 Mal heilte die Blasenwunde per primam (darunter 1 Todesfall am 27. Tage an Pyelitis), 17 Mal kam die Heilung nach Lösung der Naht und Austritt von Harn aus der Wunde per secundam intent. und zwar erst nach Wochen, zu Stande. Es starben 8 Patienten, davon einer an Erysipel und 7 an Sepsis in Folge der Operation. Mortalität 19,5 pCt. Willy Meyer hat gleichzeitig auf das durch Drainage und Bauchlage von Trendelenburg erzielte günstige Resultat hingewiesen und theilt einstweilen nicht die Ansicht Albert's, dass die Blasennaht das sicherste Mittel gegen die Harninfiltration sei. Schmitz sagt (p. 442), Trendelenburg's empfohlene Bauchlage um den prompten Abfluss von Urin und Wundsecreten sicher zu stellen, habe sich ihm in allen seinen, in den Jahren 1881 bis 86 operirten Fällen ganz ausgezeichnet bewährt. In diesem Zeitraum starben von 23 Fällen 5 Operirte, Mortalität 21 pCt., während von 18 in vorantiseptischer Zeit Operirten, bei denen zudem in der Minderzahl eine Drainage stattfand und die Bauchlage nicht eingehalten wurde, 10 in kurzer Zeit zu Grunde gingen. Trotz dieser durch Trendelenburg's Verfahren erzielten Herabsetzung der Mortalität setzt aber Schmitz für die Zukunft seine Hoffnung dennoch auf die Blasennaht. Unsere Massnahmen an Steinoperirten, die normalen Harn entleeren, dem höchstens Producte geringer Entzündung beigemischt sind, haben eine prophylactische Bedeutung. Findet sich bereits alkalisch stinkender Harn, so haben wir durch geeignete Massnahmen gegen die Putrescenz anzukämpfen, die Gefahren, die durch den Contact mit den durch den Schnitt eröffneten Spalträumen gegeben, abzuhalten und den deletären Folgen der Rückstauung auf die Nieren entgegen zu wirken. Bei Steinkranken erster Kategorie ist die Blasennaht, weil sie allein die volle Antiseptik ermöglicht, trotz der Schwierigkeit der Ausführung und ungeachtet des bisher meist unsicheren Verschlusses, um des idealen Zieles willen, wenn die Umstände es ermöglichen, anzuwenden. Durch die Drainage und Bauchlage kann man aber, wie Trendelenburg's und meine Erfahrungen zeigen, quoad vitam der Operirten, bei offener Wundbehandlung und bei gleichzeitiger Anwendung nicht voller Antiseptik, nicht weniger gute Resultate erreichen. Und das ist wichtig für den Landarzt, der auf sich allein angewiesen, die Blasennaht kaum anlegen kann. Bei Steinkranken

zweiter Kategorie mittelst der Blasennaht den putriden Inhalt von den Spalträumen des Zellgewebes in den ersten Tagen abzuhalten, scheint mir illusorisch. Die auf der Blaseschleimhaut nistenden Bacterien dürften wohl den Weg durch die Spalträume der Naht in die Spalträume des Zellgewebes finden. Lässt doch Klebs seine Schwärmesporen auch ohne Insufficienz der Ureterenmündung und gegen die Strömung in die Nieren gelangen. Das Stagniren des putriden Blaseninhalts wird aber durch die Naht begünstigt, und sind die deletären Folgen auf die Nieren nicht zu unterschätzen. Die Vorzüge der Drainage bei Steinkranken zweiter Kategorie hat Trendelenburg in überzeugender Weise hervorgehoben. Die Einfachheit seines Verfahrens gegenüber der schwierigen Ausführung der Blasennaht (die Möglichkeit dasselbe überall, auch in modificirter Gestalt in Anwendung zu bringen) ist ein Umstand, der den Trendelenburg'schen Vorschlägen sehr zum Vortheil gereicht.

Das Privat-Hospital des Herrn von Paschkoff, in welchem ich meine Steinkranken operirt und nachbehandelt habe, liegt im Dorfe Wetoschkino, im Kreise Sergatsch, 150 Werst entfernt von Nischni Nowgorod. Die Krankenräume sind gross, hoch und hell. Die Luft in denselben ist eine gute und die Ausstattung des ganzen Hospitals eine reiche. Die Krankenkost ist ebenfalls sehr gut. Die Pflege der Kranken fällt selbstgeschulten Schwestern zu und ist eine sorgfältige.

Das seit dem 28. April 1881 bis zum April 1886 im Hospital gewonnene Beobachtungsmaterial beläuft sich im Ganzen auf 111 durch den Steinschnitt Operirte.<sup>1)</sup> 35 wurden durch den Seitenschnitt operirt, davon starben 3. Mortalität 8,6 pCt. 2 durch den Medianschnitt Operirte, complicirte Fälle, behielten Fisteln. Seit dem Sommer 1883 ist, mit einer Ausnahme, an allen mir zugeführten Steinkranken stets der hohe Blasenschnitt gemacht worden. Von diesen 74 durch den hohen Steinschnitt Operirten endeten 2 Fälle am 17 resp. 18. Tage letal, Mortalität 2,7 pCt. Der letale Ausgang des einen Falles (Casuistik 54) steht aber in

---

<sup>1)</sup> Ueber 39 Operirte berichtete ich bereits in einer Arbeit (Chirurgische Erfahrungen eines Landarztes. Dissert. Dorpat 1883), darunter über 5 hohe Steinschnitte. Der Vollständigkeit wegen sind diese 5 Fälle auch in die gegenwärtige Arbeit mit aufgenommen (Casuistik 1—5).

keinem ursächlichen Zusammenhang mit der Operation und reducirt sich daher die Mortalität auf nur 1,3 pCt.

Die Epicystotomie habe ich 24 Mal mit fachkundiger Assistenz ausführen können<sup>1)</sup>. Bei den übrigen Steinkranken, sollte ihnen überhaupt geholfen werden, war ich allein auf die Hülfe des Hospitalpersonals angewiesen. Die stetige, unter solchen Umständen erforderliche Ueberwachung der Chloroformnarkose durch den Operateur ist sehr störend und sind alarmirende Erscheinungen nicht ausgeblieben (Casuistik No. 48 und 59). Nicht minder misslich ist das Anvertrauen der Wundhaken nicht fachkundigen Händen.

Ich operirte wie folgt: Patient, auf einem einfachen Holztisch mit entsprechender Polsterung im hellen Operationssaal gelagert, wurde von 2 Schwestern chloroformirt. Die Ueberwachung des Pulses fiel der ältesten, die Ueberwachung der Respiration und das Chloroformiren einer anderen Schwester zu. Zur Linken des Kranken stehen der Operateur und eine Schwester, der der linke Wundhaken anvertraut wird; rechts vom Kranken der Feldscheerer, für den rechten Wundhaken und eine Schwester, die den mit einem Gummirohr armirten eingeführten Catheter während der Operation ruhig zu halten und den Gummischlauch zuzuhalten hat. Eine weitere Schwester reicht die Instrumente. Es fiel den so vertheilten Kräften stets dieselbe Aufgabe zu und war auch der Fortschritt in der Hülfeleistung ein unverkennbarer. Nachdem ich mich nochmals von der Anwesenheit des Steines überzeugt (was nicht zu unterlassen ist; so habe ich einmal die Operation aufgeben müssen, weil ein Stein nicht aufgefunden wurde), wurde ein Gummidrain genügend fest um Glied und Catheter angelegt und eine  $\frac{1}{2}$  proc. Carbolsäurelösung in die Blase injicirt, bis dieselbe deutlich oberhalb der Symphyse wahrnehmbar war. Bei Erwachsenen wurde erst nach Anfüllung eines in den Dickdarm eingeführten gewöhnlichen Colpeurynter die Blaseninjection gesteigert. (In Er-

---

<sup>1)</sup> 14 Mal hatten die Güte zu assistiren die Collegen: Kurbatoff (7 Mal), Kuntzewitsch (2 Mal), Winogradoff (2 Mal), Beklemischeff. (2 Mal), 1 Mal Colleague Kuntzewitsch und Winogradoff. 11 Mal assistirten die Herren Stud. med. E. Etzold (5) und Stud. med. E. Wittram (6) von der Dorpater Universität.



mangelung des Colpeurynter wurde zweimal ein gewöhnlicher Badeschwamm eingeführt.) Der Symphysenrand wurde mit dem Finger markirt und etwas unterhalb des Randes beginnend, genau in der Mittellinie, Haut und Fascien durchtrennt und nun die Hautvenen unterbunden. Die Länge des Hautschnittes betrug 4 bis 8 Ctm., meist genügte ein  $4\frac{1}{2}$  bis 5 Ctm. langer Schnitt. Die Auffindung der Linea alba gelingt häufig nicht. Die Trennung genau entlang der weissen Linie ist mir überhaupt keinmal gelungen. In allen Fällen wurde dicht neben der Linea alba die Scheide eines der geraden Bauchmuskels, wie nun aus dem Faserverlauf ersichtlich, eröffnet (soweit es notirt worden 32 Mal die des linken, 26 Mal die des rechten geraden Bauchmuskels, 2 Mal liess es sich nicht bestimmen, welcher Muskel es sei und 14 Mal habe ich darüber nichts notirt) und auf der Hohlsonde dicht neben der Linea alba in der Richtung nach oben gespalten. Die Pyramidalmuskeln kamen zu wiederholten Malen zu Gesicht und liessen sich stumpf auseinanderdrängen. Nach Auseinanderhalten der geraden Bauchmuskels liegt das prävesicale Zellgewebe, von einer verschieden starken Hülle gedeckt, vor, durch welche man mehr oder weniger starke Venen wahrnimmt. Senkt man jetzt den Pavillon des Catheters zwischen die Oberschenkel, so fühlt man die Spitze des Catheters unter dem Finger und kann sich auch durch das Gefühl überzeugen, dass nur verschiebbares Zellgewebe die Blase deckt. Soweit möglich die sichtbaren Venen vermeidend, sie unter die Wundhaken nehmend, wird das Zellgewebe, immer dieselbe Richtung einhaltend, bis auf die Blasenmuskulatur getrennt. Ein ungeschicktes Halten der Wundhaken ist gerade jetzt ungemein störend und auch schädlich für den ferneren Verlauf. Quor verlaufende Venen wurden gefasst, durchtrennt und doppelt unterbunden, aber häufig sieht man sie erst wenn sie angeschnitten sind. Bei der grossen Verschiebbarkeit des Zellgewebes ist bei der Durchtrennung die Fixation mit einer Hakenpincette am Platz, und muss das Messer tadellos scharf sein. Beim Durchtrennen der zarten Hülle des prävesicalen Zellgewebes drängen bisweilen so zahlreiche Fettträubchen vor, dass man einzelne derselben, will man überhaupt noch sehen, mit der Scheere fortnehmen muss (was 11 Mal nothwendig wurde). Tritt jetzt aus irgend einem Grunde die Bauchpresse in Action, so kann das Vordrängen der Peritonealfalte lästig

werden (kam 20 Mal vor). Ich sah dann noch bisweilen rasch ein interstitielles Emphysem im prävesicalen Zellgewebe eintreten, welches als prolabirende Peritonealfalte imponiren kann. Nachdem der obere Wundwinkel des prävesicalen Zellgewebes durch den Finger etwas hinauf verschoben, wurde die Blase mit einem starken scharfen Haken fixirt, ein spitzes Messer in die Blase eingesetzt und der Schnitt rasch in der Richtung nach unten erweitert. Bei Erwachsenen habe ich die Blase auch schichtweise getrennt. Das Fassen der durchschnittenen Arterien der Blasenwand und die Unterbindung derselben war zuweilen schwierig und gelang auch nicht immer. Es kam 3 Mal vor (Casuist. 16, 47, 59), dass ich mit dem Finger, weil die Blasenwunde zu klein ausgefallen war, nicht in die Blase gelangen konnte. 5 Mal nur mit der Fingerkuppe, weshalb 2 Mal die Blase abglitt. Das Auffinden der Blasenwunde an der tief hinter die Symphyse getretenen Blase war 3 Mal recht schwierig, gelang aber jedes Mal. Der eingeführte Finger fixirt die Blase und hält, wenn nothwendig, gleichzeitig die Peritonealfalte zurück. Längs der Dorsalseite des Fingers werden die Wundhaken in die Blase eingeführt. Der Catheter wurde hierauf entfernt, der Colpeurynter entleert, worauf der Stein gefasst und extrahirt wurde. Die Länge des Blasenschnittes schwankt zwischen 2 bis 6 Ctm. In den meisten Fällen genügte, da die Concremente klein, ein 2—2½ Ctm. langer Schnitt, welcher sich leicht durch Zug erweitern liess. Ich benutzte zur meist leichten Exaerese ein Korn- oder Steinzange; einmal liess sich das kleine Concrement am besten mit dem Finger herausbefördern. Das Erfassen eines kleinen Steines, zumal wenn die Peritonealfalte zurückgehalten werden muss und die Blaseschleimhaut der hinteren Wand sich in die Wunde stülpt, ist nicht ganz leicht. 7 Mal war hierdurch auch die Exaerese erschwert. 3 oder 4 Mal erwies sich bei der Extraction der Schnitt im Verhältniss zur Grösse des Steines als zu klein, so dass es ohne Zerrung und geringe Quetschung der Blasenwundränder nicht abging. Ein Uebelstand ist, dass die Steinschaale in den Brauchen der Zange, schon bei leichterem Druck zertrümmert, wodurch natürlich die Exaerese viel langwieriger wird. Mir passirte das 17 Mal (darunter einmal beim Erfassen eines Maulbeersteines, dem einige Zacken dabei abbrachen). Die scharfen Trümmer reizen die Blase, es blutet hiernach bisweilen

recht lobhaft aus der Blaseschleimhaut. Unter allen Umständen ist dadurch ein sehr häufiges Eingehen mit Instrumenten erforderlich, wodurch gewiss wiederholte Zerrungen des prävesicalen Zellgewebes veranlasst werden, und muss die Blase längere Zeit behufs Fortschwemmung des Harngrieses mit antiseptischer Lösung ausgespült werden. Dadurch zieht sich die Operation sehr in die Länge (ich verweise auf Casuistik 21 und 42) und trotz der sorgfältigsten Untersuchung wurden in der Folge bei 3 Operirten (Casuistik 42, 56, 55) beim Verbandwechsel je ein kleines Trümmerstück aufgefunden. (Der Verlauf war bei diesen Fällen ein weniger guter, namentlich in Betreff des Blasenkatarrhs.)

Die Blutung beim hohen Steinschnitt steht in der That in gar keinem Verhältniss zur Blutung beim Seitensteinschnitt, bei welcher Methode ich 8 Mal unter 35 eigenen Fällen während der Operation, namentlich aber durch Nachblutung, recht bedeutende Blutverluste gesehen habe. Unter meinen Fällen von hohem Schnitt habe ich die Blutung aber nur 14 Mal als lebhaft, recht lebhaft bezeichnen müssen. Sie trat ein, selten während der Durchtrennung des prävesicalen Zellgewebes, meist aus Blasenmuskelarterien (einmal ein recht beträchtlicher arterieller Strahl, No. 46) und aus der Blaseschleimhaut, zumal bei Zertrümmerung des Concrements und bei der Ablösung fest anhaftender Concremente von der Blasenwand (Fall 21). Es kam bei 4 Patienten nach einigen Stunden zu geringer Nachblutung. Während der Harn meist bereits am Morgen des anderen Tages kaum mehr blutig tingirt ist, war er bei 12 Operirten mehrere Tage lang blutig gefärbt.

Nachdem die Blase sorgfältig untersucht und mit  $\frac{1}{4}$ —1 proc. Carbolsäurelösung ausgespült worden war, wurde entweder ein circa 8 Mm. starkes Drain oder 2 Drains geringeren Calibers in die Blase eingeführt. Carlsbader Nadeln wurden im Niveau der Haut durch dieselben geführt, die Spitzen abgekniffen und die Drain oberhalb derselben abgeschnitten. Es wurden hierauf Catgutnähte erst durch die geraden Bauchmuskel und ihre Scheide geführt und hierauf erst die Hautwundränder bis auf das Lumen der Drains im unteren Winkel genäht.

Nachdem die Wunde mit Jodoform bepudert, wurde ein gespaltenes kleines Stück Jodoformgaze unter die Enden der Carlsbader Nadel, direct auf die Wunde gelegt; ein zweites kleines Stück

Jodoformgaze deckt das Lumen des Drain; darüber kommt ein Salicylwattebausch und nun wird ein Verband mit gut entfetteter Watte, während der Patient von 2 Gehülfen in der Schwebe gehalten wird, nach Art einer Schwimmhose angelegt. Der Operirte wurde auf eine durch ein neues Wachstuch geschützte Strohmattze in Bauchlage gelagert, wobei der Kopf nur durch ein kleines Kissen unterstützt wird. War die Unterlage stärker durchnässt, so wurde Patient geschickt umgekehrt, der Verband entfernt und die Bauchdecken mit Carbolsäurelösung abgewaschen. Erst wenn der Verband die Wunde in angegebener Weise wieder deckt, wird Patient von 2 Gehülfen gehoben, wobei der am Kopfende stehende Gehülfe den Rücken Erwachsener durch das Knie unterstützt, der Verband durch einige Bindetouren fixirt und der Patient auf das inzwischen mit Carbolsäurelösung abgewaschene, mit frischer Unterlage bedeckte Wachstuch in Bauchlage gelagert.

Blasenausspülungen wurden, wenn die Wunde granulirt und nur wenn ein Blasencatarrh vorhanden, durch die Wunde vorgenommen, aber doch recht selten.

Pitha und Günther's Vorschlag der offenen Wundbehandlung ohne Drainage in der Seitenlage, wie sie neuerdings auch in Russland von Popow<sup>1)</sup> empfohlen wurde, ist natürlich viel einfacher. In der Utrechter Klinik verzichtet man gleichfalls auf die Drainage. Im oberen Wundwinkel wird die Bauchdeckenwunde durch einige Suturen vereinigt und der Harn von häufig gewechselten, vorgelegten Carbolcompressen aufgenommen. Der Kranke kann dabei liegen wie er will. E. Penkin<sup>2)</sup> führte ein Drain ein, liess halbstündlich zu wechselnde Compressen mit 0,1 proc. Sublimatlösung machen und Blasenausspülungen mit derselben Lösung. (In Bezug der Blasenausspülung mit Sublimat siehe Casuistik 17.)

Trotz der günstigen Resultate, die durch Günther's Verfahren erzielt worden sind, liegt die Befürchtung nahe, dass sich der Wundcanal durch Anschwellung einmal verlegen, der freie Harnabfluss sistirt werden könnte, und daher die Möglichkeit der Harnfiltration weniger sicher, als durch Einlegen eines Drain, ausgeschlossen ist.

<sup>1)</sup> Russkaja Medizina. No. 46. p. 957. 1885.

<sup>2)</sup> Wratsch. 1886. No. 12.

Trendelenburg's Verfahren, Drainage durch Einlegen eines T-förmigen Drain, offene Wundbehandlung und Bauchlage, um den Harnabfluss zu befördern, erschien mir als das Beste. Da mir jedoch die Herbeischaffung T-förmiger Drains von entsprechendem Caliber nicht gelang, glaubte ich durch einen Deckverband, statt T-förmiger Drains gewöhnliche Gummidrains verwenden zu können. Die zur Lagerung nach Trendelenburg nothwendigen, zweckmässigen Gummikissen sind theuer und wäre die Reparatur derselben hier am Orte nicht zu ermöglichen gewesen. Ausserdem ist es misslich, bei Operirten, auf deren Mithülfe man nicht rechnen kann, die Wunde vor ihren Händen nicht geschützt zu wissen. Ich versprach mir bei Steinkranken mit unzersetztem Harn, nach den Erfahrungen, die ich bereits an 23 durch den Seitenschnitt Operirten bei Verwendung von Jodoform gemacht, von demselben einen Schutz vor accidentellen Wundkrankheiten.

Mein Verfahren der Nachbehandlung bestand also in Blasen-drainage, Bauchlage und häufigen Verbänden, bei denen Jodoform zur Verwendung kam. Ich habe anfänglich nur provisorisch so verfahren wollen; da die Resultate fortlaufend gute waren, habe ich schliesslich 74 Operirte auf diese Weise nachbehandelt.

Mit Ausnahme einiger Erwachsener, denen die Bauchlage, aber nur im Verlaufe der ersten Tage, beschwerlich fiel, vertrugen alle Operirten diese Lagerung gut. Kinder, die während der ersten Stunden nach der Operation ernstlich ermahnt, meist auch in der Bauchlage gehalten werden mussten, gewöhnten sich bald in dem Maasse an dieselbe, dass sie später, auf den Rücken gelagert, um die alte Lagerung baten und häufig die Bauchlage auch wieder einnahmen.

Während der ersten 4—5 Tage musste der Operirte 6—8 Mal in 24 Stunden verbunden werden, wobei an der Wunde stets so wenig wie möglich gerührt wurde. Wenn möglich wurde der Verbandwechsel an 4—6 in einem Krankensaal gelagerten Operirten gleichzeitig vorgenommen. Für alle Betheiligten ist der häufige Verbandwechsel natürlich beschwerlich, indessen auch hier hilft die Gewöhnung bald über die Unbequemlichkeit. So habe ich Kinder wiederholt verbunden, ohne dass sie aus dem Halbschlaf erwacht wären. Während der Verbandpausen liegen aber die Operirten um so ruhiger; ich halte ihre Lage für erträglicher, als

diejenige, welche bei offener Wundbehandlung in der Seitenlage verschafft wird; geringe Lageveränderungen und ein ruhiges Liegen scheinen mir eher ermöglicht, als bei Trendelenburg's offener Wundbehandlung. Urtheilsfähige Operirte habe ich sehr häufig in Betreff der Beschwerlichkeit des Verfahrens befragt und immer wieder haben sie die Lage ganz erträglich gefunden. Es wäre immerhin möglich, dass die armen Kranken, die von einem so qualvollen Leiden durch die Operation wie mit einem Schlage befreit wurden, sich in allen, auch fatalen Lagen relativ wohl fühlen mögen. Dennoch aber glaube ich, dass meine Operirten kaum der Anwendung häufig zu wechselnder Compressen den Vorzug geben würden, abgesehen noch von der Vornahme häufiger Blasenaspülungen. Völlige Ruhe nach der Epicystotomie ist ja, selbst bei der Blasennaht, nur schwierig zu ermöglichen, man vergewärtige sich nur die Uebelstände und Mühen, die man allein mit dem Verweilkatheter hat. Es ist nicht zu leugnen, dass ein Verband, wenn das Verbandmaterial von Harn gänzlich durchtränkt ist, den Abfluss des Harnes erschweren und Gefahren im Gefolge haben kann. Schon darum ist ein häufiger Verbandwechsel in der ersten Zeit erforderlich.

Wie weit der Verband oder das längere Liegen der Drains Steigerung eines bestehenden Blasenkatarrhs mit verursacht oder den Blasenkatarrh mit hervorgerufen, kann ich nicht entscheiden, weil mir vergleichende Zahlen mit den anderen Verfahren nicht zur Verfügung stehen. Dass der Verband meinen Operirten Schutz gewährte, dafür spricht das erzielte Resultat. Es muss hier eines in den eben bezogenen Räumen des neuen Hospitals vom Herbst 1883 bis Ende 1884 häufig aufgetretenen Erysipels Erwähnung gethan werden. Im Verlaufe dieser 1½ Jahre traten, meist zu vollständig in Vernarbung begriffenen Verletzungen, so häufig schwere Erysipele hinzu (annähernd 12 Erysipelfälle im Hospital), sowohl unter dem Lister'schen, als namentlich Jodoformverbände, wie ich das im Laufe von 14 Jahren zuvor nicht erlebt habe.')

1) Während dieses Zeitabschnittes kamen im Kreise Sergatsch überhaupt schwere Erysipele und Phlegmonen häufig vor. Meine beiden Collegen in diesem Kreise und ich selbst sahen im Laufe kurzer Zeit mehrere Fälle der doch sonst seltenen tiefen Phlegmonen unter dem Brustmuskel, von denen mehrere letal endeten. Von 4 Fällen, die mir fast gleichzeitig zugingen, kamen 3 äusserst schwere Fälle auffallender Weise aus ein und demselben Dorf (Kakino).

Wider Erwarten erkrankte in dieser Zeit keiner der Steinkranken. Erst im Jahre 1886, nachdem seit Einführung des Sublimatverbandes fast ein Jahr hindurch das Hospital von Erysipel verschont geblieben, acquirirte No. 60 ein schweres Erysipelas migrans. Jedenfalls zeigt die Beobachtung, dass der durch den Verband beabsichtigte Schutz vor accidentellen Wundkrankheiten auch erreicht worden ist.

Sobald die ersten Tage vorüber, die Wunde bereits granulirt, ist nur wenig Material zum Verband erforderlich; schliesslich kann man ja dann auch zur offenen Wundbehandlung übergehen. Es wurde in kleinen Stücken Jodoformmarly verwandt. Die Entfettung der Watte, wie auch die Zubereitung der Salicylwatte etc. wird im Hospitale vorgenommen, so dass die Kosten zu ertragen waren. Die Arbeit war allerdings eine sehr mühevoll. Dem Hospitalpersonal bin ich, besonders für die gewissenhafte Pflege und stete Reinhaltung der Operirten, zu grossem Dank verpflichtet, und gerade hierdurch wohl hauptsächlich ist auch das gute Resultat erzielt worden. Es liegt mir fern, mein Verfahren empfehlen zu wollen. Das Resultat zeigt jedoch, dass der Landarzt durch Trendelenburg's Vorschläge und bei unzersetztem Harn ebenso auf dem von mir eingeschlagenen Wege, ohne Blasennaht — und das ist eben wichtig — durch die Epicystotomie günstige Resultate erzielen kann.

Meine Steinkranken standen in dem für den hohen Steinschnitt günstigsten Lebensalter:

2— 5	Jahre alt	waren	24	Operirte,
5—10	" "	"	20	"
10—15	" "	"	14	"
15—20	" "	"	8	"
20—25	" "	"	3	"
25—29	" "	"	5	"
			<u>74</u>	Operirte.

Das erste Decennium ist doppelt so häufig vertreten, als das zweite (44 : 22) und nur 8 Operirte gehören dem dritten Decennium an. Es sind mir überhaupt nur 3 Steinkranke in einem höheren Alter zugegangen; von denselben verweigerten 2 Männer in den 40er Jahren die Operation, während ein 60jähriger Greis wohl aufgenommen wurde, aber bereits 14 Tage später unoperirt seinem Leiden erlag. Das Steinleiden führt hiernach den Bauer frühzeitig in Behandlung. Das Ausbleiben Steinkrankender in höherem Alter

mag aber theilweise daran liegen, dass ein sich selbst überlassener Steinkranker unter den ungünstigen Verhältnissen des Bauerstandes wohl nur recht selten ein höheres Alter erreicht.

Bis auf einige Ausnahmen haben die entfernten Steine geringe Durchmesser und ein geringes Gewicht. Die Untersuchung der Concremente habe ich leider bisher nicht vornehmen können. 5 Mal fanden sich je 2 Steine in der Blase vor (Cas. 15, 27, 28, 43, 67). Um eine Uebersicht der Concremente zu geben, habe ich in der Tabelle A. das in einem bestimmten Alter für eine bestimmte Anzahl von Fällen sich ergebende Durchschnittsgewicht der Concremente notirt; gleichzeitig das Gewicht des schwersten und geringsten Concrementes und die Anzahl der Fälle angegeben, bei denen das gefundene Durchschnittsgewicht übertroffen und nicht erreicht wurde. <sup>1)</sup>

Tabelle A. Zur Uebersicht der Steine.

Anzahl der Operirten.	Alter.	Durchschnittsgewicht der Steine.	Durchschnittsgewicht wird übertroffen.	Durchschnittsgewicht wird nicht erreicht.	Gewicht des grössten Steines.	Gewicht des kleinsten Steines.
24	2—5 Jahre	5,4	9	15	23	0,3
20	5—10 "	6,15	6	14	22,6	0,8
14	10—15 "	10,97	5	9	25	0,8
8	15—20 "	20	3	5	45,5	1,7
3	20—25 "	19,73	1	2	30,2	10
5	25—29 "	39,98	1	4	113,3	4

Das Verhältniss der einen günstigen, d. h. fieberlosen Verlauf oder nur geringes Fieber aufweisenden Fällen, zu denen, die einen ungünstigen, d. h. hohes Fieber aufweisenden, einen protrahirten Verlauf nehmenden, oder letal endenden Fällen gestaltet sich bei 49 Operirten, bei denen das für ein bestimmtes Alter sich ergebende Durchschnittsgewicht der Concremente nicht erreicht wurde, wie 38 : 11; bei 25 Operirten dagegen, bei denen das für ein bestimmtes Alter sich ergebende Durchschnittsgewicht übertroffen wurde, wie 11 : 14.

Die Tabelle B. giebt die Uebersicht des Verlaufes nach der Operation.

<sup>1)</sup> Die Concremente wurden im trockenen Zustande gewogen.



Tabelle B.

Anzahl der Operirten.	Alter.	Ganz fieberfreier Verlauf.	Fast fieberfreier Verlauf.	Geringes Fieber.	Hohes Fieber.	Protrahirter Verlauf.	Gestorben.
24	2—5 Jahre	9	7	2	1	5	2
20	5—10 "	3	5	4	4	2	—
14	10—15 "	4	1	5	3	1	—
8	15—20 "	1	1	2	3	1	—
3	20—25 "	—	—	2	—	1	—
5	25—29 "	—	—	3	1	1	—
74		17	14	18	12	11	2 Mort. 2,7 pCt.

a) Der Verlauf war ein fieberfreier bei 17 Operirten (Cas. 2, 23, 28, 29, 32, 33, 36, 38, 41, 43, 46, 47, 48, 53, 55, 57, 58) und ein fast fieberfreier bei 14 Operirten (Cas. 1, 8, 20, 24, 27, 37, 40, 45, 52, 59, 61, 64, 66, 71). Im ersteren Falle erreicht die Temperatur bei einigen höchstens 37,7—37,9; im letzteren Falle entweder nur an einem Abend 38,5 (bei 5 Fällen), oder es wurden an 1—2 Abenden Temperaturerhebung von 38—38,2 notirt.

Das Alter der Operirten ist aus der Tabelle B. ersichtlich. Der Allgemeinzustand und die Gesamtternährung war bei 25 Kranken trotz der meist heftigen Steinbeschwerden ein befriedigender. Vier Patienten waren schwächlich, körperlich zurückgeblieben und elend (Cas. 1, 2, 23, 41). Zwei waren derartig elend, dass ein günstiger Ausgang überhaupt fraglich erschien. Der eine (Cas. 32) wies ausser heftigen Steinbeschwerden und mässigem Blasenkatarrh Knochen- und Gelenksyphilis und zahlreiche serpiginoöse Geschwüre an den typischen Stellen auf; der andere (Cas. 36) war ausserordentlich anämisch, blutete aus dem geschwürig zerfallenden Zahnfleisch, litt an heftigen Steinbeschwerden, eiterigem Blasenkatarrh und fand sich ausserdem ein fester, mächtiger Milztumor vor. Vor der Operation fand sich trüber Harn bei 6 (Cas. 23, 32, 46, 55, 57, 61); bei zweien (Cas. 36, 66) war der Harn eiterhaltig; bei einem (Cas. 20) war der Harn zersetzt, Eiter und Blut enthaltend. Nach der Operation waren bei Cas. 46 dem Harn eine kurze Zeit lang Eiterflocken beigemischt; derselbe war bei Cas. 61 bis zum 12. Tage, bei Cas. 66 längere Zeit trübe, bei Cas. 55 trübe nach

Eintritt completer Vernarbung, bei allen aber in der Folge stets vollständig klar. Nur bei Cas. 55 wurden, und zwar nur 2 Mal, Blasenausspülungen vorgenommen. Seitdem ich die durch die Hautwundränder angelegten Catgutnähte sich selbst überlasse, erzielte ich primäre Heilung der Hautwundränder bis auf's Lumen der Drain im unteren Wundwinkel unter diesen Fällen 13 Mal (Cas. 28, 29, 36, 37, 40, 43, 47, 48, 52, 55, 58, 59, 64). 6 Mal (Cas. 38, 41, 45, 46, 53, 61) wichen die Hautwundränder in der Nähe des Drains im unteren Winkel auseinander; 2 Mal (Cas. 27, 32) war die junge Narbe weit gedehnt, so dass es den Anschein hatte, als wären die Hautwundränder durch einen Granulationsstreifen zusammengehalten. Die junge Narbe kann unterminirt sein, aber sie verwächst bald mit den Granulationen in der Tiefe und es resultirte endgültig eine lineare oder fast lineare Narbe. Zum vollständigen Auseinanderweichen der Hautwundränder, so dass am Grunde der Wunde die mit Granulationen bedeckten geraden Bauchmuskeln sichtbar wurden, kam es 10 Mal (Cas. 1, 2, 8, 20, 23, 24, 33, 57, 66, 71). Da aber die Wunden wegen der geringen Concremente nur geringe Ausdehnung hatten, waren auch die Narben klein, 9 Mm., höchstens  $1\frac{1}{2}$  Ctm. breit.

Vom 4. bis 5. Tage an granulirt der Wundcanal in der Umgebung des Drain, und liess sich ein schwächeres Drain einführen, oder das eine Drain entfernen. Nach einigen Tagen kann nun auch das 2. Drain entfernt werden. Meist wurde das 2. Drain allmählig gekürzt, so dass es nur bis zur Blase reichte, worauf der Patient die Rückenlage einnimmt. Sobald der Harn auch durch die Urethra entleert zu werden beginnt, wurde das Drain definitiv entfernt. Soweit die Angaben lauten (30 Fälle) liess sich das Drain an diesen Operirten durchschnittlich am 9,5 Tage entfernen. Aller Harn wurde allein durch die Harnröhre entleert, so dass Patient trocken liegt, einmal täglich verbunden zu werden braucht durchschnittlich (27 Fälle) am 15,2 Tage. Die Wunde war fast vernarbt, d. h. es restirte eine Erbse- bis Linsengrosse Granulationsfläche im unteren Winkel oder ein schmaler Granulationsstreifen durchschnittlich (29 Fälle) am 18,8 Tage. Complet vernarbt waren die Wunden durchschnittlich am 27,5 Tage.

Frühestens war die Wunde complet vernarbt am 16. Tage. 2 Fälle (Cas. 47, 48), je einmal am 17. und 19. Tage (Cas. 43,

59), 2 Mal am 18. Tage (Cas. 52, 58), 8 Mal am 21.—24. Tage (Cas. 27, 29, 36, 37, 38, 45, 53, 64, bei Cas. 37 deckt aber bereits seit dem 13. Tage ein Schorf die Granulationsfläche), 4 Mal vernarbt am 26.—28. Tage (Cas. 1, 28, 41, 55), 8 Mal am 31. bis 33. Tage (Cas. 20, 23, 24, 33, 40, 46, 57, 61, bei Cas. 40 und 46 deckt aber ein trockener Schorf die Granulationsfläche bereits seit dem 22. resp. 24. Tage), 2 Mal vernarbt am 35. Tage (Cas. 2, 32), je einmal am 38., 46. und 50. Tage (Cas. 8, 71, und 66).

b) 18 Operirte fieberten gering (Cas. 3, 6, 10, 11, 13, 16, 25, 31, 39, 50, 56, 62, 65, 67, 68, 70, 73, 74). Alle fieberten im Anschluss an die Operation und nur bei 4 (Cas. 3, 6, 10, 13) wurden auch im ferneren Verlauf ephemere Temperaturerhebungen notirt. Meist hielt die Temperaturerhebung 3—4 Tage lang an. Die maximale Temperatursteigerung wurde entweder schon am 1. meist am 2. Abende nach der Operation erreicht. Sie beträgt bei 8 Operirten (Cas. 6, 11, 25, 56, 62, 65, 68, 73) 38,5 bis 38,8°. Bei den übrigen Operirten erhob sich die Temperatur an einem Abende, und nur bei Cas. 50 und 70 an zwei Abenden, bis 39 resp. 39,5°.

Das Alter dieser Operirten ist aus der Tabelle B. ersichtlich. Der Allgemeinzustand war trotz der meist heftigen Steinbeschwerden bis auf Cas. 11, der so sehr geschwächt und elend war, dass ein günstiger Ausgang der Operation überhaupt sehr in Frage gestellt werden musste, ein befriedigender. Vor der Operation fand sich mehr oder weniger trüber Harn bei 5 (Cas. 31, 39, 50, 56, 67), demselben war Eiter beigemischt bei 5 Fällen (Cas. 6, 25, 65, 68, 70); der Harn war zersetzt und eiterhaltig bei Cas. 11. Nach der Operation war der Harn eine Zeit lang trübe bei 4 (Cas. 16, 39, 65, 67), demselben waren Eiterflocken beigemischt bei 2 (Cas. 50, 70), im ferneren Verlauf aber bei allen stets vollständig klar. Bei 4 (Cas. 31, 56, 62, 68) war der Harn Wochenlang mehr oder weniger trübe, darunter nur bei Cas. 31 in Folge längeren Liegens eines Verweilcatheters zeitweilig eiterhaltig. Bei diesen 4 Operirten wurden im Verlauf mehrerer Wochen täglich Blasen-ausspülungen vorgenommen. Vollständig klar war der Harn hierauf nur bei Cas. 31 und 56, während derselbe bei Cas. 62 und 68 auch bei der Entlassung leicht wolkig getrübt war.

Die genähten Hautwundränder heilten primär bis auf's Lumen des Drains 5 Mal (Cas. 10, 25, 39, 56, 68); sie wichen auseinander nur in der Nähe des Drains, wobei die junge Narbe bei einigen gedehnt war, bei 6 Fällen (Cas. 31, 50, 62, 65, 73, 74). Die Hautwundränder wichen in ganzer Ausdehnung auseinander bei 7 Operirten (Cas. 3, 6, 11, 13, 16, 67, 70). 13 Mal wurden lineare oder fast lineare Narben erzielt; 5 Mal waren die Narben in der Mitte 9 Mm. bis 1½ Ctm. breit. Die Drains liessen sich in diesen Fällen durchschnittlich am 9,8 Tage entfernen. Durchschnittlich vom 18,4 Tage an wurde aller Harn nur durch die Urethra entleert. Complet vernarbt waren die Wunden durchschnittlich am 34,1 Tage.

Vernarbt am 21.—25. Tage bei 3 (Cas. 10, 74, 56, bei letzterem liegt seit dem 21. Tage ein trockener Schorf), am 28. Tage bei 2 (Cas. 39, 73), am 30.—35. Tage vernarbt bei 6 (Cas. 3, 13, 16, 25, 67, 50, bei letzterem seit dem 22. Tage ein Schorf), am 36.—41. bei 5 (Cas. 6, 11, 31, 65, 68). Complet vernarbt erst am 49.—50. Tage bei 2 (Cas. 70, 62, letzterer lag bereits seit dem 14. Tage trocken und waren die Wundränder nur in der Nähe des Drains auseinander gewichen). Bis auf die Verzögerung der complete Vernarbung der geringen Granulationsfläche im unteren Wundwinkel, wo das Drain gelegen, um 7 Tage und das geringe Fieber, war der Verlauf bei diesen Operirten ein beinahe ebenso guter, wie bei den sub a besprochenen.

c) 12 Operirte fieberten hoch (Cas. 5, 9, 14, 17, 21, 30, 34, 35, 49, 63, 69, 72). Es fieberten im Anschluss an die Operation alle, mit Ausnahme von Cas. 72 und mit Ausnahme von Cas. 49 und 69 alle auch im ferneren Verlauf. Im Anschluss an die Operation 3—4 Tage lang erhöhte Temperatur; nur Cas. 17 fieberte 8 und Cas. 69 gar 24 Tage lang. Die maximale Temperaturerhebung betrug bei 2 (Cas. 21 und 35) 38,3°, bei 3 (Cas. 9, 30, 34) 38,7°, bei Cas. 14 nur an einem Abende 39,4°, bei Cas. 5 und 17 an 2—3 Abenden 39,2—39,5°, bei Cas. 49, 63, 69 wurden an 1—2 Abenden Temperaturgrade bis 40° erreicht. — Das Fieber im ferneren Verlauf hielt 3—4 Tage, bei Cas. 34 und 17 6 bis 8 Tage, bei Cas. 72 10 Tage lang an. Temperaturgrade von 39 bis 39,5° wurden wiederholt, Temperaturgrade bis 40° nur 6 Mal notirt. — Hierauf kam es nur bei 5 Fällen (Cas. 9, 14, 17, 21,

35) auch in der Folge zu ephemeren Temperaturerhebungen von 38 bis 38,5°. — Bei Cas. 5 und 34 war das Fieber wohl von einem heftigen Magen-Darmkatarrh abhängig; meist aber ist das Fieber von einer nach der Entfernung des Drain eintretenden Verschlimmerung eines Blasenkatarrhs abhängig zu machen. Cas. 72 war 19 Tage lang fieberfrei, dann fieberte er 10 Tage lang hoch (unregelmässig intermittirendes Fieber), dabei deutliche Milz- und Leberschwellung, geringer Durchfall und Klagen über Schmerzen in der linken Lumbalgegend.

Das Alter dieser Operirten ist aus der Tabelle B. ersichtlich. Cas. 5 und 21 waren äusserst elend, so dass ein günstiger Ausgang der Operation sehr in Frage gestellt werden musste. Cas. 9 wies eine linksseitige, seit früher Kindheit bestehende Parese auf. Die Blase des Steinkranken Cas. 39 beherbergte einen sehr grossen Stein. Der Allgemeinzustand bei den Uebrigen war ein befriedigender.

Vor der Operation war der Harn trübe bei 5 Fällen (Cas. 5, 17, 30, 69, 72), zersetzt und eiterhaltig bei Cas. 21, zersetzt und blutig tingirt bei Cas. 34, bei welchem der Epicystotomie die Urethrotomia externa wegen Harnröhrenstein unmittelbar vorausgeschickt war.

Nach der Operation war der Harn eine Zeit lang trübe, dann vollständig klar bei 3 (Cas. 14, 49, 72, bei No. 14 kam es nach completer Vernarbung zur Ausbildung eines Harnabscesses oberhalb des Lig. Poupartii). Der Harn ist auch bei der Entlassung leicht wolkig getrübt bei 3 (Cas. 30, 34, 63). Nur bei Cas. 17, 21, 69 waren dem Harn zeitweilig Eiterflocken beigemischt und war derselbe bei der Entlassung noch leicht wolkig getrübt bei Cas. 17 und 21; dagegen vollständig klar bei Cas. 69; 3 Mal waren Blasenausspülungen erforderlich, eine kurze Zeit lang bei Cas. 21 und 30, Wochen lang bei Cas. 17. Sistirte nach Entfernung des Drains, entweder sofort oder meist erst nach einigen Tagen, die Entleerung des Harnes aus der Wunde, kam es, weil die Blase mangelhaft functionirte, zum Stagniren des Inhalts der katarrhalisch erkrankten Blase und des zwischen den Granulationen oberhalb der Symphyse austretenden Harnes, so stieg die Temperatur entweder rasch an, oder es waren bereits an den vorhergehenden Abenden Temperaturerhebungen von 38—38,2 notirt. Gleichzeitig klagte der Operirte

über Kopfschmerz, die Zunge ist feucht, zeigte einen dicken weissen Belag. Selten war Uebelkeit vorhanden und noch seltener trat Erbrechen ein. Der Stuhl häufig bereits seit einigen Tagen angehalten. Dabei an der granulirenden Wunde entweder keine Erscheinungen vorhanden, oder es fand sich leichte Röthe der nächsten Umgebung derselben (Cas. 9). Während dem Harn Eiterflocken beigemischt waren, trat bei Cas. 21 Urethritis, Anschwellung und Röthe des Präputiums ein. Bei Cas. 35 trat, wiewohl der Harn vollständig klar war, acut eine geringe Anschwellung und Schmerzhaftigkeit des Nebenhodens ein, um nach wenigen Tagen zu schwinden. Sobald der Harn spontan sich wieder aus der Wunde zu entleeren begann, durch Wiedereinführung eines Drains der freie Abfluss ermöglicht worden war, oder die Blase besser functionirte, trat Besserung ein. Da die Darmperistaltik sehr häufig gänzlich darniederliegt, ist man bisweilen genöthigt, wenn wiederholte hohe Wasserklystiere nicht zum Ziele führen, eine manuelle Ausräumung des Rectums vorzunehmen.

Zum Auseinanderweichen der genähten Hautwundränder in ganzer Ausdehnung kam es 8 Mal. Die Hautwundränder heilten primär bis auf's Lumen des Drains bei 2 (Cas. 35 und 72); wichen auseinander nur in der Nähe des Drains bei 2 (Cas. 30 und 34). Es resultirten 5 Mal fast lineare Narben, bei den übrigen Fällen waren die Narben 9 Mm. bis  $1\frac{1}{2}$  Ctm. breit. Die Drains liessen sich an diesen Operirten durchschnittlich erst am 16,4 Tage definitiv entfernen. Der Harn wurde nur durch die Harnröhre entleert durchschnittlich erst vom 22,8 Tage an. Beinahe vernarbt fanden sich die Wunden am 27,2 Tage, complet vernarbt durchschnittlich erst am 38,3 Tage.

Complet vernarbt zwischen dem 29. und 36. Tage bei 6 (Cas. 5, 9, 14, 34, 35, 72), zwischen dem 41.—43. Tage bei 3 (Cas. 17, 49, 63), am 45. Tage bei 2 (Cas. 21 und 30) und erst am 50. Tage bei 1 (Cas. 69).

d) 11 Operirte weisen einen protrahirten Verlauf auf (Cas. 4, 7, 12, 15, 19, 22, 26, 42, 44, 51, 60). Das Alter derselben ist aus der Tabelle B. ersichtlich. Der Allgemeinzustand war bei 3 ein guter, 5 waren mehr oder weniger elend, bei 3 (Cas. 4, 26, 42) dagegen war der Allgemeinzustand ein so schlechter, dass ein günstiger Ausgang der Operation fraglich erschien. Die Steinbeschwerden

waren bei Allen heftig, die Concremente waren grösser und die bestehende Blasenreizung war eine intensivere. Vor der Operation fand sich trüber Harn bei 4 (Cas. 4, 19, 26, 44), der Harn war eiterhaltig bei 2 (Cas. 12, 15), zersetzt und eiterhaltig bei Cas. 42. Während der Operation trat bei 4 dieser Operirten (Cas. 12, 15, 26, 42) eine Ab- oder Zertrümmerung des Concrementes ein. Während der Harn sonst 12—24 Stunden nach der Operation nicht mehr blutig tingirt ist, war derselbe unter diesen Operirten 6 Mal Tage lang blutig gefärbt (Cas. 7, 12, 15, 44, 51, 60), bei No. 44, 51, 60 gar 5—9 Tage lang blutig tingirt. Bei 4 dieser Fälle (12, 44, 51, 60) kam es einige Stunden nach der Operation zu geringer Nachblutung. Bei No. 60 kam es ganz unmerklich zu beträchtlicher, die Blasengegend vorwölbender Blutinfiltration in die Spalträume des Zellgewebes. Zur eiterigen Harninfiltration und Abstossung nekrotischen Zellgewebes in grösserer Menge kam es nur bei 2 Fällen (Cas. 12, 44), während bei Cas. 51 nur wenig abgestorbenen Zellgewebes am 9. Tage ausgestossen wurde.

Nach der Operation kam es 5 Mal zu leichtem eiterigen Blasenkatarrh (Cas. 4, 12, 26, 42, 51), 3 Mal zu heftigem eiterigen Blasenkatarrh (Cas. 12, 15, 44), 2 Mal war der Harn stets klar (Cas. 7, 22) und bei Cas. 60 war er einige Zeit trübe, dann vollständig klar. Sobald der freie Abfluss des Blaseninhaltes aus der Wunde stockt, exacerbirt der Blasenkatarrh und sind dem Harn Eiterflocken beigemengt. Gleichzeitig fiebert Patient lebhaft, er klagt über Kopfschmerz, die Zunge ist belegt und der Leib ist meteoristisch aufgetrieben, während Stuhlverhaltung besteht etc. Bei Cas. 4 und 15 exacerbirte der Blasenkatarrh in Folge längeren Liegens eines Verweilkatheters. Bei Cas. 15 kam es hierbei zu einem periurethralem Abscess und zu Anschwellung und Röthe des ganzen Gliedes. Zur Röthe und Schwellung des Präputiums und der Penisdecken kam es noch bei No. 26. 3 Mal und häufiger war ich gezwungen, ein Drain in die Blase wieder einzuführen, worauf die bedrohlichen Erscheinungen schwanden und dem Harn keine Eiterflocken mehr beigemengt waren.

Die definitive Entfernung des Drains und die Entleerung des Harnes nur durch die Harnröhre verzögerte sich ausserordentlich. Vollständig klar war der Harn in der Folge nur bei Cas. 19; bei 6 (Cas. 4, 12, 15, 26, 42, 51) blieb eine leicht wolkige Trübung

bei der Entlassung bemerkbar. Der Harn setzte nach Monate langer localer Behandlung immer noch einen eiterhaltigen Bodensatz in verschiedener Menge ab in Cas. 44 — dem einzigen unter allen meinen Operirten, der die vollständige Besserung des Blasenkatarrhs abzuwarten sich nicht überreden liess. Mit der Sonde à double courant wurden 4 Operirten (Cas. 12, 15, 42, 44) Wochen und Monate lang Blasenausspülungen gemacht.

Bei 8 Operirten wichen die Hautwundränder in ganzer Ausdehnung auseinander, bei 3 (Cas. 42, 44, 51) nur in der Nähe der Drains. Die Wunden waren complet vernarbt bei 6 Operirten (Cas. 4, 9, 22, 26, 42, 61), frühestens am 51., spätestens am 58. Tage. Bei 5 Operirten (Cas. 19, 51, 15, 44, 12) waren die Wunden complet vernarbt erst am 62., 80., 90., 108., gar erst am 139. Tage. Bei den Fällen Cas. 7 und 22 restirte von der Wunde eine haarfeine Fistel, aus welcher immer wieder stets klarer Harn zu sickern begann und die sich definitiv erst am 52. resp. 57. Tage schloss. Wo es zur Ausstossung reichlicher Mengen nekrotischen Zellgewebes gekommen (Cas. 12, 44), gelangte man mit der Sonde einige Centimeter tief hinter die Symphyse; aus der Fistel entleerte sich schliesslich Wochen lang kein Harn mehr, sie vernarbte nach vielfachen Aetzungen erst am 108. resp. 139. Tage. Beim 3. Operirten (Cas. 51), wo sich aber nur ein geringes Zellgewebstück abstiess, trat complete Vernarbung ein am 30. Tage. Es musste der Knabe 20 Tage nach der Vernarbung, stets einen trüben Harn entleerend, auf Wunsch der Eltern entlassen werden; bereits 9 Tage darauf wurde er wieder aufgenommen, da sich die Umgebung der Narbe, angeblich im Laufe der letzten 24 Stunden, geröthet hatte, während die Epidermoidaldecke der Narbe blasig aufgetrieben wurde. Die Narbe wurde incidirt (am 60. Tage nach der Operation, 30. nach der Vernarbung) und ein Drain eingebracht. Erst am 80. Tage nach der Operation war die Wunde complet geheilt. Patient war gesund geblieben.

Fieberfrei war Cas. 22, fast fieberfrei Cas. 42. Cas. 60 war 16 Tage lang fieberfrei, dann fieberte er in Folge eines von der Wunde ausgehenden, über den ganzen Körper wandernden Erysipels 23 Tage lang sehr hoch. Die übrigen 8 fieberten im Anschluss an die Operation beträchtlich 5—10 Tage lang (Cas. 12 Wochen lang ausserordentlich hoch). Alle fieberten wiederholt auch im



ferneren Verlaufe und war das Fieber bis auf Cas. 7 von zeitweilig eintretender Verschlimmerung des Blasenkatarrhs abhängig zu machen.

e) 2 Fälle endeten letal (Cas. 18, 54) am 17. resp. 18. Tage. — Die Section des einen (Cas. 18) ergab Peritonitis. Der Verlauf war bis zum 11. Tage ein nahezu fieberfreier gewesen. Der Knabe entleerte bereits seit einigen Tagen vollkommen klaren Harn nur durch die Harnröhre, als Temperatursteigerung sich einstellt. Es entwickelt sich das Bild der Peritonitis universalis, welcher der Knabe am 17. Tage nach der Operation erlag. Durch einen Heftpflasterstreifen vermittelte Infection der Wunde ist wahrscheinlich.

Fall No. 54 war bei der Aufnahme so elend, dass man von der Operation so gut wie keinen Erfolg erwarten durfte. Es wurde aber die Operation als einziges Mittel noch versucht. In Folge schon seit langer Zeit bestehender, auch nach der Operation nicht zu stillender Durchfälle und einer Verschlimmerung einer ausgebreiteten Bronchitis starb der gänzlich entkräftete Knabe 18 Tage nach der Operation. Die Section der auf's Aeusserste abgemagerten Kindesleiche ergab eiterige ausgebreitete Bronchitis als unmittelbare Todesursache und zahlreiche Folliculargeschwüre im Darm.

Unter meinen 74 Steinkranken waren 9 bereits so elend, dass ein günstiger Ausgang durch eine Operation überhaupt nicht gesichert erschien. Ich glaube, dass die meisten derselben, durch den Seitensteinschnitt operirt, nicht dem Leben erhalten worden wären — während durch den hohen Schnitt alle bis auf Cas. 54 geheilt wurden.

Ich habe leider weder die Reaction noch mikroskopische oder chemische Untersuchung des Harns meiner Steinkranken vor und nach der Operation vorgenommen. Nur nach der Beschaffenheit des frisch gelassenen Harns und des Bodensatzes im Harnglase habe ich den jeweiligen Blasen Zustand meiner Steinkranken bestimmt. Entleerten die Patienten vor der Operation einen klaren oder höchstens leicht wolkig getrüben Harn, so kam es nach der Operation nur bei einer geringen Anzahl, und nur zu leichtem Blasenkatarrh. War dagegen vor der Operation der Harn stärker getrübt, eiterhaltig, zersetzt und eiterhaltig, so besserte sich allerdings nach der Operation auffallender Weise gerade bei einigen

schweren Fällen der Blasenkatarrh rasch, bei anderen langsamer, weit häufiger trat aber eine Verschlimmerung des Blasenkatarrhs ein. Der bestehende Blasenkatarrh exacerbirte zumeist, wenn während der Operation eine Ab- und Zertrümmerung des Concrementes sich ereignete (bei 12 Fällen, darunter ist vor der Operation nur bei 3 Patienten der Harn als zersetzt und stinkend bezeichnet, doch glaube ich, dass die noch ausstehende Untersuchung der Schalentrümmern zeigen wird, dass der Harn vor der Operation häufiger alkalisch gewesen sein muss). Wenn es durch Unterlassung sorgfältiger Blutstillung zur Nachblutung, zur Ansammlung von Blutgerinnsel in der Blase und zur Blutinfiltration in's Zellgewebe kam oder wenn wegen mangelhafter Retraction der kleinsten durchschnittenen Gefäße der Harn Tage lang blutig tingirt entleert wurde, so wird, da der Harn nun leichter zersetzbar, unter Anderem ebenfalls der Exacerbation des Blasenkatarrhs Vorschub geleistet. Unter 74 Steinkranken ist bei der Aufnahme bei 34 Patienten ein Blasenkatarrh notirt. Zwar war der Harn mehr oder weniger trübe bei 20 Fällen (Cas. 4, 5, 17, 19, 23, 26, 30, 31, 32, 39, 44, 46, 50, 55, 56, 57, 61, 67, 69, 72); derselbe war eiterhaltig bei 9 Fällen (Cas. 6, 12, 15, 25, 36, 65, 66, 68, 70); er war eiterhaltig und zersetzt bei 4 Steinkranken (Cas 11, 20, 21, 42); zersetzt und blutig tingirt bei Cas. 34.

Nach der Operation besserte sich der Blasenkatarrh rasch bei 9 Steinkranken, darunter 5, bei denen der Harn früher eiterhaltig war (Cas. 5, 6, 11, 20, 23, 25, 32, 36, 57). Der Harn war eine Zeit lang mehr oder weniger trübe, wurde aber in der Folge stets vollständig klar entleert von 8 Patienten, darunter 2, bei denen der Harn früher eiterhaltig war (Cas. 39, 55, 56, 61, 65, 66, 67, 72). Der Harn blieb trübe, zeigte aber im Laufe längerer Zeit vor der Entlassung nur eine leicht wolkige Trübung bei 3 Patienten (Cas. 30, 34, 68). Nach der Operation trat eine Verschlimmerung ein bei 14 Operirten, bei 3 derselben kam es zu intensivem eiterigen Blasenkatarrh (Cas. 12, 15, 44), bei den übrigen waren dem Harn nur zeitweilig Eiterflocken beigemischt. Im ferneren Verlaufe schwand der Blasenkatarrh vollständig, es wurde stets vollständig klarer Harn entleert bei 6 derselben (Cas. 19, 31, 46, 50, 69, 70). Der Harn zeigte längere Zeit hindurch eine nur leicht wolkige Trübung, welche aber auch bei der Entlassung vorhanden war, bei 7 Patienten

(Cas. 4, 12, 15, 17, 21, 26, 42), nur bei einem (Cas. 44) setzt der Harn auch bei der Entlassung noch einen eiterig-schleimigen Bodensatz ab.

Unter 40 Steinkranken, bei denen bei der Aufnahme klarer oder leicht wolkig getrübt Harn entleert wurde, ein Blasenkatarrh nicht notirt ist, war nach der Operation der Harn eine Zeit lang trübe, dann vollständig klar bei 4 Operirten (Cas. 14, 16, 49, 60), derselbe zeigte auch bei der Entlassung eine leichte Trübung bei Cas. 62 und 63. Der Harn war bei Cas. 51 zeitweilig eiterhaltig und bei der Entlassung nur leicht trübe.

Die Tabelle C. giebt die Uebersicht des über den Blasenkatarrh hier Mitgetheilten.

Tabelle C.

Bei der Aufnahme ein Blasenkatarrh vorhanden. Gesammtzahl.	Harn bei der Aufnahme			Nach der Operation				
	mehr oder weniger trübe.	eiterhaltig.	zersetzt und eiterhaltig.	rasche Heilung des Blasenleidens.	Harn eine Zeit lang trübe, dann vollständig klar.	Harn längere Zeit trübe, bei der Entlassung leicht wolkig getrübt.	dem Harn zeitweilig Eiterflocken beigemischt.	Harn stark eiterhaltig.
34	20	9	5	9	8	3	11	3
Von 40 Patienten, die bei der Aufnahme keinen Blasenkatarrh aufwiesen, acquirirten nach der Operation 7 einen Blasenkatarrh und zwar . . . . .				—	4	2	1	—
				In Summa 17 Fälle mit geringem Blasenkatarrh. Derselbe vollständig geheilt bei 12, während bei 5 eine leicht wolkige Trübung restirt.			In Summa 15 Fälle, deren Harn nach der Operation Eiter enthält. Derselbe in der Folge vollständ. klar bei 6, bei der Entl. leicht wolkig getrübt bei 8, bei der Entl. noch eiterhaltig bei 1.	

Zum Verständniss der folgenden Durchschnittsziffern muss ich einige Worte vorausschicken:

Die Vornahme der Operation habe ich aus verschiedenen Gründen häufig aufschieben müssen. Noch häufiger wurden die oft

weit von ihren Dörfern hertransportirten Patienten nach der Heilung nicht rechtzeitig abgeholt. Auch habe ich stets im Auge behalten, dass meine Operirten, dem Bauernstande angehörend, nach der Entlassung vielfachen Unbilden ausgesetzt sind. Daher habe ich mit der Entlassung so lange gewartet, bis der Allgemeinzustand der Operirten ein vortrefflicher war; bis ein etwa vorhandener Blasenkatarrh geheilt- oder so weit gebessert war, dass längere Zeit hindurch höchstens eine leicht wolkige Trübung des Harns noch bemerkbar war. Ich entliess die Patienten, wenn ich überzeugt sein durfte, dass der Geheilte bestimmt den Unbilden zu Hause den nöthigen Widerstand zu leisten im Stande sein würde.

72 durch die Epicystotomie geheilte Steinkranke bedurften im Ganzen 4411 Verpflegungstage (496 vor Ausführung der Operation, 2733 bis zur completen Vernarbung der Wunden und 1182 Verpflegungstage nach der Vernarbung bis zum Tage der Entlassung). Auf jeden Operirten kommen 61,2 Verpflegungstage und zwar fallen hiervon 6,8 Verpflegungstage vor Ausführung der Operation, 37,9 bis zur completen Vernarbung und 16,4 Verpflegungstage nach der Vernarbung bis zur Entlassung.

Einer Gruppe von 61 (sub a, b, c) besprochenen Fällen steht eine Gruppe von 11 (sub d) besprochenen Operirten gegenüber, bei denen die Heilung der Wunden eine mehr als doppelte Zeit beanspruchte. Die 61 Fälle der ersten Gruppe bedurften im Ganzen 3273 Verpflegungstage. (Es fallen hiervon 410 vor Ausführung der Operation, 1927 Verpflegungstage bis zur completen Vernarbung der Wunde und 937 nach der Vernarbung bis zum Tage der Entlassung.) Auf jeden Operirten dieser Gruppe kommen 53,6 Verpflegungstage und zwar fallen hiervon 6,7 vor Ausführung der Operation, 31,5 Verpflegungstage bis zur completen Vernarbung und 15,3 Verpflegungstage nach derselben bis zur Entlassung.

Die 11 Operirten der 2. Gruppe bedurften im Ganzen 1138 Verpflegungstage (hiervon kommen 86 vor Ausführung der Operation, 806 Verpflegungstage bis zur definitiven Vernarbung der Wunde, 246 nach der Vernarbung bis zum Tage der Entlassung). Auf jeden Operirten dieser Gruppe fallen 103,4 Verpflegungstage, und zwar 7,8 vor Ausführung der Operation, 73 bis zur completen Vernarbung und 22,3 Verpflegungstage nach der Vernarbung bis zum Tage der Entlassung.

Von 35 unter gleichen Hospitalverhältnissen von mir durch den Seitensteinschnitt Operirten genesen 32, starben 3 und zwar an Pyelonephritis suppurativa, von welcher ich annehme, dass sie bereits vor der Operation vorhanden war.

Jeder meiner durch den Seitensteinschnitt Geheilten bedurfte durchschnittlich 52,16 Verpflegungstage, von welchen 7,61 vor Ausführung der Operation, 30,64 bis zur complete Vernarbung und 13,9 nach derselben bis zur Entlassung fallen. (Chirurgische Erfahrungen eines Landarztes, pag. 57.)

Beim Vergleich beider Zahlenreihen ergibt sich, dass bei der Epicystotomie die complete Vernarbung um 7 Tage später eintrat. Zieht man in Betracht, dass mindestens 7—10 Tage vor der complete Vernarbung nur eine kleine oberflächliche Granulationsfläche von der Wunde zurückbleibt, durch welche dem Patienten keinerlei Beschwerden erwachsen, so kommt diese geringe Verzögerung der Heilungsdauer, in Anbetracht der in den letzten Jahren immer wieder hervorgehobenen Uebelstände, die sich im Gefolge des Seitensteinschnittes einstellen mögen, nicht in Betracht.

(Der Schluss, die Casuistik enthaltend, folgt.)

---

## VI.

# Ueber die antituberculöse Wirkung des Jodoforms.

Von

**Prof. Dr. F. Bruns**

in Tübingen. <sup>1)</sup>

---

M. H.! Die Frage, ob das Jodoform bei localer Anwendung eine antituberculöse Wirkung besitzt, ist bisher noch immer eine offene. Trotzdem das Mittel seit Jahren bei tuberculösen Affectionen aller Art eine ausgedehnte Anwendung gefunden hat, gehen die Ansichten über seine Wirksamkeit und Wirkungsweise sehr weit auseinander.

Manche haben selbst bei vielfachen Versuchen gar keine besondere Wirkung des Jodoforms auf die tuberculösen Processe gesehen und deshalb seine Anwendung ganz aufgegeben. Andere nehmen einen günstigen Einfluss wenigstens in so weit an, als man nach der mechanischen Entfernung der tuberculösen Herde im Stande ist, durch das Jodoformiren der Wunde das Auftreten von localen Recidiven zu verhüten oder doch zu beschränken. Bei dieser Auffassung wirkt das Jodoform natürlich nicht auf das tuberculöse Gewebe selbst, sondern nur dadurch, dass es die Primärheilung der Wunde und die Entwicklung gesunder vernarbungsfähiger Granulationen befördert. <sup>2)</sup> Wieder Andere halten endlich die Wirkung

---

<sup>1)</sup> Vortrag, gehalten am 4. Sitzungstage des XVI. Congresses der Deutschen Gesellschaft für Chirurgie zu Berlin, am 16. April 1887.

<sup>2)</sup> König schreibt in seiner neuesten Publication über die Wirkung des Jodoforms: „Dass aber das Jodoform nicht etwa auf das tuberculöse Gewebe an sich, selbst dann, wenn es angeschabt, wund gemacht, aber nicht vollkommen entfernt wurde, sondern nur auf die von Tuberculose vollkommen befreite gesunde Wundfläche einwirkt, davon sind wohl jetzt mit mir die meisten Chirurgen überzeugt.“ (Therapeutische Monatshefte. Heft 4. April 1887. S. 124.)

für eine specifische, ohne sie jedoch genau zu definiren und Mosetig geht sogar so weit, eine gewisse „Fernwirkung“ anzunehmen, indem nicht bloss der directe Contact mit dem Mittel selbst sondern auch die „Jodoform-Effluvien“ auf einige Entfernung wirksam seien.

Diese auffallenden Widersprüche erklären sich offenbar daraus, dass es bei der gewöhnlichen Anwendungsweise des Jodoforms kaum möglich ist, beweiskräftige Erfahrungen zu sammeln. Denn wenn es auf der einen Seite allgemein anerkannt ist, dass tuberculöse Geschwüre und Fisteln durch einfache Application von Jodoformpulver oder Jodoformstäbchen in der Regel nicht zur Heilung zu bringen sind, so fällt es offenbar nicht dem Mittel allein zur Last, sondern der Erfolg scheidet oft schon daran, dass letzteres nicht mit allen erkrankten Geweben, namentlich nicht mit allen Verzweigungen und Ausbuchtungen der Fistelgänge in Contact gebracht werden kann. Befolgt man auf der anderen Seite den Grundsatz, das tuberculöse Gewebe vorher gründlich zu entfernen oder zu zerstören, ehe man die Wunde jodoformirt, so kann man den günstigen Erfolg gewiss nicht dem Jodoform zuschreiben, da unter dieser Bedingung auch ohne Anwendung von Jodoform das Ausbleiben von localen Recidiven die Regel ist.

Unsere Frage kann vielmehr nur durch die Anwendung eines Verfahrens entschieden werden, bei welchem das Jodoform allein in Wirksamkeit tritt. Ein solches Verfahren ist die Behandlung der kalten tuberculösen Abscesse mit Jodoform-Injection, welche trotz ihrer praktischen Wichtigkeit noch immer zu wenig bekannt und geübt zu sein scheint.

Das Verfahren ist in meiner Klinik bei mehr als 50 Fällen zur Anwendung gekommen.<sup>1)</sup> Unter aseptischen Cautelen wird der Abscess mit einer Hohlnadel punktirt und der Inhalt mit einer Spritze aspirirt. Sofort injicirt man dann durch dieselbe Hohlnadel eine 10proc. Mischung von Jodoform mit gleichen Theilen Glycerin und Alcohol, durchschnittlich etwa 30—50 Gr., im Maximum 80 bis 100 Gr.

Es folgt auf diese kleine Operation so gut wie gar keine ört-

---

<sup>1)</sup> Ueber die ersten 22 Fälle wurde ausführlich berichtet von Andrassy, Beiträge zur Behandlung der kalten Abscesse, insbesondere mit Jodoform-injection. (Bruns, Beiträge zur klin. Chirurgie. Bd. II. Heft 2. 1886.)

liche und allgemeine Reaction, namentlich haben wir nur einmal ganz leichte Erscheinungen von Jodoformvergiftung beobachtet. Hier und da bei kleinen Abscessen genügt eine einzige Injection, worauf der Abscess innerhalb 1—2 Monaten sich allmählig verkleinert und schliesslich vollständig schrumpft und verschwindet. In der Regel sind aber 2—3 Injectionen nöthig, die in Zwischenräumen von 3—4 Wochen wiederholt werden. Die Verkleinerung des Tumors pflegt dann erst 5—6 Wochen nach Beginn der Behandlung sich einzustellen, so dass die vollständige Heilung immerhin mehrere Monate in Anspruch nimmt. Uebrigens kommt es nicht selten vor, dass die schon vorher stark verdünnte Hautdecke durchbricht und sich eine Fistel etablirt. Dieser Zwischenfall ist jedoch kein Hinderniss für die Heilung, denn man beobachtet, dass die Fistel unter einem Jodoformverbande eine Zeit lang seröses Secret entleert und doch die Abscesshöhle rasch schrumpft und ausheilt.

Die Endresultate, welche mit dieser Behandlungsmethode in meiner Klinik erzielt wurden, lassen sich dahin zusammenfassen, dass von 54 Fällen mindestens 40 erfolgreich behandelt und geheilt worden sind. Die grosse Mehrzahl derselben war sicher tuberculöser Natur, darunter grosse Abscesse mit einem Inhalt von 500—1000 Gr. Eiter, sowie eine Anzahl grosser Senkungsabscesse des Beckens und Oberschenkels in Folge von Spondylitis.

Diese grosse Zahl von Heilungen stimmt mit den Erfahrungen von Billroth und Verneuil vollkommen überein. Sie ist um so überraschender, wenn man bedenkt, wie schwer sonst viele kalte Abscesse zur Ausheilung zu bringen sind. Und da nun das Hinderniss der Heilung lediglich in der tuberculösen Natur der meisten kalten Abscesse, also in dem Zurückbleiben der tuberculösen Abscessmembran und eventuell eines Knochenherdes, begründet ist, so beweisen jene zahlreichen und constanten Erfolge der Jodoforminjection unwiderleglich, dass das Jodoform in der That eine locale antituberculöse Wirkung besitzt.

Diese Wirkung besteht ja weder in einer kaustischen Zerstörung der tuberculösen Membran, noch in einer Abstossung derselben durch starken Entzündungsreiz, da das Jodoform sich gerade durch seine vollkommene Reizlosigkeit auszeichnet. Sie lässt sich vielmehr nur so erklären, dass das Jodoform durch seinen innigen



und anhaltenden Contact mit der Innenfläche des Abscesses, die es in ziemlich gleichmässiger Schicht bedeckt, die innere tuberkelhaltige Schicht der Abscesswand allmählig zum Zerfall und zur Abstossung bringt und an deren Stelle gesunde vernarbungsfähige Granulationen erzeugt. Vielleicht wird seine Wirksamkeit dadurch besonders befördert, dass ein Theil des Jodoforms von dem stark fetthaltigen Eiter gelöst und hierdurch die Abspaltung von Jod begünstigt wird.

Um nun über die Art der Wirkung des Jodoforms auf die Abscesswand genaueren Aufschluss zu erhalten, wurden bei einer Anzahl von Kranken die kalten Abscesse kürzere und längere Zeit nach der Jodoforminjection eröffnet und ihre Wandung ganz oder grösstentheils extirpirt. Auf diese Weise konnten 8 Fälle aus den verschiedensten Stadien der Heilung der histologischen Untersuchung unterworfen werden, welche von meinem Collegen Nauwerck nach allen Richtungen hin in der eingehendsten Weise vorgenommen wurde. Ich will noch ausdrücklich erwähnen, dass nur solche Abscesse gewählt wurden, deren tuberculöse Natur sicher erwiesen ist: theils litten die Kranken gleichzeitig an anderen tuberculösen Affectionen, theils waren mehrere Abscesse vorhanden, von denen einer ohne vorgängige Behandlung excidirt und untersucht worden ist.

Auf die Resultate der histologischen Untersuchung kann ich hier im Detail nicht eingehen; sie werden in einer ausführlichen Arbeit an anderer Stelle<sup>1)</sup> mitgetheilt werden. Ich will nur das Ergebniss kurz zusammenfassen.

Zunächst sind nach einigen Wochen die Tuberkelbacillen in der Abscessmembran constant verschwunden, während sie in dem Controlpräparat des nicht jodoformirten Abscesses in erheblicher Anzahl vorhanden sind. Die Wucherungsvorgänge an den Tuberkelzellen werden spärlicher und hören allmählig ganz auf, wie die Untersuchung auf indirecte Zell- und Kernteilung ergibt. Gleichzeitig stellt sich eine zellreiche Exsudation ein, welche die Tuberkel durchtränkt, auflockert und zum Zerfall bringt; unter starker Wucherung der Spindelzellenschicht entwickelt sich gesundes äussert gefässreiches Granulationsgewebe, welches die tuberkelhaltige Schicht, die

---

<sup>1)</sup> P. Bruns, Beiträge zur klin. Chirurgie. Bd. III. Heft 1. 1887.

der Verfettung und Nekrose anheimfällt, mehr und mehr abhebt, bis sie sich ganz dem flüssigen Inhalte beimischt. Nach dem Schwunde der Tuberkel obliterirt das Gefässsystem, die Granulationen schwinden oder gehen mit der Spindelzellenschicht in Bindegewebe über, die Exsudation hört auf, der Abscessinhalt wird resorbirt, die Wandung schrumpft narbig zusammen.

M. H.! Die Ergebnisse dieser klinischen und histologischen Untersuchungen, welche den Vorzug haben, dass sie nicht bloss an Thieren oder künstlichen Culturen, sondern am kranken menschlichen Körper selbst angestellt sind, sprechen mit Bestimmtheit dafür, dass das Jodoform bei localer Einwirkung im Stande ist, die eigentliche Ursache der Tuberculose, die Bacillen, zu vernichten und hierdurch die Tuberkel zum Zerfall zu bringen. Die antituberculöse Wirkung des Jodoforms ist also eine specifische, antibacilläre.

---

## VII.

# Beitrag zur operativen Behandlung innerer Darmeinklemmungen.

Von

**Dr. Rydygier**

zu Culm an der Weichsel.<sup>1)</sup>

M. H.! Es ist mir unmöglich, heute schon auf die Fülle neuer Gesichtspunkte einzugehen, welche in dem gehaltvollen, gestrigen Vortrage des Prof. Madelung angeregt worden. Ich will mich deshalb darauf beschränken, Ihnen nur kurz meine 7 Fälle von innerer Darmeinklemmung, in denen ich die Laparotomie ausgeführt habe, zu skizziren. Im Anschluss daran werde ich Gelegenheit finden, auf einzelne der von Madelung angeregten Fragen einzugehen. Ausführlicher wird es erst dann möglich sein, wenn wir den Madelung'schen Vortrag gedruckt vor uns haben werden.

Zufällig stellt fast ein jeder meiner Fälle eine andere Form von innerer Darmeinklemmung dar: Es handelt sich im ersten Falle um ein Pseudoligament, unter dem eine Darmschlinge abgeschnürt lag; im 2. um eine Invagination; im 3. um einen Volvulus neben wahrscheinlicher Tuberculosis; im 4. um eine Abknickung des unten im kleinen Becken fixirten Dünndarms; im 5. um eine scharfe Abknickung am Ileum neben einer eiterigen Entzündung am Blinddarm; im 6. um einen angeborenen Verschluss im Dünndarm, wahrscheinlich in Folge einer intrauterin überstandenen Peritonitis; in einem 7. Fall um einen acuten Verschluss durch ein Carcinom.

---

<sup>1)</sup> Auszugsweise vorgetragen am 2. Sitzungstage des XVI. Congresses der Deutschen Gesellschaft für Chirurgie zu Berlin, am 14. April 1887.

Der erste Fall ist entschieden der interessanteste: Trotz der Complication mit einem Nierentumor und einer Schwangerschaft im 6. Monate ist er, Dank der frühzeitig anempfohlenen und ausgeführten Laparotomie in Genesung übergegangen. Es handelte sich um eine 43jähr. Frau, welche 8 Kinder geboren hat, vor etwa 2 Jahren einen Tumor im rechten Hypochondrium bemerkte, an dieser Stelle ab und zu Schmerzen fühlte, so bedeutend, dass sie dann gezwungen einige Tage im Bette zubringen musste. Nachdem sie mehrere Jahre Wittwe gewesen, verheirathete sie sich im vorigen Jahre zum zweiten Male und fühlte sich seit 5 Monaten schwanger. Ihr letztes Leiden begann 6 Tage vorher, wie ich sie gesehen habe, mit starken Schmerzen im rechten Hypochondrium, die ganz plötzlich ohne Ursache einsetzten. Noch an demselben Tage trat Erbrechen ein. Die Schmerzen liessen sich etwas durch Narcotica lindern; das Erbrechen jedoch hörte trotz Hegar'scher Wasserinjectionen und Magenpumpe nicht vollständig auf. Zwar setzte es am 3. Tage, nachdem der Magen ausgepumpt war, aus und die Pat. fühlte sich den ganzen Tag wohler, doch schon am nächsten Tage steigerte es sich zum Kothbrechen. Auf dringendes Anrathen der behandelnden Aerzte, der DDr. Szczypinski und Hirschfeld, entschloss sich die Pat. zur Operation und wurde, als auch ich die Laparotomie für indicirt hielt, von ihrem Wohnort 5 Meilen per Wagen in meine Anstalt gebracht, wo sie am Morgen ankam. Gleich an demselben Tage wurde die Laparotomie nach entsprechender Vorbereitung ausgeführt. Den Schnitt führte ich in der Linea alba, etwa 3 Querfinger breit unter dem Processus xiphoideus anfangend und endend unter dem Nabel, den ich in diesem Falle ausnahmsweise nach rechts zu umging, weil ich das Hinderniss auf der rechten Seite vermuthete. Diese Vermuthung stützte ich auf die in der Anamnese erwähnten, von Zeit zu Zeit rechts über dem Nierentumor auftretenden Schmerzen, die ich als von localer Peritonitis ausgehend auffassen zu müssen glaubte. Darauf stützte ich auch zum grössten Theil meine Wahrscheinlichkeitsdiagnose, die ich noch vor gemachter Laparotomie stellte, dass es sich in diesem Falle um ein Pseudoligament als Einklemmungsursache handeln dürfte. Die Operation bestätigte vollkommen unsere Vermuthung. Mit Mühe wurden die geblähten Gedärme von den Assistenten in der Bauchhöhle zurückgehalten; ich führte meine Hand in die Bauchhöhle nach rechts zu ein und fand dort alsbald das stark gespannte, fast Kleinfingerdicke Band vor. Das Band verlief von der Innenfläche der rechten Bauchseite nach der Mittellinie zu, wo es sich tief neben der Wirbelsäule verlor; unter ihm lag eine abgeschnürte Dünndarmschlinge. Nachdem ich mit einiger Mühe das Ligament zwischen zwei Ligaturen durchschnitten — die geblähten Darmschlingen drängten sich immer dazwischen — zog ich die abgeschnürte Schlinge hervor und fand zwei tiefe Schnürfurchen, die sich jedoch nach gelindem Hin- und Herstreichen zwischen den Fingern theilweise ausgleichen liessen. Mit der nochmals in die Bauchhöhle eingeführten Hand überzeugte ich mich, dass nirgends ein anderweitiges Hinderniss vorlag; worauf die Bauchhöhle geschlossen wurde. — Der Verlauf nach der Operation war vollständig afebril (37,6° C. war die höchste Temperatur) und

ohne Störung. Am 5. Tage nach der Operation erfolgte Stuhlgang, am 14. Tage verliess die Pat. mit einer Leibbinde versehen die Anstalt.

Der Fall ist — wie gesagt — in mehrfacher Beziehung sehr interessant. Zuerst stellt er ein so charakteristisches Bild dar, dass man nicht nur die Art des Darmverschlusses, sondern auch den Ort mit grosser Wahrscheinlichkeit voraussagen konnte, was ja bekanntlich in vielen Fällen sehr grosse Schwierigkeiten bietet. Diese Schwierigkeit und Unsicherheit bei dem Aufsuchen des Hindernisses ist die Hauptursache, weshalb in vielen Fällen die Laparotomie bis auf den letzten Augenblick verschoben wird und Patienten von ihren Aerzten zum Chirurgen häufig halb moribund geschickt werden. Ist der Chirurg so mitleidig und versucht das fliehende Leben noch durch die Operation zu retten, dann wird der Exitus letalis der Laparotomie zugeschrieben, nicht den vorher unternommenen, sogenannten milderer Eingriffen, wie Anwendung der Magenpumpe etc., womit die richtige Zeit zur Operation versäumt wurde. Ich muss hier vollständig in Uebereinstimmung mit Bardeleben und Madelung erklären, dass in vielen Fällen bei zu langer Anwendung die sogenannten ungefährlichen Eingriffe viel gefährlicher sind, als die so sehr gefürchtete Laparotomie. Es wird ja — ich möchte sagen — leider das subjective Befinden des Patienten nach der von Kussmaul anempfohlenen Magenpumpe in den meisten Fällen, wie auch in dem unserigen, bedeutend gebessert. Dadurch wird aber nicht nur der Patient, sondern auch sein Arzt über die wirklich gefahrdrohende Sachlage getäuscht. Nun ist ja die Angst unter dem Publikum vor dem Messer überhaupt gross und vor dem Bauchschnitt noch grösser. Es gehören fast in jedem Falle so starke Schmerzen und Qualen dazu, wie wir sie bei der Darmeinklemmung haben, um den Patienten zur Einwilligung in die Operation zu bestimmen. Den Aerzten, welche bis in die neuere Zeit eine nicht geringere Abneigung gegen die Laparotomie zeigten, wie ihre Patienten, war ein Mittel, wie das Auspumpen des Magens, wodurch die subjectiven Leiden gelindert werden, gewiss sehr angenehm — leider zum Nachtheil ihrer Patienten. Ich glaube nämlich ganz fest, dass nur ausnahmsweise und nur in leichteren Fällen die Magenpumpe bei wirklicher Darmeinklemmung von Erfolg sein kann. Sehen wir unsere 7 Fälle darauf hin an, so ist in 3 Fällen wirklich die Magenpumpe mehrere Male ange-

wendet worden, aber ohne definitiven Erfolg, die 4 übrigen waren so beschaffen, dass man nach näherer Einsicht auch sagen muss, dass sie ohne definitiven Erfolg geblieben wäre. Die wirklich schwierigeren Fälle werden gewiss durch die Magenpumpe nicht gerettet. Im Gegentheil durch die danach eintretende subjective Besserung wird — wie schon gesagt — der richtige Augenblick zur frühzeitigen Operation häufig versäumt und das Leben des Patienten verloren. Ich wage es deshalb, zu behaupten — so paradox es auch klingen mag — dass die Anwendung der Magenpumpe bei innerer Darmeinklemmung längere Zeit fortgesetzt in den meisten Fällen gefährlicher ist, als die Laparotomie selbst. Es giebt gewiss einzelne Ausnahmen, namentlich leichtere Fälle, die nicht sehr furibund verlaufen oder auch Fälle, wo die Diagnose nicht sicher ist; in diesen mag man die Magenpumpe kurze Zeit versuchen. Selbstverständlich ist die Anwendung der Magenpumpe vor Einleitung der Narkose, wie es uns eben Madelung anempfohlen, ein höchst schätzenswerthes Mittel, um dem während der Narkose so sehr gefährlichen Kothbrechen und dem Erbrechen überhaupt vorzuzugewen.

In unserem Falle hatten die behandelnden Collegen zum Glück für die Patientin viel Zutrauen zu der Laparotomie und diesem Umstande schreibe ich nur den glücklichen Ausgang zu, trotz der schweren Complicationen. Der Nierentumor erregte zwar nicht meine Besorgniss in hohem Grade, desto mehr aber die weit vorgeschrittene Schwangerschaft: Den Fundus uteri konnten wir in dem unteren Wundwinkel sehen und unwillkürlich dachte man daran, wie werden sich die stark geblähten Darmschlingen in die so verkleinerte Bauchhöhle zurückbringen lassen. Und als diese Gefahr glücklich umgangen war, da wir es zu einem grösseren Prolaps der Gedärme nicht kommen liessen und die Bauchhöhle geschlossen war, da drohte noch der event. Abortus unsere ganze mühselige Arbeit zu zerstören. Auch diese Gefahr ist nicht eingetreten und unser Fall beweist, dass eine etwa bestehende Schwangerschaft keine Contraindication zur Laparotomie bei innerer Darmeinklemmung abgiebt und keineswegs einen günstigen Ausgang ausschliesst.

Noch eins möchte ich, im Anschluss an diesen Fall, nicht unerwähnt lassen, dass nämlich unsere Patientin einen Transport von 5 Meilen per Wagen ohne Schaden ertragen hat. In manchen

Fällen mag die Furcht vor dem Transport den behandelnden Arzt abschrecken, seinen Patienten mit innerer Darmeinklemmung in die chirurgische Klinik zu schicken. Unser Fall beweist neben anderen — darunter einem Falle Obalinski's — dass dieses anstandslos geschehen kann und ich halte es für gerathener, dass der Chirurg den Kranken lieber mehrere Meilen transportiren lässt, um die Laparotomie in einem gehörig eingerichteten Krankenhause, unter geübter Assistenz, auszuführen, als in einer engen und schlechten Wohnung unter erschwerenden Verhältnissen dieselbe an Ort und Stelle zu unternehmen. — Bei den nächsten Fällen kann ich mich kürzer fassen.

Im zweiten Falle handelte es sich um eine Ileocecal-Invagination bedeutenden Grades. Der sehr kräftige 39jährige Mann erkrankte 4 Tage vor seinem Eintritt in unsere Klinik ganz plötzlich an starken Schmerzen in der linken Bauchhälfte ohne irgend welche Ursache; bald gesellte sich Erbrechen dazu. Die Symptome steigerten sich rapid; kein Stuhlgang; Temperatur erhöht; der Leib sehr aufgetrieben. In der Nabelgegend, ist eine wurstförmige Hervorragung schon zu sehen, und noch besser zu fühlen eine langgestreckte, resistenter Geschwulst; darüber gedämpfter Percussionsschall; ausserdem im Abdomen freie Flüssigkeit zu constatiren. Nach Injection von Wasser per anum entleert sich stark faulig riechende, blutig gefärbte Flüssigkeit. Invagination wird diagnosticirt und noch an demselben Tage die Laparotomie ausgeführt. Schnitt in der Linea alba, etwa 16 Ctm. lang; das Peritoneum entzündet; blutig-seröses Exsudat im Abdomen. Mit Leichtigkeit gelangt man auf die invaginierte Darmpartie. Die sehr lange Invagination lässt sich durch Zug gar nicht lösen; erst durch Druck am unteren Ende und Zug am oberen kann man langsam desinvaginiren, nachdem noch vorher mit dem zwischen das Suscipiens und das Susceptum eingeführten Finger die Verlöthungen gelöst waren. Die invaginierte Darmpartie ist stark dunkelroth, namentlich an der unteren Umschlagstelle. Es wird die Bauchhöhle gereinigt, die Gedärme zurückgebracht und durch tiefe und oberflächliche Knopfnähte von Seide geschlossen. Der Patient verstarb nach einigen Stunden ohne ganz zu sich zu kommen.

Der dritte Fall war ein Volvulus der Flexura sigmoidea, wahrscheinlich neben Tuberculosis. Er betraf ein 17jähriges, sehr schwächliches Fräulein, welches schon seit etwa 3 Jahren ab und zu Schmerzen in der linken Bauchhälfte hatte und immer an tragem Stuhl litt. Den Anfang der Krankheit und ihre Ursache sucht die Pat. im Emporheben eines schweren Waschkorbcs, wobei sie gleich starke Schmerzen in der linken Seite verspürte. Trotz Ricinusöl, Ricinus mit Crotonöl, Calomel und Wasserinjection per anum stellte sich seit jenem Tage kein Stuhlgang ein. Der Leib wurde immer mehr aufgetrieben und die Schmerzhaftigkeit verbreitete sich über seinen ganzen Umfang. Am 5. Tage trat Erbrechen ein. Trotz Magenpumpe keine Besserung. Laparo-

tomie. Schnitt in der Linea alba vom Nabel bis zur Symphyse; Gedärme sehr stark gebläht, Peritoneum entzündet; serös-fibrinöses Exsudat. Nachdem die Gedärme an 2 Stellen angestochen waren und Darminhalt ausgeflossen, fielen sie etwas zusammen; Naht der Einstichstellen. Darauf konnte ich die Hand in die Bauchhöhle einführen. In der linken Bauchseite finde ich das Hinderniss: die Flexura sigmoidea ist so umgedreht, dass das Ende des Colon descendens vor dem Rectum liegt. Die Drehung wird aufgehoben, der geblähte Darm sinkt nur um ein Geringes mehr zusammen und die Bauchhöhle wird nur mit Mühe zugenäht. Abends erfolgt nach einem Wassereinlauf Stuhl. Die Nacht und der nächste Tag verlaufen ziemlich gut — fast fieberlos. Darauf folgt in der zweitnächsten Nacht Unruhe, eigenthümliches Bewegten mit dem Munde, Irrreden, erhöhte Temperatur. Diese Symptome steigern sich bis zur vollständigen Bewusstlosigkeit; Krämpfe treten auf, wobei der Kopf bald nach dieser, bald nach jener Seite krampfhaft geworfen wird und laute, unarticulirte Schreie ausgestossen werden. Exitus letalis tritt am 5. Tage nach der Operation ein, nachdem vorher noch einmal Stuhl erfolgt war. Obduction wird nicht gestattet, doch scheint uns eine Meningitis tuberculosa hier die Todesursache zu sein; keinesfalls können wir der Laparotomie auch nur die geringste Schuld an dem erfolgten Tode beismessen.

Der vierte Fall betrifft einen Patienten in den 50er Jahren, bei dem ich — nach Russisch-Polen zur Consultation gerufen — in seiner Wohnung die Laparotomie ausgeführt habe. Ich kann auch deshalb nicht ganz genaue Daten angeben. So viel mir erinnerlich, verspürte er nach einem mehrstündigen Ritt über seine Felder einen starken Schmerz im Unterleibe, soll aber schon längere Zeit vorher sich sehr schlecht gefühlt haben. Die Schmerzen nahmen zu und bald stellte sich Erbrechen ein, das sich in den nächsten Tagen zum Kothbrechen steigerte. Ich sah den Patienten etwa am 5. oder 6. Krankheitstage, sehr erschöpft, mit hoch aufgetriebenem Leibe; das Kothbrechen stellte sich alle Augenblicke ein. Ich ging auf den Vorschlag der Collegen Dr. Cholewinski und San.-Rath von Kaczorowski, die Laparotomie auszuführen, gern ein und schritt sofort zur Operation. Schnitt in der Linea alba, unterhalb und oberhalb des Nabels — etwa 20 Ctm. lang. Die geblähten Gedärme drängen mit Gewalt gegen die Wunde vor, werden jedoch zurückgehalten; sind ziemlich stark an einzelnen Stellen mit fibrinös-eiterigem Exsudat bedeckt. Die eingeführte Hand findet nicht sofort das Hinderniss. Um sich etwas Platz zu schaffen, werden die stark geblähten Gedärme an 2 Stellen incidirt und nachdem der Inhalt möglichst ausgelassen, die Incisionsstellen durch Darmnähte geschlossen. Darauf wird der Darm an beliebiger Stelle gefasst und diese dem Assistenten zum Festhalten übergeben. Von da lasse ich den Darm zwischen meinen Fingern dahingleiten, ohne mehr als eine kleine Schlinge ausserhalb der Bauchhöhle zu halten; es wird eben so viel Darm gleich reponirt, wie man vorzieht; ein Verfahren, welches schon Hulke 1872 vorgeschlagen und das später auch Mikulicz anempfohlen. Ich gehe nach oben zu, ohne auf ein Hinderniss zu stossen; gehe deshalb von der vom Assistenten markirten Stelle nach unten zu und komme zu einer Schlinge, die



sich nicht vorziehen lassen will, selbst auf einen etwas kräftigeren Zug nicht folgt. Ich gehe mit der Hand an ihr entlang und gelange bis an das kleine Becken, kann aber auch jetzt die Schlinge nicht freimachen, auch nicht herausfühlen, auf welche Art und Weise sie dort festgehalten wird. Da unterdess der sehr geschwächte Patient stark collabirte und erst auf Aetherinjection etwas zu sich kam, beeilte ich mich die Bauchhöhle zu schliessen, um ihn nicht auf dem Operationstisch sterben zu sehen; nähte ein Stück der Darmschlinge in den unteren Wundwinkel ein und legte einen Anus praeternaturalis an. Nach einigen Stunden starb der Patient. Bei der Obduction der Bauchhöhle, die wir noch in der Nacht vornahmen, fanden wir die Gedärme mit eiterig-fibrinösem Exsudat bedeckt, wie wir das schon bei der Operation gesehen. Dann aber war das kleine Becken vom grossen durch eine schwartige, dicke Pseudomembran abgegrenzt, wie durch ein Diaphragma. Durch eine Oeffnung in demselben war die Dünndarmschlinge in das kleine Becken gelangt, dort scharf abgeknickt und festgelöthet. Im Rectum fanden sich mehrere Geschwüre, von denen 2 fast dessen ganze Wandung durchsetzten und nur durch fibrinöse Auflagerungen auf dem Peritoneum geschlossen zu sein schienen. Ich erkläre mir die Entstehung der Krankheit in der Weise, dass die Geschwüre im Rectum zuerst da waren, von dort aus eine locale eiterige Entzündung im kleinen Becken entstand, die sich nach oben zu durch eine starke Schwarte abgrenzte — das war die Zeit, wo sich der Pat. so schlecht fühlte, dass nach seiner Meinung ein Anderer gewiss zu Bett geblieben wäre. Bei dem langen Ritt über unebene Felder muss ein Riss in der abgrenzenden Schwarte entstanden sein, worauf sich nicht nur Eiter in die Bauchhöhle ergoss und allgemeine Peritonitis erfolgte, sondern auch zugleich eine Dünndarmschlinge in das Loch einfiel und dort abgeknickt fixirt wurde. Selbstverständlich konnte in diesem Falle die Laparotomie nichts nützen. Im Gegentheil kann ich von Glück sagen, dass sich die Darmschlinge nicht vorziehen liess, sonst hätte sich der stark stinkende Eiter massenhaft in die Bauchhöhle ergossen und ich mir Vorwürfe gemacht, dem Pat. geschadet zu haben. Bei genauerer Diagnose — was leider nicht möglich war — wäre hier die Enterostomie am Platze gewesen, doch bleibt es sehr zweifelhaft, ob von besserem Erfolg gekrönt.

Ueber den fünften Fall kann ich auch nur ganz kurze Angaben machen, da ich denselben ebenfalls auswärts operirt und nur einmal gesehen habe. — Es handelte sich um ein 14jähriges Mädchen, welches ohne alle Ursache seit 5 Tagen alle Symptome innerer Darmeinklemmung neben Entzündung um den Blinddarm darbot. Temperatur war etwas erhöht, Puls sehr beschleunigt, schwach; kein Stuhlgang, Erbrechen, stark aufgetriebener Leib. In der rechten Bauchseite nach unten bis zum Os pubis gedämpfter Percussionsschall, vermehrte Resistenz. Trotz Hegar'scher Wasserinjectionen und Magenpumpe bleiben die Symptome innerer Darmeinklemmung bestehen. Ich stimmte dem Verlangen des behandelnden Arztes, Herrn Dr. Grothe, bei und führte die Laparotomie aus in der Voraussetzung, dass wir an der gedämpften Stelle abgekapseltes, wahrscheinlich eiteriges Exsudat finden würden. Vorsichtig

schichtweise vorgehend führte ich über der gedämpften Stelle rechts einen etwa 10 Ctm. langen, nach aussen schwach convexen Schnitt und kam gerade auf das mit dem Peritoneum der Bauchwand entzündlich verklebte Coecum. Beim vorsichtigen Ablösen der verklebten Peritonealfächen nach unten zu kam ich plötzlich in eine Höhle, aus welcher sich eine bedeutende Menge stark kothig stinkenden Eiters entleerte. Eine Perforation war an dem in der Höhle liegenden Coecum, Processus vermiformis und untersten Stück Ileum nicht zu entdecken. Der Darm war an einer Stelle stark abgknickt und die so aneinander liegenden Flächen verklebt, so dass eine Hinderung der Passage dadurch und durch die gleichzeitige Entzündung erklärt war. Ich löste die verklebten Darmflächen und versuchte die Abknickung auszugleichen. Die Höhle wurde drainirt, die Bauchwunde geschlossen, antiseptischer Verband. Ueber den weiteren Verlauf kann ich nur so viel mittheilen, dass die Pat. zwar langsam zu sich kam, aber endlich unter der sorgfältigen Nachbehandlung des Collegen Grothe vollkommen gesund wurde.

Der sechste Fall betrifft ein neugeborenes Kind von wenigen Tagen. Man bemerkte, dass das Kind gar keine Stuhlentleerung hatte. Der Vater, selbst ein Chirurg, fand bei näherer Untersuchung, dass der Anus nicht verschlossen war und dass ein in das Rectum eingeführter elastischer Catheter sich ziemlich hoch hinaufschieben liess. Indem er eine minder schwer zu beseitigende innere Darmocclusion erwartete, brachte er selbst sein Kind in meine Anstalt und ich machte unter seiner Assistenz die Laparotomie. Leider fanden wir einen sehr complicirten Zustand des Darmtractus. Ein grosser Theil des Dünndarms war mit einander verklebt zu einem grossen Knäuel und an einer Stelle — etwa 4 Ctm. lang — war das Darmlumen vollständig unterbrochen, ersetzt durch eine bandartige Verbindung. Der Inhalt im Darm bestand aus kleinen, selten festen Kothballen, um welche der Darm fest zusammengezogen war, so dass er ganz rosenkranzförmig aussah. Wir resecirten das vollständig obliterirte Darmstück und nebenbei den am meisten zusammen verwachsenen Darmtheil, im Ganzen etwa 25 Ctm. Aus dem durchschnittenen Darmlumen liessen sich nur mit grosser Mühe und unter erheblichem Druck die sehr festen Kothkügelchen herausdrücken. Darauf Darmaht und Schluss der Bauchhöhle. Das Kind überlebte die Operation um einige Stunden und starb.

Der siebente und letzte Fall wurde von mir auch auswärts operirt. Er betraf einen schon bejahrten Patienten, welcher, seit längerer Zeit an erschwertem Stuhlgang leidend, eines Tages plötzlich vollständige Darmocclusion bekam. Ich sah den Patienten einige Tage später mit sehr hoch aufgetriebenem Leibe und Kothbrechen in bedeutend geschwächtem Zustande. Wir machten die Laparotomie und fanden — wie wir vermuthet hatten — eine carcinomatöse Neubildung an der Flexura sigmoidea als Ursache der Occlusion, aber so mit der Umgebung verwachsen, dass an eine Resection nicht zu denken war: es wurde deshalb ein Anus praeternaturalis im unteren Wundwinkel angelegt. Der Patient ist an einem der nächsten Tage nach der Operation gestorben, wie mir der behandelnde College mittheilte.

M. H.! Zum Schluss gestatten Sie mir noch einige allgemeine Bemerkungen zu den verschiedenen Fragen, welche bei innerer Darmeinklemmung in Betracht kommen. Meiner Stellung zur Anwendung der Magenpumpe bei innerer Darmeinklemmung habe ich schon im Anschluss an meinen ersten Fall Ausdruck gegeben. — Eine andere Frage ist, wie soll und kann man am leichtesten das Hinderniss aufsuchen? Und da möchte ich im Gegensatz zu Madelung das Verfahren von Hulke<sup>1)</sup>, wie es auch Mikulicz empfohlen, für sehr geeignet halten und ich finde auch seine Weisung die Untersuchung mit den leeren und collabirten Schlingen unterhalb des Hindernisses zu beginnen als sehr richtig. Bei der Einklemmung im untersten Dünndarmtheil wird man die leeren Schlingen in der Coecalgegend finden; ist die Obstruction höher oben, so hängen sie collabirt in das Becken hinab. An diesen Stellen wird man also bei Einklemmung im Dünndarm das Suchen nach den collabirten Schlingen zu beginnen haben. Das Suchen an den collabirten Schlingen empfiehlt sich deshalb, weil an ihnen leichter zu manipuliren ist, ferner Berührung und der Druck mit dem Finger hier weniger reizt und schädlich ist, als an den schon gereizten und häufig entzündeten geblähten Darmschlingen und man endlich die Gefahr des Einreissens oder gar Platzens des Darmes vermeidet. Bei Anwendung dieses Verfahrens gelang es mir z. B. ganz sicher in meinem vierten Falle das Hinderniss aufzufinden, trotzdem die Darmschlingen sehr gebläht waren. Den Vorwurf Madelung's, man laufe bei diesem Verfahren Gefahr, ein zweites etwa vorhandenes Hinderniss zu übersehen, halte ich nicht für gerechtfertigt. Diese Gefahr ist wohl hier nicht grösser, wie bei jedem anderen Verfahren. Man darf eben nur nie vergessen, dass ein zweites und drittes Hinderniss noch bestehen kann, wozu man sehr geneigt ist — zufrieden im Augenblick, dass man das vermuthete Hinderniss gefunden und mit mehr oder weniger Mühe gehoben hat. Ueber das Auspacken der Gedärme, um das Hinderniss rasch zu finden, wie es namentlich in letzter Zeit Kümmell vorgeschlagen, habe ich keine Erfahrung, aus theoretischen Gründen kann ich mich nur den Madelung'schen Bedenken anschliessen: Die Gefahr des Collapses scheint gross zu sein und die Schwie-

---

<sup>1)</sup> cfr. bei Treves, Darmobstruction. p. 458.

rigkeit des Wiedereinpackens der geblähten Gedärme nicht geringer.

Damit kommen wir auf eine andere, nicht minder wichtige Frage: Wie soll man beim Anlegen des Bauchschnittes verfahren und wie die Schwierigkeit des Wiedereinpackens der stark geblähten Darmschlingen in die Bauchhöhle bekämpfen? — Ich habe in meinen Fällen nie einen allzu langen Schnitt angelegt und einen grösseren Prolaps der Gedärme immer zu vermeiden gesucht. Dadurch hatte ich auch nie grössere Schwierigkeiten bei dem Wiedereinpacken der Gedärme. Freilich scheint es, dass man bei diesem Verfahren schwieriger das Hinderniss auffinden kann. Doch bei Zuhülfenahme der bei den einzelnen Fällen angegebenen Mittel ist mir dies immer gelungen. Bei sehr stark geblähten Darmschlingen habe ich mich nicht gescheut, an einer oder selbst mehreren Stellen den Darm anzustechen, um so mehr Raum zu gewinnen. Ich mache, ebenso wenig wie Madelung, die Punktion der geblähten Darmschlingen mit einer feinen Nadel, einmal weil ich sie für erfolglos und zweitens für gefährlich halte. Die Incision des Darmes mache ich — wie es scheint — ein wenig kleiner wie Madelung. Eine Verunreinigung des Peritoneums und des Operationsfeldes überhaupt durch den hervorstürzenden flüssigen Darminhalt habe ich dadurch zu vermeiden gewusst, dass ich die anzustechende Darmschlinge möglichst vorzog, zur Seite des Operirten abbog und nachdem das Operationsfeld und die Bauchhöhle mit antiseptischen Compressen bedeckt war, die Schlinge erst ein wenig eröffnete und dabei zugleich den unteren Wundrand mit dem Messer etwas nach unten drängte; der Darminhalt floss dann immer sicher in das nahe untergehaltene Gefäss und spritzte nicht nach allen Seiten. Nachdem nichts mehr fließen will, selbst beim vorsichtigen Druck auf den Leib, wird die Incisionswunde im Darm durch die gewöhnliche Czerny'sche Darmnaht oder einfache Lembert'sche Naht geschlossen, und habe ich nicht gesehen, dass die Darmnähte den Darm eingerissen hätten. Zur Sicherheit kann man gewiss mit Vortheil das Madelung'sche provisorische Abbinden des angestochenen Darmtheils anwenden, so lange man in den Gedärmen manipulirt.

Zuletzt möchte ich mir wenige Worte zur Indicationsstellung erlauben. Czerny hat in letzter Zeit neben Anderen, wohl mit

Recht, die Grenzen der Laparotomie etwas einzuengen versucht und der Enterostomie mehr Raum angewiesen. Ich glaube nur, dass er ein wenig zu weit geht, wenn er verlangt, man solle die Laparotomie nur in denjenigen Fällen ausführen, in welchen die Kräfte der Patienten noch gut erhalten sind, der Leib noch weich und nicht gespannt ist und wo man durch die Palpation in der Narcose wenigstens den Ort des Hindernisses mit einiger Sicherheit feststellen kann. Der Bauchschnitt soll dann an dieser Stelle vorgenommen werden. Nun, m. H., bei dieser engen Begrenzung kämen wir nur äusserst selten, wie das schon Madelung auch gesagt, oder fast nie zur Ausführung der Laparotomie bei innerer Darmeinklemmung und der bei Weitem grösste Theil dieser Fälle fiel der Enterostomie zu. Madelung scheint auch etwas mehr Freund der Enterostomie zu sein, wie der Laparotomie. Ich muss es bedauern, dass er uns gestern sein casuistisches Material nicht mitgetheilt hat. Namentlich hätte ich gern erfahren, ob in dem Falle, von dem wir die Zeichnung gehabt, die Enterostomie ohne vorhergehende breite Eröffnung der Bauchhöhle gemacht worden und wie der Verlauf war. — Es kann doch nicht bezweifelt werden, dass durch die Enterostomie fast in keinem Falle die Ursache der Krankheit beseitigt wird. Nur das im Augenblick am meisten in die Augen springende Symptom — der Ileus — wird aufgehoben oder gelindert, in den meisten Fällen aber die Gefahr absolut nicht abgewendet. So z. B. in allen Fällen von stärkerer Abschnürung des Darms durch Pseudoiligamente oder Einklemmung in pathologischen Oeffnungen und Schlitzten wird der Druck weiter bestehen bleiben, die Darmwand darunter gangränös werden und der unvermeidliche Exitus letalis eintreten; hier wäre eine Enterostomie ebensowenig indicirt, wie bei einem gewöhnlichen eingeklemmten Bruch, ja noch weniger. Auch bei scharfen Axendrehungen, festen Knotenbildungen wird immer der Druck an der Einklemmungsstelle bestehen bleiben und durch Gangrän mit dem Tode drohen. Ebensowenig wird in fast keinem Falle einer acut entstandenen und unter furibunden Symptomen verlaufenden Invagination die Anlegung eines Anus *pæternaturalis* den Tod verhindern können.

Ich will gern zugeben, dass man sich unter dem Eindruck schlecht verlaufener Fälle von Laparotomie immer schwieriger zu

dieser Operation entschliesst und ihr Gebiet einzuengen bestrebt sein wird. Namentlich sind dazu angethan jene Fälle, wo das Wiedereinpacken der stark geblähten Darmschlingen sehr schwer, ja fast unmöglich wurde, oder wo man, trotz eifrigen Suchens, das Hinderniss nicht finden konnte. Wie wir in den meisten Fällen der einen und der anderen Schwierigkeit entgegentreten sollen, habe ich schon oben anzudeuten versucht. Wir wollen hoffen, dass wir durch immer mehr auf diesem Gebiete gesammelte Erfahrung es immer besser lernen werden, die einschuürende Ursache rasch aufzufinden und dann auch zu beseitigen ohne allzuviel Darm auszu packen; sowie auch die übrigen Schwierigkeiten zu bekämpfen.

Was die Anlegung des Schnittes anbelangt, so halte ich den Schnitt in der Linea alba in den meisten Fällen für den geeignetsten, namentlich aber in denjenigen, wo der Sitz des Hindernisses nicht ganz sicher bekannt ist.

Es wird immerhin noch eine grosse Anzahl von Fällen bleiben, wo die Anlegung des künstlichen Afters indicirt ist. Dazu rechne ich vor Allem jene, wo durch Tumoren der Darm weniger stark comprimirt ist und wo die Enterostomie sehr häufig als eine die augenblickliche Gefahr beseitigende und manchmal zur späteren Resection vorbereitende Operation sehr am Platze ist, oder wo bei halber Axendrehung die abgedrehte Darmschlinge weniger in ihrer Ernährung gestört ist und wo man sich bei den in der Bauchhöhle, nach Entleerung der Gedärme, günstigeren Raumverhältnissen eine Wiederaufdrehung wenigstens als möglich vorstellen darf. Namentlich aber müssen der Enterostomie alle jene Fälle zugewiesen werden, wo wir die Patienten sehr spät und schon stark collabirt erhalten. Ob wir da auch nur wenigen das Leben noch retten werden, ist sehr zweifelhaft; und deshalb erscheint mir die sehr dringende Bitte an die internen Collegen am Platze, uns die Patienten mit innerer Darmeinklemmung, ebenso wie mit dem äusseren eingeklemmten Bruch, möglichst bald zu überweisen ohne vorher die kostbare Zeit mit Hegar'scher Wasserinjection und Anwendung von Magenpumpe zu vergeuden. Ich weiss, man wird mir vorhalten, dass ein bedeutender Procentsatz innerer Darmeinklemmungen bei interner Behandlung gesund wird und deshalb die Internisten vollständig im Recht sind, ihre Patienten dieser Art zu behalten. Es wäre eine sehr dankbare Aufgabe, die Fälle

von wirklicher innerer Darmeinklemmung, die bei innerer Behandlung genesen sind, wenigstens aus mehreren Krankenanstalten zusammenzustellen und ihr Verhältniss zu den gestorbenen oder auf operativem Wege geheilten zahlenmässig zu fixiren. Es ist nur zu bekannt, dass sonst zu leicht Ueberschätzungen unterlaufen können, da jedem die glücklich verlaufenen Fälle besser im Gedächtniss bleiben, wie die unglücklichen, das liegt ja in der Natur der meisten Menschen und passirt ganz unbewusst, zumal man ja in jedem glücklich verlaufenen Falle das angenehme Bewusstsein hat, durch seine Mittel und Bestrebungen den Sieg davongetragen zu haben.

---

## VIII.

# Aus der Heidelberger chirurgischen Klinik des Prof. Dr. Czerny.

---

### III. Zur Statistik der Carcinome der oberen Gesichtsgegend.

Von

**Dr. Hugo Bonde,**

approb. Arzt.

---

Wir beabsichtigen im Folgenden eine statistische Uebersicht über die vom Jahre 1877 bis Ende 1884 in der stationären Klinik des Herrn Geh. Rath Professor Dr. Czerny zu Heidelberg beobachteten, resp. zur operativen Behandlung gekommenen Carcinome der oberen Gesichtsgegend zu geben. Mit Ausnahme der Carcinome der Unterlippe, des Unterkiefers und der Zunge, welche schon von anderer Seite bearbeitet werden, werden wir sämtliche Gesichtsregionen in den Kreis unserer Betrachtung ziehen und uns in der Anordnung des Materials im Wesentlichen an das von Billroth aufgestellte Schema halten. Wir unterscheiden demnach die Hautcarcinome und die Schleimhautcarcinome des Gesichts und theilen erstere wieder ein in Carcinome der Nasenhaut, der Augenlider, des äusseren Ohres, der Wange, der Stirn und Schläfe und der Oberlippe; letztere in Carcinome des Oberkiefers und der Nasenhöhle und Carcinome der Wangenschleimhaut. Als leitender Gesichtspunkt für die Aufstellung dieser Unterabtheilungen diene uns der primäre Erkrankungsherd und zwar in der Weise, dass wir z. B. unter die Rubrik Carcinome der Nasenhaut alle diejenigen Fälle rechnen, wo sich die ersten Erkankungserscheinungen an der Nasenhaut zeigten, ohne Rücksicht darauf, ob bei Eintritt des Patienten in die Klinik eine der Nase benachbarte Gesichtsregion in



ausgedehnterem Maasse erkrankt war. Nur in sehr wenigen Fällen brauchten wir, um dieses Eintheilungsprincip durchzuführen, von der im Protocoll notirten Diagnose abzuweichen. In den meisten Fällen, namentlich aber in den zweifelhaften, und Dies gilt vor Allem für die Oberkiefercarcinome, bei denen es oft unmöglich ist, klinisch eine scharfe Unterscheidung von Sarcom zu machen, wurde die klinische Diagnose durch die mikroskopische Untersuchung bestätigt. Indem wir nun die einzelnen Gesichtsregionen gesondert behandeln, soll es unsere Aufgabe sein, aus den in Beziehung auf Aetiologie, Heredität, anatomische Form der Erkrankung, Symptome und operative Behandlung in den Krankengeschichten aufgezeichneten Daten gleichsam ein Gesamtbild carcinomatöser Erkrankung der betreffenden Gesichtsgegend zu construiren. Durch Angaben über die Erfolge der operativen Eingriffe, welche wir durch briefliche Erkundigung bei den einzelnen Patienten so weit als möglich ermittelten, werden wir das aus den Protocollen entnommene Bild noch vervollständigen. Wir bemerken dazu, dass die Mittheilungen über den Erfolg der Operation resp. den gegenwärtigen Zustand der Patienten auf Ende Mai 1885 zu datiren sind.

Am Schlusse unserer Arbeit wollen wir neben der Casuistik über sämtliche beobachtete Fälle eine vergleichende statistische Gesamtübersicht über die im Einzelnen abgehandelten Gruppen geben, indem wir namentlich noch einmal auf die therapeutischen Erfolge, über welchen Punkt wir übrigens bei einer relativ viel grösseren Zahl von Patienten, als dies in älteren Statistiken der Fall ist, Auskunft zu geben vermögen, im Allgemeinen eingehen werden.

---

### **Carcinome der Nasenhaut.**

Es kamen 40 Fälle zur Beobachtung und zwar 21 bei Männern und 19 bei Frauen.

Wir werden zunächst, ebenso wie bei den später zu besprechenden Gruppen der Gesichtscarcinome, eine Uebersicht über das Lebensalter der verschiedenen Patienten beim Beginn der carcinomatösen Erkrankung geben. Besonders für die Hautcarcinome, welche den grössten Theil der beobachteten Fälle ausmachen, können wir in dieser Hinsicht ziemlich genaue Daten ermitteln, da

ja bekanntlich anormale Zustände des Gesichts, selbst von Leuten, die sich wenig selbst beobachten, sehr bald bemerkt werden. Weniger Sicheres erfahren wir hinsichtlich des Beginnes der Erkrankung bei den Schleimhautcarcinomen des Gesichts, welche, wie namentlich die des Oberkiefers, oft erst wahrgenommen werden, nachdem sie bereits in ziemlich ausgedehntem Maasse die Gewebe durchwuchert haben. Um nun etwaige, aus ungenauen Angaben der Patienten resultirende Fehlerquellen bei den Zahlen über den Krankheitsanfang zu compensiren, wollen wir die Patienten nach der Altersstufe in Gruppen von 5 Jahren anordnen. Nur von einem (No. 13) der 40 Fälle von Carcinom der Nasenhaut fehlen nähere Angaben über den Beginn des Leidens in der Krankengeschichte. Die übrigen 39 Fälle vertheilen sich folgendermassen:

Von 20—25 Jahren	1 Fall	— Mann	1 Frau,
" 26—30 "	— "	— "	" "
" 31—35 "	2 Fälle	1 "	1 "
" 36—40 "	— Fall	— "	— "
" 41—45 "	6 Fälle	3 Männer	3 Frauen,
" 46—50 "	3 "	1 Mann	2 "
" 51—55 "	6 "	2 Männer	4 "
" 56—60 "	5 "	3 "	2 "
" 61—65 "	3 "	2 "	1 Frau,
" 66—70 "	10 "	7 "	3 Frauen,
" 71—75 "	2 "	1 Mann	1 Frau,
" 76—80 "	— Fall	— "	— "
" 81—85 "	1 "	— "	1 "
<hr/>			
Summa	39 Fälle	20 Männer	19 Frauen.

Die relativ grösste Disposition zu carcinomatöser Erkrankung der Nasenhaut findet sich demnach zwischen dem 60.—70. Lebensjahr = 33,3 pCt. der beobachteten Fälle. Vor dem 40. Lebensjahr scheint die Disposition sehr gering zu sein; nur 7,6 pCt. der Fälle, doch beweist der Fall, wo die Erkrankung zwischen dem 20.—25. Lebensjahre auftrat (No. 17), dass auch das jugendliche Alter keine absolute Immunität gewährt. Aetiologische Momente liessen sich bei 6 Patienten eruiren und zwar sind es durchweg traumatische Einwirkungen, welche als Ursache der Erkrankung angegeben wurden. Eine Frau (No. 4) verletzte sich durch Stoss gegen einen Pfahl die Nase. Es entstand eine kleine, wenig blutende Schrunde, die nie vollständig zuheilte und sich später vergrösserte, so dass sie 5 Jahre nach der erhaltenen Verletzung das Spital aufsuchte. Bei zwei Patienten (No. 7 und 26) entstand durch Verletzen mit einem Holzsplitter eine kleine Wunde, die sich

in ein langsam an Umfang zunehmendes Geschwür verwandelte. Ferner geschah bei 2 Frauen (No. 10 und 11) die Verwundung durch ein Huhn resp. eine Gans, welche den Patienten gegen das Gesicht flogen und kleine Schrunden beibrachten, die sich in oberflächliche, langsam wachsende Geschwüre verwandelten. Ein Mann (No. 24) stiess sich zufällig eine von Jugend auf bestehende pigmentirte Warze an der Nase auf, worauf ebenfalls ein sich allmählig vergrösserndes Geschwür entstand.

Als 7. Fall könnten wir vielleicht hier noch eine Frau (No. 37) anführen, bei der sich das Carcinom auf lupösem Boden entwickelte.

Bezüglich der Frago der Heredität liess sich in 4 Fällen anamnestisch etwas ermitteln. Obwohl gerade in dieser Beziehung den Angaben der Patienten nicht allzuviel Werth beizulegen ist, so führen wir doch diese Daten mit an, weil gerade die Frage der Vererbung der Carcinome resp. der Disposition zur carcinomatösen Erkrankung eine noch wenig geklärte ist, wir aus der Betrachtung einer grösseren Zahl von Fällen aber doch gewisse, wenn vielleicht auch nicht allzu werthvolle Anhaltspunkte darüber gewinnen. Wir werden auch in den folgenden Gruppen das über diesen Punkt in den Krankengeschichten Bemerkte anführen, um sodann am Schlusse unserer Arbeit noch einmal im Gesamten auf diese Frage zurückzukommen. Ein Mann (No. 20) gab an, dass die Mutter an einem ähnlichen Leiden wie dem seinigen gestorben sei; ein anderer (No. 29), dass der Grossvater eine ähnliche Neubildung gehabt habe. Ein dritter Mann berichtete, dass sein Vater am Magenkrebs gestorben sei, während die Schwester einer Frau (No. 22) nach Angabe der Patientin ebenfalls an Magenkrebs zu Grunde ging.

Hinsichtlich der Form, in welcher das Carcinom zuerst auftrat, wurde von 11 Patienten angegeben, dass sie als erste Erscheinung ein kleines Geschwür bemerkten (No. 1, 2, 3, 4, 7, 10, 15, 23, 25, 26, 32), 8 Patienten bemerkten zunächst eine warzenartige Erhebung (No. 11, 14, 16, 28, 34, 35, 38, 40). Bei 8 weiteren Patienten stellte sich die Erkrankung zunächst als ein Knötchen dar (No. 8, 9, 18, 19, 22, 30, 36, 37), durch Umbildung einer Warze, welche bei dem einen Theil der Patienten zunächst in Ulceration überging, bei dem anderen Theil sich zunächst nur schnell vergrösserte, und zwar einer Warze, die schon Jahre lang,

ja in einigen Fällen sogar von frühester Jugend an bestand, entwickelte sich das Carcinom in 6 Fällen (No. 6, 12, 21, 24, 27, 39). 3 Patienten (No. 20, 29, 31) bemerkten zunächst weiter nichts als eine Borkenbildung auf der Haut; zwei weitere (No. 5, 33) ein rothes Pünktchen. Ein Patient schliesslich beobachtete als Beginn der Erkrankung ein Bläschen. Von einem Patienten (No. 13) waren über diesen Punkt keine anamnestischen Daten in der Krankengeschichte notirt.

Die Localisation der beginnenden Erkrankung an der Nase ist folgende:

12 Mal begann die Erkrankung an einem Nasenflügel (No. 3, 12, 16, 17, 19, 22, 23, 26, 30, 32, 37, 38); an der Seitenfläche der Nase in 16 Fällen (No. 1, 2, 4, 5, 6, 7, 9, 11, 14, 20, 21, 24, 25, 29, 31, 33); am Nasenrücken in 8 Fällen (No. 10, 13, 15, 18, 34, 35, 36, 39); schliesslich 3 Mal an der Nasenspitze (No. 8, 28, 40). Am häufigsten begann demnach die Erkrankung an der Seitenfläche und an den Nasenflügeln; ziemlich selten, nur in 8,5 pCt. der hierfür verwerthbaren 39 Fälle, erkrankte primär die Nasenspitze, eine Beobachtung, welche nicht ganz ohne Bedeutung für die Differential-Diagnose von Lupus ist, welcher ja bekanntlich in der Regel primär an der Nasenspitze localisirt ist. Ueber einen Patienten (No. 27) fanden sich hierüber keine anamnestischen Angaben. Klinisch finden wir 2 Haupttypen des Carcinoms der Nasenhaut und zwar zunächst die flache Ulceration. Dieselbe ist dadurch charakterisirt, dass sie sich anfänglich in der Haut allein ausbreitet und erst ziemlich spät, nachdem sie eine bedeutende Flächenausdehnung genommen hat, auf die unter der Haut liegenden Gewebstheile übergreift und so zu einer totalen Zerstörung der Nase führt. Von 38 verwendbaren Fällen finden wir in 19 (No. 1, 2, 3, 6, 7, 9, 10, 11, 12, 15, 17, 19, 21, 23, 26, 31, 32, 33, 39), also gerade in der Hälfte, diese Form. Die andern 19 Fälle repräsentiren den zweiten Haupttypus, nämlich die infiltrirte Wucherung (No. 4, 5, 8, 14, 16, 18, 19, 21, 22, 24, 25, 27, 28, 29, 30, 34, 35, 36, 40). Dieselbe stellt sich dar als eine circumscripste, bisweilen sehr voluminöse Neubildung von weicher Consistenz, die früher oder später zu einem kraterförmigen Geschwür zerfällt, das rasch nach der Tiefe zu in die Mundhöhle oder Nasenhöhle perforirt, indem eine meist scharf umschriebene Zerstörung des Knorpels und Knochens

erfolgt. Als seltene Abart des letzteren Typus finden wir die kleinknotige Infiltration, d. h. die Bildung einer grösseren Anzahl kleinerer isolirter, knotenförmiger Neubildungen, die später confluiren. Es ist eine schon längst bekannte Thatsache, dass die Carcinome der Gesichts- und speciell der Nasenhaut, einen ausserordentlich langsamen Verlauf haben, dass oft viele Jahre, ja ein Jahrzehnt und noch mehr vergehen können, ehe die Patienten es überhaupt für nöthig erachten, einen Arzt zu consultiren. Wir wollen ebenso wie bei den nachfolgenden Gruppen der Gesichtscarcinome eine kurze tabellarische Uebersicht über die Dauer vom Beginne der Erkrankung bis zur ersten Operation geben und werden dadurch diese Thatsache von Neuem bestätigt finden.

—	Jahr	1½	Monate	3	Fälle (No. 1, 14, 35),
—	"	2	"	1	Fall (No. 28),
—	"	3	"	2	Fälle (No. 34, 39),
—	"	6	"	3	" (No. 3, 18, 27),
—	"	9	"	1	Fall (No. 9),
1	"	—	"	5	Fälle (No. 7, 8, 30, 32, 40),
1	"	3	"	2	" (No. 12, 26),
2	"	—	"	2	" (No. 16, 29),
3	"	—	"	3	" (No. 5, 15, 24),
4	"	—	"	2	" (No. 22, 23),
5	"	—	"	3	" (No. 4, 10, 20),
6	"	—	"	1	Fall (No. 11),
8	"	—	"	1	" (No. 21),
10	"	—	"	3	Fälle (No. 19, 36, 38),
12	"	—	"	2	" (No. 31, 33),
16	"	—	"	1	Fall (No. 17).

Summa 35 Fälle.

5 Fälle (No. 2, 6, 13, 25, 37) können wir in diese Tabelle nicht aufnehmen, da nähere Angaben über diesen Punkt in der Krankengeschichte fehlen. Es haben also von 35 Fällen nur 10, das ist 28,5 pCt. eine Dauer unter 1 Jahr und 16, das ist 45,7 pCt. eine Dauer von über 3 Jahren vom Beginne der Erkrankung bis zur ersten Operation.

Dabei finden wir, dass in den sehr langsam verlaufenden Fällen mit ausgedehnter Zerstörung, nicht etwa, wie bei den kürzer dauernden, das Zerstörungswerk continuirlich nur im Allgemeinen langsamer fortschreitet, sondern dass oft viele Jahre vergehen, wo das Carcinom fast stationär zu bleiben scheint, wo es fast dieselbe Erscheinung bewahrt, die es in der allerersten Zeit seiner Wahrnehmung darbot, bis dann mit einem Male der Process gleichsam aufzufammen scheint und in wenigen Monaten, selbst Wochen, die

ausgedehntesten Zerstörungen herbeiführt, die den Patienten schliesslich veranlassen, die Klinik aufzusuchen. Wie dies in den Verhältnissen einer Klinik liegt, kamen meist Fälle zur Beobachtung, wo das Carcinom schon eine ziemliche Ausdehnung genommen hatte und nicht mehr auf seinen Ausgangspunkt localisirt war, vielmehr auf die um die Nase herumliegenden Gebilde, wie Augenlider, Lippen, Wangen etc. übergegriffen hatte. Die leichteren Fälle kommen eben häufiger in der Praxis des Arztes zur Behandlung resp. Operation, während den Kliniken namentlich schwere Fälle, bei denen grössere operative Eingriffe erforderlich sind, zugeführt werden. Dieser Umstand ist auch bei der Beurtheilung der operativen Erfolge stets mit in Betracht zu ziehen. Wir geben in Folgendem eine Uebersicht über die Betheiligung der einzelnen Gesichtsschnitte an der Erkrankung, um eine richtige Beurtheilung der Schwere der Fälle zu ermöglichen.

Es war ergriffen:

der rechte Nasenflügel	in 8 Fällen	(No. 3, 5, 10, 17, 20, 23, 26, 32) = 20,5 pCt.,
der linke Nasenflügel	" 10 "	(No. 9, 12, 16, 17, 18, 19, 22, 26, 30, 37) = 25,6 pCt.,
das Septum . . . . .	" 6 "	(No. 8, 9, 17, 31, 35, 38) = 15,3 pCt.,
die Nasenspitze . . . . .	" 6 "	(No. 8, 28, 31, 38, 39, 40) = 15,3 pCt.,
der Nasenrücken . . . . .	" 16 "	(No. 2, 9, 10, 13, 15, 16, 18, 19, 24, 26, 29, 31, 34, 35, 36, 39) = 41,2 pCt.,
die Oberlippe . . . . .	" 5 "	(No. 13, 17, 19, 31, 38) = 12,8 pCt.,
eine Wange . . . . .	" 12 "	(No. 3, 5, 7, 11, 16, 22, 30, 31, 32, 33, 36, 38) = 30,7 pCt.,
Augenlider . . . . .	" 8 "	(No. 7, 14, 16, 24, 25, 27, 29, 38) = 20,5 pCt.,
Conjunctiva . . . . .	" 2 "	(No. 2, 24) = 5,1 pCt.,
innerer Augenwinkel . . . . .	" 7 "	(No. 1, 7, 9, 14, 21, 24, 29) = 15,3 pCt.,
Bulbus . . . . .	" 1 Falle	(No. 2) = 2,5 pCt.,
Orbita . . . . .	" 1 "	(No. 16) = 2,5 pCt.,
Glabella . . . . .	" 2 Fällen	(No. 16, 26) = 5,1 pCt.,
der ganze knorpelige Theil der Nase . . . . .	" 2 "	(No. 8, 37) = 5,1 pCt.,
linke Seite der Nase . . . . .	" 16 "	(No. 2, 4, 7, 9, 11, 14, 16, 17, 20, 26, 27, 29, 31, 34, 40) = 38,4 pCt.,
rechte Seite der Nase . . . . .	" 12 "	(No. 10, 16, 17, 21, 24, 25, 27, 29, 31, 33, 34, 40) = 30,7 pCt.,
Oberkiefer . . . . .	" 7 "	(No. 9, 12, 16, 22, 26, 31, 38) = 15,3 pCt.,
Stirnbein . . . . .	" 1 Falle	(No. 16) = 2,5 pCt.,
Unterlippe . . . . .	" 1 "	(No. 21) = 2,5 pCt.

No. 6 war wegen Fehlens detaillirter Angaben im Protocoll für diese Uebersicht nicht zu verwenden. Die Daten der obigen Tabelle beziehen sich somit nur auf 39 Fälle. Drüsenschwellung fanden wir bei ziemlich vielen Patienten, nämlich bei 12. Davon

standen mit der carcinomatösen Erkrankung allerdings nur 8 Fälle mit einiger Wahrscheinlichkeit im Zusammenhange. Wie die spätere mikroskopische Untersuchung ergab, handelte es sich dabei wieder in den meisten Fällen nicht um wirkliche carcinomatöse Infiltration, sondern nur um eine einfache entzündliche Schwellung, die nach Billroth als Ausdruck der Reaction, womit die benachbarten Lymphdrüsen auf jeden ihnen zukommenden entzündlichen Reiz antworten, aufzufassen ist. Bei No. 5 finden wir eine mässig geschwollene Lymphdrüse in der Submaxillargegend der kranken Seite. Bei No. 16 finden sich, ausser in der Submaxillargegend, auch in der Regio supraclavicularis vergrösserte Drüsen. No. 39 zeigt ebenfalls Schwellung der Submaxillardrüsen. Ebenso No. 22, 20, 21, 24 und 32. In den übrigen 4 Fällen bestand, nach Angabe der Patienten, die Drüsenschwellung schon seit der Jugend, war also wohl scrophulöser Natur (No. 9, 19, 26, 30). Die befallenen Drüsen waren in den letztgenannten Fällen ausschliesslich solche der Submaxillargegend. Auf die Bedeutung der Drüsenschwellung hinsichtlich der Prognose der einzelnen Fälle werden wir bei der Besprechung der operativen Erfolge noch näher zurückkommen. Aus der langen Dauer der Nasencarcinome ergibt sich schon, dass das Leben im Allgemeinen erst sehr spät durch dieselben gefährdet wird. Das Carcinom geht gewöhnlich nicht über die nächstgelegenen Lymphdrüsen hinaus, macht also keine ausgebreiteten Metastasen in inneren Organen. Es kann daher die Zerstörung der Nase und ihrer Umgebung eine ganz colossale Ausdehnung erreichen bevor die Patienten von der carcinomatösen Erkrankung wesentliche Beschwerden haben, zumal Schmerzen, welche für die Patienten ja meist ein gewichtiger Massstab für die Bedeutung eines Leidens sind, im Allgemeinen sehr gering sind, ja meist vollständig fehlen. Schmerzen im Verlauf der primären Erkrankung wurden nur von 6 Patienten angegeben. No. 4 und 23 hatte im ganzen Verlauf der Erkrankung starke Schmerzen; ebenso klagte No. 7 über öftere ziemlich starke Schmerzen; No. 27 hatte nur zeitweise stärkere Schmerzen, während bei No. 18 und 38 die Schmerzhaftigkeit nur eine geringe war; bei No. 1 und 6 stellten sich Schmerzen erst beim Recidiv ein. Von den 40 Nasencarcinomen wurden nur 2 (No. 5 und 37) für inoperabel erklärt. Bei dem ersten Patienten, einem 72jährigen Manne, wurde jedoch auf

Drängen Seitens des Patienten eine Palliativoperation vorgenommen, während bei dem letzteren, einem 35jährigen Manne, der gegenwärtig noch in sehr elendem Zustande lebt, wegen der grossen Ausdehnung der Erkrankung auf jeden operativen Eingriff verzichtet wurde. No. 5 war seit 3 Jahren erkrankt. Es fand sich auf dem rechten Nasenflügel ein wallnussgrosses, kugelig prominirendes Geschwür, ferner auf der linken Wange in der ganzen Ausdehnung der Regio parotidea eine mehr in die Fläche ausge dehnte Ulceration. Der vordere Theil des linken Ohrläppchens war zerstört und die Ulceration ging bis zum äusseren Gehörgange. Die Submaxillardrüsen waren mässig geschwollen. In Anbetracht des hohen Alters und der Drüsenanschwellung wurde von einer Exstirpation des ausgebreiteten Carcinoms der Wange abgesehen und dasselbe nur mit Aufstreuen von Kali chloricum behandelt, während das carcinomatöse Geschwür auf der Nase mit dem Thermocauter zerstört wurde. No. 37 hatte ein ausgedehntes Carcinom der Nase, das, wie bereits oben erwähnt wurde, auf lupöser Basis entstanden war, mit starker carcinomatöser Infiltration der Submaxillardrüsen. Patient war schon 4 Jahre vor Eintritt in die Klinik einmal wegen Nasencarcinoms operirt worden. Nach 3 Jahren erfolgte Recidiv, welches bis jetzt ohne Erfolg mit Aetzung behandelt wurde, indem die Erkrankung immer weiter schritt. Der etwa Gänseeigrosse, theilweise schon ulcerirte Tumor in der Submaxillargegend wurde erst seit 5 Wochen bemerkt und wuchs ausserordentlich rasch bis zur jetzigen Grösse.

Das Schicksal der 38 Operirten ist nun folgendes:

	Männer.	Frauen.	Sa.	pCt.
Es leben vollkommen geheilt ohne Recidiv <sup>1)</sup> . . . . .	9	11	= 20	= 52,6
Es leben mit Recidiv (No. 2 und 3 inoperabel) . . . . .	3	2	= 5	= 13,2
Es starben an Recidiv . . . . .	1	2	= 3	= 7,9
Es starben an anderweitigen Erkrankungen (zur Zeit des Todes kein Recidiv) . . . . .	3	2	= 7	= 18,4
Geheilt entlassen (Ausgang unbekannt) . . . . .	1	2	= 3	= 7,9

Abgesehen von einigen kleineren plastischen Nachoperationen resp. Correcturen von Plastiken, welche später an die Carcinomoperation angeschlossen wurden, wurden an 39 Patienten — wir rechnen hierher mit No. 5, bei dem die Palliativoperation vorgenommen wurde — 46 operative Eingriffe vorgenommen und zwar

<sup>1)</sup> Heilungsdauer bei den einzelnen Patienten siehe Schluss dieses Abschnittes.



wurden 5 Patienten 2 Mal, 1 Patient 3 Mal in der Heidelberger Klinik operirt.

Wir bemerken, dass wir das Wort „Operation“ hier im weitesten Sinne fassen und im Interesse der Uebersichtlichkeit auch den Fall (No. 4) zu den operirten rechnen, wo der therapeutische Eingriff nur in einer Aetzung bestand. Die Aetzung geschah nun zunächst in dem oben genannten Falle mit Kali caustic. Stift, nachdem vorher mit gutem Erfolge einige Wochen lang abwechselnd Umschläge mit Acet. plumbi und nach dem Vorschlage von Busch mit 2 pCt. Sodalösung angewendet worden waren. Die Patientin lebt vollkommen gesund 6 Jahre 1 Monat nach der Operation, ein Beweis, dass in geeigneten Fällen durch blosse Aetzung, mit welcher, wie aus den anamnestischen Daten hervorgeht, leider ausserhalb der Klinik sehr viel Missbrauch getrieben wird, indem sie in Fällen, wo es offenbar ist, dass nur ein blutiger Eingriff eine definitive Heilung herbeiführen kann, trotz aller Erfolglosigkeit immer und immer wieder ausgeführt wird, eine vollkommene Vernichtung der carcinomatösen Wucherung bewirkt werden kann. In ungeeigneten Fällen scheint, wie wir aus den anamnestischen Daten einer ganzen Zahl von Patienten glauben schliessen zu dürfen, durch Aetzung sogar die Neubildung, statt zerstört, zu rascherem Wachsthum angefacht zu werden. Bei verschiedenen Patienten finden wir nämlich die Angabe, dass seit der Zeit, wo Aetzungen vorgenommen wurden, die Geschwulst rascher gewachsen sei.

Als weitere Behandlungsmethode führen wir die Ausschabung der carcinomatösen Massen mit nachfolgender Aetzung an. Die Aetzung geschah bei 5 Patienten mit Kali caustic. (No. 8, 11, 13, 28, 36). Von diesen leben noch ohne Recidiv 4 Patienten (No. 8, 13, 28, 36) und zwar 5 $\frac{1}{2}$  Jahr, 4 Jahr 5 Monate, 2 Jahr 5 Monate und 1 Jahr 9 $\frac{1}{2}$  Monate nach der letzten Operation. Bei No. 13 trat 7 Wochen nach der Operation Recidiv ein. Es wurde wieder Ausschabung und Aetzung vorgenommen und erfolgte 4 Monate später ein zweites Recidiv. Eine abermalige Ausschabung und Aetzung hatte bis zur Zeit der letzten Nachricht (30. Mai 1885), also 4 Jahr 5 Monate nach der Operation dauernden Erfolg. Einer dieser Patienten (No. 11) lebt 5 Jahre nach der Operation mit Recidiv. Ob dasselbe operabel ist, können wir nicht sagen, da bis zur Zeit, bis zu welcher wir unsere statistischen Berechnungen

führen, sich Patientin zur persönlichen Vorstellung angemeldet hatte, ihr Versprechen aber aus unbekanntem Gründen noch nicht erfüllt hat. Bei 2 weiteren Patienten (No. 20 und 23) wurde nach Ausschabung mit Liq. ferri sesquichlorat. geätzt. Der erstere, ein 72jähriger Mann, starb 1 Jahr 11 Monate nach der Operation an einer anderweitigen Erkrankung.

In dem Bericht vom 31. Mai 1885 wurde ausdrücklich bemerkt, dass an der operirten Stelle sich nie wieder etwas gezeigt habe. Die letztere Patientin lebt, 40 Jahre alt, vollkommen gesund ohne Recidiv 3 Jahre nach der Operation. — Bei 4 Patienten schliesslich wurde nach der Ausschabung die Wundfläche mit dem Paquelin'schen Thermocauter verschorft, um die letzten etwa noch vorhandenen carcinomatösen Massen zu vernichten. Es sind dies No. 10, 30, 32, 33. Von diesen leben die 3 letzteren gesund ohne Recidiv  $2\frac{1}{4}$  Jahre, 2 Jahre und 1 Jahr  $10\frac{1}{2}$  Monate nach der Operation. No. 10, eine 64jährige Frau, starb 1 Jahr 9 Monate nach der Operation, wie in dem Bericht vom 29. Mai 1885 bemerkt ist, an einer Lungenerkrankung. An der operirten Stelle hatte sich nie wieder etwas gezeigt.

Die meisten Patienten nun wurden durch Exstirpation mit dem Messer behandelt, nämlich 27. Daran schlossen sich in 20 Fällen Plastiken. Die Exstirpation war bei verschiedenen Patienten ziemlich ausgedehnt. Die äussere Nase musste in einigen Fällen vollständig oder nahezu vollständig abgetragen werden; ferner erstreckte sich die Operation oft noch in ausgedehntem Maasse auf die Nachbartheile, so auf die Orbita, Maxilla superior, Lider und Oberlippe. Bei 2 Patienten (No. 2 und 16) musste der carcinomatös erkrankte Bulbus entfernt werden. Die Wundfläche wurde nach Excision der carcinomatösen Massen in einigen Fällen, wo Verdacht war, dass in der Wundfläche makroskopisch nicht nachweisbare carcinomatöse Infiltrationen noch vorhanden seien, mit 5 proc. Chlorzinklösung geätzt oder mit dem Thermocauter verschorft. — Wo keine Plastik gemacht wurde, wurden die Wundränder so gut als möglich durch Naht vereinigt.

Die Plastiken waren in den meisten Fällen, nämlich 16, partielle, d. h. es wurden nur einzelne Theile der Nase durch Hautlappen aus der Umgebung ersetzt. Totale Rhinoplastiken, d. h. Fälle, wo beide Nasenflügel, die Nasenspitze und das Septum

bis rückwärts zu dem vorderen Rand des knöchernen Nasenskelets ersetzt werden mussten, wurden 4 ausgeführt. Von diesen 4 Patienten leben noch 3 (No. 8, 17, 40) vollkommen geheilt, während einer (No. 26) circa 1 Jahr nach der Operation starb. Die Todesursache war nicht zu ermitteln. In den Fällen von partieller Rhinoplastik wurde der Lappen meist aus der Stirn genommen, nämlich 10 Mal (No. 7, 9, 14, 16, 21, 24, 25, 29, 31, 38). Dreimal geschah die plastische Deckung von der der operirten entgegengesetzten Seite der Nase (No. 1, 3, 22), während in zwei weiteren Fällen (No. 12, 35) aus der Wange ein Lappen entnommen wurde. In einem Falle schliesslich (No. 39) bestand die plastische Operation darin, dass, da bei Vernähung der Wundränder — es war ein Carcinom des Nasenrückens excidirt worden und die vordere Umsäumung des rechten Nasenloches zum Theil verloren gegangen — das rechte Nasenloch zu eng auszufallen drohte, der vordere Saum des linken Nasenloches am Septum durchtrennt wurde, die linke Nasenhälfte mehr nach rechts verzogen und das Septum mehr nach links implantirt wurde, nachdem hier durch Spaltung des freien Randes eine breitere Wundfläche geschaffen worden war.

Wir gehen hier nicht näher auf die einzelnen partiellen Plastiken, ihre Indication, ihren Erfolg u. s. w. ein, da wir glauben, dass die beigefügte Casuistik am besten zur Orientirung darüber dient.

Einige Bemerkungen wollen wir dagegen noch über die 4 Fälle von totaler Rhinoplastik machen. Der Lappen wurde bei 3 dieser Patienten aus der Stirn genommen; bei einem (No. 18) wurde die neue Nase durch zwei Lappen aus den beiden Wangen gebildet.

Diese letztere Operation betraf einen 57jährigen Mann, der zum ersten Male am 2. September 1879 wegen einer carcinomatösen Wucherung an der Nasenspitze mit Auslöffelung und Aetzung durch Kali causticum, wie bereits oben erwähnt, behandelt wurde. Dieser Patient stellte sich am 24. August 1880 mit einem ausgedehnten Recidiv in der Klinik vor, welches den ganzen knorpeligen Theil der Nase incl. Septum in der Form von höckerigen Geschwüren betraf. Es wurde am 24. Aug. 1880 die Operation vorgenommen, indem die ganze Nase bis zum knöchernen Theil abgetragen wurde. Die carcinomatöse Wucherung hatte auf die Schleimhaut der Nasenhöhle übergriffen und wurde daraus alles Verdächtige entfernt. Da ein Lappen aus der Stirn einen ungewöhnlich langen Stiel gebraucht hätte, wurden 2 Streifen

rechts und links der Nase mit der Basis oben ausgeschnitten und abpräparirt. Die unteren Theile der Lappen wurden mit Matratzennähten gedoppelt. Sodann wurden die beiden Streifen in der Mitte mit einander und an der Seite mit den Resten der Nasenflügel vereinigt. Die Defecte in der Wangenhaut liessen sich durch Naht schliessen. Pat. lebt  $5\frac{1}{2}$  Jahr nach der Operation vollkommen gesund, ohne Recidiv.

Der zweite Fall totaler Rhinoplastik (No. 17) betraf eine 38jährige Frau, die den Beginn ihres Leidens auf 16 Jahre zurück datirte und schon wiederholt ausserhalb der Klinik mit Aetzung ohne allen Erfolg behandelt worden war. Sie zeigte beim Eintritt in die Klinik einen sehr ausgedehnten Defect der Nase und Oberlippe. Es wurde der ganze knorpelige Theil der Nase abgetragen und die ganze Nasenschleimhaut cauterisirt, so weit sie verdickt erschien. Die Rhinoplastik wurde erst 4 Monate nach der Carcinom-estirpation vorgenommen. Es wurde ein Lappen aus der rechten Stirn genommen ohne Periost. Derselbe wurde an seinem links am Nasenbein sitzenden Stiel heruntergeschlagen. Das Septum reichte noch in die behaarte Kopfhaut. Die Wunde wurde mit Salicylwatte gedeckt und stand durch diese und einige Verkleinerungsnähte auch die Blutung. Nachdem nun die neuen Nasenflügel und das Septum durch Matratzennähte gedoppelt resp. gebildet worden waren, wurde der Defect angefrischt und das Septum zuerst in einen aus der Oberlippe geschnittenen Keil eingenäht, dann die Seitenränder ebenfalls durch Nähte vereinigt. Die Nasenlöcher wurden tamponnirt, Oelläppchen aufgelegt und ein leichter Druckverband angelegt. Pat. lebt vollkommen gesund, ohne Recidiv,  $3\frac{1}{2}$  Jahre nach der Operation und hat sich nach Bericht vom 29. Mai 1885 die neugebildete Nase sehr schön erhalten.

Bezüglich der beiden übrigen Fälle von totaler Rhinoplastik (No. 26 und 40) verweisen wir auf die Casuistik. Die Operation war im Wesentlichen dieselbe wie bei No. 17. Es erübrigt jetzt noch einen kurzen Blick auf die Recidive zu werfen. Wir kommen da zunächst auf einiges schon früher Bemerkte zurück. Wir führten bereits an, dass von den 38 operablen und operirten Patienten 5 (No. 2, 3, 11, 25, 35) mit Recidiv leben. Zwei davon (No. 2 und 3) inoperabel, während 3 Patienten an Recidiv starben (No. 16, 27, 34).

Es wurden ferner von den 38 in der Klinik operirten Patienten 15 schon ausserhalb der Klinik chirurgisch behandelt und zwar 9 (No. 3, 8, 10, 14, 16, 17, 22, 23, 35) mit Aetzung, 2 (No. 9 und 25) mit Ausschabung, 5 (No. 1, 2, 16, 26, 34) mit Exstirpation. Von den 38 Operirten wurden nun unter Zuzählung der obigen 8 Fälle im Ganzen 11 (No. 1, 2, 3, 8, 11, 13, 16, 25, 27, 34, 35) von Recidiv befallen. Von diesen wurden 7 Patienten (No. 1, 2, 3, 8, 13, 16, 35) zum zweiten Male, 1 (No. 13) sogar

zum dritten Male in der Klinik operirt. Von diesen 7 Patienten leben noch 2 vollkommen geheilt; der eine (No. 8) 5½ Jahr nach der letzten Operation, der andere (No. 13) 4 Jahre 5 Monate nach der letzten Operation. 3 Patienten leben mit Recidiv (No. 2, 3, 35), während 1 (No. 16) 1 Jahr 11 Monate nach der letzten Operation an anderweitiger Erkrankung zu Grunde ging, und eine Patientin (No. 1) nicht aufzufinden war, so dass wir über den Erfolg der letzten Operation keine Auskunft zu geben vermögen. Zum Schlusse wollen wir noch eine kurze Uebersicht über die Heilungsdauer der ohne Recidiv lebenden Patienten geben, von der letzten Operation an gerechnet.

No.	6 Jahre	1 Monat,	No.	3 Jahre	— Monat,
" 6	5	9	" 28	2	5
" 7	5	9	" 30	2	5
" 8	4	9	" 31	2	3
" 13	4	5	" 32	2	—
" 17	3	6	" 33	1	10½
" 18	3	6	" 36	1	9½
" 19	3	3	" 38	1	1
" 22	3	—	" 39	1	—
" 23	3	—	" 40	1	8

Die Operation resp. bei den mehrfach Operirten die letzte Operation bestand bei diesen 20 Geheilten in:

Aetzung mit Kali causticum . . . . .	1 Fall (No. 4) = 5 pCt.
Ausschabung und Aetzung mit Kali caustic. . . . .	3 Fälle (No. 13, 28, 36) = 15 pCt.
Ausschabung und Aetzung mit Liq. Ferri sesquichlorati . . . . .	1 Fall (No. 23) = 5 pCt.
Ausschabung und Verschorfung mit Thermokauter . . . . .	3 Fälle (No. 30, 32, 33) = 15 pCt.
Exstirpation durch das Messer . . . . .	12 " (No. 6, 7, 8, 17, 18, 19, 22, 24, 31, 38, 39, 40) = 60 pCt.

Unter diesen geheilten Patienten wurde, wie wir bereits oben gesehen haben, bei 3 eine totale Rhinoplastik gemacht und bei 7 (No. 7, 19, 22, 24, 31, 38, 39) eine partielle aus Stirn, Wange oder Nase. Die kosmetischen Resultate der Plastiken sind, nach den Berichten der Patienten zu schliessen, in allen Fällen recht gute.

### Carcinome der Augenlider.

Von Carcinomen der Augenlider kamen 13 Fälle zur Beobachtung. Es erscheint diese Zahl gegenüber der Gesamtzahl der an der oberen Gesichtshälfte beobachteten Carcinome ziemlich gering. Wir machen diese Bemerkung, weil in anderen Statistiken

namentlich in der vorzüglichen Winiwarter'schen<sup>1)</sup> und Billroth'schen<sup>2)</sup>, das Verhältniss gegenüber den übrigen Gesichtsregionen ein viel grösseres ist. Während in unserer Statistik z. B. das Verhältniss der Carcinome der Nasenhaut zu denen der Augenlider sich wie 3 : 1 gestaltet, finden wir in der Winiwarter'schen Statistik sogar ein geringes Ueberwiegen der Augenlidcarcinome über die der Nasenhaut. Wir glauben, dass dieses Missverhältniss zum nicht geringen Theil seine Erklärung mit darin findet, dass vielleicht in Heidelberg ein grösserer Theil der Augenlidcarcinome in der Augenklinik zur Behandlung gekommen ist als in Wien. Eine Durchsicht der Operationsbücher der Heidelberger Augenklinik ergab, dass in dem gleichen Zeitraum circa 16 Lidcarcinome operirt worden sind. Von 13 Fällen betrafen 9 Männer 4 Frauen. Nach dem Lebensjahre, in welchem sich das Carcinom entwickelt hat, standen im Alter zwischen:

30—35 Jahren	1 Fall,	1 Mann	— Frau,
36—40 "	3 Fälle,	1 "	2 Frauen,
41—45 "	2 "	2 Männer	— Frau,
46—50 "	3 "	2 "	1 "
51—55 "	1 Fall,	1 Mann	— "
56—60 "	—	—	— "
61—65 "	2 Fälle,	2 Männer	— "
66—70 "	1 Fall,	— "	1 "

Summa 13 Fälle, 9 Männer, 4 Frauen.

Von ätiologischen Momenten wurde nur von 2 Patienten etwas angegeben.

Ein Mann (No. 4) datirte seine Erkrankung von einer Verletzung des Auges durch einen Strohalm an. Eine 73jährige Frau (No. 12) gab an, dass sie von Jugend an öfter an Augenentzündungen gelitten habe. Möglicherweise wurde dadurch eine Disposition des Lidgewebes zu carcinomatöser Erkrankung herbeigeführt. Ein hereditäres Moment war nicht in einem einzigen Falle zu eruiiren. Der erste Anfang der Erkrankung war in 5 Fällen ein Knötchen (No. 1, 2, 3, 4, 7), in 3 Fällen (No. 5, 9, 13) entwickelte sich das Carcinom in Form einer Warze; 2 Patienten (No. 8, 11) gaben an, dass sich zunächst eine kleine nässende Anschwellung gezeigt habe. Schliesslich stellte sich bei je einem

<sup>1)</sup> A. von Winiwarter, Beiträge zur Statistik der Carcinome. Stuttgart 1878.

<sup>2)</sup> Th. Billroth, Chirurgische Klinik. Berlin 1879.

Kranken (No. 6 und 10) der Anfang der Erkrankung als Pustel resp. Geschwür dar. Von 1 Patienten (No. 12) fehlen über die Form des Beginnes Angaben. Der Sitz der beginnenden Erkrankung war in den häufigsten Fällen das untere Lid. Wenn wir von dem einen Falle (No. 12), in welchem über diesen Punkt nichts Genaueres ermittelt wurde, absehen, so zeigt sich gerade in der Hälfte der Fälle (No. 1, 3, 5, 6, 7, 11) zunächst das untere Lid erkrankt. Es stimmt dies mit den Beobachtungen Winwarter's überein, in dessen Statistik von 36 Fällen auch in nahezu 50 pCt. die Erkrankung am unteren Lid begann. Ja nicht in einem einzigen der beobachteten Fälle war der primäre Krankheitsherd am oberen Lid localisirt. Es bildet Dies, wie wir noch später sehen werden, eine gewisse Analogie zu den Lippen, wo die untere Lippe der oberen gegenüber auch ein so bedeutendes Uebergewicht zeigt. Nächst dem unteren Lid finden wir am häufigsten von dem inneren Lidwinkel die Erkrankung ausgehend, nämlich in 4 Fällen (No. 2, 4, 10, 13). An letzter Stelle kommt der äussere Lidwinkel mit 2 Fällen (No. 8 und 9). Wie Winwarter, fanden wir auch in unseren Fällen die grösste Zahl der Erkrankungen des unteren Lides wieder am inneren Abschnitt desselben. Der Praedilectionssitz an diesen Stellen findet jedenfalls mit darin seine Erklärung, dass dieselben mechanischen und vor Allem chemischen Einflüssen durch Thränen, Secrete etc., welche bekanntlich durch den Lidschlag nach dem inneren Augenwinkel zu getrieben werden, mehr ausgesetzt sind als die übrigen Theile und vor Allem die oberen Lider. Der Verlauf der Erkrankung ist auch bei den Lidcarcinomen ein auffallend langsamer. Von den ersten Symptomen der Erkrankung bis zur ersten Operation verfloßen:

1 Jahr	in 2 Fällen	(No. 1, 10),
2 Jahre	„ 1 Fall	(No. 4),
3 „	„ 3 Fällen	(No. 2, 11, 12),
5 „	„ 3 „	(No. 6, 7, 9),
6 „	„ 2 „	(No. 8, 13),
7 „	„ 1 „	(No. 5),
12 „	„ 1 „	(No. 3).

In über 50 pCt. der Fälle ist demnach die Dauer von dem Beginn der Erkrankung bis zur ersten Operation über 5 Jahre. Bezüglich der Form, in welcher das Carcinom an den Lidern auftritt, verweisen wir auf das unter den Nasencarcinomen Bemerkte.

Wir finden auch hier im Wesentlichen zwei Haupttypen, die flache Ulceration und die infiltrirte Wucherung.

Um eine Vorstellung zu gewinnen, in wie weit das Carcinom auf den primären Krankheitsherd localisirt war, oder schon auf Nachbartheile übergegriffen hatte, geben wir im Folgenden wieder eine tabellarische Uebersicht. Es waren erkrankt:

das untere Lid . . . . .	in 13 Fällen	(No. 1—13) = 100 pCt.,
das obere Lid . . . . .	" 9 "	(No. 2, 3, 5, 7, 9—13) = 69,2 pCt.,
äusserer Augenwinkel . . . . .	" 2 "	(No. 1, 8) = 15,3 pCt.,
innerer Augenwinkel . . . . .	" 8 "	(No. 2, 3, 4, 9—13) = 61,5 pCt.,
Bulbus . . . . .	" 9 "	(No. 1, 3, 4, 5, 9—13) = 69,2 pCt.,
Oberkiefer . . . . .	" 5 "	(No. 1, 3, 5, 9, 11) = 38,4 pCt.,
äussere Nase . . . . .	" 4 "	(No. 2, 5, 9, 11) = 30,7 pCt.,
Wange . . . . .	" 2 "	(No. 5, 9) = 15,3 pCt.,
Jochbein . . . . .	" 2 "	(No. 8, 9) = 15,3 pCt.,
Stirnbein . . . . .	" 1 "	(No. 9) = 7,6 pCt.

Wir ersehen aus diesen Zahlen, dass es durchweg schwere Fälle waren, welche zur Beobachtung und Behandlung kamen. Besonders fällt uns auf, wie sehr das Lidcarcinom die Tendenz hat, den Bulbus zu ergreifen und damit in seiner Function zu vernichten. — In nicht weniger als in 8 von 13 Fällen, also in 61,5 pCt., musste, wie wir später noch sehen werden, der Bulbus wegen Mitbetheiligung an der Erkrankung enucleirt oder exstirpirt werden. Es findet diese Beobachtung seine Erklärung wohl wesentlich in dem continuirlichen Uebergang der Conjunctiva palpebrarum in die Conjunctiva bulbi, wodurch dem Carcinom ein leichter Weg zur Ausbreitung auf den Bulbus gegeben ist. Nächst dem Bulbus ist die Gegend zwischen inneren Augenwinkeln und Nasenrücken an der carcinomatösen Erkrankung mit betheligt; alsdann kommt der Oberkiefer, die Nase, äusserer Augenwinkel, Wange, Jochbein und, als seltenstes Vorkommniß (1 Fall), das Stirnbein. Drüseninfiltration ist in einem einzigen Falle (No. 4) angegeben. Es war dies ein sehr schwerer und inoperabler Fall von Recidivcarcinom, wo schon 3 Mal operirt worden und 2 Jahre vor Aufnahme der Bulbus oculi bereits exstirpirt worden war. Dieser Fall ist auch noch insofern bemerkenswerth, als der betreffende Patient nebst No. 9 allein angab, dass sie im Verlaufe der Erkrankung an heftigen Schmerzen litten. Uebrigens stellten sich in dem letzteren Falle die Schmerzen erst ein, als das Carcinom auf den Bulbus oculi übergegriffen hatte. Von den 13 in die Klinik aufgenommenen Fällen wurde trotz der bedeutenden Ausdehnung der Er-



krankung bei fast allen Patienten nur der bereits oben erwähnte (No. 4) für inoperabel erklärt, gleichwohl aber auch bei diesem palliativ, namentlich aber, um die Beschwerden zu mildern, einige operative Eingriffe vorgenommen. Es ist dies der Patient, welcher seine Erkrankung auf eine Verletzung des Auges mit einem Strohhalm zurückdatirte.

Es bildete sich am inneren Augenwinkel eine röthliche, haselnussgrosse, schmerzende Geschwulst, welche 2 Jahre nach ihrem ersten Entstehen (1878) von einem Arzt entfernt wurde, nachdem sie von der Cornea, mit welcher sie verwachsen war, losgelöst worden war. Ende desselben Jahres (1878) wurde eine Plastik gemacht, indem an die Stelle des Substanzverlustes der Cornea ein Stückchen Nasenschleimhaut transplantiert wurde. Es trat keine Heilung ein. An der operirten Stelle der Cornea eiterte es fortwährend, so dass im December 1878 der Bulbus oculi extirpiert werden musste. 2 Monate später ging Pat. wegen Schmerzen in der operirten Augenhöhle in die Augenklinik und wurde da eine Ausschabung der Orbita vorgenommen. Im April 1879 kam er in die chirurgische Klinik und wurde ihm da eine Operation vorgeschlagen, worauf Pat. indess nicht einging. Am 5. Januar 1880 nun suchte Pat., weil das untere Augenlid, besonders nahe dem inneren Augenwinkel, unterdessen schmerzhaft wurde, wieder ärztliche Hülfe in der chirurgischen Klinik. Bei der Aufnahme zeigte sich die Augenhöhle, aus welcher der Bulbus entleert war, mit Granulationen und eiterigen Massen gefüllt. Das untere Lid war am Rande ulcerirt; im Uebrigen geschwollen, geröthet und schmerzhaft. Die Halsdrüsen der linken Seite waren geschwollen, hart anzufühlen und unter der Haut verschiebbar. Pat. gab an, diese Drüsen seit seiner Kindheit zu besitzen, doch gestand er zu, dass sie in der letzten Zeit etwas an Grösse zugenommen haben. Vor dem linken Ohre befand sich eine nussgrosse, deutlich fluctuirende Geschwulst, welche mit der Haut und Unterlage fest verwachsen war. Die letztere Geschwulst bestand nach Angabe des Pat. seit  $\frac{1}{4}$  Jahre und war in der letzteren Zeit rascher gewachsen. Beim Versuche, die letztere Geschwulst zu entfernen, erwies sich dieselbe als cystisch degenerirte carcinomatöse Lymphdrüse. Dieselbe wurde nur mit scharfem Löffel ausgeschabt und von einer Totalexstirpation abgesehen. Pat. wurde dann entlassen, trat aber Anfangs Februar 1880 wegen sehr heftiger Schmerzen in den erkrankten Gesichtstheilen in die Klinik wieder ein. Die Wucherungen in der Orbitalhöhle hatten noch zugenommen, die Drüse unter dem Kieferwinkel war noch grösser. Die Incisionswunde vor dem linken Ohre klappte stark, ihr Grund war mit speckigen und nekrotisirten Fetzen belegt. Die ganze Parotisgegend war geschwollen, derb infiltrirt und schmerzhaft. Auf dringendes Bitten des Pat. wurde eine Exstirpation der carcinomatösen Theile, so weit noch möglich, vorgenommen. Die Wundfläche wurde dabei mit 5proc. Chlorzink geätzt. Trotz dieser Palliativoperation ging die Zerstörung natürlich immer weiter und starb Patient nach Bericht vom 21. Juni 1885 am 26. Dec. 1880 angeblich an Hirnschlag.

Von den 12 übrigen Patienten wurden, abgesehen von einigen kleineren plastischen Nachoperationen, 3 (No. 1, 7, 11) 2mal und je einer 3mal resp. 4mal (No. 9 und 10) wegen Carcinom operirt. In diesen 12 Fällen war die Erkrankung schon so ausgedehnt, dass eine blossе Auskratzung und Aetzung als nicht genügend erachtet werden konnte, vielmehr eine gründliche Extirpation mit dem Messer erforderlich war, theilweise mit Anschluss einer mehr oder minder ausgedehnten Plastik. Die Schwere der Fälle ist übrigens schon einigermaassen daraus ersichtlich, dass, wie bereits oben erwähnt wurde, bei 8 von den 12 operirten Patienten der Bulbus oculi mit entfernt werden musste (No. 1, 4, 5, 9, 10, 11, 12, 13). Ausserdem erstreckte sich die Operation, wie sich schon aus den obigen Daten über die Ausbreitung der Erkrankung ergibt, oft in ausgedehntem Maasse auf die übrigen umgebenden Weich- und Skelettheile. So wurde bei einem Patienten (No. 3) mit dem Meissel der untere Orbitalrand mit abgetragen, ferner ein Theil des unteren Orbitaldaches, so dass die Highmorshöhle breit eröffnet wurde, und ein Theil des Siebbeines. In diesem Falle wurde ferner der N. infraorbitalis resecirt. Die Wundhöhle wurde, wie überhaupt in den meisten Fällen von ausgedehnterer Erkrankung, mit dem Paquelin ausgebrannt. Bei No. 5 musste der Orbitalrand des Oberkiefers abgemeisselt werden. Bei No. 6 wurde der Thränensack mit entfernt. Bei No. 8 war eine theilweise Entfernung des Jochbogens erforderlich. In Fall No. 9 wurden carcinomatöse Wucherungen in der Orbita, an der Nase, in der Fossa infraorbitalis und am Os zygomaticum abgemeisselt und mit Thermokauter verschorft. Bei No. 11 wurde auch ein Theil der unteren Orbitalplatte weggenommen, sowie ein Theil des erkrankten linken Nasenbeines.

Bei den durch die carcinomatöse Zerstörung und die Operation oft ausgedehnten Substanzverlusten waren in einem relativ grossen Theile der Fälle, nämlich bei 6 von den 12 Operirten, Plastiken durch Lappenbildung erforderlich, und zwar theils zum Schutze des Auges, theils wegen kosmetischer Rücksichten. Die Plastik wurde vorgenommen zur Bildung eines ganzen Lides oder zum Ersatz eines Theiles desselben, zur Deckung des inneren Augenwinkels etc. In den Fällen, wo keine Plastik gemacht wurde, wurde durch Vernähen der Wundränder so weit als möglich der

Defect gedeckt. Das Material zur Plastik wurde in allen Fällen (No. 2, 3, 5, 8, 10, 13) aus der Stirn entnommen, in einem Falle (No. 8) ausserdem noch aus der Schläfe. Bemerkenswerth ist, dass in 2 Fällen (No. 8, 13) in den Stiel des Lappens die Arteria temporalis genommen wurde, um die Ernährungsverhältnisse des letzteren möglichst günstig zu gestalten.

Wenn wir nun zur Besprechung der Resultate der Operationen übergehen, müssen wir zunächst bemerken, dass von den 12 operirten Patienten (von dem inoperablen Fall No. 4 müssen wir natürlich für diese Daten ganz absehen) keiner an den Folgen der Operation starb und sämmtliche geheilt entlassen wurden. Davon leben geheilt ohne Recidiv 7 (No. 3, 5, 6, 7, 10, 11, 13); es leben mit Recidiv 2 (No. 2, 9); 3 Patienten (No. 1, 8, 12) starben, ob an Recidiv ist aus den Berichten nicht genau zu ersehen. Von den 12 in der Klinik Operirten wurden überhaupt zum ersten Male operirt 7 (No. 2, 3, 5, 6, 7, 8, 12), 4 wurden wegen Recidivcarcinom operirt (No. 1, 9, 10, 13). Bei 2 von diesen (No. 1 und 9) war schon einmal eine Exstirpation mit dem Messer ausgeführt worden, es trat jedoch bald danach Recidiv ein. Bei einem (No. 10) war schon wegen Recidiv operirt worden. Bei einem weiteren (No. 13) war auf Behandlung mit Aetzmitteln schon eine vorübergehende Heilung erzielt worden. Schliesslich war bei einem Patienten (No. 11) schon ausserhalb des Spitals eine Exstirpation mit dem Messer versucht worden, aber ohne jeglichen Erfolg. Von den in der Klinik operirten Fällen wurden 2 Patienten (No. 7 und 9) wegen Recidiv zum zweiten Male operirt und zwar der erstere, ein 54jähriger Landwirth,  $1\frac{3}{4}$  Jahre nach der ersten Operation, letztere, welche schon zum ersten Male wegen Recidivcarcinom operirt worden war, wurde 9 Monate nach der ersten Operation in der Klinik zum zweiten Male daselbst operirt. Zum dritten Male wurde sie nach 8 weiteren Monaten in der Klinik operirt und lebt nach Bericht vom 6. Juni 1885, d. i. 1 Jahr 4 Monate nach der letzten Operation, mit Recidiv. Die Zahl der absolut Geheilten, wenn wir dazu nur diejenigen Patienten rechnen, welche ohne Recidiv noch leben, beträgt also von den operablen Fällen 7, d. i. 58,3 pCt. Davon sind 3 zum zweiten Male, einer zum dritten Male operirt worden, bevor definitive Heilung, d. h. eben bis zur Zeit des letzten Berichtes, eintrat.

Die Dauer der Heilung von der letzten Operation bis zu dem Tage, von welchem die letzte Nachricht stammt, beträgt:

bei No.	3	5 Jahre	6 Monate,
" "	5	5	3
" "	6	5	—
" "	7	1	9
" "	10	1	10
" "	11	1	9
" "	13	1	3

Bei sämmtlichen 7 bestand der operative Eingriff in Exstirpation mit dem Messer. Von den 2 mit Recidiv Lebenden stellte sich bei No. 2 erst nach 7 Jahren Recidivkrankung ein und zwar kein locales Recidiv, wie ausdrücklich in dem Bericht vom 5. Juni 1885 bemerkt ist. Die neue Erkrankung zeigte sich an der rechten Seite der Nase, auf der linken Wange und im linken Ohre, während das operirte Carcinom vornehmlich auf das linke Auge localisirt war. Wir können also nach dieser langen Heilungsdauer und bei dem Freibleiben der operirten Stelle diese abermalige Erkrankung eigentlich wohl auch kaum als Recidiv auffassen, müssen es vielmehr als eine genuine Erkrankung betrachten, zu der den Keim nicht die frühere Erkrankung gegeben hat, sondern höchstens die beim Patienten existirende Disposition zu Carcinomentwicklung.

Von den 3 verstorbenen Patienten wurde über No. 1 ausdrücklich in dem Bericht vom 17. Mai 1885 bemerkt, dass sich beim Tode, der 3 Monate nach der letzten Operation eintrat, kein locales Recidiv gezeigt habe. No. 12 starb 1 Monat 10 Tage nach der Operation. Todesursache war nicht zu ermitteln. Bei No. 8 war weder über die Art noch die Zeit des Todes etwas in Erfahrung zu bringen.

### Carcinome des äusseren Ohres.

Nächst der Oberlippe fanden wir unter den Hautcarcinomen der oberen Gesichtshälfte die Ohren am seltensten betheilig. — 5 Fälle, darunter 3 Männer und 2 Frauen, kamen zur Beobachtung. Beim Beginn der Erkrankungen standen im Alter von

61—66 Jahren	1 Fall,	1 Mann	— Frau,
66—70 "	2 Fälle,	2 Männer	— "
71—75 "	1 Fall,	— Mann	1 Frau.

Eine Frau (No. 5) gab nichts Bestimmtes über den Anfang des Leidens an. Aetiologisch war weiter nichts zu ermitteln, als dass

bei einer 46jährigen Frau, die im Uebrigen immer gesund gewesen zu sein angab, sich von Jugend auf eine wunde Stelle am Ohre befand, die nach langjährigem, unverändertem Bestand sich plötzlich rasch zu vergrössern begann. Ob dies schon von Anfang an eine carcinomatöse Erkrankung gewesen ist, ist natürlich schwer zu sagen. Ueber Heredität fehlen jegliche Angaben. In 2 Fällen (No. 3 und 4) begann die Erkrankung als kleine harte Anschwellung und in je einem Falle als Knötchen (No. 1) und als Warze (No. 2), welche sich in ein Geschwür verwandelten. Schliesslich im letzten Falle (No. 5) zeigte das Carcinom von Anfang an den Charakter eines Ulcus. Noch bemerken wollen wir, dass bei einem Manne (No. 2) schon 5 Jahre vor der Erkrankung am Ohre eine Wucherung an der Unterlippe excidirt wurde, also, da diese wahrscheinlich auch carcinomatöser Natur war, eine Disposition zu Carcinom-erkrankung wohl schon längst vorhanden war. Der Ausgangspunkt der Neubildung war 3mal die Ohrmuschel und 2mal das Ohr-läppchen. Letztere Beobachtung ist jedenfalls ganz bemerkenswerth, da in den von v. Winiwarter angeführten 7 Fällen stets an der Ohrmuschel der primäre Krankheitssitz war. Die Form, in welcher sich die Neubildung bei Aufnahme der Patienten darstellte, war in 3 Fällen (No. 1, 2, 4) ein flaches, granulirendes Geschwür, das bei No. 2 stark jauchte. In den beiden übrigen Fällen (No. 3 und 5) haben wir das Bild der infiltrirten Wucherung und zwar bei No. 3 eine runde, derbe, röthliche Geschwulst, die stark jauchte, und bei No. 5 eine wallnussgrosse Geschwulst, die am Helix und Antihelix sass und sich bis in den Meatus auditorius externus hinein erstreckte. Die Geschwulst hatte in dem letzteren Falle, welcher eine 46jährige Frau betraf, eine höckerige Oberfläche, die theilweise mit braunen Krusten bedeckt war. Während sich bei den in der Heidelberger Klinik beobachteten 5 Fällen 3, also über die Hälfte, in Form der flachen Ulceration darstellten, fand in den 7 in dem von Winiwarter'schen Werk angeführten Fällen<sup>1)</sup> das Carcinom sich stets in Form der infiltrirten Wucherung vor. Es ist diese verschiedene Beobachtung wohl weiter nichts, als ein Beweis, wie verschieden sich das Verhältniss der Carcinomformen ganz zufällig gestaltet. Jedenfalls würde es etwas gewagt er-

---

<sup>1)</sup> A. von Winiwarter, Beiträge zur Statistik der Carcinome. S. 196.

scheinen, ohne Vergleichung mit anderen Statistiken aus einer solchen Beobachtung den bestimmten Schluss zu ziehen, dass die eine oder die andere Carcinomform eine besondere Praedilection für die betreffenden Körpertheile hat. Das Wachstum war, im Vergleiche zu den Hautcarcinomen der anderen Gesichtsgegenden, ein ziemlich rasches. Es verliefen vom Beginn der Erkrankung bis zur ersten Operation bei No. 1 9 Monate, bei No. 2 und 3 1 Jahr und bei No. 4 3 Jahre. Bei No. 5 waren über diesen Punkt keine Daten in dem Protocoll verzeichnet. Die Ausdehnung auf die umliegenden Theile war im Allgemeinen nicht bedeutend. Bei No. 1 setzte sich das vom linken Ohrläppchen ausgehende, etwa Thalergrösse Geschwür etwas auf die Wange fort und hatte einen kleinen Theil der Parotis mit ergriffen. Bei No. 2 und 4 setzte sich die Ulceration von der Muschel ein kleines Stück auf die behaarte Kopfhaut fort. Von den infiltrirten Wucherungen war bei No. 5 der Tumor auf das Ohr localisirt, während er bei No. 3 auf die Parotis übergreifen hatte. Drüseninfiltration war nirgends nachweisbar. Schmerzen gab nur No. 1 an. Derselbe hatte heftige, stechende Schmerzen im Ohre und bemerkte zugleich mit der Weiterentwicklung der Geschwulst eine Abnahme der Gehörsempfindung auf der erkrankten Seite. Die 5 beobachteten Fälle wurden nun sämmtlich operirt und zwar alle zum ersten Male in der Klinik. Die Operation bestand bei allen Patienten in der Exstirpation durch das Messer. Es wurden bei No. 1 die untere Hälfte des Tragus, des Antitragus und ein kleines Stück des Helix abgetragen, während vom Ohrläppchen ein kleiner,  $\frac{1}{2}$  Ctm. breiter Streifen stehen blieb, welcher, um die Entstellung einigermaassen zu compensiren, nach vorn um die Ohrmuschel geschlagen und vernäht wurde. Es wurden ferner einige Theile der mitergriffenen Parotis entfernt; dabei wurde der Facialisstamm durchschnitten, der sodann wieder durch Naht vereinigt wurde. Bei Entlassung des Patienten zeigte sich noch eine leichte Verziehung des Mundes nach rechts. Das linke Auge, welches Patient nach der Operation nicht zu schliessen vermochte, functionirte schon am 12. Tage nach der Operation wieder nahezu vollständig. Bei No. 2 wurde fast die ganze obere Hälfte der linken Ohrmuschel entfernt. Bei No. 3 wurde ausser dem Ohrläppchen auch ein Theil der Parotis entfernt. Bei No. 4, welcher nach 1 Jahr 5 Monaten ein inope-

rables Drüsencarcinom in der Regio supraclavicularis bekam, wurde die Ohrmuschel über dem Ohrfläppchen bis gegen den äusseren Gehörgang quer durchschnitten, die Carcinommasse von der Unterlage gelöst und dabei ein Theil des miterkrankten Proc. mastoid. entfernt. Bei No. 5 wurde einfache keilförmige Excision mit Vernähung der Wundränder gemacht. Eine ausgedehnte Otoplastik wurde wohl wegen den bisher beobachteten, ganz ungenügenden Resultate dieser Operation in keinem Falle vorgenommen. Die 5 operirten Patienten wurden sämmtlich geheilt entlassen. Davon leben geheilt ohne Recidiv 2 (No. 2 und 5) und zwar der erstere 2 Jahre 7 Monate nach der Operation, der letztere (No. 5) 6 Monate nach der Operation. Ein Patient, ein 69jähriger Tagelöhner (No. 3) ist 6 Monate nach der Operation an einer anderweitigen Erkrankung gestorben. Bei seinem Tode war, wie der Bericht vom 30. Mai 1885 meldet, keine Spur von Recidiv an der Operationsstelle. Ein weiterer Patient (No. 4), ein 75jähriger Landwirth, blieb bis 1 Jahr 5 Monate nach der Operation vollkommen gesund, bis Februar 1885 in der rechten Fossa supraclavicular., wie bereits oben erwähnt, sich ein inoperables Drüsencarcinom bildete. Patient lebt nach Bericht vom 29. Mai 1885 in ziemlich elendem Zustande. — Der 5. Patient (No. 1), ein 75jähriges Fräulein schliesslich, starb 1 Jahr nach der Operation an Recidiv.

### Carcinome der Wangenhaut.

Die grösste Zahl carcinomatöser Erkrankungen in der oberen Gesichtsgegend finden wir nächst der Haut der Nase an der Wangenhaut, nämlich im Ganzen 31 Fälle. Davon kommen 13 Fälle auf Männer und 18 auf Frauen. Der Beginn der Erkrankung war:

26—30 Jahre	1 Fall,	1 Mann	— Frau,
41—45 "	3 Fälle,	— "	3 Frauen,
46—50 "	2 "	— "	2 "
51—55 "	3 "	1 "	2 "
56—60 "	3 "	3 Männer	— Frau,
61—65 "	8 "	2 "	6 Frauen,
66—70 "	3 "	2 "	1 Frau,
71—75 "	4 "	2 "	2 Frauen.
Summa 27 Fälle, 11 Männer 16 Frauen.			

Von 4 Patienten fehlen hierüber Angaben in den Protocollen. Bemerkenswerth ist jedenfalls die Häufigkeit der Erkrankung zwischen dem 60. bis 70. Jahre (40,7 pCt.). Aetiologisch liess sich bei 8 Patienten etwas ermitteln. So giebt zunächst eine 58jährige Frau (No. 6) an, dass sie sich vor 5 Jahren an der Stelle, an welcher die Geschwulstbildung entstand, stark gestossen habe.

Ein weiterer Patient, ein 66jähriger Mann (No. 16), giebt als Ursache einen Mückenstich an. An betreffender Stelle entstand eine kleine, eiternde Wunde mit geringer Anschwellung in der Umgebung. Auf dieser Wunde bildete sich eine Borke, die Pat. öfters abkratzte, die sich aber immer wieder von neuem bildete, indem zugleich unter ihr die Wunde weiter eiterte. Nach einem Jahre wurde die Ulceration mit Höllenstein geätzt und trat darauf Heilung ein. Durch einen Schnitt des Barbiers an derselben Stelle stellte sich das Geschwür wieder her. Wiederholte Höllensteinätzungen blieben jetzt ohne Erfolg.

Ein 54jähriger Mann (No. 29) wurde an der erkrankten Stelle mehrere Jahre vor Auftreten des Carcinoms von einem Stein getroffen. Wir führen dies nur der Vollständigkeit halber an, ohne gerade überzeugt zu sein, dass dieses Trauma sicher den Boden für die spätere Carcinomentwicklung geschaffen hat. Bei 3 Patienten, einer 45jährigen Frau, einer 54jährigen Frau (No. 22) und einem 76jährigen Manne (No. 9) entwickelte sich das Carcinom auf lupöser Basis. Erstere litt schon seit dem 5. Jahre, letzterer seit circa dem 20. Jahre an Lupus. Bei 2 Patienten schliesslich (No. 15 und 28) entwickelte sich das Carcinom aus einer schon lange Zeit bestehenden Warze. Die Erkrankung begann 6 Mal in Form einer Warze, 12 Mal als Knötchen, 2 Mal als Bläschen, 5 Mal als Geschwür und 3 Mal als flache, bald in Ulceration übergehende Anschwellung. Die Dauer von Beginn der Erkrankung bis zur ersten Operation war:

—	Jahre	3	Monate	in	3	Fällen,
—	"	6	"	"	1	Fall,
—	"	8	"	"	1	"
—	"	9	"	"	1	"
—	"	10	"	"	1	"
1	"	—	"	"	4	Fällen,
2	"	—	"	"	4	"
2	"	6	"	"	1	Fall,
3	"	—	"	"	3	Fällen,
4	"	—	"	"	1	Fall,
5	"	—	"	"	1	Fall,

Letzt: 21 Fälle.



	Transp.: 21 Fälle,
6 Jahre —	Monate in 1 Fall,
12 " —	" " 1 "
	Summa: 23 Fälle.

In 8 Fällen liess sich über diesen Punkt nichts ermitteln. Aus dieser Tabelle ist zu ersehen, dass im Allgemeinen die Zahl der sehr langsam verlaufenden Fälle geringer ist als bei den Hautcarcinomen der Nase. Von den beiden auch für das Wangencarcinom charakteristischen klinischen Typen, nämlich der infiltrirten Wucherung und der flachen Ulceration, finden wir erste 24 Mal, letztere dagegen nur 7 Mal. Schmerzen und zwar theils Druckempfindlichkeit an der carcinomatös degenerirten Stelle, theils spontane Schmerzen wurden bei den Wangencarcinomen von ziemlich vielen, nämlich 13 Patienten angegeben. Die Schmerzen traten bei den meisten Patienten erst auf, nachdem die Erkrankung schon eine Zeit lang bestanden hatte. Der spontane Schmerz hatte nach Angabe der Patienten in der Regel einen stechenden Charakter und sollte besonders Nachts sehr intensiv sein. Ein Patient (No. 11), ein Fall von ziemlich ausgedehnter Erkrankung, bei dem bereits der Process auf das Auge übergegangen war und dasselbe zerstört hatte, giebt an, dass er in letzter Zeit an heftigem Kopfweg gelitten habe. Das Carcinom war bei Eintritt des Patienten in die Klinik zum Theil schon auf benachbarte Gesichtsregionen übergegangen. Es waren mit angegriffen:

Nasenflügel .	in 3 Fällen (No. 6, 24, 28),
Augenlid . .	" 6 " (No. 11, 12, 15, 18, 20, 28),
Bulbus oculi	" 2 " (No. 11, 15),
Stirn . . . .	" 1 Fall (No. 15),
Nasenrücken	" 2 Fällen (No. 20, 26).

Drüsenschwellungen zeigten 5 Patienten (No. 5, 10, 12, 16, 25); zwei Patienten davon (No. 5, 12) hatten eine etwa mandelgrosse Drüse, letzterer am vorderen Rand des M. sternocleidomastoid., ersterer unterhalb des M. sternocleidomastoid. in der Höhe des Kehlkopfes. Ein Patient (No. 10) zeigte geschwollene Halsdrüsen, bei den beiden übrigen (No. 16, 25) Patienten zeigte sich eine Schwellung der Submaxillardrüsen. Von den 31 Fällen von Wangencarcinom wurden nur 2 (No. 15 und 23) von vornherein für inoperabel erklärt und dem entsprechend keine Operation an denselben vorgenommen. Der erstere Fall betraf eine 44jährige Frau, bei welcher die Erkrankung von einer schon lange Zeit an

der Wange bestehenden Warze ausging. Patientin wurde bereits ausserhalb der Klinik längere Zeit mit Aetzung behandelt, auch eine Exstirpation aber ohne Erfolg vorgenommen.

Beim Eintritt der Patientin in die Klinik zeigte sich in der Gegend der Orbita eine ungefähr Handteller-grosse Wunde mit geschwürigem Grunde. Dieselbe ging vom rechten Nasenbein bis zum Os zygomaticum, nach oben bis zur Glabella, nach unten bis zur Fovea canina. Vom Stirnbein fehlte der Margo supra-orbitalis und Proc. zygomatic., welche beide durch den carcinomatösen Process zerstört waren. Ebenso fehlte das Os zygomaticum, in dessen Gegend eine Narbe quer vom äusseren Wundrand zum Ohre ging. Vor dem rechten Ohre befand sich eine Geschwulst in der Grösse eines Zweimarkstückes, mit geschwüriger Oberfläche. Ungefähr 10 Ctm. über der Gegend der rechten Orbita ging eine Wunde von dem Margo sagittalis ungefähr 5 Ctm. über das rechte Scheitelbein mit eiterndem Grunde. Der Knochen war noch nicht entblöset. Pat. hatte sehr starke Schmerzen. 6 Tage vor dem Tode, der 1 Monat nach Aufnahme in die Klinik erfolgte, traten Lähmungserscheinungen der Extremitäten ein, ferner Abducenslähmung links und Hyperästhesie. — Die Section ergab Perforation durch das Stirnbein und die Schädelhöhle. Metastasen in den Achseldrüsen und in den subperitonealen Drüsen. Ferner Schluckpneumonie.

Der zweite inoperable Fall betraf eine 72jähr. Frau, welche bei ihrem Eintritt eine ziemlich grosse Geschwulst an der linken Backe zeigte, welche in den Meatus auditor. extern. hineingewuchert und zum Theil ulcerirt war<sup>1)</sup>. Palliativ wurde eine Aetzung mit Chlorzinkpfeilen vorgenommen. Der Tod trat 9 Monate nach Beginn der Erkrankung ein.

Bemerkenswerth ist bei diesen beiden Fällen der sehr rapide Verlauf, bei ersterem circa 1 Jahr, bei letzterem, wie oben erwähnt, 9 Monate vom Beginn der Erkrankung bis zum Tode. Das Schicksal der 29 operirten Patienten ist folgendes:

	M.	Fr.	Sa.	pCt.
Es leben vollkommen geheilt ohne Recidiv (No. 4, 8, 10, 19, 20, 21, 26, 27, 30, 31) . . . . .	5	5	10	= 34,5.
Es leben mit Recidiv (No. 17 inoperabel) (No. 17, 18, 29) . . . . .	3	—	3	= 10,3.
Es starben an Recidiv (No. 7, 14, 18, 22, 24, 25) . . . . .	1	5	6	= 20,7.
Es starben an anderweitigen Erkrankungen (No. 1, 6, 16) . . . . .	2	1	3	= 10,3.
Es starben (Todesursache zweifelhaft) (No. 5, 9, 11, 12) . . . . .	1	3	4	= 13,8.
Geheilt entlassen (Ausgang unbekannt) (No. 2, 3, 13) . . . . .	1	2	3	= 10,4.

Summa 13 16 29 = 100.

Die in der Klinik operirten Patienten waren fast sämmtlich schon lange Zeit auswärts behandelt und zwar meist mit Aetzung. Bei 2 (No. 14 und 16) war durch die Aetzung eine vorübergehende Heilung erzielt worden.

<sup>1)</sup> Siehe das Nähere in der Tabelle am Schlusse.

Bei 9 weiteren Patienten (No. 2, 3, 5, 6, 9, 10, 15, 22, 24) wurde schon auswärts ein blutiger Eingriff vorgenommen, indem bei ihnen theils Auskratzung (No. 10 und 22), theils Exstirpation mit dem Messer in Anwendung kam. Zwei dieser Patienten (No. 2 und 3) wurden schon, der eine 6 Mal, der andere 4 Mal vor Eintritt in die Klinik operirt. An den 29 operablen Fällen wurden nun in der Klinik 36 Operationen ausgeführt und zwar wurde 1 Patient (No. 14) 3 Mal, 5 Patienten (No. 17, 18, 22, 25, 29) 2 Mal operirt. Der operative Eingriff bestand mit Ausnahme von 2 Fällen (No. 22, 29), bei denen nur Auskratzung mit scharfem Löffel und Aetzung mit Kalistift resp. Verschörfung mit Paquelin, bei No. 29 zweimal vorgenommen wurde, in Exstirpation mit dem Messer. Beide obigen Fälle bekamen übrigens Recidiv, davon ersterer, welcher vor der Auskratzung schon einmal in der Klinik mit Exstirpation durch das Messer behandelt wurde, ein inoperables. Die Operation war in vielen Fällen sehr schwierig und ausgedehnt und sind damit wohl auch die relativ ungünstigeren Resultate, als bei den früheren Gruppen zu erklären. Namentlich musste in vielen Fällen ein Theil des von der carcinomatösen Erkrankung mitergriffenen Knochens entfernt werden.

So musste bei 2 Patienten (No. 4 und 21), die gegenwärtig noch  $7\frac{3}{4}$  Jahre resp.  $2\frac{3}{4}$  Jahre nach der letzten Operation ohne Recidiv leben, ein Theil des Jochbeines abgetragen werden. Bei einem weiteren Patienten (No. 20), der ebenfalls vollständig gesund ohne Recidiv 3 Jahre nach der letzten Operation lebt, wurde ein Theil des oberen und unteren Augenlides entfernt, sowie der grösste Theil der Nasenscheidewand, die Nasenmuscheln und zugleich das Antrum Highmori freigelegt und ausgeräumt. Ein Theil des unterliegenden Knochens wurde noch entfernt bei No. 2, 3, 6, 11, 18, 24, 28. In 2 Fällen (No. 3 und 18) musste der Bulbus oculi exstirpirt werden. Ersterer war ein Fall von ziemlich ausgedehnter Erkrankung; es musste ein Theil des Oberkiefers und das Siebbein bis zur Lamina cribrosa abgetragen und die Schleimhaut des Antrum Highmori ausgelöffelt werden. Bei No. 18 war die Entfernung des Bulbus erst bei dem Recidiv, welches circa  $1\frac{1}{2}$  Jahr nach der ersten in der Klinik vorgenommenen Operation eintrat, erforderlich. Zugleich musste die Seitenwand der Nase mit einem Theil der Nasenmuscheln entfernt

werden. Von No. 3 ist der Ausgang unbekannt. No. 18 starb an Recidiv. In anderen Fällen (No. 12, 24, 28) musste ein Theil der Augenlider oder des Nasenflügels entfernt werden. Die Deckung des durch die Exstirpation des Carcinoms entstandenen Defectes geschah in einer grösseren Zahl der Fälle von weniger ausgedehnter Erkrankung einfach durch Heranziehen der Wundränder, welches in einigen Fällen durch Hilfsschnitte noch erleichtert wurde. In wenigen Fällen wurden Reverdin'sche Transplantationen mit gutem Erfolge vorgenommen. Grössere Plastiken mit Lappenbildung wurden 9 Mal ausgeführt und zwar wurde der Lappen 5 Mal (No. 11, 12, 14, 20, 28) aus der Stirn, 1 Mal (No. 6) aus der Wange, 1 Mal (No. 27) aus der Haut der Wangen- und Schläfengegend und 2 Mal (No. 18 und 30) aus der Stirn- und Schläfenhaut genommen. Bezüglich der speciellen Ausführung verweisen wir noch auf die Tabellen am Schlusse. Bezüglich der Recidive hatten wir schon oben bemerkt, dass von den in der Klinik zur Operation gekommenen 29 Fällen überhaupt 11 schon Recidive waren. Nach der in der Klinik vorgenommenen Operation trat bei 9 Patienten (No. 7, 14, 17, 18, 22, 24, 25, 28, 29) Recidiv ein. Von diesen wurden 5 Patienten (No. 17, 18, 22, 25, 29) 2 Mal, 1 Patient (No. 14) 3 Mal in der Klinik operirt. Von diesen 6 Patienten leben 2 (No. 17, 29) mit Recidiv, erster inoperabel und starben an dem Recidiv 4 Patienten (No. 14, 18, 22, 25). Von den 3 übrigen von Recidiv befallenen und nur einmal in der Klinik operirten Patienten lebt noch einer (No. 28) mit Recidiv, während 2 (No. 7 und 24) an dem Recidiv zu Grunde gingen. Das Recidiv trat in allen Fällen in der von der Operation zurückgebliebenen Narbe ein. Die Heilungsdauer der ohne Recidiv noch lebenden Patienten ist von der letzten Operation an gerechnet:

bei No.	4	7 Jahre	9 Monate,
" "	8	6	" — "
" "	10	5	" 7 "
" "	19	3	" 6 "
" "	20	3	" — "
" "	21	2	" 9 "
" "	26	1	" 9 "
" "	27	1	" 8 "
" "	30	1	" — "
" "	31	1	" — "

Die Operation bestand bei all diesen Patienten in Exstirpation

mit dem Messer. Zu den absolut Geheilten können wir wohl auch noch No. 1, einen 73jährigen Greis rechnen, der 8 Jahre nach der Operation an anderweitiger Erkrankung starb, ohne dass sich jemals wieder etwas an der operirten Stelle gezeigt hatte; ferner No. 6, eine 58jährige Frau, die 3 Jahre nach der Operation an anderweitiger Erkrankung starb; ferner No. 16, ein 66jähriger Mann, der 2 Jahre 9 Monate nach der Operation ohne Recidiv an Lungenleiden zu Grunde ging. Wenn wir die 4 Patienten (No. 9, 11, 12, 15), über deren Todesursache und Zeit des Todes nichts genauer zu ermitteln war, von unserer Berechnung ausschliessen, so hätten wir demnach unter 25 Fällen immer noch 13 Fälle = 52 pCt. von absoluter Heilung durch die Operation.

### Carcinome der Stirn und Schläfe.

Wir betrachten die Carcinome der Stirn und Schläfe gemeinsam, da dieselben weder in ihrer anatomischen Form, noch in dem klinischen Bilde wesentliche Verschiedenheiten zeigen, andererseits auch bezüglich der operativen Behandlung nichts besonderes Charakteristisches bieten. Es kamen 11 Carcinome der Stirn und zwar 4 bei Männern, 7 bei Frauen und 10 Carcinome der Schläfe und zwar 8 bei Männern und 2 bei Frauen zur Beobachtung. Beim Beginn der Erkrankung standen im Alter von

30—35 Jahren	1 Fall,	1 Mann,	— Frauen,
41—45	2 Fälle,	1 „	1 Frau,
46—50	2 „	2 Männer,	— „
51—55	2 „	2 „	— „
56—60	4 „	2 „	2 Frauen,
61—65	6 „	2 „	4 „
66—70	1 Fall,	— Mann,	1 Frau,
71—75	3 Fälle,	2 Männer,	1 „

Summa 21 Fälle, 12 Männer, 9 Frauen.

Bezüglich der Stirncarcinome giebt als aetiologisches Moment eine Patientin, eine 62jährige Frau (No. 6) an, dass schon von Kindheit an ein Pigmentfleck an der Stirn bestanden habe, der mit einem weissen Schuppchen bedeckt gewesen sei. Vor circa 1½ Jahren habe sich das Schuppchen losgestossen und sich rasch an betreffender Stelle eine Ulceration gebildet.

Ein anderer Patient, ein 42jähriger Mann (No. 8), hatte seit Geburt auf der Stirn einen Erbsengrossen, bläulich-schwarzen Fleck. Vor 11 Jahren

fel Pat. eine Latte auf die Stirn, so dass ein in ersterer befindlicher Nagel gerade oberhalb des Fleckens ein Stecknadelkopfgrosses Loch verursachte, welches mit Carbonsäure ausgewaschen wurde und schnell heilte. Bald darauf entstand an dieser Stelle, wo übrigens gar keine Narbe von der erhaltenen Verwundung sichtbar gewesen sein soll, plättchenförmige Abschuppung der Haut. Diese Abschuppung verbreitete sich allmählig peripherisch, so dass nach 6 Jahren die abschuppende Stelle etwa Markstückgross und der Pigmentfleck vollständig in dieselbe aufgegangen war. Nun begann die Oberfläche zu ulceriren und das Geschwür vergrösserte sich immer mehr. 1 Jahr vor Eintritt in die Klinik trat der Knochen zu Tage.

Bei den Schläfecarcinomen führte ein Patient, ein 55jähriger Mann (No. 2), die Erkrankung auf Verbrennung mit der Cigarre zurück, indem in Folge davon ein Geschwür entstanden sei. — Ein anderer Patient, ein 46jähriger Mann (No. 7) wurde von einer Kuh mit dem Horn gestossen, woraus eine kleine Schrunde auf dem rechten Jochbein entstand. Dieselbe heilte nicht wieder zu, sondern bedeckte sich immer mit einer Borke. — Ein 3. Patient schliesslich (No. 10) gab an, dass eine seit 6 Jahren bestehende Warze in einem Zeitraum von circa 3 Monaten bis zur Wallnussgrösse wuchs und oberflächlich ulcerirte. Die Erkrankung begann bei den Schläfecarcinomen als Knoten 3 Mal, als Geschwür 3 Mal und als Warze 4 Mal. Bei den Stirncarcinomen war die Form der Erkrankung dagegen ein Knoten 3 Mal, ein Geschwür 6 Mal, eine Warze 1 Mal. Von Beginn der Erkrankung bis zur ersten Operation verliefen:

—	Jahr	1½	Monate	in	1	Fall,		
—	"	3	"	"	1	"		
—	"	6	"	"	1	"		
1	"	—	"	"	5	Fälle,		
1	"	6	"	"	2	"		
2	"	—	"	"	3	"		
3	"	—	"	"	1	Fall,		
3	"	6	"	"	1	"		
6	"	—	"	"	4	Fälle,		
7	"	—	"	"	1	Fall,		
11	"	—	"	"	1	"		
						Summa	21	Fälle.

Klinisch finden sich die schon unter den Nasencarcinomen ausführlich besprochenen zwei Haupttypen, nämlich die flache Ulceration und zwar bei den Stirncarcinomen 5 Mal, bei den Schläfecarcinomen 5 Mal, und als zweiter Typus die infiltrirte in der Regel eine in Ulceration übergangene und oft eine ziemlich ansehnliche Geschwulst bildende Wucherung. Die letztere Form finden

wir an der Schläfe 5 Mal, an der Stirn 6 Mal. Schmerzen gaben bei den Stirncarcinomen 3 Patienten an und zwar hatte ein Patient, ein 76jähriger Mann (No. 7) von Beginn an heftige Schmerzen in dem als flache Ulceration sich darstellenden Carcinom; ein anderer Patient (No. 4) hatte seit Entwicklung des als flache Ulceration sich darstellenden Carcinoms heftiges Kopfweh. Ein 3. Patient verspürte in dem bereits 1½ Jahr bestehenden carcinomatösen Ulcus erst seit ¼ Jahre Schmerzen. Von den 10 Patienten mit Schläfecarcinom gaben ebenfalls 3 Schmerzen an und zwar 2 (No. 8 und 10) nur Schmerzen an der erkrankten Stelle; 1 Patient (No. 1) klagte über Kopfweh und von dem Geschwür auf das Stirnbein und die Wange ausstrahlende Schmerzen. Die Erkrankung war in den vorliegenden Fällen meist auf Stirn resp. Schläfe localisirt. In 3 Fällen von Stirncarcinom (No. 1, 8, 11) war der Nasenrücken mitergriffen. Theilweise ging die Erkrankung bis auf den Knochen und hatte diesen in einigen Fällen sogar mitergriffen, wie wir bei Besprechung der vorgenommenen Operationen noch sehen werden. Bei einem Fall von Stirnrecidivcarcinom (No. 1) erstreckte sich der Process auf die Augenlider. Geringe Drüsen-schwellung war nur in je einem Falle von Schläfe- (No. 1) und Stirncarcinom (No. 1) nachweisbar. Von den 21 Patienten mit Stirn- und Schläfecarcinom wurde beim Eintritt in die Klinik keiner von vornherein für inoperabel erklärt und dementsprechend an sämmtlichen eine Operation vorgenommen. Die Resultate der Operation sind nun folgende:

	Stirn.				Schläfe.			
	M.	Fr.	Sa.	pCt.	M.	Fr.	Sa.	pCt.
Es leben vollkommen geheilt ohne Recidiv (No. 2, 5, 9) . . .	1	2	3	27,3.	5	1	6	60 (No. 1, 2, 3, 4, 5, 10).
Es leben mit Recidiv (Stirn No. 11 inoperabel) (No. 11) . .	1	—	1	9.	1	—	1	10 (No. 7).
Es starben an Recidiv (No. 7, 8, 10) . . .	2	1	3	27,3.	1	1	2	20 (No. 8, 9).
Es starben an ander- weitiger Erkrankung	—	—	—	—	—	—	—	—
Es starben (Todesur- sache zweifelhaft (No. 1, 3) . . . . .	—	2	2	18,2.	—	—	—	—
Geheilt entlassen (Aus- gang unbek.) (No. 4, 6)	—	2	2	18,2.	1	—	1	10 (No. 6).
<b>Summa</b>	<b>4</b>	<b>7</b>	<b>11</b>	<b>100.</b>	<b>8</b>	<b>2</b>	<b>10</b>	<b>100</b>

Zwei Patienten mit Schläfecarcinom (No. 1 und 7) und drei Patienten mit Stirncarcinom (No. 2, 7, 11) wurden schon vor Eintritt in die Klinik einmal, letztgenannter sogar zweimal operirt. Es wurden von den Patienten mit Stirncarcinom 3 zweimal in der Klinik operirt, alle übrigen dagegen, sowie die mit Schläfecarcinom sämtlich nur einmal, demnach wurden 24 Operationen im Ganzen ausgeführt. Die Erkrankung hatte bei den meisten Fällen von Stirncarcinom auf den Knochen übergegriffen und musste dieser in grösserer oder geringerer Ausdehnung bei der Operation entfernt werden. Interessant ist der Fall 2, wo bei der zweiten in der Klinik vorgenommenen Operation eine ziemlich ausgedehnte Partie des erkrankten Stirnbeins abgemeisselt wurde. Dabei wurde die linke Stirnhöhle eröffnet, ein kleines Stück erkrankter Schleimhaut derselben entfernt und in der Ausdehnung eines 20 Pfennigstückes die in minimaler Ausdehnung erkrankte Dura mater blosgelegt und abgeschabt. Der Defect wurde durch einen Lappen aus der linken Stirnschläfenhaut gedeckt. Patientin, eine 62jährige Frau, lebt gesund und ohne Recidiv 14 Monate nach der letzten Operation<sup>1)</sup>. Ein Stück der Dura wurde auch bei No. 4 entfernt<sup>2)</sup>. Es handelte sich da um ein seit 1½ Jahre bestehendes, langsam gewachsenes Epitheliom der linken Stirnseite. Das dicht über dem linken Auge befindliche carcinomatöse Geschwür hatte einen Durchmesser von 6 Ctm. In der Mitte desselben lag der Knochen in der Grösse eines Fünfpennigstückes bloss, oberflächlich angefressen und an einer kleinen Stelle perforirt, so dass man an der letzteren deutlich die Gehirnpulsationen wahrnehmen konnte. Die Exstirpation dieser Neubildung wurde unter zeitweiser Irrigation mit ½ proc. lauem Carbolwasser in der Weise vorgenommen, dass dieselbe zunächst im Gesunden umschnitten und vom Knochen abgehoben, dann aus diesem ein 3,5 Ctm. hohes, 4 Ctm. breites Stück herausgemeisselt und schliesslich aus der unterliegenden, ebenfalls carcinomatös infiltrirten Dura mater ein rundes, 2,3 Ctm. im Durchmesser haltendes Stück ausgeschnitten wurde, dessen Innenfläche sich als völlig intact erwies. Durch einen aus der behaarten

<sup>1)</sup> Leider entwickelte sich im 2. Jahre ein subcutanes, von der Dura ausgehendes Recidiv, welches aber noch nicht ulcerirt ist. (Bemerkung während der Correctur.)

<sup>2)</sup> Von Heuk in der Berliner klinischen Wochenschrift, 1882, No. 17, publicirt.



Kopfhaut oberhalb des linken Ohres entnommenen Lappen wurde die Wundfläche gedeckt. Bei der Entlassung des Patienten war Alles, bis auf eine Dreimarkstückgrosse granulirende Stelle über dem linken Ohre, fast vernarbt. Patient ist leider nicht aufzufinden, so dass wir über den weiteren Verlauf keine Auskunft geben können. Ein Theil des Stirnbeines musste noch bei 4 Patienten (No. 1, 4, 7, 8) entfernt werden, dabei wurden bei No. 1 die Sinus frontales eröffnet; bei No. 8 war die vordere Wand derselben bereits durch den carcinomatösen Process eingeschmolzen. Bei No. 1, welcher im Ganzen 2mal in der Klinik operirt wurde, mussten ausserdem die Nasenbeine, ein Theil der knöchernen Nasenscheidewand und Theile der knöchernen Orbita entfernt werden. Patient starb 1 Jahr nach der letzten Operation. Die Todesursache war nicht zu ermitteln. In einem Falle (No. 3) litt Patient zugleich an einem Carcinom der Wange, welches schon 2 Monate nach der ersten Operation recidivirte. Patient wurde mit gut granulirender Wunde entlassen und ist nach den im Juni 1885 eingezogenen Erkundigungen gestorben. Zeit und Ursache des Todes war nicht zu eruiren. Von den Schläfecarcinomen ist bemerkenswerth, dass 2 Patienten (No. 1 und 3), bei denen das Jochbein resecirt wurde, von denen ausserdem bei ersterem der Proc. condyloid. des Unterkiefers abgemeisselt, sowie die Gelenkfläche des Felsenbeines und die Cartilago interarticularis des Kiefergelenkes entfernt werden musste, bei letzterem die Thränendrüse, 5 Jahre 9 Monate, resp. 5 Jahre 6 Monate nach der Operation noch vollkommen gesund, ohne Recidiv leben. Bei No. 10 wurde nur ein Theil des Jochbogens abgemeisselt. Derselbe lebt gesund, 3 Jahre 8 Monate nach der Operation. Bei No. 7 war der Augwinkel und die Oberlippe mitergriffen und wurden diese Stellen ausgekratzt und mit Kali caustic. geätzt. Bei No. 7 fanden sich ausser dem Krankheitsherd an der Schläfe, welcher excidirt wurde, noch carcinomatöse Wucherungen an der Nase und der Gegend des Unterkiefers, dieselben wurden ausgekratzt.

Bei den 11 Stirncarcinomen wurden in 5 Fällen Plastiken gemacht. Bei No. 1 geschah die Deckung durch 2 Wangenlappen. Der Stiel derselben lag zwischen Nasenflügel und Mundwinkel und wurden die Lappen nach oben gedreht, so dass sie sich median berührten. Bei No. 2 wurde ein Lappen aus der Stirn- und Schläfen-

haut, bei No. 4, wie bereits oben erwähnt wurde, aus der behaarten Kopfhaut oberhalb des Ohres und bei No. 6 aus der Schläfenseite genommen. Bei No. 7 geschah die Deckung durch einen brückenförmigen Lappen, der dadurch gewonnen wurde, dass parallel dem oberen Wundrande ein Hautschnitt geführt und der vom Pericranium abgelöste Lappen nach unten verschoben wurde. Bei den Schläfecarcinomen wurden im Ganzen 3 Plastiken gemacht und zwar 2mal durch einen Lappen aus der Stirn, 1mal durch einen Lappen aus der Schläfe. Von den Stirncarcinomen wurden, wie bereits erwähnt wurde, 3 Fälle (No. 1, 2, 6) wegen Recidiv zum zweiten Male in der Klinik operirt. Es wurden demnach, wenn wir noch die gegenwärtig mit Recidiv lebenden und an Recidiv verstorbenen (No. 7, 8, 10, 11) hinzurechnen, von 11 Operirten 7 von Recidiv befallen. Günstiger stellen sich in dieser Hinsicht die Schläfecarcinome, von denen nur bei 3 (No. 7, 8, 9) mit Sicherheit Recidiv zu erweisen ist. Zum Schlusse wollen wir wieder eine Uebersicht über die Heilungsdauer bei den ohne Recidiv noch lebenden Patienten geben:

Stirn.				Schläfe.			
No. 2	—	Jahr	7 Monate,	No. 1	5 Jahre	9	Monate,
" 5	3	"	3 "	" 2	5	"	8 "
" 9	1	"	8 "	" 3	5	"	6 "
				" 4	4	"	10 "
				" 5	4	"	10 "
				" 10	3	"	8 "

Sämmtliche Geheilte und noch Lebende wurden mit Ausnahme von No. 4 (Schläfecarcinom), welcher bloss geschabt und mit Kalistift geätzt wurde, durch Exstirpation mit dem Messer behandelt.

### Carcinome der Oberlippe.

Primäres Carcinom an der Oberlippe wurde im Ganzen nur 2 Mal beobachtet und zwar bei einer Frau und bei einem Manne, jedenfalls ein Beweis seines seltenen Vorkommens, andererseits aber auch ein Beweis, dass es überhaupt an dieser Stelle beobachtet wird, was trotz wiederholten statistischen Nachweises doch noch von mancher Seite in Frage gestellt wird.

Die Seltenheit des primären Oberlippencarcinoms gegenüber den Carcinomen der übrigen Gesichtsregionen, namentlich aber denen der Unterlippe, welche ja bekanntlich am häufigsten von allen Gesichtsgenden von Krebs befallen wird, was übrigens auch

die Fälle der Heidelberger Klinik beweisen, indem in dem gleichen Zeitraum, welcher die von uns besprochenen Fälle umfasst, 56 Unterlippecarcinome zur Beobachtung und operativen Behandlung kamen, ist eine schon längst beobachtete, noch wenig erklärte Thatsache. Wir wollen hier nur bemerken, dass nach den Heidelberger Beobachtungen das Verhältniss der Carcinome der Oberlippe zu denen der Unterlippe noch geringer ist, als in älteren Statistiken, indem erstere nur 3,5 pCt. der gesammten Lippecarcinome ausmachen.

C. O. Weber<sup>1)</sup> fand auf 81 Fälle der Unterlippecarcinome 9 der Oberlippecarcinome = 10 pCt.

Thiersch<sup>2)</sup> fand auf 48 Fälle der Unterlippecarcinome 3 der Oberlippecarcinome = 5,8 pCt.

von Winiwarter<sup>3)</sup> fand auf 62 Fälle der Unterlippecarcinome 5 der Oberlippecarcinome = 7,4 pCt.

Die Patienten standen bei Beginn der Erkrankung im 50. resp. 53. Jahre. Der eine Patient (No. 2) hatte zugleich ein ulcerirtes Epitheliom der Schläfe und ein kleines Epitheliom am Augwinkel. Die Erkrankung begann bei No. 1 in Form einer Warze; bei No. 2 in Form einer flachen Wucherung. Beim Eintritt in die Klinik zeigte No. 1 an der rechten Seite der Oberlippe ein die ganze Höhe der Oberlippe einnehmendes dreieckiges Geschwür, dessen breiterer Theil nach dem Munde und dessen spitzerer Theil nach dem Nasenloch zusah. Der Substanzverlust erstreckte sich auf etwa 4 Mm. in die Tiefe der Oberlippe. No. 2 zeigte eine flache, mit einem Schorf bedeckte Wucherung. Die Dauer der Erkrankung war bei No. 1 1 $\frac{1}{4}$  Jahr, bei No. 2  $\frac{1}{4}$  Jahr. Das Resultat der einmal vorgenommenen Operationen, welche bei beiden Patienten in Exstirpation mit dem Messer bestand, ist bei No. 1 sehr gut, indem derselbe 5 Jahre 9 Monate nach der Operation vollkommen gesund, ohne Recidiv lebt. No. 2 wurde geheilt entlassen, ist aber gegenwärtig nicht aufzufinden.

### **Carcinome des Oberkiefers und der Nasenhöhle.**

Wir müssen zunächst zur richtigen Beurtheilung der Zahl der beobachteten Fälle noch einmal bemerken, dass wir unter diese

<sup>1)</sup> C. O. Weber, Chirurg. Erfahrungen und Untersuchungen. Berlin 1859.

<sup>2)</sup> Thiersch, Der Epithelialkrebs. Leipzig 1865.

<sup>3)</sup> A. von Winiwarter, Beiträge zur Statistik der Carcinome. Stuttgart 1878.

Babrik die Fälle rechnen, wo bei der Aufnahme in die Klinik der Oberkiefer in mehr oder weniger ausgedehntem Maasse erkrankt war und der Process nach den anamnestischen Daten auch vom Oberkiefer seinen Ausgang genommen hatte. Wir rechnen aber dazu noch die Fälle, wo sich die Nasenhöhle mehr oder weniger ausgedehnt erkrankt zeigte, stellen somit für die Carcinome der Nasenhöhle keine besondere Abtheilung auf, zumal bei diesen der Oberkiefer immer mitbetheiligt war und es nicht zu entscheiden war, ob die Erkrankung gerade von dem Theile des Oberkiefers, welcher an der Constituirung der Nasenhöhle theilhaftig ist, ihren Ausgang nahm. Die Carcinome des Oberkiefers und der Nasenhöhle, ebenso wie die später zu erwähnenden der Wangenschleimhaut, unterscheiden sich von den bisher abgehandelten namentlich durch die Raschheit ihres Verlaufes. Sie haben die Neigung, sich schnell auf die benachbarten Theile auszubreiten und Metastasen zu machen, und zeigen daher, wie wir noch sehen werden, bezüglich der Therapie weniger erfreuliche Resultate. Es kamen im Ganzen 13 Fälle zur Beobachtung, und zwar 7 bei Männern und 6 bei Frauen. Beim vermuthlichen Beginn der Erkrankung standen im Alter von

30—35 Jahren,	1 Fall,	1 Mann	— Frau,
36—40 "	2 Fälle,	1 "	1 "
41—45 "	2 "	1 "	1 "
46—50 "	— Fall,	— "	— "
51—55 "	1 "	— "	1 "
56—60 "	1 "	1 "	— "
61—65 "	3 Fälle,	1 "	2 Frauen,
66—70 "	2 "	2 Männer,	— Frau.

Summa 12 Fälle, 7 Männer, 5 Frauen.

Von No. 1 war über die Zeit des Beginnes der Erkrankung in dem Protocoll nichts bemerkt. Ueber Aetiologie und Heredität war sehr wenig zu eruiren. Ein einziger Patient (No. 10), ein 31jähriger Metzger, gab an, dass sein Vater im 62. Jahre an Magenkrebs gestorben sei. Die Erkrankung begann am häufigsten in Form einer Auftreibung der Wange, nämlich in 6 Fällen (No. 1, 2, 3, 8, 11, 13). So bemerkte No. 2, eine 66jährige Frau, eine Anschwellung der Oberkiefergegend und zugleich mit dieser eine Auswärtsdrängung des Auges. Bei No. 1, 3 und 13 stellte sich zunächst nur eine vollkommen schmerzlose Anschwellung der Wange ein. No. 8, ein 65jähriger, gut genährter Herr, gab an, dass die

Anschwellung von Anfang an geschmerzt habe. Bei No. 11 war die Anschwellung Anfangs sehr wenig empfindlich und wuchs sehr langsam, nahm aber circa  $\frac{1}{2}$  Jahr nach ihrem Entstehen sehr rasch an Umfang zu und fing damit zugleich an, heftig zu schmerzen. Bei 2 Patienten (No. 5 und 6) war das erste Symptom ein Lockerwerden einiger Zähne. So wurden bei No. 5, einem 70jährigen Manne, die oberen Schneidezähne locker und fielen bald aus. An der Stelle, wo die Zähne ausgefallen waren und in der Umgebung entwickelten sich mehrere kleine Geschwülste, welche rasch an Umfang zunahmen und auf die Nase übergriffen. Bei No. 6, einer 37jährigen Frau, wurden zunächst 2 Zähne locker, das Zahnfleisch wurde an der diesen Zähnen entsprechenden Stelle weich und fing an zu wuchern. Bei No. 4 und 7 schien die Erkrankung von der Nasenhöhle auszugehen. Bei beiden Patienten waren die ersten Erscheinungen die eines starken Schnupfens mit starker Secretion einer Anfangs wässerigen, später mehr eiterigen Flüssigkeit und Verstopfung der Nasenhöhle. No. 4, ein 46jähriger Mann, bemerkte  $\frac{1}{2}$  Jahr nach Beginn dieser Erscheinungen eine Verbreiterung des unteren Endes der Nase. No. 9, eine 52jährige Frau, bemerkte zunächst eine schmerzlose Anschwellung des linken Oberkiefers nach dem Gaumen hin. Die Backzähne wurden wackelig und später gesellte sich dazu eine schmerzlose Anschwellung der Wange. Bei 2 Patienten schliesslich (No. 10 und 12) begann das Carcinom in Form eines kleinen harten Knötchens am harten Gaumen. Bei No. 10, dem schon oben erwähnten 31jährigen Metzger, brach dasselbe, nachdem es eine Zeitlang gewachsen, auf und verwandelte sich in ein Geschwür, welches namentlich beim Essen heftige Schmerzen bereitete.

Bevor wir zur Besprechung des klinischen Bildes übergehen, wollen wir über die anatomischen Formen des Carcinoms, wie sie die mikroskopische Untersuchung ergab, noch Einiges anführen. Die Neubildung zeigte darnach in 9 Fällen den Charakter des Epithelioms, in 4 Fällen den des Rundzellencarcinoms. In der grossen Geschwulststatistik von Gurlt<sup>1)</sup> finden wir unter 40 mikroskopisch untersuchten Oberkiefercarcinomen 23 Epithelialcarcinome und 17 Rundzellencarcinome, somit im Gegensatz zu den

<sup>1)</sup> E. Gurlt, Zur Statistik der Geschwülste. Archiv für klin. Chirurgie. Bd XXV. S. 458.

Heidelberger Beobachtungen ein viel geringeres Ueberwiegen der ersteren Form. Uebrigens scheint, wenigstens in den uns vorliegenden Fällen, die anatomische Form keinen wesentlich verschiedenen Einfluss auf den Verlauf des Carcinoms zu haben. Klinisch stellte sich das Oberkiefercarcinom in den meisten Fällen als infiltrirte Wucherung dar, die den Knochen in ausgedehntem Maasse durchsetzt und in die Kiefer-, Nasen- und Mundhöhle pilzartig hineinwächst. Dabei finden wir, dass in den Fällen, wo die Wucherung in die Mundhöhle ging, bald ein eiteriger Zerfall eintrat, und sich ausgedehnte, bald in Jauchung übergehende Ulcerationen bildeten. Bemerkenswerth ist, dass, im Gegensatz zu den Lidcarcinomen, nicht in einem einzigen Falle der Bulbus oculi mitergriffen war, trotz der innigen Beziehung des Oberkiefers zum Skelet der Augenhöhle. Wir glauben, dass diese Immunität des Auges bei Oberkiefercarcinom hauptsächlich darin eine Erklärung findet, dass das Periost gleichsam eine Schutzmauer gegen die continuirliche Fortsetzung auf den Bulbus bildet. Wie schon oben angedeutet wurde, ist für die Carcinome des Oberkiefers und der Nasenhöhle der ziemlich rapide Verlauf charakteristisch. Es war die Dauer der Erkrankung von der Zeit an, wo die ersten Symptome bemerkt wurden, bis zur ersten Operation:

3 Monate in	2 Fällen	(No. 7, 13),
4 " "	2 "	(No. 3, 8),
5 " "	1 Fall	(No. 10),
6 " "	2 Fällen	(No. 2, 11),
7 " "	1 Fall	(No. 5),
9 " "	1 "	(No. 6),
18 " "	2 Fällen	(No. 4, 9),

Summa 11 Fälle.

Für No. 1 und 12 fehlen hierüber genauere Daten. In 9 von den 11 verwerthbaren Fällen war demnach die Dauer von der Beobachtung der ersten Symptome bis zur ersten Operation nicht über  $\frac{3}{4}$  Jahre. Dabei war in den meisten Fällen, als sie zur Operation kamen, die Erkrankung schon eine ziemlich ausgedehnte. Wir geben zu, dass dieser rasche Verlauf von Beginn der Erkrankung bis zur ersten Operation zum Theil nur ein scheinbarer ist, indem wegen des versteckten Sitzes der Neubildung der Beginn des Leidens nicht so bald bemerkt wird, wie z. B. ein Hautcarcinom des Gesichts. Indess ist dieses Moment wohl nicht zu hoch anzuschlagen und wird dadurch an der Thatsache des raschen Verlaufes

nicht viel geändert, wenn wir sehen, dass das Carcinom, wenn es einmal bemerkt ist, sich auch ausserordentlich viel schneller ausbreitet, als ein Hautkrebs des Gesichts. In dieser raschen Ausbreitung beruht auch wesentlich die malignere Natur und in Folge dessen die ungünstigeren operativen Resultate der Oberkiefer- und Nasenhöhlencarcinome. Drüseninfiltration konnte beim ersten Eintritt in die Klinik bei 3 Patienten (No. 3, 11, 12) nachgewiesen werden. Bei der ersteren, einer 43jährigen Wittwe, welche an der vorderen Wand der Maxilla superior vom unteren Rande der Orbita bis herab zum Proc. alveolar. einen etwa Eigrossen Tumor von sehr harter Consistenz hatte, waren die Cervicaldrüsen auf der kranken Seite hart und stark geschwollen. Bei No. 11, einer 61jährigen Wittwe, fand sich unter dem Unterkieferwinkel eine harte, Erbsengrosse Lymphdrüse; bei No. 12 schliesslich, einem 42jährigen Manne, der bereits 2mal operirt worden war und sein Leiden auf 3 Jahre zurückdatirte, fand sich auf der kranken Seite eine etwa Mandelgrosse Lymphdrüse. Bemerkenswerth ist, dass von den 3 Fällen mit Drüseninfiltration 2 (No. 11 und 12) es sind, überhaupt die einzigen der Art, die ohne Recidiv noch leben. — Wir unterlassen es hier, näher darauf einzugehen, in wie weit bei der Erkrankung die umliegenden Theile mitbetheiligt waren, da wir aus der Besprechung der Operationen das Wesentliche darüber deduciren können. — Wenn wir jetzt zur Besprechung der Operationen übergehen, erwähnen wir zunächst, dass bei allen 13 Patienten, obwohl die Erkrankung bei Einigen fast die Grenze des Operirbaren überschritten hatte, doch eine Operation vorgenommen wurde. Im Ganzen wurden 15 Operationen bei diesen 13 Patienten ausgeführt und zwar wurden 12 Patienten in der Klinik wegen des Carcinoms überhaupt zum ersten Male operirt (No. 1—11 u. 13). Ein Patient (No. 12) wurde in der Klinik zum ersten Male wegen Recidiv operirt, nachdem schon 2mal ohne dauernden Erfolg ausserhalb der Klinik eine Exstirpation gemacht worden war. 2 Patienten (No. 5 und 6) wurden noch ein zweites Mal und zwar wegen Recidiv in der Klinik operirt. Totale Oberkieferresectionen wurden in 5 Fällen (No. 2, 3, 6, 9, 13) vorgenommen. Bei 3 derselben (No. 2, 3, 13) wurde der von Langenbeck'sche Bogenschnitt dazu gewählt, bei No. 6 der Bruns'sche Schnitt und bei No. 9 der Dieffenbach'sche. In den übrigen Fällen wurde der Ober-

kiefer partiell resecirt, die Geschwulst einfach mit dem Messer excidirt oder mit dem scharfen Löffel entfernt. Bei den partiellen Kieferresectionen wurde auch in einem Falle (No. 11) der von Langenbeck'sche Bogenschnitt gewählt, in einem anderen Falle (No. 8) der Velpeau'sche Schnitt. In einem Falle von partieller Resection (No. 5) wurden beide Oberkiefer nahezu vollständig entfernt. Nach der Operation wurde die Wundfläche meist mit 5 proc. Chlorzinklösung behandelt oder mit dem Paquelin'schen Thermokauter verschorft. Durch letzteren wurde zum grossen Theil auch die Blutung während der Operation gestillt. Als Hilfsoperation musste in einem Falle (No. 4) wegen schlechter Narkose die prophylaktische Tracheotomie gemacht werden. Bemerkenswerth wäre schliesslich noch, dass in einem Falle von Recidivoperation (No. 6) eine Plastik aus der Stirnhaut vorgenommen wurde. Als Resultat der Operationen ergibt sich nun Folgendes:

Es starben an den Folgen der Operation	2 Pat.	= 15,4 pCt.	(No. 2 u. 4).
Es starben an Recidiv . . . . .	4 "	= 30,7 "	(No. 5, 7, 8, 13).
Es stellten sich später mit inoperablem Recidiv in der Klinik vor . . . . .	2 "	= 15,4 "	(No. 3 u. 10).
Es starb (wahrscheinlich an Recidiv) . . . . .	1 "	= 7,7 "	(No. 6).
Es wurde geheilt entlassen, war aber nicht aufzufinden, weshalb Ausgang unbek. . . . .	1 "	= 7,7 "	(No. 1).
Es lebt mit Recidiv . . . . .	1 "	= 7,7 "	(No. 9).
Es leben schliesslich geheilt ohne Recidiv	2 "	= 15,4 "	(No. 11, 12).

---

Summa 13 Pat. = 100 pCt.

Die eine Patientin (No. 2), welche in Folge der Operation zu Grunde ging, eine 65jährige Frau, starb am 6. Tage nach der Operation. Patientin hatte bei der Aufnahme in der linken Gesichtshälfte eine Gänseeigrosse Geschwulst; dabei war der Gaumen afficirt. Man fühlte von der Mundhöhle aus den Gaumen gleichmässig hervorgetrieben, die hintere Hälfte der Gaumenplatte fühlte sich weich an und hinter dem Hamulus pterygopalatin. fühlte man eine Ulceration. Dabei verspürte Patientin zeitweilig intensive, nach dem Kopf ausstrahlende Schmerzen. Es wurde die totale Oberkieferresection mit Weichtheilschnitt nach von Langenbeck, wie bereits oben bemerkt wurde, vorgenommen. Ueber die Todesursache vermögen wir nichts anzugeben, da weder in dem Protocoll darüber etwas bemerkt ist, noch Section gemacht wurde.

Der 2. Fall von Tod nach der Operation (No. 4) betraf einen 46jährigen Mann, bei welchem, wie bereits oben angeführt wurde, die Erkrankung von



der Nasenhöhle auszugehen schien. Es wurde bei demselben der Hautschnitt auf dem Nasenrücken von der Spitze bis zur Wurzel geführt, die Geschwulstmassen in der Nasenhöhle wurden mit dem scharfen Löffel ausgeräumt, und man gelangte dabei bis an die Lamina cribrosa des Siebbeines, welche zum Theil zerstört war, so dass an der der Zerstörung entsprechenden Stelle die Dura blosslag und man deutlich Hirnpulsation wahrnahm. Nach links gelangte man bis an die Lamina papyracea des Siebbeines, während rechts das Siebbein, ebenso wie das Thränenbein und Os nasale schon vollständig zerstört war. Nach hinten gelangte man bis an das Keilbein in die Sinus sphenoidales, aus welchen sich ein zäher, dicker Eiter ergoss. Pat. bekam nach der Operation ein Gesichtserysipel und starb 10 Tage p. op. an eitriger Meningitis. Wie die anatomische Diagnose erwies, hatte er ausserdem eine multiple, lobuläre Pneumonie beider unterer Lungenlappen.

Von Recidiv wurden, wie sich aus der obigen Uebersicht ergibt, mit Sicherheit 7 Patienten befallen. Wahrscheinlich ist aber dazu auch No. 6 zu rechnen. Von den 10 verwerthbaren Fällen — die 2 Patienten, die in Folge der Operation starben, müssen wir selbstverständlich für diese Berechnung ausschliessen, ebenso wie No. 1, welche nicht aufzufinden war — sind demnach 8, d. i. 80 pCt., an Recidiv gestorben, resp. an inoperablem Recidiv erkrankt.

Von den an Recidiv Gestorbenen wurde No. 5 2mal in der Klinik operirt.

Bei der ersten Operation, welche 7 Monate nach Beginn des Leidens vorgenommen wurde, war schon eine ziemlich ausgedehnte Operation erforderlich. Das Carcinom war an beiden Oberkiefern in das Antrum Highmori eingewuchert und erstreckte sich bis hinauf zum Siebbein. Es mussten, wie bereits erwähnt, beinahe beide Oberkiefer total entfernt werden. — Pat. kam wegen Recidiv  $1\frac{1}{2}$  Jahr nach der ersten Operation wieder in die Klinik. Er bemerkte seit 4 Wochen eine Anschwellung in der Gegend des Jochfortsatzes des linken Oberkiefers. Die Schwellung schmerzte und nahm rasch zu. Es fanden sich beiderseits die Submaxillardrüsen infiltrirt und in der Gegend des Jochfortsatzes Maxillae superioris sinistrae eine geröthete Hautstelle, die sich knollig anfühlte. In der Gegend des inneren Augenwinkels nach abwärts zeigten sich mehrere kleine Knötchen. An der Innenseite der durch die erste Operation entstandenen Höhle zeigten sich mit grünlichem Eiter bedeckte, ulcerirte Stellen. Es wurde alles Krankhafte entfernt und Pat. geheilt entlassen. Erst  $1\frac{1}{2}$  Jahre nach der letzten Operation zeigte sich wieder ein locales Recidiv, an dem Pat. 1 Jahr 2 Monate später, also 2 Jahre 8 Monate nach der letzten Operation, zu Grunde ging.

Der zweite an Recidiv gestorbene Patient (No. 7) war ein 58jähriger Landwirth. Bei diesem war, obwohl die Erkrankung erst seit 3 Monaten bemerkt worden war, das Carcinom schon ziemlich ausgedehnt. Bei der Operation wurden die Choanen durch einen kleinen Schwamm tamponnirt, welcher

an einem durch das rechte Nasenloch herausgeleiteten Faden festgehalten wurde. Eine grosse weiche Geschwulstmasse, welche an der Oberfläche ulcerirt war, zeigte sich nach Spaltung der Nase in der Mittellinie links vom Septum und Durchtrennung des Proc. nasal. maxill. super. bis in die Orbita und Zurückschlagen der linken Nasenhälfte. Diese Geschwulstmasse, welche aufwärts bis an das Siebbein reichte, wurde mit dem scharfen Löffel entfernt. Weiter wurde die Highmorshöhle breit eröffnet und, nachdem ein Schnitt vom linken Nasenflügel aufwärts bis an die Orbita und längs des unteren Randes derselben auswärts geführt worden, der Weichtheillappen mit Periost abpräparirt und nach unten umgelegt worden war, die vordere Wand mit Knochen- und Hohlmeisselzange entfernt. Die Highmorshöhle, deren Schleimhaut zum grössten Theil von der Neubildung durchsetzt war, wurde sorgfältig ausgekratzt. Die Blutung wurde mit Thermokauter gestillt. Dann wurde die Höhle durch Tampons aus 3 Streifen Krüllgaze ausgefüllt, deren Enden zum linken Nasenloch herausgeleitet wurden und darüber die Weichtheile durch exacte Naht vereinigt. Pat. wurde geheilt entlassen, starb aber schon wenige Monate nach der Operation an Recidiv.

Bei No. 8, einem 65jährigen Herrn, wurde eine partielle, bei No. 13 eine totale Oberkieferresection gemacht und starb ersterer 8 Monate, letzterer 7 Monate nach der Operation, die überhaupt nur einmal vorgenommen wurde, an Recidiv.

Wir unterlassen es hier, auf die übrigen ungünstig verlaufenen Fälle (No. 3, 6, 9, 10) näher einzugehen, bemerken nur, dass bei No. 3 und 10 schon 6 Wochen nach der ersten Operation sich ein inoperables Recidiv einstellte, während bei No. 9 ein solches 1 Jahr nach der Operation eintrat, mit dem Patient nach Bericht vom 4. Juni 1885, 2 Jahre 1 Monat nach der Operation, noch lebt. No. 6 starb 3 Monate nach der letzten Operation. Zum Schlusse wollen wir jetzt auf die beiden bis zum Juni 1885 sicher geheilten Fälle (No. 11, 12) noch etwas näher eingehen. Erstere Patientin, eine 63jährige Wittwe, lebt noch ohne Recidiv 1½ Jahr nach der Operation, No. 12, ein 43jähriger Feldhüter, 1 Jahr nach der Operation.

Die erstgenannte Pat. bemerkte beim Eintritt in die Klinik seit ½ Jahr eine Anschwellung der rechten Backe, die Anfangs langsam zunahm, seit 8 Tagen jedoch sehr schnell wuchs und seit 4 Tagen heftige Schmerzen verursachte. Vor 7 Wochen bildete sich auf dieser Anschwellung ein kleiner Abscess, der aufbrach und aus dem sich ein circa 1,5 Ctm. langes Knochenstück ausgestossen hat. Bei der Aufnahme zeigte sich die rechte Wangengegend durch einen im Ganzen derben, nur an 2 Zehnpfennigstückgrossen Stellen fluctuirenden Tumor von etwas über Kindsfaustgrösse und ziemlich glatter, rundlicher Oberfläche, über dem die auf ihm nicht verschiebliche Haut heiss, geröthet und etwas ödematös erschien. Derselbe ging vom rechten

Oberkiefer aus, reichte nach oben bis etwas über den unteren Orbitalrand hinüber, nach links bis an die Nase, nach aussen bis zur Mitte des Jochbogens und bis an den Unterkiefer, von dem er sich jedoch völlig abgrenzen liess, und ist vom Munde aus sicht- und fühlbar. — Der zahnlose rechte Oberkiefer-Alveolarfortsatz war in denselben mit einbegriffen und die rechte Hälfte des harten Gaumens war sogar noch bis etwas über die Mittellinie hinüber nach unten vorgewölbt. Das Zahnfleisch war oberflächlich ulcerirt, während die Zahnlücken rechts oben auffallend weit erschienen. In der rechten Choane fühlte man eine kleine Vortreibung. Auf der Aussenseite des Unterkiefers, dicht oberhalb des Unterkieferwinkels, befand sich eine kleine, eingezogene, am Knochen adhärente Narbe. Unter dem Unterkieferwinkel rechts eine harte, Erbsengrosse Lymphdrüse. Pat. klagte über viele Schmerzen, welche besonders während der Nacht sehr intensiv waren. — Es wurde ein modificirter v. Langenbeck'scher Weichtheilschnitt gemacht, der im Nasenaugenwinkel begann, sich schräg nach unten aussen erstreckte, in der Höhe des Nasenflügels nach aussen oben umbog, so einen zungenförmigen Lappen mit oberer Basis umschrieb und durch 2 Fisteln, die sich an der Oberfläche des Tumors gebildet hatten und excidirt wurden, bis etwa zur Mitte des Jochbogens nach oben hin verlief. Der Lappen wurde vom Tumor abpräparirt, der Proc. nasalis des Oberkiefers mit der Knochenzange durchtrennt und ebenso der Proc. zygomatic. und Proc. frontal. des Jochbogens und der grösste Theil der unteren Orbitalwand abgebrochen. Der harte Gaumen wurde etwas links von der Mittellinie durchsägt, ohne Schonung des mucös-periostalen Ueberzuges; der grösste Theil der knöchernen Nasenscheidewand mitgenommen und jetzt der ganze Tumor herausgehoben. Die ganze Wundhöhle wurde mit dem Paquelin kauterisirt und mit  $\frac{1}{10}$  procent. Sublimatlösung ausgespült. Tamponnade mit Jodoformgaze, deren Endstreifen zum rechten Nasenloche herausgeleitet wurden, und Vernähung der Hautwunde mit 17 Seidenknopfnähten bildete den Schluss der Operation.

Der zweite geheilte Patient datirte den Beginn seines Leidens auf drei Jahre zurück, wo er an der rechten Gaumenhälfte nahe der Mitte eine kleine Geschwulst bemerkte, welche ihn beim Essen hinderte, spontan jedoch keine Schmerzen verursachte. Pat. liess die Geschwulst, als sie etwa Zehnpfennigstückgross war, von einem Arzte entfernen. Pat. blieb 2 Jahre lang gesund, bis Mai 1883, wo abermals, nahe der Narbe, eine gleiche Geschwulst entstand, die wiederum operirt wurde, jedoch in kurzer Zeit recidivirte. In der Geschwulst traten in der letzten Zeit stechende Schmerzen auf, die besonders des Nachts exacerbirten. — Bei der Aufnahme fand sich in der Gegend des Proc. alveolaris des rechten Oberkiefers eine vom 1. Bicuspidalis bis nach hinten an das Ende der Zahnreihe und bis zur Mittellinie des harten Gaumens reichende, in den Randpartien derbere, in der Mitte weichere Geschwulst von der Grösse eines Fünfmarkstückes und etwa 1 Ctm. Höhe, von rother Farbe, mit gewulsteter, feinkörniger Oberfläche. Die Geschwulst reichte seitlich nur bis zur Umschlagsfalte der Backentasche. Der 1. Bicuspidalis war sehr gelockert, von da an fand sich Zahndefect bis zum 2., ebenfalls gelockerten

Molaris. Aeusserlich war keine Vortreibung der Backengegend wahrzunehmen. Rechts war eine etwa Mandelgrosse Lymphdrüse zu fühlen. — Die Operation wurde nun in der Weise vorgenommen, dass zunächst die Oberlippe median gespalten wurde bis in das rechte Nasenloch. Die Geschwulst wurde mit dem Resectionsmesser umschnitten und der rechte Proc. alveolaris des harten Gaumens mit Hammer und Meissel resectirt. Die Blutung war mässig, wurde durch Compression gestillt; nur am Gaumenbogen und am hinteren Rachenraum wurde je eine Seidenligatur angelegt; der theilweise gespaltene weiche Gaumen wurde mit 4 Seidennähten vereinigt. Tamponnade mit Jodoformgaze, Naht der gespaltenen Oberlippe bildete den Schluss.

### Carcinome der Wangenschleimhaut.

Wie wir bereits oben andeuteten, stehen hinsichtlich der Raschheit des Verlaufes und der Bösartigkeit im klinischen Sinne die Carcinome der Wangenschleimhaut mit denen des Oberkiefers auf gleicher Stufe. Es ist dies eine Beobachtung, die schon durch ältere grössere Statistiken erwiesen wurde und die auch die kleine Zahl von 6 Fällen, die in der Heidelberger Klinik während 8 Jahren zur Beobachtung kamen, zur Evidenz erweist. Die kleine Zahl, welche in diesem Zeitraume beobachtet wurde, scheint uns auch zu erweisen, dass die Wangenschleimhaut relativ wenig zu carcinomatöser Erkrankung disponirt ist, zumal, wenn wir bedenken, dass an anderen Theilen der Mundschleimhaut, wie z. B. der Zunge, in gleicher Zeit nahezu 5mal so viel Erkrankungsfälle beobachtet wurden. Die 6 beobachteten Fälle betrafen 4 Männer und 2 Frauen. Von diesen standen beim Beginn der Erkrankung im

41—45 Jahre	3 Fälle,	2 Männer	1 Frau,
51—55 "	1 "	— Mann	1 "
56—60 "	1 "	1 "	— "
71—76 "	1 "	1 "	— "

Summa 6 Fälle, 4 Männer 2 Frauen.

Weder in Bezug auf Heredität noch Aetiologie ergab die Anamnese der Patienten einen Anhaltspunkt. Die Erkrankung scheint in einigen Fällen als Knötchen, in anderen in Form einer flachen Ulceration begonnen zu haben. Bei dem verborgenen Sitz der beginnenden Erkrankung sind natürlich genaue Daten über diesen Punkt von den Patienten nicht zu erhalten. Bei Eintritt der Patienten in die Klinik stellte sich bei der Hälfte das Carcinom in Form einer infiltrirten, an der Oberfläche zum Theil ulcerirten

Wucherung dar, nämlich bei No. 2, 3 und 5. No. 2 wurde in der Klinik zum ersten Male wegen Recidiv operirt, nachdem schon  $\frac{3}{4}$  Jahre vorher ein Knötchen excidirt worden war. Bei ihm zeigte sich eine circa Thalgrosse, mit höckeriger Oberfläche nach dem Munde zu prominirende Verhärtung. Bei No. 3 stellte sich das Carcinom als buchtige, mit Eiter bedeckte Geschwulst dar und bei No. 5 als Markstückgrosse, an der Oberfläche ulcerirte Wucherung. In 2 Fällen (No. 1, 4) stellte sich das Carcinom als ausgedehnte, mit gangränösen Fetzen belegte Ulceration dar, die in dem ersteren Falle nach aussen perforirt war. In dem letzten Falle (No. 6) bot es die Form eines flachen, circa Zweimarkstückgrossen Geschwürs. Die Bösartigkeit dieser Carcinome geht auch daraus hervor, dass, obwohl die Zeit vom Beginne der Erkrankung bis zur ersten Operation im Vergleich zu den Hautcarcinomen des Gesichts eine ausserordentlich kurze war, doch in 4 Fällen schon beim ersten Eintritt in die Klinik Drüseninfiltration da war, während in einem Falle (No. 4) beim zweiten Eintritt in die Klinik wegen Recidiv auch eine solche sich eingestellt hatte. Wir geben im Folgenden noch eine Uebersicht über den raschen Verlauf vom Beginne des Leidens bis zur ersten Operation. Es verliefen bis zur ersten Operation:

3 Wochen	bei No. 5,
6	" " " 4,
8	" " " 6,
3 Monate	" " " 3,
15	" " " 2.

Bei No. 1 verliefen bloss 6 Monate von der Zeit, wo die ersten Symptome wahrgenommen wurden bis zum Eintritt in die Klinik und doch musste von einer Operation wegen Aussichtslosigkeit einer totalen Entfernung ganz abgesehen werden.

Beim Eintritt in die Klinik fand man eine entzündliche Schwellung der linken Wange, in deren Mitte eine Markgrosse gangränöse Stelle sichtbar war; ferner fand sich innen am linken Mundwinkel an Ober- und Unterlippe eine ulcerirte Fläche. Innen an der Wange ging die Verjauchung bis zur Insertion des M. masseter hin. Aus dem Munde entleerte sich ein übelriechender Ausfluss mit Fetzen abgestorbenen Gewebes. Die Lymphdrüsen am Kinn und Kieferwinkel waren stark geschwollen. Der Zerfall und das Fortschreiten des Tumors ging ganz rapid.

Zur Symptomatologie führen wir noch an, dass die Hauptbeschwerden der meisten Patienten Schmerzen beim Essen waren, was wohl ziemlich leicht erklärlich ist, indem bei diesem physio-

logischen Akt thermische, chemische und namentlich durch die Kaubewegungen bedingte mechanische Reize auf die erkrankte Stelle unmittelbar einwirken. Von den 5 operirten Patienten können wir nur über 3 bestimmte Auskunft geben, nämlich über No. 3, 4, 5. No. 3, ein 41jähriger Mann, und No. 5, ein 58jähriger Mann, wurden schon 3 Monate nach der ersten Operation von einem inoperablen Recidiv befallen, an dem sie in kurzer Zeit zu Grunde gingen. No. 4, ein 44jähriger Landwirth, starb, nachdem er 6 Monate nach der ersten Operation noch einmal wegen Recidiv in der Klinik operirt worden war,  $\frac{3}{4}$  Jahre nach der letzteren Operation an Recidiv. Von den 2 übrigen Patienten ist No. 6, ein 76jähriger Mann, welcher im August 1881 operirt wurde, geheilt entlassen worden, nach Bericht vom 31. Mai 1885 aber bereits gestorben. Todesursache war nicht zu ermitteln. No. 2 schliesslich, eine 47jährige Wittwe, welche im Juni 1877 wegen Recidiv operirt wurde, war nicht aufzufinden, weshalb Ausgang unbekannt. Hinsichtlich der Art der Operation verweisen wir auf die Casuistik.

Nachdem wir die einzelnen Gruppen der Gesichtscarcinome ausführlicher abgehandelt haben, erübrigt es jetzt noch, einen Gesamtüberblick über das gesammte verarbeitete Material mit Beziehung auf gewisse allgemeine Gesichtspunkte zu geben.

Aus der Zahl der an den einzelnen Gesichtsrregionen beobachteten Fälle können wir wohl zunächst einen Schluss auf die Häufigkeit des Vorkommens ziehen. Die Zahl der Hautcarcinome verhält sich zu der Zahl der Schleimhautcarcinome der oberen Gesichtsgegend wie 112:19 oder, wenn wir dies in Procentzahlen ausdrücken, auf 100 Carcinome der oberen Gesichtsgegend kommen circa 85 Hautcarcinome und 15 Schleimhautcarcinome. Von den einzelnen Gesichtsrregionen erkrankt wieder am häufigsten die

Nasenhaut . . . . .	40 Fälle = 30,5 pCt.
Wangenhaut . . . . .	31 " = 23,7 "
Augenlider . . . . .	13 " = 9,9 "
Oberkiefer und Nasenhöhle	13 " = 9,9 "
Stirn . . . . .	11 " = 8,4 "
Schläfe . . . . .	10 " = 7,6 "
Wangenschleimbaut . . . .	6 " = 4,6 "
Aeusseres Ohr . . . . .	5 " = 3,8 "
Oberlippe . . . . .	2 " = 1,6 "

---

Summa 131 Fälle = 100 pCt.

Am meisten scheint demnach die Nasenhaut, am wenigsten die Oberlippe zu carcinomatöser Erkrankung disponirt zu sein. Bereits früher erwähnten wir, dass das Verhältniss der Augenlidcarcinome zu den übrigen Gruppen wohl etwas zu gering ist. Die Zahl der erkrankten Männer ist etwas grösser, als die der Frauen. Von den 131 beobachteten Fällen kommen nämlich 70 auf erstere, 61 auf letztere. Dieses in unserer Statistik allerdings nur geringe Ueberwiegen der Erkrankung bei Männern finden wir auch in den Statistiken von v. Winiwarter, Billroth und C. O. Weber. Natürlich mit Abrechnung der grossen Zahl von Unterlippencarcinomen, welche ja bekanntlich fast ausschliesslich nur bei Männern beobachtet werden und bei deren Hinzuzählung das Verhältniss für die Männer sich somit noch um Vieles ungünstiger gestalten würde. Es dürfte daher wohl der Schluss nicht ganz ungerechtfertigt sein, dass bei Männern die Disposition zu carcinomatöser Erkrankung der besprochenen Gesichtsregionen im Allgemeinen grösser ist, zumal die in unseren Fällen vorliegenden hereditären und ätiologischen Momente dieses Uebergewicht nicht zu erklären vermögen. Die Thatsache, dass das Carcinom fast ausschliesslich eine Krankheit des höheren Alters ist, finden wir auch durch die vorliegenden Fälle durchaus bestätigt. Wir geben hierzu eine Uebersicht über die Altersdisposition zur carcinomatösen Erkrankung, wie wir sie durch Zusammenstellung sämtlicher an den einzelnen Gesichtsregionen aufgeführten Tabellen fanden. Es wurden demnach beobachtet im Alter von

21—25 Jahren	1 Fall,
26—30 "	1 "
31—35 "	5 Fälle,
36—40 "	5 "
41—45 "	18 "
46—50 "	11 "
51—55 "	15 "
56—60 "	14 "
61—65 "	23 "
66—70 "	19 "
71—75 "	11 "
81—85 "	1 Fall.

Summa 124 Fälle.

7 Fälle konnten, wie bereits in den betreffenden Abschnitten erwähnt wurde, wegen ungenauer Angaben in den Krankenjournalen für diese Tabelle nicht verwendet werden. Die relativ höchste Zahl der Erkrankungen finden wir somit zwischen 61—65 Jahren.

Erkrankungen unter dem 30. Jahre wurden nur 2mal, d. i. 1,6 pCt. der Fälle, beobachtet, ein Beweis, dass das jugendliche Alter allerdings eine ganz minimale Disposition zur Erkrankung an Carcinom der oberen Gesichtsgegend besitzt, andererseits aber auch, wie wir bereits bei den Carcinomen der Nasenhaut bemerkten, ein Beweis, dass dasselbe keine absolute Immunität, namentlich gegen Epithelialcarcinom hat, was ja bekanntlich von mancher Seite nicht angenommen wird. Ebenso wie bei der Tuberculose ist man jetzt sehr geneigt, eine erbliche Uebertragung der Disposition zu carcinomatöser Erkrankung anzunehmen, obwohl dieses Verhältniss namentlich statistisch noch wenig erwiesen ist.

Aus dem von uns bearbeiteten Material hat sich im Allgemeinen wenig für obige Annahme Beweisendes ergeben. Nur bei 5 von den 131 Fällen wurde mit einiger Sicherheit constatirt, dass in der Familie der Patienten Carcinom vorgekommen war. Zur richtigen Beurtheilung dieser Zahl fügen wir allerdings noch hinzu, dass möglicher Weise bei Aufnahme der Anamnese nicht bei allen Patienten genau auf diesen Punkt Rücksicht genommen wurde. Von ätiologischen Momenten finden wir am häufigsten Traumen. In 12 Fällen wurde der Beginn der Erkrankung mit Bestimmtheit auf die Einwirkung eines Traumas zurückgeführt; ein Patient gab eine thermische Einwirkung (Verbrennung mit der Cigarre) als Ursache seiner Krankheit an. In mehreren Fällen entwickelte sich das Carcinom auf einem schon pathologisch veränderten Boden, so in 4 Fällen auf lupös erkrankter Haut; in einem Falle von Lidcarcinom auf einem durch langwierige chronisch-entzündliche Prozesse veränderten Mutterboden. In mehreren Fällen schliesslich aus einer schon seit langer Zeit bestehenden Warze. Für Entscheidung der Frage, ob die obengenannten Momente, namentlich das Trauma, nur als Gelegenheitsursachen aufzufassen sind, indem sie durch Erzeugung von Hyperämie und Entzündung den schon präexistirenden Geschwulstkeim zur Wucherung anregen, vielleicht auch den Widerstand in der Umgebung des Keimes herabsetzen oder die Geschwulstbildung als solche hervorrufen, bieten die vorliegenden Fälle zwar nichts durchaus Charakteristisches, im Allgemeinen neigen wir aber mehr der letzten Auffassung zu.

Wenn wir einen Gesamtblick auf das klinische Bild der betrachteten Carcinome der oberen Gesichtsgegend thun, so fällt uns



vor Allem der verschiedene Verlauf der Hautcarcinome und der Schleimhautcarcinome in die Augen. Wir haben klinisch durchgehend bei den Hautcarcinomen der oberen Gesichtsgegend zwei Haupttypen mit geringen Modificationen beobachtet, die flache Ulceration und die infiltrirte Wucherung. Unter den Hautcarcinomen der Nase wurden bereits diese beiden Formen etwas ausführlicher geschildert und verweisen wir deshalb, um Wiederholungen zu vermeiden, auf diesen Abschnitt unserer Arbeit. Die Carcinome der Schleimhaut bieten fast durchweg das Bild der infiltrirten, theilweise zu kraterförmigen Geschwüren zerfallenen Wucherung dar. Der wesentliche klinische Unterschied der Haut- und Schleimhautcarcinome der betreffenden Gesichtsgegend liegt nun eben in dem verschieden raschen Verlauf. Während bei den Hautcarcinomen vom Beginn der Erkrankung bis zur ersten Operation in über 50 pCt. der Fälle über 2 Jahre vergingen, war bei den Schleimhautcarcinomen in 81 pCt. der Fälle dieser Zeitraum nicht über 9 Monate. Der am langsamsten verlaufende Fall von Hautcarcinom ist ein solcher von Carcinom der Nase, wo 16 Jahre von Beginn bis zur ersten Operation verstrichen, während bei den Schleimhautcarcinomen die längste Frist von Beginn des Carcinoms bis zur ersten Operation nur 18 Monate ist. Drüsenschwellung finden wir in circa 16 pCt. der Fälle. Dabei ist allerdings aus den Protocollen nicht immer zu ersehen, ob dieselbe carcinomatöser Natur ist. Etwas auffallend muss die geringe Zahl der inoperablen Fälle, nämlich 5, erscheinen. Zur richtigen Beurtheilung dieser Zahl führen wir an, dass ein Theil der in der Heidelberger Klinik Hülfe suchenden inoperablen Patienten in die stationäre Klinik gar nicht aufgenommen und nur ambulant behandelt wurde, dem entsprechend aber keine ausführlicheren Krankenjournale über dieselben geführt wurden, so dass dieselben für unsere Statistik nicht zu verwerthen waren.

Wenn wir nun zum Schlusse noch einen Gesamtblick auf die Erfolge der Operationen werfen, muss uns zunächst die ausserordentlich geringe Sterblichkeit an den Folgen der Operation überraschen, zumal es sich ja meist um hochbejahrte Individuen handelt. Nur 2, d. i. 1,6 pCt. der Operirten, welche an Oberkiefercarcinom litten (siehe Näheres unter dem betreffenden Abschnitt), gingen wenige Tage nach der Operation, der eine an nicht zu eruirender

Ursache, der andere an Erysipel, verbunden mit eiteriger Meningitis (die Dura mater wurde bei der Operation blossgelegt) und lobulärer Pneumonie, zu Grunde. Diese Zahl muss ausserordentlich günstig genannt werden, wenn wir in älteren Statistiken über Gesichtscarcinome noch über 10 pCt. Sterblichkeit nach der Operation finden. Der in allen operirten Fällen streng durchgeführte Antisepsis ist wohl nicht zum geringen Theile dieser günstige Erfolg mit zuzuschreiben. Von den 125 in der Klinik Operirten wurden nun mit Sicherheit 47, d. i. 37,6 pCt., von Recidiv befallen und zwar von Patienten mit Carcinom

der Nasenhaut . . . . .	11 = 23,9 pCt.
„ Augenlider . . . . .	3 = 25 „
des äusseren Ohres . . . . .	2 = 40 „
der Wangenhaut . . . . .	9 = 31 „
„ Stirn . . . . .	7 = 63,6 „
„ Schläfe . . . . .	3 = 30 „
„ Oberlippe . . . . .	— = — „
des Oberkiefers und der Nasenhöhle	8 = 61,5 „
der Wangenschleimhaut . . . . .	4 = 80 „
	<hr/>
	Summa 47.

Jedenfalls geht aus diesen Zahlen hervor, dass die Schleimhautcarcinome der oberen Gesichtsgegend mindestens doppelt so häufig recidiviren, wie die Hautcarcinome. Bezüglich der Operirbarkeit des Recidivs bei den einzelnen Patienten, des Erfolges der Operation etc. verweisen wir auf die betreffenden Abschnitte unserer Die weiteren Resultate der Operationen glauben wir am übersichtlichsten durch die nachfolgende Tabelle zu geben, wozu wir bemerken, dass wir die Procentzahlen für die absoluten Erfolge der Operationen noch um einiges höher rechnen müssen, als sie in den Tabellen angegeben werden, wenn wir bedenken, dass einmal von den Patienten mit unbekanntem Ausgang möglicher Weise ein Theil noch vollkommen gesund lebt, andererseits die an anderweitiger Erkrankung Gestorbenen, bei denen zur Zeit des Todes kein Recidiv vorhanden war und vielleicht noch einen Theil von Patienten, bei denen die Todesursacht zweifelhaft ist, möglicher Weise nie wieder an Carcinom erkrankt wären.

## Carcinome der Haut.

Gesichts- region.	Zahl der operirten Fälle.	Es leben voll- kommen geheilt ohne Recidiv.		Es starben an Recidiv.		Es starben an ander- weit. Erkrankungen, zur Zeit des Todes kein Recidiv.		Es starben (Todesursache zweifelhaft).		Geheilt ent- lassen, Ausgang unbekannt.		Es leben mit Recidiv. <sup>1)</sup>		Inoperabel. (Gesamtzahl der)	
		pCt.	pCt.	pCt.	pCt.	pCt.	pCt.	pCt.	pCt.						
Nasenhaut...	38	20	52,6	3	7,9	7	18,4	—	—	3	7,9	5	(2)	13,2	2
Augenlider ..	12	7	58,3	—	—	—	—	3	25	—	—	2	—	16,6	1
Aeusseres Ohr	5	2	40	1	20	—	—	1	20	—	—	1	(1)	20	—
Wange .....	29	10	34,5	6	20,7	3	10 <sup>3</sup> / <sub>10</sub>	4	13,8	3	10,4	3	(1)	10,3	2
Stirn .....	11	3	27,3	3	27,8	—	—	2	18,2	2	18,2	1	(1)	9	—
Schläfe .....	10	6	60	2	20	—	—	—	—	1	10	1	—	10	—
Oberlippe....	2	1	50	—	—	—	—	—	—	—	—	—	—	—	—
Summa	107	49	45,8	15	14	10	9,4	10	9,4	10	9,4	13	—	12,1	5

## Carcinome der Schleimhaut.

Gesichts- region.	Zahl der operirten Fälle.	Es leben voll- kommen geheilt ohne Recidiv.		Es leben mit Recidiv. <sup>1)</sup>		Es starben an den Folgen der Operation.		Es starben an Recidiv.		Es starben an ander- weit. Erkrankungen, zur Zeit des Todes kein Recidiv.		Es starben (Todesursache zweifelhaft).		Geheilt ent- lassen, Ausgang unbekannt.	
		pCt.	pCt.	pCt.	pCt.	pCt.	pCt.	pCt.	pCt.	pCt.	pCt.	pCt.	pCt.		
Oberkiefer u. Nasenhöhle .	13	2	15,4	1	(1) 15,4	2	15,4	6	46,1	—	—	1	7,7	1	7,7
Wangen- schleimhaut.	5	—	—	—	—	—	—	3	60	—	—	1	20	1	20
Summa	18	2	11,1	1	5,6	2	11,1	9	50	—	—	2	11,1	2	11,1

Meinem hochverehrten Lehrer, Herrn Geh. Rath Czei erlaube ich mir, noch an dieser Stelle meinen verbindlich<sup>1)</sup> Dank für die Anregung zur vorliegenden Arbeit und Ueberlassung des Materials dazu auszusprechen.

<sup>1)</sup> Die Zahl in Klammer bedeutet die inoperablen Fälle.

(Der Schluss, die Casuistik enthaltend, folgt.)

C.

Taf. I.

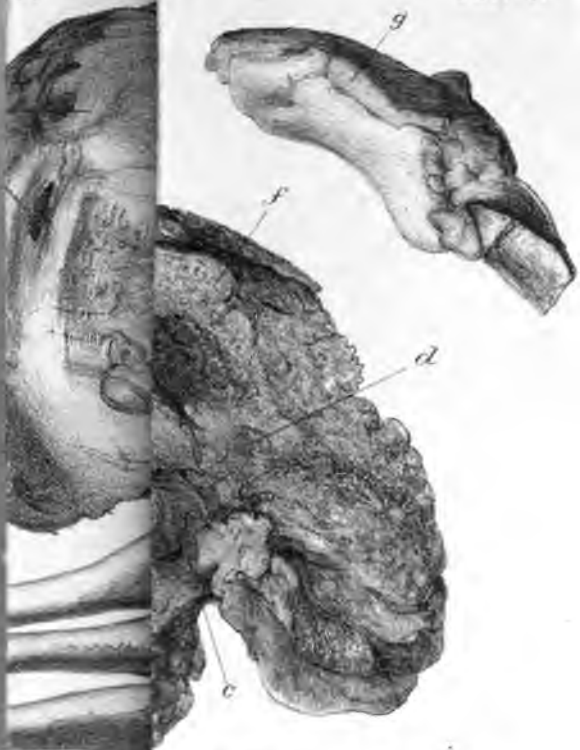
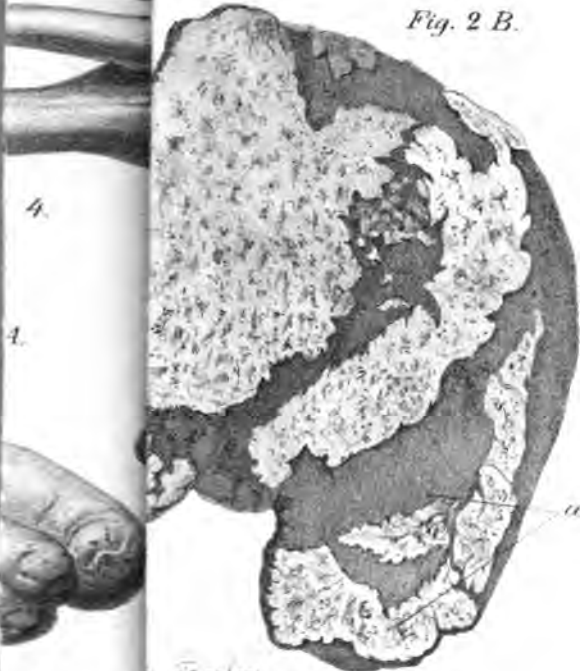


Fig. 2 B.



Forlani.

Fig. 8



Fig. 8.



Fig. 9.



Fig. 10. Taf. II.



Fig. 15.

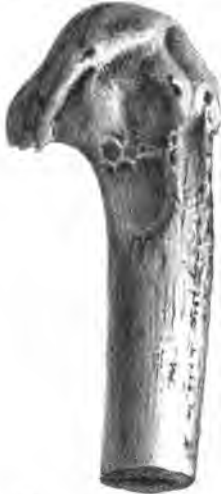

Fig. 17.




Fig. 16.

B

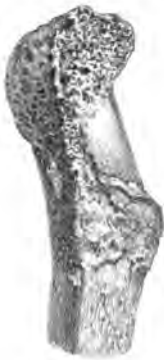



Fig. 3.





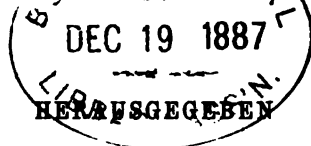


**ARCHIV**  
**FÜR**  
**KLINISCHE CHIRURGIE.**

**BEGRÜNDET**

von

**Dr. B. von LANGENBECK,**  
weil. Wirklichem Geh. Rath und Professor der Chirurgie.



VON

**DR. E. v. BERGMANN,**  
Prof. der Chirurgie in Berlin.

**DR. Th. BILLROTH,**  
Prof. der Chirurgie in Wien.

**DR. E. GURLT,**  
Prof. der Chirurgie in Berlin.

**SECHSUNDDREISSIGSTER BAND.**

**ZWITTES HEFT.**

(Mit 4 Tafeln Abbildungen und Holzschnitten.)

**BERLIN, 1887.**

**VERLAG VON AUGUST HIRSCHWALD.**

N.-W. Unter den Linden No. 68.



# Inhalt.

---

	Seite
IX. Beitrag zur Kenntniss der Struma maligna. Von Dr. F. Cramer. (Hierzu Tafel IV.) . . . . .	259
X. Zur Frage der operativen Behandlung der inneren Darmeinklemmungen. Von Prof. Dr. Madelung. (Hierzu Taf. V, Fig 1, 2.)	283
XI. Ein Fall von Atherom der Niere. Von Dr. B. Schlegtendal. (Hierzu Taf. V, Fig. 3.) . . . . .	304
XII. Aus der Heidelberger chirurgischen Klinik des Prof. Dr. Czerny. III. Zur Statistik der Carcinome der oberen Gesichtsgegend. Von Dr. Hugo Bonde. (Schluss zu S. 258.) (Hierzu Taf. VI.)	313
XIII. Ueber das Erysipeloid. Von Prof. Dr. Rosenbach. . . . .	346
XIV. Zur Chirurgie der Gallenblase. Von Prof. Dr. E. Küster . . . . .	351
XV. Beiträge zur Casuistik der syphilitischen Dactylitis. Von Dr. Franz Eschle . . . . .	356
XVI. Ueber einige plastische Operationen. Von Dr. James Israel. (Hierzu Taf. VII, Fig. 1, 2, 3 und Holzschnitte.) . . . . .	372
XVII. Ueber Transplantation frischer gestielter Lappen vom Thorax auf Weichtheildefecte des Ober- und Unterarmes. Von Dr. W. Wagner. (Hierzu Taf. VII, Fig. 4.) . . . . .	381
XVIII. Ueber Thonabdrücke der Prostata am Lebenden, als die beste Methode zur Gewinnung eines zuverlässigen und bleibenden Nachweises der Vergrößerung derselben. Von Dr. E. Hurry Fenwick. (Hierzu Taf. VII, Fig. 5, 6.) . . . . .	389
XIX. Zur Casuistik der gangränösen Hernien und des Anus praeter- naturalis. Von Dr. F. Haenel . . . . .	393
XX. Ueber das Angiosarkom der Mamma. Von Dr. Georg B. Schmidt. . . . .	421
XXI. Daten zur Indicationsstellung bei Steinoperationen und zur Aus- führung und Statistik der Lithotomion und Lithotripsien. Von Dr. Josef Kovács . . . . .	428
XXII. Die Wandlungen der Splenectomie seit dreissig Jahren. Von Dr. Georg Adelman . . . . .	442
XXIII. Ueber Ligaturen und Nähte bei den Abdomen-Operationen. Von Dr. Severeanu. (Hierzu Taf. VII, Fig. 7, 8, 9.) . . . . .	493
XXIV. Zur Statistik des hohen Steinschnittes. Bericht über 74 hohe Steinschnitte aus dem Privathospital des Herrn B. A. Pasch- koff, Russland, Gouv. Nischni-Nowgorod, Kreis Sergatsch, Dorf Wetoshkino. Von Dr. Edmund Assendelft. (Schluss zu S. 188.) . . . . .	498



## Bernhard von Langenbeck,

der Begründer der modernen deutschen Chirurgie, unser geliebter unvergesslicher Lehrer, wurde uns am 29. September 1887 durch den Tod entrissen. Die deutschen Chirurgen verlieren in ihm nicht nur den Meister und Führer ihrer Wissenschaft und Kunst, sie verlieren ihr geistiges Haupt.

Wer ist je in die Nähe dieses herrlichen Mannes gekommen und hätte nicht den Zauber seiner Persönlichkeit wie eine Wohlthat empfunden. Wie vermochte er das aufkeimende Talent seiner Jünger zu pflegen und zu erziehen! Wie rückhaltslos erkannte er das tüchtige Streben Anderer an! Wie konnte er sich für jeden Fortschritt in der Wissenschaft begeistern! Bis in sein hohes Alter behielt er das warme Interesse für alles Gute und Schöne, und in Tagen des Kummers und der Betrübniß, die ihm nicht erspart blieben, richtete er sich an der Arbeit und an der Sorge um Andere wie an einem eisernen Stabe auf. Wohl zeigten sich in der letzten Zeit trübe Mahnungen, dass auch ihm, der bis in's achte Lebensdecennium nicht zu altern schien, das Ende nicht mehr fern sei. Und doch! nun wir an seinem Grabe stehen, können wir den Gedanken kaum fassen, dass er nicht mehr unter uns weilt. — In unserer Wissenschaft wird er noch lange, lange durch seine literarischen Arbeiten fortleben. Die Tradition seiner Kunst wird sich auch ferner von Lehrer auf Schüler, die wieder zu Lehrern werden, fortpflanzen. Seine herzliche Freundschaft hat Jeder, welcher derselben theilhaftig wurde, wie ein Lebensglück empfunden. — Er hat auf allen Gebieten, die er mit

seinem Geiste durcharbeitete, tiefe Furchen gezogen und Marksteine seines dauernden Fortschreitens gesetzt, auch Wegweiser, wohin die Forschung sich weiter zu wenden hat.

Möge sein hoher Geist und sein gütiges Herz, voll von Wohlwollen und Menschenliebe, auch in Zukunft die deutsche Chirurgie durchdringen! Trachten wir, in seinem Sinne an der Vervollkommnung unserer Wissenschaft und Kunst fortzuarbeiten, zum Heile und Troste der leidenden Menschheit! Nur so können wir ihm danken, und ihn würdig als einen der Grössten unter den Geistesfürsten ehren!

Friede seiner Asche!

Billroth. Gurlt.

## IX.

# Beitrag zur Kenntniss der Struma maligna.

Von

**Dr. F. Cramer**

in Wiesbaden.

(Hierzu Tafel IV.)

---

In den letzten Jahren hatte ich Gelegenheit, in dem hiesigen St. Josephs-Hospitale 3 Fälle von Struma maligna zu beobachten, welche in mehrfacher Beziehung wichtig erscheinen für die Kenntniss dieser Krankheit, die ja seit Einführung der Kropfexstirpation ein erhöhtes Interesse gewonnen hat.

Der eine Fall (Kahn) betrifft eine Patientin Sr. Exc. des Herrn Geheimrath von Langenbeck, welcher über denselben sowie über einen der beiden anderen (Gudenius) Einiges gelegentlich der Diskussion über Kropf in der Berliner medicinischen Gesellschaft am 18. März 1885 mitgetheilt hat. Seine Angaben waren jedoch nur kurz und sind ausserdem durch sinnlose Druckfehler in dem Protocoll<sup>1)</sup> ganz entstellt, so dass eine ausführlichere Veröffentlichung nichts weniger als überflüssig erscheint, und auf seinen Wunsch hin erfolgt.

Erster Fall. Anfangs Juli 1884 consultirte mich der 49 Jahre alte Modellschreiner Gudenius von hier wegen eines grossen Kropfes, der ihm sehr viele Beschwerden machte und ihn seit 8 Tagen gezwungen hatte, die Arbeit zu verlassen. — Patient ist seiner Angabe nach geboren in Frauenstein bei Wiesbaden, einem kropffreien Orte, und stammt aus gesunder Familie, in der speciell Kropfleiden nicht vorkommen. Fast sein ganzes Leben hat er in Wiesbaden, wo ebenfalls der Kropf nicht endemisch ist, zugebracht und ist nur vorübergehend, etwa  $\frac{1}{4}$  Jahr lang, in seinen Jünglingsjahren in Graz gewesen, woselbst es viele Kröpfe giebt. Er ist stets gesund gewesen und hat von 1855—61 als Soldat resp. Unterofficier gedient. — Vor 6 Jahren

---

<sup>1)</sup> Herr von Langenbeck war verhindert die Correctur zu lesen.



bemerkte er zuerst nach einem Sprunge, bei welchem er den Kopf heftig nach rückwärts geworfen hatte, einen kleinen, nicht schmerzenden Knoten vorn am Halse und konnte eine Zeit lang den Kopf nicht frei bewegen. Im September 1884 bekam er mit einer schweren eisernen Stange einen äusserst starken Stoss gegen den oberen Theil des Brustbeines, welcher ihn von einem Gerüste, auf dem er gerade stand, herunterwarf, so dass er einige Rippen zerbrach. Seit dieser Zeit erst will er ein Wachsen des Knotens bemerkt haben und das Auftreten von Schmerzen im linken Arme. Hauptsächlich aber in den letzten 6—8 Wochen ist der Knoten rascher gewachsen. Zugleich sind die Schmerzen im Arme sehr viel heftiger geworden, und haben sich Anfälle von Athemnoth beim Steigen und Heben eingestellt, sowie starke Schlingbeschwerden. Auch Nachts tritt zuweilen Athemnoth ein, wenn er flach liegt. Die Kräfte haben rasch abgenommen und in den letzten Tagen ist auch noch ein quälender Husten mit wenig Auswurf hinzugekommen.

Status praesens: Pat. ist von mittlerer Statur, sieht abgemagert und blass aus. Der linke Arm ist ziemlich viel dünner als der rechte (20 zu 24 Ctm.). Der vordere Theil des Halses, besonders nach rechts hin, ist von einer grossen Geschwulst eingenommen, die alle Charaktere einer Struma hat und den grössten Umfang des Halses auf 46 Ctm. bringt (s. Taf. IV, Fig. 6). Dieselbe ist fast gleichmässig kugelig geformt, von glatter Oberfläche. fühlt sich überall hart an und schmerzt weder spontan noch bei Druck. Der Kehlkopf ist nach links verdrängt, etwas um seine Axe nach aussen gedreht und sitzt unterhalb des linken Kieferwinkels. Die beiden Carotiden sind sehr deutlich hinter der Geschwulst zu fühlen. Unterhalb derselben, da wo sie an das Sternum grenzt, läuft quer herüber eine stark ausgedehnte Vene. Der Dornfortsatz des 6. Halswirbels springt auffallend stark hervor, doch sind weder bei Druck noch bei Bewegungen, welche alle vollständig frei sind, Schmerzen vorhanden. Alle inneren Organe sind gesund und functioniren normal. Insbesondere fehlen Herzerscheinungen. Der Bronchialcatarrh ist unbedeutend. Seine Beschwerden sind die oben angegebenen, vor Allem quälend sind die heftigen Schmerzen in dem linken Arme, welche sich verschlimmern, sobald er den rechten Arm bewegt, und die Unmöglichkeit im Liegen zu schlafen, wegen der dann immer auftretenden Athemnoth.

Die Diagnose wurde auf Struma maligna gestellt, wegen des rapiden Wachsthums, der Schlingbeschwerden und der Schmerzen in dem Arme, welche letzteren auf eine Compression der Nervenstäme zurückgeführt wurden, obgleich die Gegend des Plexus axillaris frei erschien; doch wurde auch die Möglichkeit offen gelassen, dass dieselben von der Wirbelsäule resp. dem Rückenmarke ausgehen könnten. — Es war damit die Indication zur Exstirpation des Kropfes gegeben, welche der Pat. auch dringend verlangte, obgleich ihm die Gefahren derselben eher zu gross, als zu klein geschildert wurden. Er wollte lieber sterben, als ein so qualvolles Leben länger ertragen. — Um dieselbe auszuführen, wurde er am 24. Juli in das St. Josephs-Hospital aufgenommen, woselbst ihn Herr von Langenbeck untersuchte und sich mit der Diagnose sowie mit der beabsichtigten Operation einverstanden er-

klärte. — Dieselbe wurde dann am 30. Juli mit der gütigen Unterstützung des Genannten, sowie des Herrn Dr. Voigt und einiger anderer Collegen vorgenommen. — Zunächst wurde ein Hautlappen gebildet durch einen Schnitt, weloher rechts in der Höhe des Zungenbeines begann, bogenförmig mit unterer Convexität dicht über dem oberen Rande des Brustbeines verlaufend die Geschwulst umkreiste, und in der Furche, welche dieselbe mit dem verschobenen Kehlkopfe bildete, aufstieg, um in gleicher Höhe zu endigen. Nach Durchschneidung der vor der Schilddrüse verlaufenden Muskeln, so weit dieselben sich nicht verschieben liessen, und einer starken Vena jugularis anterior kam man auf die feste und glatte äussere Kapsel der Geschwulst, die sich überall, mit Ausnahme des dem Kehlkopf anliegenden Theiles, leicht aus der Umgebung ausschälen liess. Die Gefässe wurden möglichst vor der Durchschneidung dicht an der Kapsel unterbunden, theilweise auch in Massenligaturen gefasst, der Nervus recurrens aber sicher nicht verletzt. Nach Herausnahme der Geschwulst trat der Kehlkopf wieder ziemlich in die Mittellinie, die Luftröhre erschien seitlich etwas zusammengedrückt, aber nicht erweicht. Infiltrirte Drüsen waren nicht zu finden, ebenso keine Veränderung in der Gegend des Plexus axillaris. Man sah tief in die Brustapertur hinein und konnte deutlich die Athembewegungen der rechten Lunge verfolgen, da die Geschwulst 2—3 Ctm. weit hinter den oberen Rand des Brustbeines hinunter gereicht hatte. — Da der Lappen sich doch nicht ganz angelegt hätte, wurden nur die beiden oberen Wundwinkel durch einige Nähte vereinigt, und im Uebrigen die ganze Wunde mit Jodoformgaze austamponirt. — Die Operation hatte 1½ Stunden gedauert, der Blutverlust war verhältnissmässig gering. — Die mikroskopische Untersuchung des Kropfes, auf welche ich später noch zurückkommen werde, ergab, entgegen der klinischen Diagnose, den Befund einer Struma fibrosa, also einer gutartigen Form. — Der Verlauf war zunächst ein günstiger. Der Patient erholte sich rasch, bekam in den ersten Tagen kein Fieber und seine Beschwerden, besonders die Athembeklemmungen liessen fast ganz nach. Nur der Husten machte ihm viel zu schaffen, verlor sich aber am Ende der 1. Woche ziemlich. Am 7. August, also am 8. Tage, stieg die Abendtemperatur auf 38,8 und blieb in der 2. Woche auf dieser Höhe, während sich gleichzeitig eine undeutliche Dämpfung geringen Grades am oberen Ende des Sternums nachweisen liess. Die Wunde granulirte dabei aber ganz gut und secernirte wenig, so dass von ihr aus das Fieber nicht recht erklärlich war. In der 3. Woche war die Temperatur normal, die Schmerzen im linken Arme verloren sich ganz, Pat. fühlte sich wohl und die Wunde verkleinerte sich bis zur Grösse einer Welschnuss. Die Dämpfung über dem Manubrium sterni blieb bestehen. Gegen Ende dieser Woche bemerkte ich zuerst der gedämpften Stelle entsprechend eine kleine Hervorwölbung, welche sehr schmerzhaft war. Dieselbe vergrösserte sich ziemlich rasch, so dass sie am 22. August schon ein Kugelsegment darstellte, dessen Basis 3—4 Ctm. und Dicke 1 Ctm. etwa betrug. Sie reichte nach oben bis Fingerbreit unter den oberen Rand des Brustbeines und sass genau in der Mittellinie; die Haut darüber war nicht geröthet. An den Rändern war ihre Consistenz knorpelig,

und man hatte entschieden den Eindruck, dass sie aus dem Knochen herauskomme und die äussere Knochenschale in sie überginge. In der Mitte war sie weich und fühlte man ganz deutliche Pulsation. Jede Berührung war ungemein schmerzhaft. Ringsherum war eine Dämpfung nicht deutlich nachzuweisen. Man hörte über derselben ganz reine Herztöne ohne alle Geräusche. Im Uebrigen ergab die physikalische Untersuchung der Brusteingeweide vollständig normale Verhältnisse, abgesehen von einem sehr ausgesprochenen Venensausen in den Supraclaviculargruben. Während das Allgemeinbefinden des Patienten im Ganzen ein befriedigendes blieb, und die Operationswunde sich immer mehr verkleinerte, wuchs diese Geschwulst aus dem Sternum nun langsam weiter und die Pulsation wurde immer deutlicher, so dass sie nicht nur zu fühlen, sondern auch schon in einiger Entfernung deutlich zu sehen war. Der erste Gedanke war der, dass es sich um einen pulsirenden Knochentumor handele, und besonders Herr von Langenbeck sprach sich für diese Diagnose aus. Später aber wurde von dieser Annahme abgegangen und die Affection als ein Aneurysma des Aortenbogens betrachtet, weil die Pulsation so ungemein stark ausgesprochen war, die Herztöne vollständig rein zu hören waren und der Sitz charakteristisch erschien. Neben einer Reihe von anderen Aerzten war es hauptsächlich Herr Geheimrath Seitz, welcher nach mehrfacher eingehender Untersuchung für diese Diagnose sich aussprach und derselben zum Siege verhalf. Demgemäss wurden zunächst Jodkali und Ergotinjectionen angewandt, das erstere Mittel schon nach kurzer Zeit wegen heftiger Akne und Schnupfen, das letztere nach einer grösseren Anzahl von Injectionen wegen Erfolglosigkeit und der damit verbundenen Schmerzen weggelassen. — Ende September fingen die Schmerzen im Arme, welche 5 Wochen lang vollständig verschwunden waren, plötzlich wieder an, und zwar heftiger, als sie früher gewesen waren, dazu gesellten sich auch solche in den Beinen. Die Geschwulst in dem Sternum hatte zu dieser Zeit eine solche Grösse erreicht, dass sie fast die ganze Breite desselben einnahm und entsprechend hoch aus demselben vortrat. Daneben hatte sich in der linken Supraclaviculargrube ein kleines Haselnussgrosses Geschwülstchen gebildet, welches den Eindruck einer geschwollenen Lymphdrüse machte. Die Operationswunde war noch nicht geschlossen und hatte in der letzten Zeit keine sichtbaren Fortschritte in der Heilung gemacht. Der Allgemeinzustand war eher ein besserer geworden, so dass der Patient den ganzen Tag ausser Bett war, aber die Schmerzen in den Extremitäten wurden so arg, dass er Nachts nicht schlafen konnte. Alle möglichen Einreibungen und ebenso die Anwendung des constanten Stromes zeigten sich vollständig wirkungslos gegen dieselben. — Mit der Zeit wurde der Zustand so unerträglich, dass Anfangs November der Patient auf das dringendste verlangte, man solle ihm helfen, wenn es auch mit Lebensgefahr verknüpft sei. So könne er nicht weiter leben. In der That waren seine Beschwerden auch maasslos, und zudem war die Geschwulst so gewachsen und trat so sehr hervor, dass die Gefahr der Ruptur sehr nahe lag. (Taf. IV, Fig. 1 giebt eine Abbildung aus dieser Zeit.) Wir entschlossen uns daher nach langem Ueberlegen, die periphere Unter-

bindung der grossen Gefässe zu versuchen, und zwar zunächst die der linken Carotis communis. Dieselbe wurde ausgeführt am 10. November. Bis zur Zuschnürung wurde der Patient narkotisirt, diese selbst aber bei vollem Bewusstsein gemacht. Auffallende Störungen von Seiten des Gehirnes zeigten sich jedoch dabei nicht. Die unmittelbaren Folgen waren überhaupt sehr gering und bestanden hauptsächlich in Zahnweh und einem Gefühle von Taubheit auf der linken Seite des Kopfes. Auf die Pulsation der Geschwulst hatte die Unterbindung keinen bemerkbaren Einfluss. Dagegen waren die heftigen Schmerzen im Nacken und Arme zunächst verschwunden. Leider aber dauerte dies nur wenige Tage. Die Wunde heilte zwar reactionslos, ganz per primam, aber schon am 15. kamen die Schmerzen wieder und jetzt auch rechtsseitig und vorzugsweise gerade im Nacken. Die Drehungen des Halses waren dabei erschwert. Zu gleicher Zeit wuchs auch die Geschwulst wieder mehr und es bildete sich nach aussen und unten von derselben eine gesonderte kleinere Hervorwölbung von demselben Charakter wie die grosse, von der sie nur durch eine seichte Furche getrennt war. — Da die Erleichterung der Schmerzen nach der Unterbindung der Carotis einige Hoffnung erweckt hatte, dass auf dem betretenen Wege etwas erreicht werden könnte, machte ich am 20. Nov. auch die Unterbindung der linken Subclavia über dem Schlüsselbeine. Dabei wurde die kleine drüsenartige Geschwulst, welche in der Supraclaviculargrube sass, entfernt. Auch diese Operation verlief ohne alle Reaction, die Wunde heilte per primam und wieder wurden die Schmerzen in den Extremitäten besser, während die Steifigkeit und Schmerzhaftigkeit im Nacken bestehen blieb, ja eher noch zunahm, so dass der Pat. den Kopf gar nicht mehr frei halten konnte, sondern immer gegenlegen oder mit seinen Händen stützen musste. Die Pulsation erschien danach vorübergehend etwas verringert, aber das Wachsthum der Geschwulst wurde nicht aufgehalten. — Denselben Verlauf nahm die Unterbindung der rechten Subclavia, welche ich schliesslich am 8. Dec. auch noch vornahm, durch das Drängen des Patienten bewogen, dessen Schmerzen wieder gerade so gross waren wie früher, und nur noch durch grössere Dosen Morphinum in der letzten Zeit einigermaassen gemildert werden konnten. Mittlerweile hatte die ursprüngliche Operationswunde sich wieder etwas vergrössert in Folge der durch das Wachsthum des vermeintlichen Aneurysmas gesetzten Verschiebung der Haut. Die Körperkräfte des Pat. hatten sehr abgenommen und vor Allem waren auch psychische Veränderungen bei ihm wahrzunehmen. Sein Blick und sein ganzes Wesen waren unstät geworden und er befand sich in beständiger Aufregung. Mehrmals kam er zu ganz ungewöhnlicher Zeit in das Operationszimmer gestürzt und fragte, ob denn jetzt nichts an ihm gemacht werden sollte. Dabei hatten seine Mienen etwas unheimliches und drohendes. In der Nacht vom 14. auf den 15. December sprang er mehrmals aus dem Bette, behauptete helle Stellen zu sehen, weckte seine Zimmergenossen, lief zwecklos mit dem Uringlase im Zimmer herum und versuchte das Fenster zu öffnen, scheinbar in der Absicht hinaus zu springen. Als die Schwester ihn zur Rede stellte, lachte er laut auf, liess sich dann aber zu Bett bringen. Aehnliche Zustände wiederholten sich vom 15. auf

16. Dec., während er vom 16. auf den 17. ganz gut schlief, obgleich er weniger Morphium als gewöhnlich genommen hatte. In der Nacht vom 17. auf 18. wachte er um 1 Uhr auf, warf den Nachttisch um, seine Uhr in das Zimmer und sprang an das Fenster, von welchem er nur unter Anwendung von Gewalt und Drohungen weggebracht werden konnte. Um 5 Uhr wiederholte sich eine ähnliche Scene. Am Morgen des 18. fand ich ihn mit sehr verändertem Gesichtsausdrucke zu Bette liegend. Er war ganz irr, wusste nicht wo er war und erzählte, er sei Abends zuvor in der Glesserei von einem Gerüste gefallen und dann hierher gebracht worden, glaubt sein Prinzipal habe ihn verklagt, sieht seinen Sohn, der nicht da ist und dergleichen mehr. Doch erkennt er mich und die Schwester. Dabei zittert er beständig, erbricht viel und wirft etwas blutigen Schleim aus. So blieb er während des ganzen Tages, und viel Morphium musste gegeben werden, um ihn einigermaassen ruhig zu halten. Die Nacht darauf wird er wieder sehr unruhig, kann nur mit Gewalt im Bette gehalten werden. Am 19. Morgens lag er ruhig zu Bett mit ganz verfallenen Gesichtszügen, erkennt Niemand mehr und hat starke Zuckungen in den Extremitäten, besonders auf der rechten Seite. Der Puls ist sehr rasch und klein, die Athmung ungleichmässig. Das Erbrechen hat aufgehört, doch verweigert er jede Nahrung. Während des Tages stieg der Puls sehr rasch, stand Mittags auf 180, Abends auf 204, bei einer Temperatur von 40,2. Während er bis Mittag immer noch aus dem Bette gewollt hatte, wurde er Nachmittags immer ruhiger, obgleich die Zuckungen noch weiter fort dauerten. Abends war er ganz comatös und unter Zunehmen dieses Zustandes starb er anderen Tages (20. Dec.) Vormittags.

Die Section, welche noch an demselben Tage von Herrn Dr. A. Pfeiffer vorgenommen wurde, ergab zunächst, dass die Geschwulst im Sternum, welche nach dem Tode sehr zusammengefallen erschien, kein Aneurysma, sondern ein Neoplasma war; dasselbe sass mitten im Sternum drin, und zwar gerade da, wo hinten der Aortenbogen anliegt, aber es war von demselben getrennt durch die noch vorhandene, wenn auch verdünnte compacte Knochenschale des Brustbeines und an den Gefässen selbst war nicht die geringste Abnormität wahrzunehmen. Auch trat kein grösseres Gefäss in dasselbe ein. — Die inneren Organe, insbesondere das Herz und die Lungen, erwiesen sich ganz gesund. Nur die Leber war etwas cirrhotisch. Das Gehirn war im Ganzen ebenfalls normal, doch fiel ein starker Blureichthum der Venen auf, eine geringe Abplattung der Windungen und eine starke Ansammlung seröser Flüssigkeit unter der Medulla oblongata. Die Halswirbelsäule zeigte dem 6. Halswirbel entsprechend eine Knickung nach vorn und war an dieser Stelle erweicht, worauf ich noch zurückkommen werde. An dem entsprechenden Theile des Rückenmarks war makroskopisch keine weitere Veränderung zu bemerken, als dass es von vorne nach hinten etwas abgeplattet erschien.

Als Todesursache musste, weniger nach dem anatomischen Befunde als dem klinischen Verlaufe nach, die Affection des Halsmarkes betrachtet werden. Die klonischen, hauptsächlich auf eine Seite beschränkten Krämpfe, die grosse Temperaturerhöhung und

colossale Beschleunigung des Pulses weisen ja deutlich auf eine Störung des Centralnervensystems hin. Makroskopisch trat dieselbe nicht gerade sehr zu Tage, aber die Bedingungen derselben waren in der Zerstörung der Wirbelsäule ja hinlänglich gegeben, und die später vorgenommene mikroskopische Untersuchung liess keinen Zweifel daran.

Herr Prof. Orth in Göttingen hatte die Güte, die Präparate des Rückenmarks zu untersuchen und constatirte in allen Theilen den Befund von Corp. amylac. in der grauen so gut wie in der weissen Substanz, am reichlichsten in den grauen Hinterhörnern und ihrer Substantia gelatinosa. Von der weissen Substanz waren die Goll'schen Keilstränge am reichlichsten versehen, auch waren sie hier sehr gross. Ausserdem war an sämtlichen Schnitten das Gerüst in dem einen Burdach'schen Keilstrange erheblich dicker als in dem anderen, so dass ersterer sowohl bei der mikroskopischen als bei der makroskopischen Betrachtung deutlich röther erschien als der andere. Endlich zeigte sich an sämtlichen Schnitten eine auffällige Verschiedenheit der Vorderstränge, von welchen der eine, dem rötheren Burdach'schen Strange entsprechend, viel schmäler war als der andere, und an der Incisura anter. eine concave Begrenzung zeigte, während der andere eine entsprechend convex gestaltete Oberfläche darbot. Es konnten indessen mikroskopische Verschiedenheiten im Bau nicht mit Sicherheit erkannt werden. Der Befund entsprach also dem, wie er bei Compressionsmyelitis vorkommt und dürfte also in dieser die nächste Todesursache gelegen haben.

Die genauere Untersuchung der Kropfgeschwulst ergab Folgendes: Sie ist 12 Ctm. breit und ebenso hoch, von umgekehrter Herzform. Die Oberfläche ist überall glatt und gleichmässig, zeigt aber vorn deutlich die Trennungslinie beider Lappen und nach unten den dazwischen geschobenen Isthmus. Alle Theile scheinen ziemlich gleichmässig vergrössert. Ein dichtes Venennetz und hier und da kleine Cysten schimmern durch. Der Durchschnitt ergiebt, dass es sich im Ganzen um ein festes Fasergewebe handelt, in welchem hier und da weichere Partien und kleine mit einer serösen Flüssigkeit gefüllte Cysten sich finden. Nur im Isthmus ist eine solche von beinahe Eigrösse enthalten, deren Wandungen innen mit kleinen Kalkconcrementen besetzt sind.

Die mikroskopische Untersuchung, welche von Herrn Dr. A. Pfeiffer vorgenommen wurde, ergab zunächst, wie oben erwähnt, nur das Vorhandensein von fibrösem Gewebe mit eingestreuten Follikeln und Drüsenschläuchen, so dass gegen die klinische Diagnose, welche ja auf eine Struma maligna gelaftet hatte, die anatomische auf Struma fibrosa gestellt und die Gutartigkeit des Tumors behauptet wurde. Später aber als die Untersuchung der Sternalgeschwulst darauf deutete, dass sie eine Metastase eines bösartigen Kropfes sei, wurde die Untersuchung genauer wiederholt und es fanden sich Stellen in dem Kropfe, welche zweifellos carcinomatöser Natur waren. Es entsprachen die Bilder denjenigen, wie sie Wölfler<sup>5)</sup>\*) auf Tafel XVII., Fig. 45 von dem Carcinoma alveolare giebt.

Von der Sternalgeschwulst giebt Taf. IV. Fig. 2 zunächst einen makroskopischen Durchschnitt in natürlicher Grösse des Spirituspräparates. Man erkennt auf dem durch die Mitte hindurchgehenden Sagittalschnitte, dass das Manubrium sterni in seiner ganzen Dicke befallen ist. Seine Schale ist in allen Richtungen, besonders nach vorn, aufgetrieben und sehr verdünnt, und statt der spongiösen Substanz, von der nur in dem Centrum noch eine schmale Leiste zurückgeblieben ist, findet sich eine von einer Menge grösserer und kleinerer mit Blut gefüllten Hohlräumen durchsetzte Geschwulstmasse, in der die Knochenbälkchen noch nicht ganz zerstört sind. Die ganze Structur der Geschwulst zeigt eine radiäre Anordnung und zwar so, dass der in der Mitte zurückgebliebene Rest von Knochen den Mittelpunkt für die Strahlung bildet.

Höchst interessant war nun der mikroskopische Befund. Derselbe ergab nämlich, dass die eigentliche Geschwulstmasse zum grössten Theile aus kleinen, durch bindegewebige Septa von einander getrennten Follikeln gebildet wurde, welche 51—102  $\mu$  im Durchmesser massen, ein centrales Lumen und eine einfache, wandständige Schicht epithelialer Zellen hatten und in ihrer ganzen Anordnung sofort an die Follikel der Schilddrüse erinnerten. Diese Massen gruben sich in die Knochenbälkchen ein, und stellenweise fanden sich an der Grenze zwischen beiden Geweben Riesenzellen.

---

\*) Diese hochstehenden Zahlen beziehen sich auf das beigelegte Literaturverzeichnis.

Nicht überall aber erschien das Gewebe so gutartig, sondern an anderen Stellen fand sich deutlich die charakteristische Krebsform; da waren es keine Follikel mehr, sondern zweifellose Zapfen und Nester derselben epithelartigen Zellen, welche das Zerstörungswerk am Knochen trieben. Ich habe eine Abbildung dieser Verhältnisse in Fig. 3 gegeben. Dieselbe stammt von einer Uebergangsstelle und giebt ein recht getreues Abbild. Man sieht, wie auch in den Zellennestern noch die Neigung zur follikelartigen Anordnung sich zu erkennen giebt. Blutreste waren in den Präparaten leider nicht mehr vorhanden, doch glaube ich, dass dasselbe in den leer gezeichneten Räumen circulirt hat, die sich in nichts von denen unterscheiden, in welchen die Follikel und Zellennester lagern. Sämmtliche Präparate zeigten solche leeren Räume, und ich glaube den Zusammenhang derselben mit zweifellosen Bluträumen bei schwacher Vergrößerung deutlich verfolgen zu können.

Nach dieser Entdeckung wurde nun auch die Wirbelsäule einer genaueren Untersuchung unterzogen. Nachdem sie von den anhängenden Weichtheilen befreit war, zeigte sich zunächst eine eigenthümliche Deformität des sechsten Dornfortsatzes. Die Spitze desselben stand nicht, wie die der anderen, in der Richtung des Fortsatzes schief nach unten, sondern wich in ungefähr einem rechten Winkel davon ab und stand ganz nach oben. Bei genauerer Besichtigung blieb kein Zweifel, dass hier das Resultat einer früher stattgefundenen Fractur vorlag. Ein etwa 1 Ctm. langes Stück war von der Spitze abgebrochen gewesen und in verkehrter Richtung angeheilt. An dieser Stelle fand sich auch die Knickung der Wirbelsäule, und dieselbe war bedingt durch eine Erweichung der aneinanderstossenden Flächen des sechsten und siebenten Halswirbels. Diese Erweichung aber war, wie sich bei der mikroskopischen Untersuchung herausstellte, bewirkt durch denselben Vorgang, wie er am Brustbein sich gefunden hatte. Es war hier ebenfalls eine Neubildung und zwar von derselben Art wie die eben beschriebene, nur dass die carcinomatösen Stellen hier mehr in den Vordergrund traten und zahlreicher waren. Die Abgrenzung der Geschwulst war nicht scharf, sondern sie ging unmittelbar und allmähig in den gesunden Knochen über. Von der Bandscheibe war noch ein kleiner Rest übrig, wie man dies in der



schematisch gehaltenen Figur, welche die beschriebenen Verhältnisse veranschaulichen soll, erkennen kann.

Zweiter Fall. Frau Kahn, Kaufmannsfrau aus Bingen, 37 Jahre alt, wurde aufgenommen 18. Febr. 1885 wegen hochgradiger Anämie in Folge beständiger Blutungen aus dem Munde. Sie stammt aus gesunder Familie, Eltern und Geschwister leben, war als Mädchen immer gesund, mit Ausnahme vorübergehender Magenbeschwerden, ist seit 1871 verheirathet, hat 7 normale Geburten und vor 5 Jahren einen Abortus gut überstanden. Mehrfach hat sie in den letzten 6 Jahren Blutspeien gehabt und es waren Veränderungen in der rechten Lungenspitze nachgewiesen. Vor etwa 8 Jahren fing eine Kropfgeschwulst am Halse an sich ganz allmählig zu bilden, und erreichte den Umfang, welchen sie jetzt hat, schon vor 3 Jahren, seit welcher Zeit sie nicht mehr gewachsen ist. Jodinjektionen, welche Anfangs längere Zeit hindurch gemacht worden waren, hatten eben so wenig Erfolg, wie alle anderen Medicationen. Vor einem Jahre entleerte in Frankfurt ein Arzt durch Punction einen Tassenkopf voll Flüssigkeit, wodurch die Geschwulst nicht wesentlich verkleinert wurde, aber den Anstoss zu einer Verhärtung einzelner Partien erhielt. Schmerzen in dem Kropfe sowie Schling- und Athembeschwerden sind bis jetzt nicht vorhanden gewesen. Vor etwa 16 Monaten, während einer Epidemie von Mumps, die auch die Kinder der Patientin befiel, entstand in der rechten Wangengegend eine harte, rundliche, wenig schmerzhaftes Geschwulst, die eine Zeit lang für Parotitis gehalten wurde, die aber, wie sich später herausstellte, vom Unterkiefer ausging, und mit zunehmendem Wachsthum das Öffnen des Mundes und das Kauen verhinderte, wodurch die Pat. sehr herunterkam, um so mehr, als auch nach und nach sich heftige Schmerzen in der Geschwulst entwickelten, die den Schlaf störten. Vor 6 Wochen fiel der Pat. ein Zahn aus. Seit dieser Zeit leidet sie beständig an Blutungen aus der Geschwulst, und zwar theilweise sehr heftigen, und diese sind hauptsächlich die Veranlassung, dass sie die Hülfe Sr. Excellenz in Anspruch nimmt. — In ihrer Familie ist ihres Wissens etwas Aehnliches nicht vorgekommen, und die Gegend, in welcher sie stets gewohnt hat, ist kropffrei.

Status praesens: Die Patientin ist mittelgross, schwächlich und sehr blass aussehend, hat schlaffe Muskulatur und ist schlecht genährt. Am meisten in die Augen springt zunächst ein starker Kropf. Derselbe hat die Grösse eines Kindskopfes, so dass der Umfang des Halses 46 Ctm. an der dicksten Stelle beträgt. Seine Oberfläche ist uneben, zeigt einige Buckel und die Consistenz ist sehr verschieden. Man fühlt sehr harte Knoten neben ganz weichen, theilweise fluctuirenden Stellen. Von letzteren befindet sich eine grössere an der rechten Seite, welche überhaupt etwas stärker hervortritt, wenn auch im Ganzen alle Theile der Drüse ziemlich gleichmässig befallen sind. Mit der Haut ist er nirgends verwachsen, aber die Venen sind sehr zahlreich und erweitert, besonders in den oberen Partien des Thorax. Die Gegend des rechten aufsteigenden Kieferastes und Kieferwinkels ist verdickt, und zwar dadurch, dass der entsprechende Theil des Unterkieferknochens von einer Gänseeigrössen, weichen Geschwulst eingenommen wird, welche die

Weichtheile der Wange nach aussen drängt. Diese Geschwulst vom Munde aus betrachtet ist dunkelroth, von Blutgerinnseln bedeckt und an ihrer Oberfläche uneben. Bei der geringsten Berührung blutet sie stark, und es lässt sich deshalb nur mit Mühe ihr näheres Verhalten constatiren. Doch ist es zweifellos, dass sie aus dem Unterkiefer hervorkommt, und denselben in ziemlicher Ausdehnung zerstört hat. Die Zähne sind bis auf einen ausgefallen. — Im Uebrigen scheinen die inneren Organe gesund bis auf die rechte Lunge. Die Percussion ergiebt rechts hinten oben tympanitischen Schall und die Auscultation an verschiedenen circumscribten Stellen, besonders in der Axillarlinie, kleinblasiges Rasseln und abgeschwächtes Athmen. Dabei ist starker Hustenreiz vorhanden.

Trotz absoluter Ruhe kommen in den ersten Tagen ihres Spitalaufenthaltes fortwährend Blutungen vor, welche mehrmals die Tamponnade mit Liquor Ferri nöthig machten, und schliesslich, als auch noch eine heftige Menstrualblutung dazu kam, die Pat. so herunter brachten, dass die Vornahme eines operativen Eingriffes zur Entfernung des Tumors dringend geboten erschien. Dieselbe wurde am 2. März von Herrn von Langenbeck vorgenommen. Um den Blutverlust bei der schon sehr geschwächten Frau möglichst zu verringern, wurde zunächst die Carotis externa der rechten Seite, sowie 2 grössere Aeste derselben, wahrscheinlich Thyreoid. sup. und Maxill. extern., unterbunden. Bei dem ganz verschobenen Operationsfelde war diese Unterbindung natürlich sehr schwierig, und die Unterscheidung der verschiedenen Aeste, die in das Bereich des Schnittes kamen, nicht mit Sicherheit möglich. — Sodann wurde die Wange vom Mundwinkel aus bis in den Musc. masseter hinein gespalten, um die Geschwulst ganz freizulegen, diese selbst dann mit dem scharfen Löffel und dem Thermokauter gründlich zerstört, da an eine Abtragung mit Messer und Säge resp. Resection des Unterkiefers bei der sehr schwachen Frau nicht zu denken war. Der Ausdehnung der Geschwulst entsprechend, welche jetzt erst deutlich erkannt werden konnte, blieb einige Centimeter vor und hinter dem Kieferwinkel nur eine dünne Lamelle des Knochens stehen. Die Blutung bei Durchschneidung der Wange war minimal, diejenige aus dem Tumor, wenn auch wohl durch die vorgängige Unterbindung vermindert, doch immerhin noch recht beträchtlich, und es wurde schliesslich, weil sie sich trotz der ausgedehnten Cauterisation nicht stillen wollte, noch nöthig, die Wundfläche am Unterkiefer mit Jodoformgaze zu tamponniren. Die Wangenwunde blieb offen, um eventuell wieder bekommen zu können, wenn die Blutung sich wiederholen sollte. — Die Operation hatte 2 Stunden gedauert. In den ersten Tagen war die Patientin sehr schwach und fieberte mässig. Die Blutung wiederholte sich nicht und es konnten die Tampons 8 Tage liegen bleiben. — Am 14. März, also 12 Tage nach der ersten Operation, nachdem sich die Pat. ziemlich erholt hatte, obgleich sie immer Abends noch etwas fieberte, wurde die Stelle, wo die Geschwulst gesessen hatte, noch einmal gründlich cauterisirt und die Wangenwunde nach Anfrischung der Wundränder vernäht. — Nach dieser zweiten Operation, welche wie die erste in Narkose vorgenommen worden war, litt die Pat. einige Tage heftig an Erbrechen, ohne dass sonstige ernstere Störungen

eintraten. Die vernähte Wunde heilte per primam und die Pat. konnte am 28. als geheilt entlassen werden, nachdem einige Tage zuvor noch eine Punction der grossen Cyste in der rechten Hälfte des Kropfes gemacht worden war, die wenig dünnflüssige Massen ergab. Die Stelle, wo die Geschwulst am Unterkiefer gesessen hatte, granulirte natürlich noch, und es erschien der Mund, theils in Folge der Durchschneidung mehrerer Facialisäste. theils in Folge der Wunde, stark verzogen. — Am 1. Dec. besuchte ich die Pat. in Bingen und fand sie ziemlich elend. Sie hatte sich zunächst nach der Entlassung einige Wochen lang wohl gefühlt. Die Periode war in den ersten 3 Monaten ausgeblieben und die Stimme 7 Monate lang ganz verschwunden gewesen, bis sie bei Gelegenheit einer zur Zeit der Periode eintretenden Hämoptoe plötzlich wiederkam. Die letztere hatte sich vor Kurzem, ebenfalls zur Zeit der Menses, noch einmal wiederholt. Ende Mai hatte sie Schmerzen in dem Genick bekommen, welche die Bewegungen des Halses sehr erschwerten. Mit der Zeit hatten sich auch Schmerzen im rechten Arme und linken Schulter dazu gesellt, die anfallsweise mehrere Male am Tage auftraten, und besonders Abends so stark sind, dass sie die Anwendung von grossen Dosen Morphinum nöthig machen. Mit den Anfällen zugleich tritt Uebelkeit ein und Stechen im Kehlkopfe, wonach dann etwas blutiger Schleim zu Tage gefördert wird. Die Blutungen aus dem Unterkiefer sind aber nicht wiedergekehrt. Im Sommer war sie 4 Wochen in Soden, wo sie sich sehr erholte. In der letzten Zeit ist sie aber wieder sehr herunter gekommen und liegt seit 6—8 Wochen beständig zu Bett. — Status praesens: Sie ist sehr abgemagert, sieht aber gerade nicht cachectisch aus. Der rechte Arm ist um 2 Ctm. dünner als der linke. Der Hals misst an der dicksten Stelle 47 Ctm. Beim Aufsetzen muss sie mit den Händen den Kopf stützen. Die Wunde ist ganz vernarbt, von Geschwulst am Unterkiefer nichts mehr zu sehen, die Wange mit dem letzteren theilweise verwachsen, der Mund nach links verzogen, doch kann sie den rechten Mundwinkel bewegen. Das Herz erscheint normal, die rechte Lungenspitze dagegen kränker als früher; man hört auch links vorne oben bronchiales Athmen. Appetit schlecht, Neigung zu Verstopfung. Periode regelmässig. Die Fingerspitzen der rechten und in geringerem Grade auch der linken Hand sind taub. — Am 28. März 1886 sah ich Frau K. wieder. Sie war noch mehr abgemagert und sah sehr elend aus. Der Kropf ist nicht gewachsen. In dem hinteren Ende der Wangennarbe hat sich ein Taubeneigrosser Tumor gebildet, der seine Grösse nach der Angabe des behandelnden Arztes (Dr. Horn, Bingen) wechselt; derselbe fühlt sich weich an, pulsirt und ist äusserst schmerzhaft. Er sitzt unter der Haut, geht anscheinend vom aufsteigenden Aste des Unterkiefers aus. In der Gegend des 5. Halswirbels findet sich eine Deviation der Wirbelsäule nach links und ist Druck schmerzhaft. Entsprechend der rechten Synchondrosis sacroiliaca findet sich eine gut Eigrosse, weiche Anschwellung, welche wenig schmerzt, aber ebenfalls ganz deutlich und zweifellos pulsirt, wie ausser mir noch Herr Dr. Horn und Dr. A. Cahn constatiren konnten. Eine weitere derartige, aber dreifach grössere Anschwellung, deren Pulsation sogar deutlich sichtbar ist, sitzt zwischen Trochanter und Tuber ischii dexter,

ungefähr dem Verlaufe des Nervus ischiadicus entsprechend. Sie ist länglich und hat eine unregelmässige Form. Besonders zeigt sie etwas über der Mitte eine quere Einschnürung. Im Uebrigen hat sie dieselben Charaktere, wie diejenige an der Synchondrosis. Ueber der rechten Lungenspitze ausgesprochene Dämpfung. Uebrige Organe normal. Häufig Blutspeien. Viel Schmerzen in den Extremitäten, besonders im rechten Arme. Menses haben cessirt. Grosse Schwäche, aber keine Lähmung. Unregelmässige Temperaturschwankungen, welche aber  $38^{\circ}$  nur wenig übersteigen. — Am 12. April schreibt mir dann der Bruder der Pat., Herr Dr. med. A. Cahn, dass das Befinden derselben sich sehr verschlimmert habe. Insbesondere seien die Schmerzen in den Armen und Beinen unerträglich geworden. Der Kropf sei in den letzten 8 Tagen sichtlich gewachsen, so dass eine Furche zwischen demselben und dem Kinn fast gar nicht mehr existire. Ebenso hätten die Geschwülste in der Beckengegend an Grösse zugenommen. Die kleinere in der Wangennarbe wechselt immer noch wie früher an Ausdehnung. Am meisten werde die Pat. mitgenommen von einem rapide um sich greifenden Decubitus, der ihr unsägliche Schmerzen bereite. Das Schlucken sei sehr erschwert und es wäre überhaupt nur noch möglich Flüssigkeiten hinunter zu bringen. Aber auch diese würden seit einigen Tagen wieder erbrochen, so dass die Ernährung nothdürftig durch ernährende Klystiere erhalten werden müsse. — In einem späteren Briefe erwähnt er noch, dass ein sehr lästiges Hautjucken, besonders auf dem Kopfe, den Armen und Schenkeln, zu den Beschwerden der Pat. hinzugekommen sei. — Am 23. April starb die Pat. Ich erhielt die Nachricht aber leider erst nach der Beerdigung, so dass eine Section, die in diesem Falle von so grossem Interesse gewesen wäre und für welche ich alle Vorbereitungen getroffen hatte, nicht mehr möglich war.

Höchst interessant war jedoch die Untersuchung der Geschwulstmassen vom Unterkiefer. Dieselben zeigten sich zum grössten Theile zusammengesetzt aus grossen Follikeln, die durch schmale, fast nur aus dünnen Capillaren bestehende Septa von einander getrennt waren, eine einfache, randständige Schicht epithelioider Zellen hatten und in der Mitte eine structurlose gleichartige Masse einschlossen, ganz in der Art wie dies bei der Struma gelatinosa der Fall ist. Die Fig. 5 Taf. IV. veranschaulicht deutlich diese Bildungen und ich bin überzeugt, dass Jeder dieses Gewebe als von einer Struma stammend bezeichnen würde. Nur an wenigen Stellen tritt diese Follikelbildung nicht zu Tage und da finden sich dann die Zellen zu Haufen geordnet, die von einem bindegewebigen Gerüste getragen werden, so dass der Typus des Carcinoms darin nicht zu verkennen ist. Selbstverständlich sind auch Uebergänge zwischen beiden Formen vorhanden, welche sich dem einen oder anderen Typus nähern.

Es kann danach wohl kein Zweifel sein, dass der Unterkiefer-tumor als eine Metastase des Kropfes aufgefasst werden muss, ebenso wie dies bei den secundären Tumoren des Gudenius der Fall ist. Auch die übrigen Geschwülste der Frau Kahn, sowie die Affection der Wirbelsäule und vielleicht auch die der Lunge dürften auf dieselbe Ursache zurückzuführen sein.

Dritter Fall. Frau Michel, 46 Jahr alt, Bauersfrau aus Bornig bei St. Goarshausen, wurde aufgenommen am 14. Juli 1885 wegen einer Kropfgeschwulst, die ihr sehr grosse Schmerzen verursachte. Vor etwa zwei Jahren bemerkte sie zuerst, dass sich an der linken Seite des Halses ein kleiner Knoten bildete, ohne eine ihr bekannte Veranlassung. Im October 1884 fing derselbe an rascher zu wachsen und zu schmerzen. Während des Winters 1884/85 litt sie an Heiserkeit. Zur Zeit der Aufnahme hatte sie keine Beschwerden beim Schlingen und beim Athmen, aber beständig wurde sie von unerträglichen Schmerzen in der Geschwulst gequält, welche sie an der Arbeit hinderten und auch die Nachtruhe störten. Früher ist sie stets gesund gewesen, hat mehrere gesunde Kinder, und auch ihre Eltern und Geschwister sind gesund. Insbesondere ist Kropf in ihrer Familie ihres Wissens sonst nicht vorgekommen, und auch ihr Heimathsort, den sie nie länger verlassen hat, ist angeblich kropffrei. — Stat. praes. Die linke Hälfte der Schilddrüse ist in eine Gänseeigrosse ziemlich harte Geschwulst verwandelt, die eine glatte Oberfläche hat und sich nur wenig verschieben lässt, aber mit der Haut nicht verwachsen ist. Drüsen sind nicht geschwollen. Sprachstörungen sowie Schling- und Athembeschwerden sind nicht bemerkbar. Der allgemeine Ernährungszustand ist mangelhaft. Wegen der heftigen Schmerzen und des raschen Wachstums wird die Diagnose auf Struma maligna gestellt und die Exstirpation der Schilddrüse vorgeschlagen. — Am 20. Juli kam dieselbe zur Ausführung. — Zunächst wurde ein etwa 10 Ctm. langer Schnitt an dem inneren Rande des linken Kopfnickers gemacht mit möglichster Schonung der Hautvenen bis auf die Kapsel der Geschwulst dringend. Dann nahm ich die Ausschälung vor, wobei ich die Gefässe, erst die oberen dann die unteren dicht an der Kapsel unterband. Der Recurrens kam nicht zu Gesicht. Von dem Ringknorpel und der Luftröhre war die Lösung sehr schwierig und nur unter starker Zerrung der letzteren möglich. Die Blutung war sehr gering. Die Wunde wurde genäht, im unteren Winkel ein Drainrohr eingelegt und der Verband mit Jodoformgaze gemacht. Am Abend des Operationstages fieberte die Patientin (39°), war ganz stimmlos und konnte gar nichts, auch nichts Flüssiges schlucken. Die laryngoskopische Untersuchung, welche von Herrn Dr. Heinrich ausgeführt wurde, ergab, dass es sich um eine Paralyse der Glottisöffner (Cricocarythenoidei postic.) handelte, ferner um eine Pareze der Thyreo-arythenoid. intern. der Arythenoidei und des mittleren Schlund-schnürers, sowie eine veränderte Sensibilität der Epiglottis und des Kehlkopf-einganges, die sich besonders in einer verminderten Reflexerregbarkeit dieser Theile äusserte. Dabei stand die Epiglottis aufrecht und war unbeweglich.

— Die Temperatur kehrte schon am anderen Tage zur Norm zurück, auch die Stimme kam allmählig wieder, die Schlingbeschwerden dauerten fort bis zum 11. Tage, an welchem die Pat. wieder Flüssigkeiten schlucken konnte, denen dann am nächstfolgenden Tage auch feste Speisen folgten. — Am 4. August schien die Wunde ganz geheilt und die Pat. sollte am andern Tage entlassen werden, da brach in der Nacht auf einmal die Drainöffnung wieder auf und es entleerte sich frisches Blut aus derselben. Da die Blutung fort-dauerte, spaltete ich nach einigen Tagen die Fistel in der Richtung des früheren Hautschnittes, und fand als Ausgangspunkt der Blutung ein kleines Hirsekorngrosses weiches dunkelrothes Knötchen, welches seitlich dem Ringknorpel aufsass. Dasselbe wurde sofort mit dem Thermocauter zerstört, jedoch hörte die Blutung aus der Stelle nicht auf, auch nach Wiederholung der Cauterisirung und nach Aetzung mit Höllenstein, Liquor ferri, Umstechung und beständiger Compression. Dazu gesellte sich häufiges Blutspeien, und die laryngoskopische Untersuchung machte die Existenz eines der linken inneren Trachealwand aufsitzenden Tumors wahrscheinlich. — Am 8. September machte ich daher die Laryngofissur, welche das Vorhandensein einer flachen etwa Markstückgrossen, stark gerötheten und leicht blutenden Geschwulst ergab, die sich auf der linken Wand von der Mitte des Schildknorpels bis zum 5. Trachealringe erstreckte und offenbar mit dem äusseren kleinen Knötchen im Zusammenhang stand. Es wurde zunächst nur eine Canüle eingelegt, einige Tage darauf aber zur totalen Exstirpation des Larynx und der Trachea geschritten. Zunächst wurde die Fissur bis an das Jugulum verlängert und in den untersten Winkel die Tamponcanüle eingelegt. Dann wurden die Seiten des Kehlkopfes freigelegt, das Ligament, thyreochoideum quer durchtrennt, die Lösung von dem Oesophagus vorgenommen und schliesslich die Trachea nach Herausnahme der Canüle und Fixirung des unteren Theiles quer so tief als möglich am 6. Trachealringe durchschnitten. Dann wurde eine gewöhnliche Trachealcanüle eingelegt und die ganze Wunde mit Jodoformgaze tamponnirt. — Dieselbe wurde in der Folge täglich zweimal erneuert und bei dieser Gelegenheit jedesmal das Schlundrohr durch die Oesophaguswunde eingeführt, um der Patientin Nahrung beizubringen. — Zunächst ging alles gut. Die Blutungen hörten sofort ganz auf, die Reaction auf den Eingriff war eine sehr geringe und die Kräfte der Patientin fingen schon an wieder zuzunehmen. Aber schon in der zweiten Woche zeigten sich wieder kleine rothe Punkte an verschiedenen Stellen der Wunde, die sich rasch zu kleinen Knötchen und deutlichen Recidiven heraubildeten. Dieselben fingen wieder an zu bluten und die Patientin zu schwächen. Daneben traten bald die Zeichen eines rechtsseitigen Pleuraexsudates zu Tage, welches der Patientin sehr viele Schmerzen und Athemnoth verursachte. Unter Zunahme der Anämie, welche zuletzt so stark war, dass die Lippen in der Farbe kaum mehr von der Umgebung sich unterschieden, starb sie am 27. October. — Die Section, welche Tags darauf von Herrn Dr. A. Pfeiffer vorgenommen wurde, ergab ausser dem localen Befunde am Halse und einer hochgradigen Anämie aller Organe ein bedeutendes stark blutig gefärbtes seröses Exsudat

in beiden Pleurahöhlen, besonders in der linken, und eine grosse Anzahl von Hirsekorngrossen bis Markstückgrossen flachen ganz dunkelroth aussehenden weichen Geschwülstchen unter der Pleura pulmonalis, besonders des linken Unterlappens. Mehrere Halsdrüsen ebenfalls geschwollen und stark geröthet.

Die Untersuchung der exstirpirten Struma ergab, dass der rechte Lappen ganz gesund war, der linke allein in die Neubildung aufging. Aussen war dieselbe etwa in Fingerdicke von einem ziemlich festen, aber doch nicht gleichmässigen Gewebe gebildet, im Innern aber zeigte sie sich erweicht und zerfallen.

Durch das Mikroskop wurde festgestellt, dass es sich um ein Carcinoma alveolare handelte. Die örtlichen Recidive und die Metastasen in der Lunge hatten denselben Bau. Die letzteren sassen alle subpleural und das eigentliche Lungengewebe war frei von ihnen.

---

Es bestätigen diese Fälle zunächst die ungeheure Bösartigkeit der Struma maligna und die grosse Neigung derselben zur Metastasenbildung. Kaufmann<sup>1)</sup>, welcher diesen Punkt am ausführlichsten bespricht, fand in seiner ersten Zusammenstellung unter 23 Fällen von Carcinom 21 und unter 7 Fällen von Sarcom 3, bei welchen es zur Bildung von Metastasen gekommen war. Aehnlich stellt sich das Verhältniss bei den 6 später von ihm veröffentlichten Fällen<sup>14)</sup>. Auch die Localisirung der Metastasen entspricht Dem, was derselbe Autor u. A. darüber angegeben, dass sie nämlich am bei Weitem häufigsten in den Lungen und den Knochen gefunden werden und dass diejenigen in den Lungen meistens subpleural sitzen.

Sodann bilden sie einen erneuten Beleg für die Thatsache, dass Metastasen von bösartigen Kropfgeschwülsten häufig in ihrer histologischen Structur derjenigen der normalen Schilddrüse und ihrer gutartigen Neubildungen sehr nahe kommen. Bekanntlich hat W. Müller<sup>15)</sup> zuerst auf diesen Punkt aufmerksam gemacht, bei Gelegenheit der Beschreibung zweier Fälle von Strumakrebs, und auf die hohe Bedeutung dieser Thatsache für die Theorie der Metastasen hingewiesen. Andere Autoren haben Aehnliches beobachtet, so Eberth<sup>2)</sup>, Runge<sup>3)</sup>, Lücke<sup>4)</sup>, Wölfler<sup>5)</sup>, Neumann<sup>6)</sup>, und schliessen sich der Müller'schen Auffassung vollständig an. Cohnheim<sup>7)</sup> und Heschl<sup>8)</sup> dagegen, welche ebenfalls

derartige Metastasen untersuchten, glaubten aus ihrem Befunde den Schluss ziehen zu müssen, dass es sich um Metastasen gutartiger Strumen handle und dass solche also vorkämen, stiessen aber mit dieser Behauptung auf grossen Widerspruch, besonders bei Recklinghausen<sup>9)</sup> und Wölfler.

Es lässt sich a priori allerdings nicht läugnen, dass auch eine gutartige Geschwulst einmal Metastasen machen kann, denn es ist ihren Elementen gewiss nicht die Fähigkeit abzusprechen, irgendwo sonst im Körper festen Fuss fassen und weiter wachsen zu können, wenn sie zufällig durch den Blut- oder Lymphstrom mitgerissen werden. Es gehört dazu nur, dass die betreffende Stelle, an welcher sie hängen bleiben, günstige Verhältnisse für ihre Existenz und Fortentwicklung bietet. Sehen wir doch auch, dass Theile normaler Organe unter den genannten Bedingungen anderweitig fortleben können. Ich erinnere nur an die erfolgreichen Transplantationen von Epidermis und anderen Geweben, besonders von Knochenhaut, die ja in grosser Anzahl von den verschiedensten Forschern gemacht worden sind. Unter Anderen hat gerade mit dem letztgenannten Gewebe ja auch Cohnheim<sup>10)</sup> Versuche gemacht, welche zeigten, dass losgelöste Stückchen derselben in den Kreislauf gebracht, nicht nur sich erhalten, sondern auch zu Knochen weiter entwickeln.

Auch mehren sich in der letzten Zeit die Beobachtungen, welche zu beweisen scheinen, dass Metastasen gutartiger Geschwülste thatsächlich vorkommen. Es sind solche bekannt sowohl von Enchondromen<sup>11)</sup>, Myxomen als von Fibromen, Myomen und Lipomen. Vor Kurzem haben dann Baumgarten<sup>12)</sup> und Schlegtendal<sup>13)</sup> dieselbe Erscheinung bei einfachen Ovarialkysten constatirt. Dass das Vorkommen ein so seltenes ist, liegt ja wohl zum Theil daran, dass schliesslich doch nur ausnahmsweise Partikel gutartiger Gewächse in die Blut- oder Lymphbahn gelangen, während Dies bei den malignen, destruierenden Tumoren ja sehr leicht der Fall ist. Zum Theil mag die Ursache auch in einer geringeren Wachstumsenergie der mehr oder weniger normalen Zelle zu suchen sein. Dies wird ausser anderen auch durch die Cohnheim'schen Versuche wahrscheinlich gemacht. Die künstlichen Knochenmetastasen desselben konnten sich auf die Dauer nicht halten, sie wurden von der Umgebung bald zerstört, gerade so wie wir Dies



bei vielen anderen Transplantationen sehen. Er findet die Ursache allerdings weniger in der mangelhaften Wachstumsenergie des transplantirten Periostlappchens, als in der kräftigen Reaction des umgebenden Gewebes, aber es ist dieser Unterschied in der Auffassung kein durchschlagender, da es sich um relative Begriffe handelt. Das transplantirte Stück hat jedenfalls verhältnissmässig zu wenig Energie.

In der Frage der Kropfmetastasen haben aber wohl Cohnheim und Heschl entschieden Unrecht, und Wöfler stellt die ganze Frage in seiner bekannten Arbeit<sup>5)</sup> in das richtige Licht.

Er findet bei den meisten Metastasen von Strumen, auch da, wo die Primärgeschwulst sich anatomisch als zweifellos bösartig erwies, immer wieder die Neigung der Zellen sich zu Follikeln zu ordnen und den Typus der Schilddrüse resp. ihrer gutartigen Neubildungen nachzuahmen, aber doch nicht in der ganzen Ausdehnung. Meistens finden sich Stellen, welche sich in ihrem Bau dem heterologen Typus anschliessen. Auch kennt er Strumen, welche in ihrer Structur ganz dem gutartigen Adenom gleichen, aber sich doch klinisch als bösartig erweisen, indem sie Metastasen bilden. Er schliesst daraus aber nicht, dass ein gutartiger Tumor metastasirt hat, sondern, dass der Tumor nur ein scheinbar gutartiger, in Wirklichkeit bösartiger war, und nennt diese Form das *Adenoma malignum*. Er hält Cohnheim entgegen, dass in dessen Fall der Beweis, es habe sich um eine gutartige Struma gehandelt, nicht erbracht sei, da nicht alle Partien der ursprünglichen Geschwulst hinlänglich untersucht seien, und es doch häufig vorkomme, dass in einer und derselben Kropfgeschwulst sehr verschiedene Structurarten vertreten seien. In dem betreffenden Falle sei aber die Wahrscheinlichkeit, dass es sich doch um eine wenigstens stellenweise bösartige Geschwulst gehandelt habe, sehr gross, weil ja Cohnheim selbst angebe, dass ein Zapfen derselben in eine Vene eingedrungen sei, also doch jedenfalls eine destruirende Form vorgelegen habe. Heschl gegenüber betont er, auf Grund eigener Untersuchung des Falles, dass die primäre Geschwulst kein gutartiges Adenom gewesen sei und dass sowohl die makroskopische wie die mikroskopische Untersuchung den Verdacht der Bösartigkeit nahe gelegt habe, die Recidivgeschwulst aber zum grössten Theile Uebergangsformen vom Adenom zum Carcinom enthalten

habe und stellenweise Partien, welche von einem Carcinom nicht mehr zu unterscheiden gewesen seien.

Aehnlich ist der Einwurf, welcher Cohnheim von Recklinghausen gemacht wird.

In unserem ersten Falle (Gudenius) schien es zunächst auch, als seien die Metastasen von einem gutartigen Kropfe ausgegangen und nur eine genaue wiederholte Untersuchung liess erkennen, dass doch einzelne Stellen der Struma auch anatomisch den bösartigen Character erkennen liessen, welchen der klinische Verlauf schon vorher wahrscheinlich gemacht hatte. Ueber die mikroskopische Beschaffenheit des Kropfes der Frau Kahn lässt sich leider nichts Sicheres sagen, da ja eine Untersuchung nicht erfolgt ist. Eine Struma, die drei Jahre stillsteht im Wachsthum und die eine so feste Consistenz hat wie sie, auch keine Schmerzen, Schlingbeschwerden, Drüseninfectionen hervorruft, muss als ursprünglich durchaus gutartig betrachtet werden. Dass sie aber später ihren Character zum bösartigen änderte, scheint mir, abgesehen von dem Auftreten der Metastasen, deren theilweise maligne Natur ja bewiesen ist, auch schon aus dem zuletzt rascheren Wachsthum hervorzugehen. Doch verdient hervorgehoben zu werden, dass, entsprechend dem anfänglich jedenfalls geringeren Grade von Bösartigkeit, auch der Character der ersten Metastasen histologisch als zum grössten Theile entschieden gutartig sich erwies. Die meisten Schnitte der metastatischen Geschwulst im Unterkiefer entsprachen ja ganz dem Bilde einer Struma gelatinosa, ohne alle Zeichen von Bösartigkeit. Demgemäss blieb auch lange Zeit das örtliche Recidiv aus, obgleich die Entfernung der Geschwulst stellenweise vielleicht keine ganz vollständige gewesen war. Die nach meinem Dafürhalten einzig mögliche und richtige Deutung der Eigenthümlichkeit im Baue der Kropfmetastasen giebt schon W. Müller. Derselbe steht auf der Seite Derjenigen, welche die Metastasen hervorgehen lassen aus einer durch den Blut- oder Lymphstrom bewirkten Verschleppung von entwicklungsfähigen Theilchen der Primärgeschwulst und findet es ganz natürlich, dass die Zellen dieser Theilchen als directe Nachkömmlinge der Schilddrüsenepithelien auch deren besondere Eigenschaften erben, unter welchen die Neigung und Fähigkeit, sich zu Follikeln zu ordnen oder umzubilden entschieden eine der hervorragendsten und am

meisten in die Augen fallenden ist. Er findet darin eine Wiederholung des Processes, welcher bei der normalen Entwicklung der Schilddrüse stattfindet, welche Annahme ja unterdessen durch die Untersuchungen von Wölfler<sup>20)</sup> über diesen Vorgang eine weitere Bestätigung erhalten hat, und stellt den Vergleich an, dass ein vom Mutterboden losgerissenes und unter den äusserst günstigen Bedingungen, welche Blut- und Lymphstrom gewähren, transplantiertes Geschwulsttheilchen sich ähnlich verhalte, wie ein mit den entsprechenden Spermatozoiden befruchtetes Ei, welches an irgend einer Stelle des Peritoneums zur Entwicklung gelange, indem er das Sperma dabei in Parallele stellt mit dem Virus des Carcinoms.

Warum gerade die Metastasen der Schilddrüsentumoren diese Eigenthümlichkeit in so hohem Grade zeigen, ist damit vorläufig noch nicht erklärt.

Das Nebeneinandervorkommen von gutartigen und carcinomatösen Stellen in derselben metastatischen Geschwulst könnte vielleicht darauf beruhen, dass bei der Metastasirung Zellenconglomerate mitgerissen wurden, welche aus verschiedenen stark carcinomatös infectirten und theilweise ganz gesunden Einzelzellen bestanden. Es scheint, dass die normalen Zellen allein für gewöhnlich nicht Fuss fassen und sich dauernd weiter entwickeln können, wenn sie vom Blutstrom irgend wo anders hingeschleppt werden. Vielmehr bedürfen sie der Begleitung und des Schutzes von malignen Zellen, welche eine grössere Widerstandsfähigkeit gegen das normale Gewebe haben. Nur wenn solche bösartigen Zellen den Boden präparirt und sich festgesetzt haben ist es möglich, dass die gutartigen Zellen sich ebenfalls in ihrer Art entwickeln und zur Bildung von benignen Geschwulstpartien führen. Es schliesst Dies nicht aus, dass sie späterhin doch noch bösartig degeneriren durch Infection von ihrer Nachbarschaft.

Bisher nicht beobachtet ist meines Wissens das Vorkommen einer Pulsation derartiger Strumametastasen. Von pulsirenden Kröpfen, sowohl gutartigen, wie bösartigen, weiss man ja<sup>4)</sup>, aber nirgends habe ich etwas finden können über Pulsation der metastatischen Geschwülste. Dieses Symptom war in den beiden ersten Fällen so stark ausgeprägt, dass es bei Gudenius das Vorhandensein eines Aneurysmas vortäuschte und bei Frau Kahn nicht nur

fühlbar, sondern auch sichtbar war. Eine selbständige Pulsation war es aber ganz gewiss, was ich besonders für den Fall Gudenius betone, da ja der Sitz bei diesem, in der Nähe der Aorta, leicht den Verdacht erwecken könnte, es habe sich um eine fortgeleitete gehandelt. Die Tumoren waren so gross, dass man sie leicht auch seitlich umfassen und diese Thatsache sicher feststellen konnte. Auch erklärt ja der anatomische Befund von zahlreichen grossen Bluträumen hinreichend die Möglichkeit des Pulsirens. Es ist diese Erscheinung um so auffallender, als in den primären Strumen nicht nur keine Spur von Pulsation zu bemerken war, sondern es sich um durchgehends sehr feste Geschwülste mit geringer Vascularisation handelte. Wir müssen die Erklärung wohl zum Theil in derselben Ursache suchen, welche auch der Aehnlichkeit der histologischen Beschaffenheit zu Grunde liegt, nämlich in der Neigung der Metastasen, den Typus des Schilddrüsengewebes nachzubilden. Zu diesem Typus gehört aber ganz gewiss die innige Beziehung zu dem Blutgefässsystem. Wir brauchen nur auf das Entwicklungsstadium zurückzugehen, welches Wölfler als lacunäre Vascularisirung beschreibt, um die Bildung der grossen Bluträume und damit die Möglichkeit der Pulsation ganz erklärlich zu finden. Und gewiss sind wir berechtigt Dies zu thun, da ja überhaupt die Geschwulstbildung die embryonale Entwicklung nachahmt. Dass die Ausbildung einer Geschwulst von dem Typus eines bestimmten Organes auf irgend einem der Entwicklungsstadien stehen bleiben und demselben mehr entsprechen kann, als dem ausgebildeten Organe, hat gewiss nichts Befremdliches, besonders wenn es sich, wie in unseren Fällen, um sehr rasch wachsende Geschwülste handelt. Dass der Sitz derselben in dem Knochenmarke, welches ja auch in sehr naher Beziehung zu dem Blutgefässsystem und zur Blutbildung steht, auch einen gewissen Antheil an der Ausbildung der Pulsation hat, ist damit nicht ausgeschlossen. Es ist ja bekannt, dass die bösartigen Knochentumoren, besonders die centralen, sehr grosse Neigung zum Pulsiren haben.<sup>19)</sup>

In dem letzten Falle (Michel) konnte eine Pulsation nicht beobachtet werden, aber die grosse Neigung zu Blutungen und das weiche Gefüge bei dunkelrothem Aussehen der Metastasen deutet doch auf einen sehr nahen Zusammenhang mit dem Blutgefässsystem hin, und spricht jedenfalls auch dafür, dass die Kropf-

metastasen in dieser Beziehung gewisse Eigenthümlichkeiten haben. Diese Neigung zu Hämorrhagien ist auch in verschiedenen anderen Krankengeschichten erwähnt. Besonders ausgesprochen scheint sie gewesen zu sein in dem Falle, welchen von Kobler<sup>17)</sup> kürzlich mitgetheilt hat.

Interessant ist ganz gewiss auch die Thatsache, dass in dem Falle Gudenius sich die Metastasen an Stellen entwickelten, welche früher ein Trauma erlitten hatten. Ich erinnere daran, dass der Patient einige Jahre zuvor, seiner Angabe nach, eine Verletzung am Halse erlitten hatte, als deren sichtbare Folge wohl der Bruch des 6. Dornfortsatzes zu betrachten ist, und dass er 2 Jahre zuvor auf das Brustbein, wo die andere Metastase sass, ebenfalls einen sehr schweren Stoss erhalten hatte. Besonders auffallend war die Localisirung der Metastase an der Wirbelsäule, wo sie ganz genau dem verletzten Wirbel entsprach, und ich erwähne deshalb diese Thatsache, obgleich ich ja weiss, dass die Metastasen überhaupt die Halswirbelsäule und das Manubrium sterni bevorzugen.

Fraglich scheint es, ob das Fieber, welches in dem Falle Gudenius sich in den ersten Wochen nach der Operation zeigte und aus dem Zustande der Wunde nicht erklärlich war, mit dem Beginne der Metastasirung in einem Causalnexus gestanden hat. Mir scheint diese Annahme sehr wahrscheinlich, und sie entspricht ja auch durchaus den anderweitig gemachten Erfahrungen. Im Allgemeinen ist es ja bekannt, dass die Metastasirung zuweilen mit Fiebererscheinungen verbunden ist, und Kaufmann betont dies ausdrücklich für die Kropfmetastasen. Unter seinen Fällen fand er sie 3 Mal vorhanden. Das Zustandekommen ist ja auch ganz erklärlich, da doch die in die Säftemasse eindringenden Geschwulsttrümmer immerhin mehr oder weniger zerfallen sind und der regressiven Metamorphose zufallen, also wohl im Stande sein können, Fieber zu erregen.

Fraglich ist es auch, ob die Entwicklung der Metastasen die Folge war des operativen Eingriffes. Ich für meine Person kann mich des Eindruckes nicht erwehren, dass ein ursächlicher Zusammenhang bestanden hat. Der Hergang ist ja nur gar zu leicht erklärlich, und die Parallele mit der Allgemeininfektion, wie wir sie bei Operationen von tuberculösen Localleiden öfters sehen, liegt sehr nahe. Mit Recht hat, wie mir scheint, Gerster<sup>18)</sup> im vorigen

Jahre auf diese Möglichkeit und die Pflicht des Chirurgen, dieselbe nach Kräften zu vermeiden, hingewiesen.

Etwas befremdend wird es Manchem scheinen, dass die Sternalgeschwulst bei Gudenius mit einem Aneurysma verwechselt wurde. Doch wird Jeder es begreiflich finden, welcher die enorm starke Pulsation gesehen und gefühlt und die Herztöne über derselben gehört hat. Man hatte zu entschieden das Gefühl, dass nur ein Aneurysma im Stande sei eine derartige Pulsation hervorzurufen, dass diejenigen Symptome, welche gegen ein Aneurysma sprachen, ganz zurückgedrängt wurden. Es war dies namentlich das Fehlen eines breiteren Dämpfungsbezirkes bei Beginn der Hervorwölbung. Die Brachialneuralgie und die Anfälle von Oppression und Athemnoth dienten gewiss dazu, die falsche Diagnose zu stützen, und wurden selbst nicht auf die richtige Ursache zurückgeführt, weil, abgesehen von der allerletzten Zeit, die Halswirbelsäule frei beweglich war und Nichts auf eine Erkrankung des Halsmarkes hindeutete.

Der scheinbare Erfolg der Unterbindung der grossen Gefässe, welcher insofern zu constatiren war, als die Schmerzen nach jedem derartigen Eingriff einige Tage nachliessen, trug auch nicht gerade dazu bei, die Diagnose noch zu guter letzt auf die richtige Fährte zu bringen. Zu erklären ist er ganz einfach so, dass die Beschwerden besser wurden, so lange der Patient ruhig zu Bette lag und die Insultationen der Halswirbelsäule und des Markes dadurch verhindert wurden.

Wäre der Fall Kahn zuerst beobachtet worden, so würde die Diagnose wahrscheinlich richtig gestellt worden sein, da dadurch die Aufmerksamkeit auf die Pulsation der Metastasen gelenkt worden wäre.

In Zukunft wird man jedenfalls mehr auf diese Erscheinung achten müssen, und es soll mich freuen, wenn ich durch meine Mittheilung die Anregung dazu gegeben habe.

---

#### Erklärung der Abbildungen auf Taf. IV.

Fig. 1. Gudenius zur Veranschaulichung der Sternalgeschwulst.

Fig. 2. Sagittaler Durchschnitt durch dieselbe (nat. Grösse). a, a, a Knochen, b 1. Rippe rechts.

Fig. 3. Mikroskopische Structur derselben (Hartnack  $\frac{3}{4}$ ).

Fig. 4. Schematischer Durchschnitt der Halswirbelsäule von Gudenius.

Fig. 5. Metastase im Unterkiefer von Frau Kahn (Hartnack  $\frac{3}{4}$ ).

Fig. 6. Gudenius vor der Kropfexstirpation.

---

### Literatur-Verzeichniss.

- I. Kaufmann**, Die Struma maligna. Deutsche Zeitschrift für Chirurgie. 1879. XI. S. 401. — **2. Eberth**, Zur Kenntniss des Epithelioms der Schilddrüse. Virchow's Archiv. 1872. Bd. 55. S. 254. — **3. Runge**, Tumor des Atlas und Epistropheus bei einer Schwangeren. Ebendas. 1876. Bd. 66. Heft III. — **4. Luecke**, Die Krankheiten der Schilddrüse. Handbuch von Pitha und Billroth. Bd. III. I. Abtheilung B. 1875. — **5. Wölfler**, Ueber die Entwicklung und den Bau des Kropfes. von Langenbeck's Archiv. 1883. Bd. 29. — **6. Neumann**, Ein Fall metastasirender Kropfgeschwulst. Ebendas. Bd. 23. — **7. Cohnheim**, Einfacher Gallertkropf mit Metastasen. Virchow's Archiv. 1876. Bd. 68. — **8. Heschl**, Vortrag in der k. k. Gesellschaft der Aerzte zu Wien am 8. April 1880 (referirt bei Wölfler, a. a. O. S. 759). — **9. von Recklinghausen**, Bemerkungen zu dem Aufsatz des Herrn Cohnheim „Einfacher Gallertkropf mit Metastasen“. Virchow's Archiv. 1877. Bd. 70. S. 153. — **10. Cohnheim und Maas**, Zur Theorie der Geschwulstmetastasen. Ebendas. S. 161. — **11. Cohnheim**, Vorlesungen über allgemeine Pathologie. 2. Aufl. Bd. I. S. 769. — **12. Baumgarten**, Ein Fall von einfachem Ovarialkystom mit Metastasen. Virchow's Archiv. 1884. Bd. 97. S. 1. — **13. Schleghtendal**, Zur Malignität der Ovarialkystome. Berliner klin. Wochenschrift. 1886. No. 2 und 3. — **14. Kaufmann**, Sechs weitere Fälle von Struma maligna. Deutsche Zeitschr. für Chirurgie. 1881. Bd. XIV. S. 25. — **15. W. Müller**, Jenaische Zeitschrift für Medicin und Naturwissenschaften. 1871. Bd. VI. S. 456 und 476. — **16. von Volkmann**, Krankheiten der Knochen. Handbuch von Pitha und Billroth. Bd. II. Abth. 2. — **17. von Kobler**, Ein Fall von Sarkom der Schilddrüse mit multiplen Hämorrhagien. Wiener med. Wochenschrift. 1886. No. 9 und 10. — **18. Gerster**, On the surgical dissemination of cancer. Virchow-Hirsch, Jahresber. 1885. II. S. 289. — **19. Berliner klinische Wochenschrift**. 1885. No. 20. — **20. Wölfler**, Ueber die Entwicklung und den Bau der Schilddrüse. Berlin 1880.
-

## X.

# Zur Frage der operativen Behandlung der inneren Darmeinklemmungen.<sup>1)</sup>

Von

**Prof. Madelung**

in Rostock.

(Hierzu Tafel V, Fig. 1, 2.)

M. H.! Der XV. Congress der Deutschen Gesellschaft für Chirurgie hat für dieses Jahr in Aussicht genommen die Frage des operativen Eingreifens bei inneren Darmeinklemmungen, Peritonitis und Darmperforation zu besprechen. Der betreffende Beschluss wurde unter allgemeiner Zustimmung gefasst. Es kann nicht Wunder nehmen, dass unsere Gesellschaft sich ein Mal eingehend mit diesem Thema beschäftigen will, welches sicher im Vordergrund des Interesses der Chirurgen der Gegenwart steht. Kaum kann man jetzt eine Zeitschrift des In- oder Auslandes öffnen ohne auf einen bezüglichen casuistischen Beitrag zu stossen. In grösseren Monographien ist der Gegenstand in den letzten Jahren wiederholt bearbeitet worden. Sämmtliche grösseren ärztlichen Versammlungen haben das Thema, zum Theil mehrere Male, auf ihre Tagesordnung gesetzt. So sehen wir allein im Jahre 1885 die Pariser Gesellschaft der Chirurgie, die Jahresversammlung der British Medical Association in Cardiff, die Berliner medicinische Gesellschaft, den Hamburger ärztlichen Verein und endlich, im Anschluss an den Vortrag des Herrn Braun, unsere Gesellschaft, diese allerdings in weniger eingehender Weise, sich mit dem Thema „innere Darmeinklemmung und deren operative Behandlung“ beschäftigen.

---

<sup>1)</sup> Vorgetragen zur Einleitung der Debatte über das operative Eingreifen bei innerer Darmeinklemmung, Peritonitis und Darmperforation in der zweiten Sitzung des XVI. Congresses der Deutschen Gesellschaft für Chirurgie zu Berlin, -13. April 1887.



Und dennoch kann man sehr wohl zweifelhaft sein, ob die Wahl gerade dieses Gegenstandes für die heutige Discussion eine glückliche gewesen ist, ob die beabsichtigte Besprechung Förderung für unser Wissen und Können in einem dem zu bringenden Zeitopfer entsprechenden Maasse ergeben wird.

Ich sah, nachdem ich die hochehrenvolle Pflicht übernommen hatte, diese Debatte einzuleiten, meine Hauptaufgabe darin Ihnen, meinen hochgeehrten Herren Collegen, Vorschläge zu unterbreiten, durch welche die Gefahr der Zersplitterung unserer Arbeit möglichst vermieden werden kann. Das Studium der Verhandlungen, die über dieselbe Frage in ähnlichen Versammlungen wie die unserige geführt wurden, hat mich hierbei vor Allem geleitet.

Unbedingt wird es, glaube ich, nöthig sein, dass wir Alle uns Beschränkungen auferlegen betreffend der Grenzen des Themas der Discussion.

Wir werden gut thun, ausschliesslich die operative Behandlung der acut auftretenden Darmverschliessungen hier zu behandeln. Die chronischen Darmobstructionen, auch diejenigen Formen, welche einen acuten Ausgang nehmen, im Wesentlichen also Stricturen und Darmneubildungen, werden heute wohl am Besten ausser Betracht gelassen werden müssen, obgleich gerade durch Arbeiten hervorragender Mitglieder unserer Gesellschaft die operative Behandlung derselben in der neueren Zeit eine höchst dankbare geworden ist. Auch die Behandlung derjenigen inneren Einklemmungen, welche nach Scheinreduction äusserer Hernien entstehen, möchte heute unbeachtet zu lassen sein. Ich weiss natürlich sehr wohl aus eigener Erfahrung, dass oft genug in der Praxis die Frage, ob eine acute oder chronische Darmverschliessung, ob ein inneres oder äusseres Bruchleiden vorliegt, sehr schwer entscheidbar ist, dass oft genug erst während der Operation die richtige Diagnose möglich ist.

Ich glaube weiter im Sinne der Versammlung des vorigen Jahres zu handeln, wenn ich beantrage, dass wir heute nur diejenige Form der operativen Behandlung besprechen, welche die directe Aufsuchung der Einklemmungsstelle und die dauernde Beseitigung der Ursache der Obstruction zum Ziele hat, die sogenannte Laparotomie. Hier muss ich freilich, um nicht missverstanden zu werden, sogleich bemerken, dass

ich persönlich die Enterostomie für viele, vielleicht für die meisten operativ zu behandelnden Ileus-Fälle für zur Zeit allein richtig, resp. bis uns bessere diagnostische und technisch operative Hilfsmittel gegeben werden, für allein möglich halte, dass ich selbst diese Operation, die mir Resultate geliefert hat, welche zu den erfreulichsten meiner chirurgischen Thätigkeit gehören, dringend empfehle. Allein ich denke mir, es würde überflüssig sein, wenn wir uns heute über den Nutzen dieser Operation noch verbreiten wollten. Das, was mit ihr erreicht werden kann und was sie nicht leisten kann, ist bekannt. Für die einfache Technik derselben sind die Regeln längst festgestellt und allgemein acceptirt.

Wenn Sie insoweit mit meinen besprochenen Vorschlägen einverstanden sind, so wird von Ihnen wohl auch als richtig angenommen werden, dass hier nicht der Platz ist, um, wie bei ähnlichen Gelegenheiten oft geschehen ist, mit allgemeinen Gründen für oder gegen den Werth der Behandlung des Ileus durch Laparotomie einzutreten.<sup>1)</sup> Jeder von uns weiss, wie ungenügend in den meisten Fällen die nicht operative Behandlung dieses „Morbus terribilis“ ist. Keiner von uns denkt oder träumt, dass die Laparotomie in Zukunft die ausschliessliche Behandlungsart bei acuten inneren Einklemmungen werden wird. Unter uns ist aber auch sicher Niemand, der principieller Gegner dieser Operation wäre. Jeder von uns kennt die theoretischen Gründe, die für diese sogenannte „rationelle“ Behandlungsmethode sprechen, hat selbst am Operationstisch betreffende Erfahrungen gesammelt und wird auf Grund seiner theoretischen Anschauungen und praktischen Erfahrungen bei in Zukunft sich ihm bietenden passenden Gelegenheiten Laparotomien versuchen.

---

<sup>1)</sup> Vielfach ist noch in der jüngsten Zeit und ebenso im Verlaufe der an diesen Vortrag sich anschliessenden Discussion als ein die Ausdehnung der operativen Behandlung einschränkendes Moment hervorgehoben worden, dass doch sehr viele innere Einklemmungen bei interner Behandlung glücklich verliefen, dass erfahrene innere Aerzte über grosse Reihen guter Kuren berichtet hätten. Meiner Meinung nach sind derartige Bemerkungen ebenso überflüssig, als wenn Jemand gegen den Werth der Herniotomie anführen wollte, dass doch recht viele äussere Brucheinklemmungen sich von selbst zurückbildeten. Man kann kaum eine Krankengeschichte betreffend innere Einklemmung lesen, ohne zu sehen, dass die Patienten, bevor es zum letztbeschriebenen Ausgang kam, wiederholt innere Einklemmungen erlitten haben, die sich ohne jede Behandlung zurückbildeten. Wenn irgendwo in der Medicin, so gilt es sicher bei Feststellung der Behandlungsergebnisse innerer Einklemmungen: Nicht zu zählen, sondern zu wägen!

Meinungsdifferenzen zwischen uns bestehen sicher nur insofern, dass die Einen in ihren Hoffnungen auf diese Behandlungsart weiter gehen als die Anderen. Durch Das, was hier in Form der Discussion vorzutragen sein könnte, wird ein Ausgleich dieser Meinungsdifferenzen wohl ebenso wenig wie früher in ähnlichen Versammlungen ermöglicht werden. — Für die vorliegende Frage liegen ja die Verhältnisse derartig, dass durch statistische Zahlen, mögen sie aus der Literatur, mögen sie aus persönlichen Erfahrungen einzelner Chirurgen genommen sein, wesentlich Entscheidendes nicht beigebracht werden kann. Die Gründe, welche gegen den Werth der übrigens bereits so überaus reichen Literatur-Casuistik sprechen, liegen auf der Hand. Aber auch der Einzelne, und mag ihm ein noch so grosser Wirkungskreis zu Theil geworden sein, wird, wie die Dinge einmal liegen, vor Allem so lange noch die Mehrzahl der Ileus-Kranken bedauerlicherweise <sup>1)</sup> im Anfangsstadium der Erkrankung oder ausschliesslich in Behandlung der inneren Mediciner bleibt, aus seinen eigenen Erfahrungen kaum für sich selbst bestimmte und sein zukünftiges Handeln bindende Regeln gewonnen haben. Ich berufe mich in dieser Beziehung auf die wiederholt bei Durchsicht der Ileus-Literatur zu machende Beobachtung, dass die erfahrensten Chirurgen unserer Zeit in kurz

---

<sup>1)</sup> Um Missverständnissen vorzubeugen, erlaube ich mir an dieser Stelle eine zusätzliche Bemerkung. Mir liegt es fern, planmässig durch Ausdehnung chirurgischer Indicationen den Wirkungskreis der inneren Medicin beschränken zu wollen, eben so wenig, darüber habe ich mich ja wohl genügend ausgesprochen, denke ich daran, dass jeder Fall von innerer Einklemmung mit rein chirurgischen oder operativen Maassnahmen bekämpft werden soll. Dennoch bin ich durchaus der Meinung, dass der gegenwärtige, an den meisten Orten übliche Modus der Behandlung ein vollständig unhaltbarer ist. Bei den inneren Einklemmungen ist mehr als bei irgend einer anderen Krankheit einheitliches, von Anfang an planmässiges Handeln nothwendig. Kein Chirurg, der mehr als ein „Operateur“ sein will, kann einfach auf den Ausspruch des inneren Arztes hin, „die Zeit zum Operiren sei jetzt gekommen“, ohne selbst geprüft zu haben, sofort zum Messer greifen. Durch die Zeit, die er selbst nun zur Prüfung braucht, wird, vorausgesetzt dass der innere Arzt sachgemäss urtheilte, die kostbarste Zeit verloren. Die Operationsvorbereitungen fordern nicht geringe Zeit. Ein neuer Zeitverlust entsteht damit. Wie bei Behandlung von äusseren Brüchen, so muss bei derjenigen innerer Einklemmung von vornherein oder wenigstens möglichst früh dem Chirurgen die vollständige Verantwortung für den Fall zugetheilt werden. Grosse Ehren wird er dabei jetzt und voraussichtlich noch für lange Zeit nicht zu erwarten haben. — Ich spreche bei dieser Gelegenheit nicht pro domo. Die collegialen Verhältnisse meines jetzigen Arbeitsfeldes sind auch in der genannten Beziehung überaus glücklich und zweckentsprechend.

aufeinanderfolgenden Lebensabschnitten die Grenzen für die Auswahl der zur Laparotomie sich eignenden Fälle durchaus verschieden, oft in direct widersprechender Weise bestimmt haben.

Ebensowenig aber wie über den Werth der Laparotomie im Allgemeinen, wird es, doch werden Sie in dieser Beziehung vielleicht anderer Meinung sein, angezeigt sein, zu besprechen, für welche speciellen Fälle dieselbe von Werth sei, für welche nicht. Betreffend die anatomischen Formen halte ich diese Fragestellung, die wiederholt ärztliche Versammlungen beschäftigt hat, für zur Zeit fast durchaus unpraktisch. Trotz aller Arbeit auf dem vorliegenden Gebiet ist ja leider selbst die Unterscheidung der acuten Darmeinklemmung im Anfangsstadium von Coprostase, Darmlähmung, Peritonitis oft genug unmöglich. Die Diagnose der anatomischen Form der inneren Darmeinklemmung liegt in der überwiegenden Mehrzahl der Fälle vollständig im Dunkeln. Dementsprechend ist es zur Zeit noch müssig, zu sagen: bei dieser oder jener Form muss laparotomirt werden. Sollten die Herren Collegen anders denken, so würde es sich empfehlen bei Besprechung der Indicationen zur Laparotomie getrennt zu behandeln nach Treeves' Vorschlag 1) die bruchartige Einklemmung, 2) den Volvulus, 3) die Invagination.

Nun, m. H., worüber sollen wir uns denn aber heute besprechen?

Ich denke, es ist unser Aller Ueberzeugung, dass in der Frage der operativen Behandlung der inneren Darmeinklemmung Fortschritte nur gemacht werden können durch Ausbildung der Diagnose dieser Erkrankung und durch Verbesserung der operativen Technik der Laparotomie. Bis uns nicht in einer jetzt nicht einmal zu ahnenden Weise neue diagnostische Hilfsmittel für die Erkenntniss der Darmkrankheiten geschenkt werden, wird für uns Chirurgen nur von den Explorations-Incisionen ein Fortschritt in frühzeitiger, das ist rechtzeitiger Diagnose der inneren Einklemmungen zu erwarten sein. Und so, meine ich, empfiehlt es sich für uns, die wir hier als praktische Chirurgen berathen, vor Allem uns einmal eingehend mit der Technik der Laparotomie bei Ileus zu beschäftigen. — Jeder von uns kennt die hohen Schwierigkeiten dieser Operation. Besprechen wir einmal die Mittel, welche wir besitzen oder zu besitzen glauben, diese Schwierigkeiten zu um-

gehen, zu überwinden. Die ausgesprochenen Anhänger der Laparotomie werden dabei Gelegenheit haben, ihren Standpunkt mit thatsächlichen Gründen zu verfechten, die Reservirteren werden gern lernen, sie werden aber auch nicht versäumen, allzuweit gehende Hoffnungen einzudämmen. Ich halte es wohl für möglich, dass wir auf diesem Discussionsgebiet arbeitend die betreffende, so eminent wichtige Frage heute um Einiges fördern.

Denken wir uns den Fall, wir ständen als Chirurgen vor einem Patienten, der an Ileus leidet. Der Fall sei derartig, dass die Diagnose „acute Einklemmung“ nicht mehr zweifelhaft ist, dass der Zeitpunkt gekommen sei, wo unser Gewissen, unsere Erfahrungen, — im Wesentlichen werden leider zur Zeit fast nur subjective Gründe entscheiden — das Operiren unbedingt nothwendig erscheinen lassen und zugleich die Enterostomie als ungeeignet verworfen werden muss. Wir wollen vorerst unberücksichtigt lassen, ob der betreffende Fall ein solcher sei, in dem der Chirurg zu einer Wahrscheinlichkeitsdiagnose hinsichtlich der anatomischen Form der Darmobstruction und ihres Sitzes gekommen ist. Jedenfalls denken wir uns den Fall so, dass der Kräftezustand des Kranken noch derartig sei, dass man ihm Narkose, einigen Blutverlust, ein bestimmtes Maass nervöser Schädigung durch das Mechanische des Eingriffs zumuthen kann.

Für einen solchen Fall nun fordere ich persönlich, wenn ich mich zur Laparotomie entschliessen soll, das Vorhandensein bestimmter günstiger äusserer Bedingungen; ich fordere sachverständige Assistenz, genügend Licht, ausreichende Möglichkeit strenge Antisepsis treiben zu können. Es ist heute wie früher vollständig richtig, dass jeder Arzt an jedem Ort im Nothfall eine Herniotomie wird machen können. Mit schwererem Herzen als früher, wird man nach Dieffenbach's berühmtem Muster beim Scheine eines Oellämpchens, mit Assistenz einer alten, aus der Nachbarschaft herbeigeholten Frau herniotomiren. Die Operation kann gelingen. Wer aber in ähnlicher Weise unpräparirt an eine Laparotomie bei innerer Einklemmung geht, handelt entweder in Unkenntniss Dessen, was ihm bevorstehen kann, oder er spielt Hasard. — Die von mir geforderten äusseren Bedingungen sind kaum anderswo als in einem gut eingerichteten Krankenhause zu

beschaffen. Ich gestehe offen, dass ich zum Beispiel bei Consultationen ausserhalb der Stadt, in der mein Hospital liegt, bei Ileus-Patienten, die, meinen Anschauungen nach, laparotomirt werden mussten, mich entweder jedes operativen Eingriffes enthalten habe, oder die Enterostomie ausgeführt habe. Ich habe in derartigen Fällen, ohne Enterostomie und nach derselben, Patienten ganz gegen mein Erwarten gesund werden sehen, ich sah andere sterben. Ich bedauerte das Schicksal der Letzteren, fühlte mich persönlich aber von Vorwürfen frei. Dieses anscheinend Selbstverständliche hier hervorzuheben, halte ich bei der heut zu Tage verbreiteten Operationslust der Aerzte, bei dem zum Theil übertriebenen Vertrauen der Laien auf operative Hülfe für nicht ganz überflüssig.

Darüber, in welcher Weise Antisepsis getrieben werden muss, wird kaum ein Wort zu verlieren sein. Jedenfalls wird Alles so zu geschehen haben, wie bei den schwierigsten, längstdauernden, anderen intraperitonealen Operationen. Es versteht sich von selbst, dass für etwa nöthige Darmresectionen, für Geschwulstexstirpationen entsprechende Vorbereitungen zu treffen sind.

Die einzuleitende Narkose bringt für alle Ileus-Patienten Gefahren mit sich. Eine derselben ist gewissermassen specifisch, ich meine das Kothbrechen der Narkotisirten und das Einfliessen des Darminhaltes in die Respirationswege. Noch vor Kurzem hat ein Mitglied unserer Versammlung einen Todesfall mitgetheilt, den er auf diese Weise eintreten sah, den rasch ausgeführte Tracheotomie und Aspiration des eingeflossenen Kothes nicht verhindern konnten. Der Casuistik nach ist eine nicht unbeträchtliche Anzahl von Patienten, bei denen die Laparotomie gelang, durch Kothaspirations-Pneumonie hingerafft worden. — Ich glaube über ein Mittel zu verfügen, durch welches fast mit Sicherheit diesen Gefahren entgegenzutreten ist. Ich habe seit Jahren bei allen Patienten, bei denen irgendwie profuses Erbrechen vor einer vorzunehmenden Operation bestand, also von Herniotomieen, vor Operationen wegen Darmstenose die Narkose nie eingeleitet bevor ich den Magen gründlich mit dem Heber ausgespült und entleert hatte.

Ueber den Werth der Kussmaul'schen Magenausspülungen bei Ileus theile ich im Allgemeinen, nach meinen Erfahrungen, die Ansichten, die Herr Bardeleben 1885 in der hiesigen medicinischen Gesellschaft ausgesprochen hat. Als Vorbereitungsacte für

betreffende, unter Narkose auszuführende Operationen haben dieselben den allergrössten Werth.

Die Laparotomie selbst hat nun zu beginnen. Nur in den seltenen Fällen, wo die Bestimmung des Sitzes der acuten Darmobstruction vollständig gesichert ist, wo zugleich, und das ist sehr wichtig, mit einiger Sicherheit angenommen werden kann, dass der Darm nur an einer Stelle verengt ist, — praktisch genommen wird dies nur bei Invaginationen der Fall sein, — wird die Stelle des Bauchwandschnittes durch diese Diagnose bestimmt. Für die überwiegende Anzahl der Fälle ist es am rathsamsten, den Leib durch Incision der Bauchdecken in der Mittellinie zu eröffnen. Nur dann ist es möglich den ganzen Leib zu durchsuchen und vor Allem, was so unbedingt nöthig ist, bei der Untersuchung systematisch vorzugehen.<sup>1)</sup>

Soll diese Incisionswunde nun klein sein, etwa gerade genügend, um mit einigen Fingern oder der ganzen Hand in den Peritonealraum eindringen zu können, soll sie gross genug sein, um mit dem Auge der tastenden Hand folgen zu können, soll vielleicht die Bauchwand gleich in ihrer ganzen Ausdehnung gespalten werden, um mit Hülfe der Eventration die Untersuchung in

---

<sup>1)</sup> Wie nothwendig es ist, an dieser Regel auch in solchen Fällen festzuhalten, wo der Sitz der inneren Einklemmung im Anfangstadium der Erkrankung festgestellt wurde, später aber durch die Auftreibung des Leibes die Verhältnisse verändert und die fortdauernde Erkennung des Sitzes unmöglich gemacht wurde, mag folgender Fall beweisen: Der Fuhrmann O. P. hatte am 12. März 1879 einen anstrengenden Ritt von Düren nach Bonn gemacht. Am nächsten Vormittag hatte er noch eine Stuhlentleerung und fuhr den Tag hindurch mit seiner Karre. Am 14. Morgens bekam er plötzlich heftige, krampfartige Schmerzen im Unterleibe. Eine Stunde darauf trat Erbrechen ein. Dasselbe wiederholte sich und wurde kothig. Bei der Aufnahme in die Bonner medicinische Klinik wurde in der rechtsseitigen Bauchgegend, der Mammillarlinie entsprechend und in Nabelhöhe, eine Kindskopfgrosse Geschwulst constatirt. Behandlung mit Einläufen u. s. w. ohne Erfolg. Am 19. März machte ich bei dem inzwischen in die chirurgische Klinik überführten Patienten (— Kräfteverfall, hochgradiger Meteorismus, vollständige Unmöglichkeit den Sitz des Ileus bedingenden Leidens zu bestimmen —) die Laparotomie. Ich schnitt auf die Stelle ein, an der früher die Geschwulst gefühlt war. Hier sind nur geblähte, in Entzündung begriffene Dünndärme und der leere Dickdarm zu finden. Ausgiebiges Auspacken der Därme, Untersuchung mit der Hand nach allen möglichen Richtungen. Das Einklemmungshinderniss wird nicht gefunden. Incision des Darmes. Entleerung von Fäcalmassen. Dann erst die vorher unmögliche Reposition der Därme. Anlegung eines künstlichen Afters. Tod 2 Stunden post oper. Bei der Section findet sich nach längerem Suchen eine in sehr complicirter Weise durch Achsendrehung, Pseudoligament u. s. w. geformte Dünndarmeinklemmung im Douglas'schen Raume.

raschesten Weise vollenden zu können? In dieser Frage sehen wir die grösste Meinungsverschiedenheit heute noch auch bei Denen bestehen, die in warmer, ja enthusiastischer Weise die Laparotomie anempfehlen.

Ich habe schon im Eingang betont, dass ich persönlich nicht der Ansicht bin, dass die Laparotomie absolut unstatthaft dann sei, wenn der Ort des Darmverschlusses unbekannt ist. Auch der verwerfenden Beurtheilung, welche die Laparotomie bei aufgetriebenem, meteoristisch geschwellenem Leibe noch jüngst durch mehrere, gerade in Peritoneal-Chirurgie ausgezeichnete Operateure erfahren hat, kann ich mich nicht anschliessen. Diesen Regeln widersprechen erstens eine ganze Reihe von bekannt gewordenen günstigen Operationsresultaten, die auch unter solchen Verhältnissen noch erzielt worden sind; weiter aber auch andere gewichtige Gründe. Relative Ueberfüllung der Därme, Neigung derselben durch die Bauchwunde vorzustürzen besteht häufig auch dann, wenn der Leib nicht aufgetrieben ist. Bei jugendlichen Individuen, bei Männern mit kräftiger Bauchmuskulatur kann man den Bauch vor dem Einschnitt fast eben sehen und sofort nach demselben quellen die Eingeweide mit unwiderstehlicher Gewalt hervor. Es ist ja sicher, dass die grösste Schwierigkeit der Laparotomie, ja schon der Explorations-Incision bei Ileus durch die Ueberfüllung der Därme, durch die Neigung der Ueberfüllten in grosser Masse zu prolabiren geschaffen wird. Unterscheidet sich doch hierdurch diese Operation so gewaltig von der Probeincision, die zum Zweck der Untersuchung einer nicht-darmobstruirenden Geschwulst der Peritonealhöhle gemacht wird. Aber diese Schwierigkeiten lassen sich zum Theil schon jetzt verringern, sie vollständig überwinden zu lernen muss unser energischstes Streben in der Zukunft sein.

Streichen wir alle Fälle von Ileus mit Auftreibung des Leibes aus der Reihe derjenigen, für welche die Laparotomie am Platze sein soll, so schmilzt, da wir doch andererseits in dem frühesten Stadium der Erkrankung, wo eben die Därme noch nicht stark ausgedehnt sind, uns bei der Unsicherheit der Diagnose noch nicht zur Operation entschliessen können, so schmilzt, sage ich, die Zahl der Indicationen so zusammen, dass in Betreff der Behandlung der



acuten Darmeinklemmungen Alles beim Alten, Alles in seiner bisherigen Trostlosigkeit bleibt.

Prüfen wir also die Vorschläge, welche das Manipuliren mit geblähten Därmen betreffen, indem wir uns hierbei auf einige schriftstellerische Vertreter der einzelnen aus jüngster Zeit beziehen. Am entschiedensten in seinem Vorgehen ist Kummell. Er sprach sich 1885 — übrigens hat Heiberg 1872 schon denselben Vorschlag gemacht <sup>1)</sup> — dahin aus, es sei fehlerhaft, eine kleine Incisionsöffnung zu machen. Möglichst langer Schnitt, eventuell von der Symphyse bis zum Processus ensiformis, dann Auspacken der gesammten Darmmassen in ein heisses Tuch, rasches Suchen nach dem Ende des aufgeblähten und dem Anfang des contrahirten Darmtheiles. Schnelle Ausführung der Operation ist ihm Bedingung des Gelingens.

Nach Schramm's detaillirten Mittheilungen vermeidet Mikulicz möglichst den Vorfall der Därme. Er lässt in der Wunde mit Carbolservietten die Därme zurückdrängen. Ein Assistent erfasst die erste beste, ausgedehnte Darmschlinge, hält diese von nun ab beständig an der Bauchwunde fest. Der Operateur zieht, von dieser Stelle angefangen, in einer und derselben Richtung immer weiter Darmschlingen vor, welche der Assistent gleich wieder in die Bauchhöhle zurückdrängt. Es bleibt also nie eine grössere Darmpartie ausserhalb der Bauchhöhle liegen. Hat man erkannt, dass man in der Richtung, in der man suchte, sich geirrt hat, man richtet sich hierbei nach dem Grade der Röthung und Ausdehnung der Darmtheile, so greift man zu der Anfangs gefassten Stelle zurück und zieht die Darmschlingen in entgegengesetzter Richtung hervor, je näher man einem Hinderniss kommt, um so vorsichtiger.

In diesen Vorschlägen vollständig entgegengesetzter Weise will Treeves, der uns vor Kurzem mit einer ausgezeichneten, auch an dieser Stelle hoch anzuempfehlenden Monographie über Darmobstruction beschenkt hat, vorgegangen sehen. Nach Treeves ist die Praxis, die Intestina herauszuschlüpfen zu lassen, um das Hinderniss eher aufzufinden, absolut verwerflich. Die erste Sorge ist, dem Vordrängen der aufgeblähten Eingeweide vorzubeugen. Treeves

<sup>1)</sup> Ebenso Heald (Boston Med. and Surg. Journal. 1885. Vol. XIII. No. 10. S. 221).

macht die Incision nur so gross, dass man die Hand einführen kann. Mit dieser sucht man nun im Leibe durch Durchtasten der Därme die stenosirte Stelle zu entdecken. Hierbei muss streng systematisch vorgegangen werden. Vorherige Einübung an der Leiche soll von Nutzen sein.

Welchem dieser fast diametral sich entgegenstehenden Vorschläge soll man nun folgen? Ich denke, es würde von Werth sein, wenn gerade hierüber heute Erfahrungen ausgetauscht würden. Es unterliegt keinem Zweifel, dass man nach Treeves' Vorschlag verfahren in der grösseren Anzahl der Fälle, nach Mikulicz immer noch in einer sehr grossen Anzahl durch die Laparotomie nicht ein Mal zur Diagnose des Sitzes der Obstruction kommt, dass das Gelingen des Behandlungsgedankens fast vollständig vom Zufall abhängt. In denjenigen Fällen, in denen ich selbst so verfahren und nicht zum Ziele gelangt bin, habe ich, wenn Section möglich war, den pathologischen Anatomen gebeten, an der Leiche nochmals in derselben Weise nach dem Sitze der Einklemmung zu suchen, ihm 10—20 Minuten Zeit gegeben, und habe ausnahmslos die freilich zweifelhafte Genugthuung gehabt, dass Dieser auf diesem Wege auch nicht die Einklemmung fand.

Es ist weiter bedenklich, dass nach dem Verfahren Treeves-Mikulicz nur allzu leicht mehrfache Hindernisse, wie sie ja oft vorkommen, übersehen werden können.

Dem entgegen ist bei dem Verfahren nach Kümmell sehr wahrscheinlich, wenn auch durchaus nicht garantirt, dass die Stelle des Darmverschlusses gefunden wird. Ist der Prolaps der Därme, die bewusste theilweise oder vollständige Eventration mit besonders hohen Gefahren verbunden? Werden dieselben nicht vielleicht durch die möglichst rasche Ausführung der Operation, so wie Kümmell meint, theilweise ausgeglichen? Dass bei der Eventration die Gefahr der septischen Infection viel grösser wird, wollen wir unberücksichtigt lassen und annehmen, unsere antiseptischen Maassnahmen wären wirklich durchaus ausreichend. Ich gebe nun Kümmell Recht, dass das mechanische Maltraitement der Därme bei den verschiedenen Verfahren gleich sei. Vielleicht ist sogar das Durchtasten der überspannten Därme mit der im Dunkelen wühlenden Hand, das Vorziehen und beständige mühevollen Reponiren, — Beides, wenn nicht ein günstiger Zufall hilft, durch lange

Zeit hindurch ausgeübt, — noch schädlicher. Aber es ist nicht zu bestreiten, dass bei der Eventration rascheste, durch nichts zu hindernde Abkühlung des peritonealen Inhalts erfolgt, die bekanntlich den Shock Eintritt im höchsten Grade begünstigt, dass Einrisse der Serosa des überfüllten Darmes, der, an seinem Mesenterium befestigt, gewaltsam dislocirt wird, nicht mit Sicherheit vermieden werden können.

Aber viel gewichtiger, als diese Vorwürfe, ja so gewichtig, dass den meisten Chirurgen wohl der Kummell'sche Vorschlag undiscutirbar erscheinen wird, ist es, dass der in grossen Massen prolabirte Darm, auch nach Auffindung und Beseitigung der Bedingung der Obstruction, nur in schwierigster, verletzender Weise zurückgebracht werden können. Es ist natürlich durchaus nicht darauf zu rechnen, dass, nachdem die Lösung der Einklemmung gelungen, sofort Bewegung des Kothes über die Einklemmungsstelle hinaus oder sogar Stuhlentleerung per anum in so reichlicher Weise erfolgt, dass dadurch die Reposition erleichtert wird. Einige Male<sup>1)</sup> ist Letzteres freilich geschehen, anscheinend nur bei Invagination und Achsendrehung des S Romanum. In der älteren Literatur findet sich beschrieben, dass Chirurgen, an der Reponibilität der Därme verzweifelnd, ihre Patienten mit offenem Leibe und prolabirten Därmen sterben liessen. Dies wird nicht mehr vorkommen. Aber Jeder von uns weiss wohl aus eigener Erfahrung, welch' abschreckende und im wörtlichen Sinne verzweiflungsvolle Arbeit in derartigen Fällen entstehen kann. Kummell gleitet verhältnissmässig leicht in seinen Operationsbeschreibungen über diesen Theil hinweg. Schramm-Mikulicz betonen, was sicher richtig ist, dass nicht versäumt werden darf, einen Theil der Därme in das kleine Becken wieder einzupacken, beim Reponiren die Wundränder gut auseinander zu ziehen, in tiefer Narkose zu arbeiten. Hiermit allein bin ich selbst mehrfach nicht fertig geworden und es ist mir nichts übrig geblieben, als den zu reponirenden Darm von seinem Inhalt theilweise zu befreien.

Wie soll das geschehen? Unter keiner Bedingung, meiner Meinung nach, durch Punction mit einem feinen Troicart und eventueller Aspiration. Ich habe mich persönlich überzeugt, dass Dies fast

---

<sup>1)</sup> Heald, l. c. und Clark, Lancet. 1888. Oct. 20.

nichts nützt, der Troicart verstopft sich immer und immer wieder. Der paralytische Darm treibt nur aus seinen allernächst gelegenen Theilen einig Gas aus. Vor Allem aber ist die Sache hochgefährlich. Hierfür spricht die Casuistik, für mich aber mehr die persönliche Erfahrung, dass man nach Ausziehen der Nadel fast regelmässig mit Blutung und, was schlimmer ist, mit Kothaustritt zu thun hat. Ich habe die Punction verwünschen lernen. Wandständige Ligaturen nützen nichts, streifen sich jedenfalls bei weiterem Manipuliren des Darmes leicht ab. Eine Naht hält nicht, schneidet ein.

Es ist mir, wie Anderen, nichts übrig geblieben, als zur Entspannung der Därme einen Einschnitt zu machen. Wie Jeder weiss, erfolgt danach aber nun auch der Kothaustritt in so vehementer Weise, die Richtung, die er annimmt, ist so wenig bestimmbar, dass Beschmutzung allerärgster Art der Bauchhaut, der vorliegenden Därme, dass Koth Eintritt in den Peritonealsack nicht sicher vermieden werden kann. So werden alle schönen, mühsamen Bestrebungen, antiseptisch die Operation zu vollenden, in allergründlichster Weise vereitelt.

Dem Gesagten nach also kann ich mich nicht entschliessen, Kümmell's Vorschlag, die gefüllten Därme zu eventriren, zu befolgen.

Fortschritte in der Laparotomiebehandlung des Ileus werden nur zu machen sein, wenn man Mittel findet die Därme vor der Untersuchung des Leibes von ihrem Inhalt insoweit zu befreien, dass die Untersuchung mit Auge und Hand in möglichst ungestörter Weise nach allen Richtungen hin erfolgen kann und dass ein Theil der entleerten Därme nach Bedürfniss aus dem Leib herausgelegt und leicht wieder reponirt werden kann.

Herr Braun hat den Vorschlag gemacht, aber noch nicht praktisch ausgeführt, die Enterostomie als Vorbereitungsact der Laparotomie bei Darminvagination zu machen, mit ihrer Hülfe die durch die Kothstauung bedingten, bedrohlichen Erscheinungen zu bekämpfen und dann in den nächsten Tagen die eigentliche Beseitigung des Leidens zu versuchen. Der Zeitverlust, den dieses Verfahren bedingt, wird für die meisten Fälle von acuter Darmeinklemmung zu gefährlich sein.

Herr Hahn hat in der Berliner medicinischen Gesellschaft von

einem Fall von Achsendrehung des Dünndarms erzählt. Diese Diagnose liess sich bei der Laparotomie erst stellen, nachdem durch einen Anus praeternaturalis mehrere Liter flüssigen Koths und Gas entleert waren und dann in den entleerten Leib mit der Hand eingegangen wurde. Die Patientin starb bald nach der Operation. Während am prolabirten Darm eine Kothfistel offen ist, wird eine Durchsuchung des Leibes wohl kaum ohne schlimme Beschmutzung durchführbar sein.

Ich erlaube mir einen in derselben Richtung, wie die genannten, zielenden Vorschlag zu machen, der mir Einiges zu versprechen scheint. Leider kann ich seine Richtigkeit nicht durch glückliche, bei seiner Befolgung erreichte Resultate bekräftigen. Der einzige Fall, in dem ich ihn erprobte und rein technisch bewährt fand, hat nicht mit Heilung des Patienten geendet. Ich schaffe erstens, wie schon früher gesagt, vor der Laparotomie im Leibe möglichst Platz durch unmittelbar derselben vorausgeschicktes Ausspülen des Magens. Einiges nützt dies in jedem Fall. Ich mache sodann nur einen kleinen Einschnitt in die Bauchdecken. Von demselben aus orientire ich mich rasch über den Zustand der zunächst liegenden Därme. Ich ziehe dann einen nahe liegenden, prall gefüllten Darm aus der Wunde, lagere ihn so, dass er sich nicht knickt, fixire ihn mit zwei, durch das Mesenterium hindurchgeführte Ligatur-Zügel. Der Patient wird zur Seite gelagert, der Stiel des Prolapses mit Jodoformgaze umpolstert. Die Darmschlinge wird nun in breiter Weise, als sollte ein grosser Anus praeternaturalis angelegt werden, incidirt. Koth fliesst aus. Ich warte hierauf — die Narkose kann unterbrochen oder mit kleinen Gaben Chloroform weitergeführt werden — eine Viertelstunde und länger ab. Der Kothabfluss wird durch öfteres Eingehen mit einem Nélaton-Katheter unterstützt. Fliesst nichts mehr ab, so schliesse ich die Darmwunde mit exacter Darmnaht, so dass sie eventuell dauernd geschlossen bleiben kann. Ich knüpfe dann jeden der beiden Ligaturfäden oberhalb und unterhalb der Darmnahtstelle in den Darm comprimirender Weise. Die Fäden werden, um sie später leicht wieder auffinden zu können, nicht abgeschnitten. Diese circuläre Darmumschnürung soll verhüten, dass bei den nachfolgenden, unvermeidlichen Manipulationen nicht gewaltsam Koth gegen die Darmnahtstelle angedrängt wird und die

Nähte zum Einschneiden kommen. Nun wird gründlich mit starken antiseptischen Lösungen das ganze Operationsterrain gereinigt, erst dann die Bauchwunde nach oben und unten vergrößert und nun, nöthigenfalls mit Herauslegen von Darmschlingen, gesucht. Wird das Hinderniss nicht gefunden, so wird die zuerst eröffnete Darmstelle in die Bauchwandwunde hervorgezogen und als künstlicher After benutzt. Im günstigen Fall wird die Darznaht erhalten und werden nur die Sicherheitsligaturen gelöst.

Gegen diesen Plan lässt sich, glaube ich, vorerst nur einwenden, dass nicht genug Koth ausfliessen wird. Bei längere Zeit bestehendem Meteorismus wird die Koth austreibende Kraft nur durch die Elasticität der Bauchmuskulatur geliefert. Diese kommt freilich, da alle Därme im Leibe liegen, voll zur Anwendung. In frischen Fällen wird aber auch die Elasticität und Contraction der Darmwand wirksam werden.

M. H.! Ich habe diesen Plan hier, obgleich er nicht in einer grösseren Anzahl von Fällen an Lebenden erprobt ist, so ausführlich vorgetragen, weil ich damit meinem früher aufgestellten Satz besonderen Nachdruck verleihen wollte: Fortschritte sind in der Laparotomie bei Ileus nur zu machen, wenn wir Mittel und Wege finden, die überfüllten Därme von ihrem Inhalt theilweise zu befreien, bevor wir an das Aufsuchen des Hindernisses der Kothcirculation herantreten.

Wir wollen annehmen, der Sitz der Darmstenose ist gefunden. Zur Zeit sind unsere operativen Mittel noch nicht derartig, dass wir in allen, vielleicht sogar nicht einmal in der Mehrzahl der Fälle, den Darm wieder wegsam machen können. Es bleibt dann natürlich nichts übrig als einen künstlichen After anzulegen.

Ich will mich nicht darüber verbreiten, in welcher Weise jedes einzelne der vielartigen, operirbaren Kothcirculationshindernisse zu beseitigen sei. Ich halte diesen Theil unserer Aufgabe zwar durchaus nicht für technisch leicht, aber die Regeln muss der einzelne Fall dem geübten Chirurgen zudictiren. In einer nicht kleinen Anzahl der Fälle wird es das Rathsamste sein das betreffende Darmstück vollständig auszuschalten, zu reseciren. Wer öfters Zeuge gewesen ist, wie lango Zeit bei Sectionen gebraucht wird, um einigermassen das Darmconvolut, dessen Verwickelungsart bestimmt

werden soll, zu entwirren, wird immer, wenn er zu einer Laparotomie bei Ileus schreitet, auf Darmresection vorbereitet sein. Meist wird es sich freilich um Entfernung sehr grosser Darmstücke handeln, doch wissen wir, dass hierdurch die Operation nicht gefährlicher wird. Koeberlé resecirte bekanntlich über 2 Meter; Kocher über 160 Ctm. mit glücklichem Erfolge. Die Darmresection hat bei Ileus in jüngster Zeit eine ganze Reihe von Heilungen erzielt.

Ob es richtiger sein wird, sofort nach der Resection die Darmtheile zu vereinigen oder sie in einen provisorischen After einzunähen, das wird von dem Kräftezustand des Patienten, von der Grösse des resecirten Stückes abhängen, das wird endlich noch für längere Zeit eine ebenso offene Frage bleiben, wie die gleichlautende bei Behandlung gangränöser äusserer Hernien. Ich persönlich stimme gegen die sofortige Vernähung.

Was in der Regel über allen Zweifel für diesen Theil der Operation sein wird, das ist, dass die Beseitigung jedes Hindernisses, und sei es ein anscheinend dünnster Strang, absolut nur dann geschehen darf, wenn das Auge die operirende Hand vollständig controliren kann. Nöthigenfalls wird hierzu ausser dem Bauchwandmedianschnitt eine zweite Bauchwandwunde angelegt werden müssen. Ich weiss sehr wohl, dass in einer nicht kleinen Anzahl von glücklich verlaufenen Operationsfällen diese Regel nicht befolgt ist und im Dunkeln operirt wurde. Dies ändert aber nichts an ihrer absoluten Richtigkeit. Ich will nicht davon reden, dass in Fällen von wahrer innerer Brucheinklemmung, von Invagination, von Achsendrehung der Gedanke an beginnende Darmgangrän genauestes Besichtigen der zu entwirrenden und der entwirrten Darmpartien fordert.

Dass aber auch bei Durchtrennung von Verwachsungen, von einschnürenden fadenförmigen Strängen und Schlingen genau das Auge gebraucht werden muss, dafür mag die hiermit vorgelegte Abbildung sprechen, die den Sectionsbefund bei einem von mir im Sommer 1886 behandelten Kranken darstellt. Einer Erklärung wird es nicht bedürfen. Ich bemerke nur, dass der Strang von mir bei der Laparotomie zwar aufgefunden wurde, aber nicht als wesentliches Hinderniss aufgefasst werden konnte und ich deshalb, ohne ihn zu durchtrennen, einen künstlichen After anlegte. Patient starb 4 Tage nach dieser Operation. Hätte ich den Strang im

Blinden arbeitend durchtrennt, so würde ich mir die Schuld am Tode dieses Patienten zugeschrieben haben.<sup>1)</sup>)

Mit der Beseitigung der Darmverschliessung ist bekanntlich nur

<sup>1)</sup> Der 16jährige Bäckerlehrling W. A. aus Wismar war vor 7—8 Jahren, nach reichlichem Genuss von Kirschen sammt deren Steinen, unter heftigem Erbrechen, kolikartigen Schmerzen und Stuhlverhaltung erkrankt. Auf Abführmittel trat Linderung ein. Bei einem Stuhlgang entleerte sich ein grosser Pfropf zusammengeballter Kirschensteine. Seit dieser Zeit litt Pat. häufig an unregelmässiger Stuhlentleerung, an Diarrhöen und periodisch auftretenden Kolikschmerzen mit Stuhlverhaltung und Erbrechen. Diese Zustände sollen aber immer höchstens 24 Stunden gedauert und soll sich Pat. dann nach eingetretener Stuhlentleerung wieder wohl befunden haben. In den letzten Jahren sind diese Anfälle weniger häufig gewesen. — Den letzten spontanen Stuhlgang hatte Pat. (8 Tage vor seiner Aufnahme in die Klinik) am 28. Mai. Am Abend desselben Tages traten, nach Genuss von saurem Aal und Mehlklössen, wiederum Erbrechen, kolikartige Schmerzen im Leibe und Stuhlverhaltung auf. Am 30. Mai trat Pat. in ärztliche Behandlung. Das Abdomen war überall stark gespannt; eine besondere Schmerzhaftigkeit, eine Geschwulst oder Dämpfung war an einer bestimmten Stelle nicht constatirbar. Periodisch traten heftige Schmerzen um den Nabel herum auf. Pat. erbrach häufig Mageninhalt. Auf Klystiere gingen nur wenige kleine Bröckel lehmartiger Fäces ab. Dieser Zustand dauerte mehrere Tage fort. Am 2. Juni zeigte sich zuerst Ansammlung freier Flüssigkeit in der Bauchhöhle. Am 3. Juni wurde der Magen ausgepumpt und dies an den folgenden Tagen mehrmals wiederholt. Es entleerten sich dabei fäculent riechende Massen. Diese Entleerungen brachten dem Pat. grosse Erleichterung. Es traten auch die Schmerzen im Bauche nicht mit der früheren Heftigkeit und Häufigkeit auf. Klystiere hatten aber weder den Abgang von Blähungen, noch von erheblichen Mengen Fäces zur Folge. Aufnahme in die Bostocker chirurgische Klinik am 5. Juni 1886. — Pat. ist mässig kräftig gebaut. Das Abdomen gleichmässig aufgetrieben, prall, schmerzhaft bei Betastung und Druck. Bei Rückenlage überall Darmton, mit Ausnahme der unteren Parteen. Diese haben gedämpften Ton. Pat. ist von der Reise sehr ermattet. Puls 110, kräftig. — Nachts kein Erbrechen. Längere Zeit Schlaf. 6. Juni Morgens wird ein halber Nachtopf gelber, kothig riechender Massen erbrochen. 11 Uhr Ausspülung des Magens, 4 Uhr Nachmittags wieder Ausspülung, dazwischen war nichts erbrochen. 7. Juni, Nachts 3 Uhr und Morgens 8 Uhr, Erbrechen, zusammen ein halber Nachtopf voll. Morgens 9 Uhr Ausspülung des Magens, Puls 108, kräftig. 12 Uhr Operation: 4 Ctm. langer Hautschnitt in der Linea alba. Vernähung des Peritoneum mit der äusseren Haut. Die in das Abdomen eingeführte Hand kann nirgends eine Stelle entdecken, wo der geblähte Darm in leeren Darm übergeht. Beim Eingehen in das kleine Becken wird ein Bindegewebsstrang gefühlt, der wohl einen Theil eines einschneürenden Ringes bilden kann. Doch kann man in diesen Ring bequem einen Finger neben dem drinnen liegenden Darm einführen, kann ebenso Darm aus dem Ring hervorziehen. Eine prallgefüllte Dünndarmschlinge wird in den untersten Bauchwandwundwinkel eingenäht, dann eingeschnitten. Beim Einschneiden entleeren sich dünnflüssige, gelbliche Massen von derselben Beschaffenheit, wie das Erbrochene. Im Laufe desselben Tages, unter beständigem Kothabfluss, wird der Leib beträchtlich dünner. Pat. fühlt grosse Erleichterung. — 8. Juni, Morgens 1 Uhr, Puls 130. Pat. fühlt sich heiss, hat Durst. 8<sup>1</sup>/<sub>2</sub> Uhr Puls 130, kleiner. Kühle Extremitäten. Abdomen auf Betasten wenig schmerzhaft. Pat. klagt über Hitze, sieht verfallen aus. Entleerung aus der Fistel während des Morgens spärlich. — 9. Juni Morgens Befinden leidlich, Puls 110. Abends dyspnoische Anfälle, Unruhe, Puls 120, klein. — 10. Juni grosse Er-



ein Theil Dessen geschehen, was in operativer Beziehung geschehen muss. Eine Bruchpforte im Netz, im Mesenterium wird vernäht werden müssen. Eine Invagination bedingende Darmgeschwulst wird zu extirpiren sein. Nach Detorquirung eines Volvulus, nach Reposition einer Invagination wird man in manchen Fällen nach Roser's Rath gut thun, den entwirrten Darm an die Bauchwand zu befestigen und hierdurch neuer Verdrehung oder Einstülpung vorzubeugen. Besser vielleicht noch wird die Befestigung durch Anlegen eines künstlichen Afters an geeigneter Stelle geschehen.

Seitdem die operative Behandlung der Peritonitis von verschiedenen Seiten empfohlen ist und Lebensrettungen mit ihr erzielt worden sind, wird nachweisbare Peritonitis operative Behandlung der inneren Einklemmung nicht mehr verbieten, vielleicht sogar direct zu ihr auffordern. Jedenfalls muss Jeder, der über-

---

schöpfung. — 11. Juni, Morgens 11 Uhr, Tod. Aus dem Bericht über die von Herrn Prof. Albert Thierfelder vorgenommene Section hebe ich Folgendes hervor: Nach Heraushebung der Darmschlinge, welche die Operationsöffnung trägt, aus der Schnittwunde wird der Finger neben der Darmschlinge in die Tiefe eingeführt. Er stösst auf einen den absteigenden Schenkel der Schlinge fest umschliessenden Bindegewebsstrang von etwa Bleistiftstärke, der, nach links zu, scheinbar am Promontorium fixirt ist, nach rechts hin in einen Wallnussgrossen, im Mesenterium belegenen und rechterseits im Mesenterium fixirten Tumor übergeht. Bei dem Versuch, den Tumor vom Mesenterium resp. dem Theile des Mesenteriums, in welchem er eingebettet liegt, der Bauchwunde zu nähern, reisst der Bindegewebsstrang ab von dem Tumor — aus demselben entleert sich hierbei Eiter — und zugleich der Dünndarm an derjenigen Stelle, an welcher die kleine Geschwulst im Mesenterium sich befindet. Beim Emporheben der betreffenden Darmabschnitte und weiterem Herausziehen derjenigen Dünndarmschlingen, welche zwischen dem vorbenannten Bindegewebsstrang eingeschlossen gelegen haben, ergiebt sich folgendes Verhältniss: Der Tumor ist eine bedeutend vergrösserte, verkäste, theilweise verkalkte Mesenterialdrüse, welche im Mesenterium der untersten Ileumschlinge unmittelbar der Valvula Bauhini anliegt und den Raum zwischen dem Promontorium und der Darmserosa vollständig ausfüllt. Mit der Drüse ist das Mesocolon der linkerseits gelegenen Flexura sigmoidea verwachsen. Die Verwachsungsstelle ist wahrscheinlich mit dem Ablauf der acuten Entzündungserscheinungen in der Drüse allmählig strangförmig ausgezogen, und da das Mesocolon — das ist der Anfangstheil dieses Stranges — linkerseits am Promontorium fixirt war, so hat sich eine in das kleine Becken herabführende, vorn von dem Strang, hinten von dem Promontorium begrenzte Oeffnung gebildet, in welche die unterste Ileumschlinge hinein gerathen ist. Dieser Darmabschnitt zeigt ödematöse Schwellung sämmtlicher Wandungen, intensive, dunkle Röthung der Schleimhaut und venöse Injection der Serosa. Dabei ist die Wandung trotz ihrer Dicke schlaff, etwa wie ein Schlauch von Leder. Die Schleimhaut ist von einer nur dünnen Schicht grauen oder durch Blutbeimischung grauröthlichen Schleimes bedeckt. Freies Exsudat in der Bauchhöhle fehlt vollständig. Ein leichter Fibrinbelag findet sich an den eingeklemmten Darmportionen und in nächster Nähe der Operationsöffnung.

haupt bei innerer Einklemmung laparotomirt, darauf gefasst sein, allgemeiner oder abgesackter Peritonitis zu begegnen. Dieselbe für sich allein hat ja nicht allzu selten innere Incarceration vorgetäuscht.

Da die operative Behandlung der Peritonitis und Darmperforation heute gleichfalls auf die Tagesordnung gesetzt ist, denke ich, werden wir Interessantes über die zum Reinigen einer Peritonealhöhle geeigneten Massregeln hören. Ich selbst habe nur ein Mal bei einer Laparotomie einen Apfelgrossen, abgesackten, peritonitischen Abscess angetroffen. Derselbe barst und entleerte seinen Inhalt in die Bauchhöhle. Ich konnte durch Ausreiben mit Jodoform und Drainage des Peritonealsacks nach der Vagina den Fall zur Heilung bringen.

---

M. H.! Dass ich trotz Anerkennung der enormen Schwierigkeiten, welche die Laparotomie bei Ileus darbietet, den zum Theil unerfüllbaren Forderungen, die bei derselben an die operative Technik gestellt werden, im Allgemeinen mich auf die Seite Derer schlage, welche den Werth dieser Operation anerkennen, die Zahl der Indicationen für sie schon jetzt für erweiterbar halten, dass ich mit dieser Operation Hoffnungen für die Zukunft verbinde, wird aus Dem, was ich Ihnen vorzutragen die Ehre hatte, hervorgehen.

Ich möchte aber nicht schliessen, ohne in bestimmter Weise ausgesprochen zu haben, dass ich den Enthusiasmus, mit welchem einige Chirurgen neuerdings in dieser Frage vorgehen, nicht theile, dass ich, trotz meines ungemessenen Vertrauens auf das Fortschreiten unserer Wissenschaft und Kunst, für die nächste, aber auch für die entferntere Zukunft nur die Hoffnung hege, dass in einer beschränkten Minderzahl von acuten Darmeinklemmungsfällen durch die Laparotomie Menschen vom Tode werden errettet werden können.

Bei möglichst sorgfältiger Auswahl der Fälle, bei streng antiseptischem Verfahren, bei grosser technischer Gewandtheit der Operirenden wird zur Zeit, meiner Ueberzeugung nach, der Versuch einer Laparotomie Menschenleben, die ohne Operation vielleicht hätten erhalten werden können, nicht mehr schädigen. Dass bei einer

Anzahl der von mir Operirten der Eintritt des Todes durch das Operiren beschleunigt worden ist, glaube ich.

Dass unsere Resultate nie, wie man wiederholt behauptet hat, den Resultaten, die wir bei Ovariectomie schon jetzt erzielen, entsprechend günstig werden werden, bedarf, glaube ich, keiner Besprechung.

Aber auch Diejenigen irren vollständig, welche hoffen — ich citire wörtlich — dass die Mortalität nach den betreffenden Laparotomien so weit herunterzubringen sei, dass sie derjenigen nach Bruchrepositionen nur um ein Geringes nachstehen werde. Ein Theil der Chirurgen, die sich so äussern, glaubt ein solches Resultat abhängig von in Zukunft zu gewinnenden Verbesserungen der technischen Einzelheiten der Operationen, Andere von zu gewinnender grösserer diagnostischer Sicherheit, Alle hoffen solche, wenn nur rechtzeitig, d. h. im Wesentlichen früher als bisher operirt werden würde. Es ist sehr wohl denkbar, dass wir in Zukunft lernen, die Diagnose der inneren Einklemmung unmittelbar nach der Entstehung derselben zu machen, selbst dass wir lernen werden, die anatomische Form mit Sicherheit zu dieser Zeit zu erkennen. Es ist aber nicht denkbar, dass wir in Zukunft werden laparotomiren können, so lange sich der Patient in dem der acuten Incarceration unmittelbar folgenden Collaps befindet. Die Zahl der Fälle von ultraacutem Verlauf, in denen die Incarceration innerhalb 12—24 Stunden zum Tode führt, ist nicht ganz klein. Jedenfalls aber ist für sehr viele Fälle, besonders für Kinder, mit 12—24stündigem Bestehen der Einklemmung schon das Schicksal besiegelt.

Die inneren Darmeinklemmungen unterscheiden sich von den äusseren so gewaltig durch die Masse der der Einklemmung ausgesetzten Darmpartien, weiter dadurch, dass viel mehr Mesenterium und dieses an viel mehr central gelegener Stelle mit eingeschnürt wird. Sie unterscheiden sich dadurch, dass bei ihnen die ganze Peritonealhöhle den Bruchsack bildet, dass die Fäulnisproducte, die septischen Keime, die den von der Blutcirculation ausgeschlossenen Darm, in dem sich Koth anstaut, durchwandern, lange bevor er uns gangränös erscheint, sofort in den Gesamtkörper aufgenommen werden, dass auch nach Lösung der Darmeinklemmung diese Auswanderung noch eine Zeit lang fortgeschieht. Eine grosse Anzahl

der inneren Darneinklemmungs-Patienten stirbt den Tod durch Vergiftung und wird später, unbeeinflusst durch technisch gelingende Laparotomie, sterben.

M. H.! Wollen Sie gütigst entschuldigen, dass ich so ausgiebigen Gebrauch gemacht habe von dem Vorrecht eines die Discussion Einleitenden die Grenzen der sonst bestimmten Vortragszeit zu überschreiten. Bekanntlich ist es leicht über klare, abgeschlossene Fragen kurz zu reden. Das Capitel der operativen Behandlung der inneren Darneinklemmung ist auch heute noch eines der dunkelsten der gesammten Chirurgie.

---

### Erklärung der Abbildungen auf Taf. V.

Fig. 1 und 2. Halb schematische Darstellung der S. 300 im Sectionsbericht geschilderten inneren Darneinklemmung.

- a Anus praeternaturalis.
  - b Flexura sigmoidea.
  - c Coecum.
  - d Vereiterte Lymphdrüse.
-

## XI.

# Ein Fall von Atherom der Niere.<sup>1)</sup>

Von

**Dr. B. Schlegtendal,**

Assistent am pathologisch-anatomischen Institut zu Rostock.

(Hierzu Tafel V, Fig. 3.)

---

Die nachfolgende ausführlichere Beschreibung eines Falles von Atherom der Niere ist wohl nicht allein deshalb angebracht, weil diese Geschwulstbildung an dieser Stelle zu den allergrössten Seltenheiten gehört, sondern sie findet vor allen Dingen ihre Berechtigung wegen des Interesses, welches die Geschwülste der Niere in Betreff der Pathogenese der Neubildungen überhaupt in neuerer Zeit gefunden haben.

Bekanntlich hat Grawitz (vergl. seine Abhandlung in Virchow's Archiv, Bd. 93, S. 39 und seinen Vortrag auf dem XIII. Congress der Deutschen Gesellschaft für Chirurgie, 1884.) auf Grund eines reichen Materiales und sorgfältiger Untersuchungen für eine Reihe von Geschwülsten heteroplastischen Charakters, die in den Nieren vorkommen können, in überzeugendster Weise darthuen können, dass sie aus Nebennierengewebe hervorgehen, welches in Form kleiner Inseln inmitten des Nierengewebes oder doch unter der Nierenkapsel in Folge von Fehlern bei der fötalen Entwicklung eingeschlossen worden war. Grawitz stellte hiermit diese Geschwülste in dieselbe Reihe von heterotopischen Neubildungen von embryonaler Anlage im Sinne Cohnheim's, in welcher seit Thiersch die Epithelkrebse stehen, und als deren zahlreichste und verständlichste Repräsentanten von jeher die Dermoidcysten und Atherome aufgeführt sind. Somit hätte ein Atherom der

---

<sup>1)</sup> Demonstrirt von Herrn Madelung am 2. Sitzungstage des XVI. Congresses der Deutschen Gesellschaft für Chirurgie zu Berlin, 16. April 1887.

Niere zur Zeit ein doppeltes Interesse: einmal als eine Nierengeschwulst an und für sich, und dann als neuer Beleg für das Vorkommen von nachweislich embryonal angelegten Neubildungen dieses Organes.

Bekanntlich gehört das Vorkommen von Atheromen in tiefer gelegenen Organen zu den Seltenheiten, da ihr Lieblingssitz naturgemäss nahe der äusseren Hautoberfläche gefunden wird. Erst eine einzige Mittheilung ist in der Literatur vorhanden, welche ein Atherom der Niere erwähnt. Diese finden wir bei James Paget, und zwar in seinen Lectures on surgical pathology, III. Edition, 1870, p. 440; hier führt er unter den seltener betroffenen Organen neben dem Testikel, der Lunge und Blase u. s. w. auch die Niere an und giebt als Quelle hierfür an: Mus. Coll. Surg. 1904. Soweit deutsche Autoren dieses Vorkommen überhaupt berühren, citiren sie lediglich diesen Fall von Paget.

Der Fall nun, mit dessen Mittheilung für diese Sitzungsberichte Herr Prof. Dr. Madelung mich in gütigster Weise betraut hat, wurde im Rostocker Krankenhause beobachtet; die Section führte Herr Prof. Dr. A. Thierfelder aus; die genaue Untersuchung der verschiedenen Geschwulsttheile wurde von mir gemacht.

Der 22jährige Schuhmachergeselle Bernhard Neumann aus Cammin in Pommern wurde zum ersten Mal im Rostocker Krankenhause aufgenommen am 4. Juni 1886. Anamnestisch liess sich Folgendes eruiren: Pat. stammt aus einer gesunden Familie. Er selbst war in seiner Kindheit gesund. 6 Jahre vor seiner Aufnahme machte er einen Abdominaltyphus durch. Soweit Pat. zurückzudenken vermochte, hatte er eine Auftreibung der rechten Seite des Bauches gehabt, über deren Entstehung er nichts weiter anzugeben wusste. Erst seit ungefähr einem halben Jahre (Nov. 1885) machte ihm diese Auftreibung Beschwerden, indem in derselben brennende Schmerzen auftraten, sobald er eine sitzende Körperstellung einnahm. Diese Schmerzen nahmen an Heftigkeit zu, je krummer d. i. je mehr nach vorn über gebeugt seine Haltung hierbei war. Pat. hatte nicht bemerkt, dass die Geschwulst in der letzten Zeit auffällig gewachsen wäre. Seinen Aufenthalt hatte er bis zu seinem 19. Lebensjahre in Cammin, von da ab in Strassburg i. E. und Güstrow gehabt. Als Kind hatte er viel mit einem Hunde gespielt, der in seinem Elternhause gehalten wurde.

Der Status praesens war: Kräftig gebauter, gut genährter Körper. Die rechte Oberbauch- und untere Thoraxgegend sind gegen die der linken Seite auffällig vorgewölbt. Die obere Lebergrenze steht am unteren Rand der 4. Rippe; die untere Grenze der der Lebergegend entsprechenden Dämpfung geht in der linken Parasternallinie vom Ansatzpunkt der linken 10. Rippe

aus schräg nach rechts unten, über den Nabel weg, bis etwa dahin, wo sie die rechte Parasternallinie kreuzt; von hier wendet sie sich in einem stumpfen Winkel nach rechts, um in horizontaler Richtung dicht oberhalb des Darmbeinkammes nach hinten zu ziehen. Innerhalb dieses Dämpfungsggebietes deutliche Fluctuation. Die übrigen Organe sind gesund. Fieber ist nicht vorhanden.

Die Diagnose wurde auf *Echinococcus hepatis* gestellt.

Die Operation, nach dem Princip der einzeitigen Lindemann'schen Methode, hatte statt am 9. 6. Die grosse Cyste wurde an zwei Stellen freigelegt. Und zwar ging der erste Hautschnitt parallel dem unteren rechten Rippenrande zwischen Mamillar- und Parasternallinie; er wurde sogleich durch vorsichtiges Präpariren bis auf's Peritoneum parietale vertieft. Ein zweiter Schnitt, der etwas tiefer, in der Axillarlinie, parallel der untersten Rippe gemacht wird, wird gleichfalls zuerst bis auf's Periton. pariet. geführt. Erst jetzt wird in beiden Wunden das äussere Blatt der Serosa durchtrennt und an die Haut vernäht. Der sich nun frei präsentirende Tumor ist mit der vorderen Bauchwand nicht verwachsen. Seine Wandung wird in beiden Wunden rings an die mit Peritoneum ausgekleidete Wundöffnung vernäht und sodann incidirt. Es fliesst ca. 1 Eimer voll klare, gelbbraune Flüssigkeit aus, in der aber weder Blasen gesehen, noch später Häkchen gefunden wurden. Die Wundhöhle wurde drainirt. Verband mit Torfkissen.

Die mikroskopische Untersuchung ergab kein entscheidendes Resultat. Die Flüssigkeit wurde zur weiteren Prüfung dem physiologisch-chemischen Institute überwiesen. Das Ergebniss dieser Untersuchung (Bericht des Herrn Dr. Heffter vom 16. 6. 86) lautet: „Die Flüssigkeit hatte einen bedeutenden Niederschlag abgesetzt, der wesentlich aus Cholestearinkrystallen bestand. Die filtrirte Flüssigkeit zeigte das specifische Gewicht 1,030, ferner einen sehr beträchtlichen Eiweissgehalt. Der anorganische Rückstand war wesentlich Chlornatrium. Die Untersuchung auf Bernsteinsäure, Harnstoff und Zucker gab ein völlig negatives Resultat“.

Der Verlauf war im Ganzen normal. Fieber war anfangs nicht vorhanden. Dasselbe trat erst am 4. Tage nach der Operation auf, zuerst in leichter Abenderhöhung auf 38,0—38,2. Vom 9. Tage ab sind die Steigungen der Curve unregelmässig; sie erreicht mehrmals 39,2—39,5, sinkt dann aber wieder auf 38,0—38,4 und bleibt in dieser Höhe auch bis zur Entlassung des Patienten. Die Morgentemperaturen gingen nur einige Male über 37,5 hinaus. — Die Wundsecretion war sehr mässig, besonders in den ersten Tagen, an denen beim täglich vorgenommenen Verbandwechsel nur wenige Tropfen der dem Cysteninhalt conformen Flüssigkeit ausflossen. Die Menge stieg auf 2 Esslöffel zugleich mit dem ersten Auftreten der Fieberbewegungen am 4. Tage. Die klare Beschaffenheit wich einem eiterigen Charakter vom 9. Tage ab (höheres Fieber). Von da ab wurde 3 Wochen lang mit dünner Salicyllösung ausgespült. — Die Fäden wurden am 9. und 11. Tage p. op. entfernt. Die Drains wurden am 31. Tage gekürzt, als die beiden Wunden nicht mehr mit einander communicirten. — Der Appetit und das sonstige

Allgemeinbefinden war die ganze Zeit hindurch andauernd gut, so dass Pat. nach 4 Wochen aufstehen und nach weiteren 3 Wochen mit einem Jodoform-Watte-Verband nach seiner Heimath Güstrow entlassen werden konnte, obwohl noch immer die Abendtemperaturen etwas Fieber zeigten. — Am 4. September meldete Pat. sich wieder zur Aufnahme, weil die hintere Fistel in der letzten Zeit wieder stärker secernirt hatte. Das Secret ist eiterig; der Verband enthält reichlich davon. Die Sonde dringt 5—6 Ctm. tief in die Wundhöhle ein. Die vordere Schnittwunde ist verheilt. — Blasen hatten sich in der Zwischenzeit nicht entleert, und ebenso wie das erste Mal blieb auch jetzt eine Untersuchung des Eiters auf Echinococccen-Bestandtheile resultatlos. — Die Temperaturen der zwei Abende, die er verblieb, sind am Tage der Ankunft 37,3, am folgenden Tage 37,9.

Zum dritten Mal suchte er das Krankenhaus am 11. October auf. Die Krankengeschichte dieser letzten Monate bis zu dem am 12. März 1887 erfolgten Tode ist im wesentlichen kurz folgende: Bei der Aufnahme klagte er über letzthin wieder stärker gewordene Eiterung. Aus der hinteren Fistel entleerte sich ziemlich viel dickflüssiger, nicht übelriechender Eiter. Die vordere Wunde war wieder aufgebrochen und eiterte ebenfalls etwas. Mit der Sonde lässt sich die Communication zwischen beiden Fisteln nachweisen. Die obere Leberdämpfungsgrenze ist in der Papillarlinie an der 5. Rippe, die untere 5 Finger breit vom Rippenbogen (vergl. fast denselben Befund bei der ersten Aufnahme); in der Medianlinie reichte die Dämpfung bis 5 Finger breit unter den Proc. xiphoideus. Die Temperatur betrug Abends 38,2, Morgens 37,8. — Auf eine einfache Dilatation und Drainirung der Fistel stieg die Temperatur sofort unter Schüttelfrösten auf 40,5 und blieb an den folgenden 13 Tagen stets auf Morgens ca. 38,6, Abends 39,0. — Am 26. 10. wurde in Narkose eine nach hinten gehende Wundtasche, welche mit schmierigem Eiter und Gewebsdetritus angefüllt war, durch Contraincision und Drainirung in der Achsellinie für Ausspülungen zugänglich gemacht; zugleich wurde die alte Wundhöhle von Neuem regelrecht drainirt. Gleichwohl blieb die Temperatur längere Zeit eine zwischen 39 und 40,2 schwankende. Die Secretion war ziemlich reichlich. Zwischendurch traten grössere Blutungen aus den Wunden ein. — Eine abermalige Fieberexacerbation am 23. 11. war bedingt durch eine ausgedehnte, mit Pleuritis verbundene Pneumonie rechts, welche den Patienten für längere Zeit erheblich schwächte. — Nachdem dann im December bei fast gleichbleibender Eiterung das Fieber geschwunden war, konnte Pat. von Anfang Februar 1887 ab wieder etwas aufstehen. Die Fisteln schlossen sich zuweilen, brachen dann aber wieder auf und erforderten hin und wieder von neuem eine sorgfältige Drainirung. — Eine letzte Manipulation an der hinteren Fistel wegen stärkerer Eiterretention und lebhafteren Fiebers war am 6. März nothwendig. Am 11. März kam am Rücken, ausgehend von den Fisteln, ein Erysipel zur Entwicklung, dem Pat. schon in der folgenden Nacht erlag.

Das Protokoll über die 8 Stunden nach dem Tode im pathologisch-anatomischen Institute vorgenommene Section besagt im Wesentlichen:



Kräftig gebauter, stark abgemagertes, männlicher Leichnam. Die Hautdecken blass. Die obere Hälfte des Leibes ist aufgetrieben, die Haut ist hier straff gespannt. Auf der Vorderfläche des Leibes, unmittelbar unter dem rechten Rippenbogen eine Wundnarbe, 6 Ctm. von dieser nach hinten eine Fistel, in gleicher Höhe mit letzterer endlich auf dem Rücken eine weitere Narbe. — Fettpolster fast ganz verschwunden, Muskulatur atrophisch, feucht, fleischroth. Die Basis der rechten Lunge steht in der Höhe der 3., die der linken Lunge in der Höhe der 5. Rippe. Das Herz ist nach oben und hinten verlagert. — 300 Gramm pericarditisches Exsudat von klarer Beschaffenheit und gelblicher Farbe. Der linke Ventrikel etwas hypertrophisch; das Herz im Ganzen nicht vergrößert. — Die Lungen beiderseits mit der Brustwand verwachsen; die linke lässt sich leicht, die rechte nicht ohne Mühe lösen. Die vorderen und theilweise auch die seitlichen Partien der Lungen sind mit gelben, festen, fibrinösen Auflagerungen bedeckt. — Die rechte Lunge kleiner als die linke. Auf dem Durohschnitt ist die rechte Lunge feucht; der obere Lappen von gleichmässig fester Consistenz, dunkelbraun, luftleer; aus den unteren Lappen lässt sich reichlich schaumige Flüssigkeit auspressen; aus den Bronchialdurchschnitten des Unterlappens fliesst auf Druck gelbe, trübe, noch etwas schaumige Flüssigkeit aus. — Die linke Lunge verhält sich wie die beiden unteren Lappen der rechten. — Die bronchialen Lymphdrüsen vergrößert, schwarz pigmentirt, zum Theil verkalkt. — In der Bauchhöhle in geringer Menge ein trübes, flockiges Exsudat. Die Därme sind miteinander und mit der Wandung vielfach verklebt; diese Adhäsionen lassen sich leicht lösen. — Die Leber nimmt fast die ganze Breite des Körpers ein. Sie reicht oben rechts bis zur 3., links bis zur 5. Rippe, während ihr unterer Rand rechts 10, links 6 Ctm. unterhalb des Rippenbogens steht. — Sie ist mit der Körperwand, mit dem Zwerchfell und mit der rechten Niere durch feste, schwierige Verwachsungen innig verbunden und wird deshalb mit-samt der rechten Niere herausgenommen. — Die Leber ist von derber Consistenz und von ungewöhnlicher Grösse: ihr Querdurchmesser beträgt 32, der rechte Längsdurchmesser 26; der linke 24, der grösste Dickendurchmesser 11 Ctm. Das Gewicht beträgt ca. 3,8 Kg. Auf dem Durohschnitt ist sie von gelbröthlicher Farbe, sie enthält wenig Blut und ist von deutlich acinöser Zeichnung. Es findet sich eine hochgradige Amyloidartung. Gallengang durchgängig. Galle grünlichgelb. — Die Milz mit ihrer Umgebung fest verwachsen, ebenfalls vergrößert (19 : 12 : 5 Ctm.). Auf dem Durchschnitt blutreich und von sehr weicher Beschaffenheit. Die Malpighischen Körperchen etwas vergrößert, treten deutlich hervor. Auch hier sehr deutliche Amyloidreaction. — An Stelle der rechten Niere findet sich ein grosser, länglicher, in seinem oberen Theile harter, im übrigen weicher Tumor, der gleichfalls nach allen Seiten fest verwachsen. Drei derbe Stränge führen zu den Stellen der Bauchwandung, welche oben als Narben bezw. Fisteln erwähnt wurden. Auf der Schnittfläche (der harte Theil musste aufgesägt werden) findet sich am unteren Ende der Geschwulst ein kleiner Rest der rechten Niere, nächst demselben mehrere cystische Hohlräume, die mit

einander communiciren, und in welche die Fistelgänge einmünden. Der grösste Theil der Geschwulst wird von einem steinharten Tumor eingenommen, der an seinem Umfange leicht zerbröckelt und auf der Sägefläche ein rauhes, unebenes Aussehen hat. Derselbe liegt innerhalb einer Kapsel, deren glänzend weisse Innendecke vielfach mit dem Tumor fest in Verbindung steht, während sich an anderen Stellen zwischen beiden eine weissliche, schmierigbreiige Masse befindet. — Der Ureter, dessen Communication mit den oben erwähnten cystischen Hohlräumen mittelst der Sonde nachgewiesen wird, setzt sich in der Gegend des unteren Poles der ganzen Geschwulst an, indem er — anfangs von Daumendicke — sich allmählig nach unten verzüngt. — Die linke Niere ebenfalls mit der Umgebung verwachsen. Sehr bedeutend vergrössert. Auf dem Durchschnitt blass, von geringem Blutgehalt, von weicher Consistenz. Die Kapsel lässt sich nur schwer ablösen. Der Ureter zeigt nichts Abnormes. — (Magen und Darmcanal können wir übergehen.) — Die Blase enthält zwei Esslöffel voll gelblicher Flüssigkeit. Sie ist ziemlich klein, ihre Wandung verdickt, ihre Schleimhaut in Falten gelegt. — Prostata nicht vergrössert. — Hoden zeigen nichts Bemerkenswerthes. — Mikroskopisch wurde sofort frisch untersucht: 1) die den steinharten Tumor einhüllende Membran; dieselbe besteht aus straffem, fibrösen Gewebe mit eingestreuten Herden von kleinzelliger Infiltration und aus einer Grenzschiicht von Plattenepithelzellen; 2) die zwischen dieser Kapsel und dem Tumor vielfach bemerkte weissliche, breiige Masse; es findet sich ein Gemenge von feinen Fett- und Detrituskörnchen, Cholestearinkrystallen und einer Anzahl von Epidermiszellen. — Die Untersuchung des in Alkohol gehärteten Präparates er giebt nun: Die ganze Geschwulstmasse ähnelt der äusseren Form nach einer Granate mit nach unten gerichteter, kegelförmiger Spitze. Die längste Ausdehnung beträgt 18 Ctm., die Breite und Dicke beläuft sich auf 12 resp. 10 Ctm. Nahe dem unteren zugespitzten Ende geht, eingebettet in festes Gewebe, welches aber schon nach ca. 2 Ctm. wesentlich abnimmt, der Ureter ab. — Auf der Durchschnittsfläche sehen wir nun die obere Hälfte eingenommen von einem Kern von ovoider Gestalt und steinharter Consistenz. Seine Dimensionen sind 9.5 : 7.5 Ctm. Das Gefüge ist nicht gleichmässig, sondern die Schnittfläche bietet durch einige, denselben durchziehende, unregelmässig gerichtete Züge von festem Bindegewebe und durch verschiedene Farbensnancen zwischen rostbraun und hellgelb und weiss ein buntes Bild dar. Die Hauptmasse besteht aus einer bröckligen, durch Verkalkung knochenartigen Substanz, deren Oberfläche eine unregelmässige, von warzenförmigen und stacheligen Höckern besetzte Ebene darstellt. Dieses Kalkconcrement ist umschlossen von einer derben, festen und ca. 0,5 Ctm. dicken Membran, welche sich fast überall dicht anschmiegt. An einigen Stellen findet sich zwischen ihr und jenem Concrement die schon vorerwähnte weissliche, aus Detritus und Epidermiszellen bestehende Masse in etwas dickerer Schicht eingelagert. Die Innenoberfläche ist von einer glänzend weissen Haut überzogen, welche an einigen Stellen so fest mit dem harten Inhalt in Contact ist, dass sie sich beim Versuche, beide Theile von einander zu bringen, von der Unterlage los-

reisst. Ueber den oberen Pol hinüber erstreckt sich eine schmale Zone von einem anders gestalteten Gewebe, welches sich als Nebenniere charakterisirt. Dieselbe liegt ausserhalb der den verkalkten Kern umschliessenden Membran. Sie hat eine Länge von 7 Ctm. und ist zu einer in maximo 0.3 Ctm. dicken Platte zusammengedrückt, welche kuppenartig dem oberen Pole der Geschwulst aufliegt. — Recht vielgestaltig ist die Zeichnung der unteren Hälfte der Geschwulst. In einer festen weissen Grundsubstanz, in die von aussen vielfach Fettgewebe hineinragt, finden wir mehrere, etwa haselnussgrosse cystische Hohlräume von unregelmässiger Gestalt und mit einer glatten, hier und da Gefässästchen enthaltenden Innenfläche. Ausserdem sind in das narbige Gewebe eine ganze Anzahl von Nierengewebs-Inseln eingeschlossen, von denen nur eine einzige ca. 3 Ctm. im Quadrat gross ist, andere haben eine nach Millimetern zu berechnende Fläche. Dieselben liegen ganz zerstreut und durch 1—2 Ctm. breite Bindegewebsbalken von einander getrennt. Die obersten kleinsten Bruchstücke der Niere grenzen hart an die Kapselmembran, das untere grösste bildet den Hauptbestandtheil der kegelförmigen (Gracaten-) Spitze des Ganzen. Dicht unter diesem letzterwähnten Nierenstück, welches seitlich an einen der Cystenräume angrenzt, nach oben aber durch narbige Züge mit der Hauptgeschwulstmasse auf's festeste in Verbindung steht, ist der Durchschnitt des in feine Kalkconcrete eingebetteten Ureters zu sehen. — Die linke Niere ist (nach der Alkoholschrumpfung) 14,5 Ctm. lang, 8 Ctm. breit und 4 Ctm. dick. Ihre Form entspricht völlig der einer normalen, lediglich vergrösserten Niere. Makroskopisch lässt sich nichts Abweichendes entdecken. — Was nun die mikroskopische Untersuchung anlangt, so erstreckte sich dieselbe auf: 1) die das Kalkconcrement einhüllende Kapselmembran. In den Schnitten documentirt sich dieselbe als ein fibröses Gewebe mit spärlichen Gewebszellen. Die Gefässe sind zumeist leer. An einigen Stellen finden sich durchweg im Verlaufe von Gefässästen grössere oder kleinere Herde von kleinzelliger Infiltration. Eine sehr intensive Zellenanhäufung erstreckt sich als ein schmaler, ununterbrochener Streifen nahe der Oberfläche, direct unter der letzten Schicht. Diese Deckschicht besteht aber aus Epidermiszellen, welche, nur wenige Lagen dick, somit den Kapselraum auskleiden. Dieselben sind sehr deutlich und ganz unverkennbar als Plattenepithelzellen charakterisirt. An einigen Stellen (abgesehen von jenen Partien, wo diese Epidermisdecke durch Maceration u. s. w. ganz defect geworden) ist diese Schicht von der zellig infiltrirten Unterlage abgehoben und ragt in einzelnen, bandförmigen, wellig gekrümmten Fetzen über die Oberfläche hervor. Vielfach liegt zu oberst auch noch, wie auf der äusseren Haut, eine dünne Schicht von verhornten Epithelien auf. 2) Von der grösseren Insel von Nierengewebe zeigten angefertigte Schnitte: Das Nierengewebe hat nur an einigen Stellen einen der Norm entsprechenden Abschluss peripherwärts; an anderen Stellen ragen unregelmässige Züge von fibrösem und narbigem, dem sub 1 geschilderten Stroma analogem Gewebe hinein. In dem Bereiche des Nierengewebes findet sich sodann ein wirres Gemisch von theils gut erhaltenen, theils hypertrophischen Partien, theils von solchen, welche das

typische Bild der parenchymatösen Nephritis zeigen. Einige der Harncanälchen enthalten Cylinder. Die Glomeruli haben eine sehr beträchtliche Zellenvermehrung der Kapsel. Die Tubuli recti sind zum grössten Theil wohl erhalten; eine grosse Anzahl von ihnen enthält lange Züge von gelbgrünlichem oder bräunlichem Pigment (Icterus). — Duchweg ist das interstitielle Bindegewebe zu breiten Zügen verdickt; hin und wieder bemerkt man isolirte Herde kleinzelliger Infiltration. Im Bereiche der Rindensubstanz blieb die Reaction auf Amyloidartung negativ; in der Marksubstanz färbte sich die Membrana propria einiger Harncanälchen. 3) Die Nebenniere ist dicht umschlossen von dem narbigen Gewebe. Ihre Grenzen sind aber scharf abgesetzt. In ihrem Gewebe finden sich spärliche Herde von Rundzellen. 4) Der Ureter hat ein weites Lumen. Sein Epithel findet sich nur in wenigen Schnitten auf kleine Strecken erhalten. Die Wandung bietet dasselbe Bild dar, wie sub 1 beschrieben. Muskelfasern sind nirgends zu sehen. 5) Die linke Niere bietet nur wenig Pathologisches dar. An wenigen Stellen ist das interstitielle Gewebe etwas gewuchert, an wenigen anderen Stellen scheint ebenfalls ein allererstes Stadium von parenchymatöser Entzündung vorzuliegen; doch ist dies jedenfalls erst in einem nicht nennenswerthen Grade vorhanden. Nur die amyloide Degeneration hat die gleiche Verbreitung wie auf der anderen Seite.

Nach Alledem dürfte es über allen Zweifel erhaben sein, dass in diesem Falle ein echtes, angeborenes und verkalktes Atherom der Niere vorliegt. Da die Nebenniere intact ist, so kommt diese jedenfalls als Ausgangspunkt nicht in Betracht. Die um den unteren Pol des aus den abgestossenen und verkalkten Epidermiszellen bestehenden Concrementes verstreut liegenden Inseln von Nierengewebe sind auseinandergesprengt durch das Wachsthum des embryonal eingeschlossenen Keimes vom äusseren Blatt und durch die mit dem Wachsthum einhergehende reactive Gewebsentzündung. Wohl schon sehr früh entstanden jene zu excessiver Grösse auswachsenden hydronephrotischen Retentionscysten, welche die Leber nach oben verdrängten, unterhalb derselben an die vordere Bauchwand gelangten, und von denen eine, die grösste, hier bis in letzter Zeit als eine Echinococcuscyste imponirte. Nach der Operation trat Eiterung in ihnen auf, in deren Folge die Entzündung und narbige Verdichtung des das Nierengewebe umschliessenden Bindegewebes erst recht bedeutend wurde, wobei der Ureter desgleichen in Narbengewebe eingeschlossen wurde, während die normale Structur und das Muskelstratum seiner Wandung nach und nach verloren giug. In weiterer Folge trat Amyloidartung der Leber, Milz und (geringeren Grades) beider Nieren ein. Das Gewebe der rechten

Niere verfiel einem diffusen, parenchymatösen und interstitiellen Entzündungsprocesse, wohingegen die linke Niere vor Allem eine mächtige Hypertrophie erfahren hatte, um den Ausfall von ausser Function gesetzter rechtsseitiger Organsubstanz compensatorisch zu decken.

Das auftretende Erysipel unterbrach einen Process, der — sich selbst überlassen — erst nach längerem Siechthum geendet hätte auf Grund allgemeiner amyloider Degeneration und beiderseitiger Nephritis interstitialis et parenchymatosa.

---

**Erklärung der Abbildung auf Taf. V, Fig. 3.**

- 1 Der verkalkte Inhalt des Atheroms.
  - 2 Auseinandergesprengte Theile von Nierengewebe.
  - 3 Cystische Räume (Nierenbecken?).
  - 4 Ureter.
  - 5 Nebenniere.
-

## XII.

# Aus der Heidelberger chirurgischen Klinik des Prof. Dr. Czerny.

### III. Zur Statistik der Carcinome der oberen Gesichtsgegend.

Von

**Dr. Hugo Bende,**

approb. Arzt.

(Schluss zu S. 258.)

(Hiersu Tafel VI.)

### Casuistik.

#### 1. Carcinome der Nasenhaut.

1. Magdalena Strauss, 82 Jahre, aufgen. 5. 8. 78. — Seit 12 Wochen an der linken Seite der Nase kleines Geschwür. Vor 6 Wochen auswärts operirt ohne Erfolg. In letzter Zeit Schmerzen. — Flaches Geschwür an der linken Seite der Nase in der Höhe des Augenwinkels. — 6. 8. 78 Exstirpation. Ein Theil der Margo infraorbitalis entfernt. Plastik aus der rechten Seite der Nase. — Seit Januar 1879 Recidiv. Auf dem eingepflanzten Lappen ein  $2\frac{1}{2}$  Ctm. langes und 2 Ctm. breites Geschwür. Am inneren Augenwinkel zwei erbsengrosse Knötchen. — 17. 8. 79 Exstirpation. Ein Theil der miterkrankten Orbita entfernt. Theilweise Verschorfung der Wundfläche mit Paquelin. Plastik aus Stirn. Lappen 7 Ctm. lang,  $2\frac{1}{2}$  Ctm. breit. — Geheilt entlassen. Gegenwärtig nicht aufzufinden. — Unbekannter Ausgang.

2. Leonhard Freund, 63 Jahre, aufgen. 12. 8. 78. — Vor 9 Jahren wegen eines Geschwüres auf der linken Seite der Nase operirt. Vor 2 Jahren ein Geschwür an derselben Stelle exoidirt. Plastik aus Stirn. Seit kurzer Zeit abermals Recidiv. — Ovale Geschwür in der Mitte des Nasenrückens, 3 Ctm. lang,  $1\frac{1}{2}$  Ctm. breit, mehr nach links sich ausdehnend. — 14. 8. 78. Exstirpation. Am 20. 8. die verengte Lidspalte erweitert. Das Lid nach aussen gespalten, die Conjunctiva vorgenäht. Sodann Spaltung nach innen. — Recidiv in der Conjunctiva auf die Sclera übergehend. — 5. 8. 80 Exstirpatio bulbi. Exstirpation der carcinomatösen Conjunctiva nach Spaltung der Lider nach beiden Seiten hin. — Geheilt entlassen. Lebt mit inoperablem Recidiv (Bericht vom 29. 5. 85). — Lebt mit inoperablem Recidiv 4 Jahre 10 Monate nach der letzten Operation.

3. Balthasar Ludwig, 53 Jahre, aufgen. 14. 9. 78 — Bemerkte vor  $1\frac{1}{2}$  Jahren eine linsengrosse ulcerirte Stelle am rechten Nasenflügel. Dieselbe wuchs rasch. Vor einem Jahre ausgelöffelt und mit Lapis geätzt. Keine vollständige Heilung. — Am rechten Nasenflügel markstückgrosses Geschwür mit buchtigen Rändern, auf Wange und Oberlippe übergreifend. — 14. 9. 78 Extirpation. Der Defect der Oberlippe durch Zusammenziehen der Wundränder gedeckt, der Defect am rechten Nasenflügel durch einen der vorderen und linken Fläche der Nase entlehnten Lappen. — Geheilt entlassen. Lebt mit inoperablem Recidiv (Bericht vom 31. 5. 85). — Lebt mit inoperablem Recidiv 6 Jahre 8 Monate nach der letzten Operation.

4. Maria Gunst, 57 Jahre, aufgen. 1. 4. 79. — Vor 5 Jahren Verwundung der Nase durch Stoss gegen einen Pfahl. Es blieb eine kleine Wunde, nicht eiternde, etwas schmerzhaft Stelle zurück. — Auf der linken Seite der stark gerötheten Nase in der Höhe einer von der Verwundung herrührenden Narbe eine kleine, etwas stärker geröthete Anschwellung mit gekörnter Oberfläche. — Vom 3.—27. 4. abwechselnd Umschläge mit Sodalösung und Acet. plumbi. Am 29. 4. Aetzung mit Kali caustic. — Geheilt entlassen. Lebt ohne Recidiv. (Bericht vom 31. 5. 85). — Heilung 6 Jahre 1 Monat nach der Operation.

5. Jacob Bischoff, 72 Jahre. aufgen. 15. 5. 79. — Seit 3 Jahren an der rechten Seite der Nase ein kleiner rother Punkt, welcher seit 4 Wochen schnell an Umfang zunimmt. Ferner seit 2 Jahren erbsengrosser Knoten vor dem linken Ohr. Letzterer brach vor  $\frac{3}{4}$  Jahren auf, wobei sich Blut und Eiter entleerte. — Auf dem rechten Nasenflügel ein wallnussgrosser, kugelig prominirender, stark ulcerirter Tumor. Auf der linken Wange ein mehr in die Fläche ausgedehntes Geschwür von ca. 2 Zoll Durchmesser. Dasselbe hat den vorderen Rand des Ohrläppchens ergriffen. Mässige Schwellung der Submaxillardrüsen. — 21. 5. 79. Zerstörung des Nasencarcinoms mit Thermo-cauter. Wegen des hohen Alters des Patienten und der Drüseninfiltration von Extirpation des Wangencarcinoms abgesehen und nur Behandlung durch Bestreuen mit Kali chloric. — Inoperables Wangencarcinom. Seit mehreren Jahren gestorben (Bericht vom 28. 5. 85). — Complication mit inoperablem Wangencarcinom.

6. Simon Sigl, 67 Jahre. aufgen. 27. 8. 79. — Seit einigen Monaten kleines Geschwür auf der Nase, welches aus einer schon lange Zeit dort vorhandenen Warze entstanden sein soll. In letzter Zeit rasches Wachsthum des Geschwüres. — Auf der linken Seite des Nasenrückens ein etwa 5 Pfennigstück grosses Geschwür. — 27. 8. 79 Extirpation durch Ovalärschnitt. Wundränder durch Naht vereinigt. — Geheilt entlassen. Lebt vollkommen gesund, kein Recidiv (Bericht vom 29. 5. 85). — Heilung 5 Jahre 9 Monate nach der Operation.

7. Adam Attig, 67 Jahre, aufgen. 2. 9. 79. — Vor etwas über ein Jahr Verletzung an der linken Seite des Nasenrückens durch einen Holzsplitter. Die betroffene Stelle fing an zu eitern. Rasche Vergrösserung seit 1 Monat, wo Patient an Gesichtrose erkrankte; starke Schmerzen. — Ulceration auf dem oberen Theil der linken Seite des Nasenrückens, die auf die Wange über-

greift. — 2. 9. 79 Exstirpation. Das linke Nasenbein oberflächlich abgemeisselt. Der durch die Operation entstehende Defect erstreckt sich auf den inneren Abschnitt der beiden linken Augenlider und auf die linke Wange. Plastik aus Stirn. — Geheilt entlassen. Lebt vollkommen gesund, kein Recidiv (Bericht vom 31. 5. 85). — Heilung 5 Jahre 9 Monate nach der Operation.

8. Jesaias Fliegenheimer, 57 Jahre, aufgen. 18. 11. 79. — Bemerkte vor einem Jahre eine kleine Pustel an der Nasenspitze. Dieselbe wuchs, brach auf und bedeckte sich mit einer Kruste, die zeitweise abfiel. Wiederholte Aetzungen ohne Erfolg. — An der Nasenspitze ein Paar kirsch kerngrosse Pusteln, aus denen sich bei Druck Eiter entleert. Darunter eine bohnen-grosse, ganz mit Borken bedeckte Geschwulst. — 20. 11. 79 Ausschabung. Aetzung der Wundfläche mit Kali caustic. — Pat. stellt sich am 24. 8. 80 wieder vor. Die ganze Spitze der Nase von einem höckerigen Geschwür eingenommen, welches sich auf das Septum und den ganzen knorpeligen Theil der Nase erstreckt. — 24. 8. 80. Die ganze Nase bis zum knöchernen Theil abgetragen. Plastik durch zwei Lappen aus der Wange rechts und links. Die unteren Theile der Lappen durch Matrazennähte gedoppelt. — Geheilt entlassen. Lebt vollkommen gesund, kein Recidiv (Bericht vom 31. 5. 85). — Heilung 4 Jahre 9 Monate nach der letzten Operation.

9. Johannes Koch, 68 Jahre, aufgen. 4. 1. 80. — Bemerkte vor einem Jahre ein kleines Knötchen in der Furche zwischen Wange und Nase. Dasselbe ulcerirte bald und vergrösserte sich. Vor 10 Wochen, als das Geschwür Markstückgross, von einem Arzt ausgeschabt ohne Erfolg. Das Geschwür griff weiter um sich. — Auf der linken Seite des Nasenrückens ein über Thaler-grosses Geschwür mit stark erhabenen Rändern. Die Basis desselben mit ubelriechendem, necrotischem Gewebe bedeckt. In der Submaxillargegend zwei geschwellte Lymphdrüsen, die schon von Jugend an bestehen sollen. Auf der Brust in der Gegend des linken Sternoclaviculargelenks ein zweites Geschwür, welches schon seit 20 Jahren bestehen soll. Dasselbe hat ovaläre Form und ist theilweise mit Krusten bedeckt. — 12. 1. 80 Exstirpation des Nasencarcinoms. Der linke Nasenflügel, obere Theil des Septums, ein Theil des Proc. nasal. maxill. sup. theils mit Messer, theils mit Meissel und Knochenzange entfernt. Die starke Blutung aus den Knochen mit Thermocauter gestillt. Plastik aus der Stirn. Unten durch Einschlagen des Lappens (Matrazennaht) ein Nasenflügel gebildet. Das Geschwür auf der Brust ausgeschabt und die Wunde mit 5 proc. Chlorzink geätzt. Exstirpation der geschwellenen Drüsen. — Geheilt entlassen. Im Jahre 1880 gestorben (Bericht vom 29. 5. 85). Todesursache nicht zu ermitteln. — Tod wenige Monate nach der Operation.

10. Karoline Bauer, 64 Jahre, aufgen. 27. 4. 80. — Vor 5 Jahren Verletzung der Nase durch ein der Pat. in das Gesicht fliegendes Huhn. Es bildete sich ein langsam wachsendes Geschwür. Vor 3 Jahren Aetzung mit Lapis ohne Erfolg. — Auf dem Nasenrücken ein nahezu dreieckig geformtes Geschwür, namentlich nach rechts sich ausbreitend, bis zum oberen Rand des Nasenflügels reichend. — 29. 4. 80 Ausschabung bis auf den Knochen resp.



Knorpel und Behandlung mit Ferrum candens. — Gestorben den 11. 2. 82 an Lungenkrankheit. An der operirten Stelle zeigte sich nie wieder etwas. (Bericht vom 29. 5. 85.) — Heilung 1 Jahr 9 Monate nach der Operation. Tod an anderweitiger Erkrankung.

11. Katharina Marlok, 50 Jahre, aufgen. 27. 5. 80. — Vor 6 Jahren von einer Gans beim Rupfen mit den Flügeln heftig gegen die Nase geschlagen. Es entstand an der betreffenden Stelle eine Warzenartige Erhebung, die wuchs, aufbrach und sich in ein Geschwür verwandelte. — Auf der linken Nasenseite, etwas auf die Wange übergreifend, ein Markstückgrosses, flaches, mit Krusten bedecktes und mit aufgeworfenen, harten Rändern versehenes Geschwür. — 29. 5. 80 Auslöfelung und Aetzung mit Kali caustic. Bedeckung der Wunde mit Carbolwatte. — Geheilt entlassen. Lebt mit Recidiv (Bericht vom 19. 6. 85). Wahrscheinlich operabel. — Lebt 5 Jahre nach der Operation mit Recidiv.

12. Reinhard Rettig, 50 Jahre, aufgen. 7. 6. 80. — Seit April 1879 Vergrößerung einer schon viele Jahre bestehenden Warze am linken Nasenflügel. — Am linken Nasenflügel eine Haselnussgrosse Ulceration. — 10. 6. 80 Exstirpation. Ein Theil des Proc. nasal. maxill. sup. abgemeißelt. Plastik aus Wange. Basis des Lappens oben. Wangendefect quer zusammengezogen. In die Nase ein Boudonet mit Borvaseline. Auf die Wunde Borvaselinewatteverband. — Geheilt entlassen. Pat. vor 2 Jahren vollständig gesund nach Amerika ausgewandert. — Heilung 3 Jahre nach der Operation. Gegenwärtig nicht aufzufinden.

13. Georg Deininger, 64 Jahre, aufgen. 15. 6. 80. — Epitheliom des Nasenrückens. — 16. 6. 80 Ausschabung und Aetzung mit Kali caustic. — Locales Recidiv. — 4. 8. 80 Ausschabung. — Wegen abermaligem Recidiv im December 1880 Ausschabung. Lebt seitdem vollkommen gesund. (Bericht vom 30. 5. 85.) — Heilung 4 Jahre 5 Monate nach der letzten Operation.

14. Michael Schuff, 59 Jahre, aufgen. 16. 8. 80. — Bemerkte vor 6 Wochen die Entstehung einer kleinen Warze auf der linken Seite der Nasenwurzel. Aetzung seitens eines Arztes erfolglos. In der letzten Zeit rasche Vergrößerung und seit 10 Tagen Uebergreifen auf das Auge. — Im Nasenaugenwinkel eine flach erhabene Geschwulst von 3,5 Ctm. Länge und 2 Ctm. Breite. Die Oberfläche ulcerirt. Der obere Theil des Tumors sitzt dem linken unteren Augenlid auf, überragt dasselbe nach oben und berührt mit seiner ulcerirten Fläche Cornea und Conjunctiva. — 16. 8. 80 elliptische Excision. Theilweise Entfernung des mit der Geschwulst verwachsenen Periosta. Deckung durch gespaltenen, zungenförmigen Lappen aus der Stirn. Die beiden Zungen des Lappens mit den Resten der Lider vereinigt und die Conjunctiva auf dieselben angesäumt. Stirndefect durch Naht geschlossen. — Geheilt entlassen. 20. 5. 84 an anderweitiger Erkrankung gestorben. Zur Zeit des Todes kein Recidiv. (Bericht vom 30. 5. 85.) — Tod an anderweitiger Erkrankung 3 Jahre 9 Monate nach der Operation.

15. Katharina Reinle, 71 Jahre, aufgen. 20. 7. 81. — Bemerkte seit 3 Jahren ein Geschwür auf dem Nasenrücken. — Auf der Nasenwurzel ein Markstückgrosses Geschwür von einem bräunlichen Schorf bedeckt. Die Aus-

breitung geht mehr nach links. — 21. 7. 81 Exstirpation. Wundränder durch Naht vereinigt. — Geheilt entlassen. Pat. gegenwärtig nicht aufzufinden. — Unbekannter Ausgang.

16. Katharina Ries, 44 Jahre, aufgen. 29. 8. 81. — Bemerkte vor 3 Jahren am linken Nasenflügel eine warzenförmige Erhebung. Pat. zwickte dieselbe mit den Fingern ab und entstand an der betreffenden Stelle darauf ein Geschwür. Dasselbe von einem Arzt zweimal excidirt. Bei der zweiten Excoision Plastik aus Stirn. An den Rändern des implantirten Lappens entstanden von Neuem Wucherungen, die bald in Ulceration übergingen. Fünfmalige Cauterisation seitens eines Arztes ohne Erfolg. Die Wucherungen griffen immer weiter um sich. — Der ganze linke knöcherne Theil sowie noch ein Stück des knorpeligen von einem viereckigen, etwas bläulich verfärbten Lappen bedeckt, dessen mit Wucherungen besetzten Ränder ziemlich derb sind. Der ganze innere Orbitalrand in eine ulcerirende Fläche umgewandelt. Geschwellte Submaxillar- und Supraclaviculardrüsen. — 2. 9. 81 Exstirpation. Der linke Bulbus oculi entfernt. Der linke Proc. nasal. maxill. super. abgemeisselt, sowie ein Theil des Oberkieferkörpers, wodurch das Antrum Highmori eröffnet. Ferner die beiden Nasenbeine entfernt, der Proc. sphenoid. des linken Os zygomatic. weggenommen, sowie das Os lacrymale und die Lamina ethmoidalis entfernt. Sodann der innere Orbitaltheil des Stirnbeins und der Proc. nasalis desselben abgemeisselt, wodurch der Sinus frontalis eröffnet wurde, der mit scharfem Löffel ausgekratzt wurde, da er carcinomatöse Wucherungen enthielt. Ferner nach rechts der Proc. nasalis des rechten Oberkiefers und das knöcherne Septum nasi bis auf einen kleinen Theil entfernt. Deckung durch Stirnlappen (15 Ctm. lang, 5 Ctm. breit), die Art. temporalis enthaltend. (S. Taf. VI., Fig. 1 a, b.) — Stellt sich am 20. 1. 82 mit Recidiv vor. An der rechten Grenze des plastischen Hautlappens Fünfpfennigstückgrosses Geschwür. — 25. 1. 82 Exstirpation des Geschwüres. Lineare Vereinigung der Wundränder. — Gestorben an Recidiv im Juli 1883. (Bericht vom 31. 5. 85.) — Tod an Recidiv 1 Jahr 11 Monate nach der letzten Operation.

17. Margaretha Knecht, 38 Jahre, aufgen. 29. 10. 81. — Bemerkte vor 16 Jahren ein Bläschen auf dem linken Nasenflügel. Dasselbe verwandelte sich in ein Geschwür, welches an Umfang zunahm und ein Jahr später, beinahe Pfennigstückgross, öfter geätzt wurde ohne Erfolg. — Ausgedehnter Defect der Nase und Oberlippe. Die Oberfläche des Defectes bildet ein mit übelriechendem Eiter bedecktes Geschwür. Diese Geschwürsfläche erstreckt sich von 1 Ctm. unterhalb der Nasenwurzel bis in die Mitte der Oberlippe, seitlich geht sie über die Breite der Nase und erstreckt sich besonders rechts bis in die Nähe des rechten Augenwinkels. Das knorpelige Septum zum Theil erhalten. Der übrige Nasenknorpel bis auf einen kleinen Rest des rechten Nasenflügels zerstört. — Operation 2. 11. 81 s. S. 219. — Lebt vollkommen gesund. (Bericht vom 29. 5. 85.) — Heilung 3 Jahre 6 Monate nach der Operation.

18. Georg Eberler, 45 Jahre, aufgen. 29. 11. 81. — Bemerkte seit Sommer 1881 ein kleines Knötchen auf der Nase. Suchte dasselbe durch Ab-

kratzen zu beseitigen, es nahm aber an Umfang zu. Druckschmerz. Schon seit den Schuljahren in der rechten Submaxillargegend geschwollene Drüsen. — Auf der Mitte des Nasenrückens eine flache Geschwulst von der Grösse eines Zweimarkstückes. In der Mitte ulcerirt. Unter dem Ramus horizontal. mandibulae rechts zwei bis zur Grösse einer Wallnuss und starken Haselnuss angeschwollene Drüsen. — 30. 11. 81 ovaläre Excision. Schluss des Defectes durch Naht. Salicylwatteverband. — Lebt vollkommen gesund. (Bericht vom 10. 5. 85.) — Heilung 3 Jahre 6 Monate nach der Operation.

19. Eva Bös, 67 Jahre, aufgenommen 12. 2. 82. — Bekam vor etwa 10 Jahren am linken Nasenwinkel eine kleine Pustel, die sich mit einer Borke bedeckte. Seit zwei Jahren, als die Pustel Zehnpfennigstückgross, Schmerzhaftigkeit. — Am linken Nasenflügel zur linken Seite der Oberlippe herabziehend findet sich eine theilweise mit Borken bedeckte Geschwürfläche. — 16. 2. 82 Extirpation. Der Defect geht rechts bis zur Mitte der Oberlippe, nach oben reicht er bis  $1\frac{1}{2}$  Ctm. unter den inneren linken Augenwinkel. (S. Taf. VI., Fig. 2 a, b.) — Lebt vollkommen gesund. (Bericht vom 29. 5. 85.) — Heilung 3 Jahre 3 Monate nach der Operation.

20. Georg Stock, 72 Jahr, aufgen. 27. 2. 82. — Mutter an ähnlichem Leiden gestorben. Bekam vor 5 Jahren an der linken Nasenwand eine langsam sich vergrössernde Borke. Herbst 1881 entstand auf dem rechten Nasenflügel ein Hanfkorngrosses Knötchen, welches bald zu zerfallen begann und sich vergrösserte. — Auf der linken Nasenwand Zehnpfennigstückgrosses, oberflächliches Geschwür. Der rechte Nasenflügel durch ein tiefes, rundliches Geschwür mit scharfen über das Hautniveau erhabenen Rändern eingenommen. Der Grund des Geschwüres ist mit stinkendem Detritus bedeckt. In der Gegend der Art. maxill. externa unter dem Unterkiefer Erbsengrosse Drüse. — 2. 3. 82 Ausschabung und Aetzung mit Liquor ferri sesquichlorat. Drüse entfernt. — Am 2. 2. 84 an anderweitiger Erkrankung gestorben. Kein Recidiv. (Bericht vom 31. 5. 85.) — Gestorben 1 Jahr 11 Monate nach der Operation an anderweitiger Erkrankung.

21. Franz Weber. 75 Jahre. aufgen. 11. 4. 82. — Vor 8 Jahren Vergrösserung einer seit Kindheit bestehenden Warze in der Höhe des rechten inneren Augenwinkels. Gleichzeitig entstand ein Geschwür aussen vom rechten Mundwinkel. Die oberen  $\frac{2}{3}$  der rechten Nasenwand von einer mit ihrer äusseren Hälfte auf die Wange, mit der oberen Grenze ein wenig die Mittellinie überschreitenden, querovalen Neubildung bedeckt. Die Mitte derselben ulcerirt. In der rechten Unterlippenkinnfalte ein Markstückgrosses Geschwür. Hinter dem Unterkieferrand derselben Seite, der Lage der A. maxill. extern. entsprechend, Bohnengrosse Geschwulst. — 13. 4. 82 Extirpation der Geschwulst und der vergrösserten Drüse. Verschorfung der Nasenwunde mit Thermocauter. Deckung durch einen zungenförmigen, 9 Ctm. langen, 5 Ctm. breiten Lappen aus der rechten Stirnseite. — Tod 7 Wochen nach der Operation unter Erscheinungen von Marasmus. Anatom. Diagnose: Lipomatose und graue Degeneration des Herzens. Chron. Cystitis, Dilatation der Ureteren, der Nierenbecken und Nierenkelche. Atrophie der Nieren. — Gestorben 7 Wochen nach der Operation an anderweitiger Erkrankung.

**22.** Elisabeth Alt, 67 Jahre, aufgen. 2. 5. 82. — Eine Schwester an Magenkrebs gestorben. Seit 4 Jahren Geschwür auf dem linken Nasenflügel. Langsame Vergrößerung. Aetzung Seitens eines Arztes ohne Erfolg. Weihnachten 81 Durchbruch in die Nasenhöhle. — An Stelle des linken Nasenflügels ein etwa 10-Pfennigstückgrosser Substanzverlust, welcher sich noch auf die Wange erstreckt. Unter beiden Unterkieferwinkeln einige etwa Bohnengrosse Lymphdrüsen. — 5. 5. 82 Umschneidung des Defectes. Tamponnade der Nasenhöhle. Das Periost entsprechend dem Umfang des Defectes abgehoben und ein Stück vom Processus nasalis des Oberkiefers mit der Knochenzange abgekniffen. Deckung durch annähernd dreieckigen Lappen von der rechten Seite der Nase. — Ein 20-Pfennigstückgrosses Stück des transplantierten Lappens wurde nekrotisch. Am 13. 5. 82. auf den Defect der rechten Nasenseite 5 kleine Hautstücke transplantiert. Lebt vollkommen gesund (Bericht vom 30. 5. 85). — Heilung 3 Jahre nach der Operation.

**23.** Juliane Meinzer, 37 Jahre, aufgen. 4. 5. 82. — Bemerkte April 78 am rechten Nasenflügel einen kleinen Riss. Im Verlauf von 4 Jahren wurde derselbe 30 Mal geätzt, dabei aber immer grösser. Oft starke Schmerzen. — Am unteren Rand des rechten Nasenflügels eine 1,5 Ctm. lange, 0,75 Ctm. breite Ulceration. — 5. 5. 82 Ausschabung. Bedeckung der Wunde mit Eisenchlorid. — Lebt vollkommen gesund (Bericht vom 30. 5. 85). — Heilung 3 Jahre nach der Operation.

**24.** Heinrich Erni, 77 Jahre, aufgen. 8. 5. 82. — Stiess sich vor ungefähr 3 Jahren zufällig eine seit Kindheit bestehende, auf der rechten Seite der Nase befindliche Warze auf. Es entstand ein immer mehr sich verbreiternder Schorf. Seit Herbst 81 eitert die Stelle. — An der rechten oberen Nasenhälfte eine Markstückgrosse Neubildung, deren Centrum von einem 4 Mm. tiefen Geschwür gebildet wird. Die innere Lidcommissur ist zerstört. In der rechten Submaxillargegend Bohnengrosse, links Erbsengrosse Lymphdrüsen. — 10. 5. 82 Exstirpation mit einem  $\frac{1}{2}$  Ctm. breiten Rand gesunden Gewebes.  $\frac{1}{3}$  der Lidhautknorpel und Conjunctiva geht verloren. Die mediane Grenze des Defects erreicht den Nasenrücken. Das Periost des Thränenbeins wird, obwohl anscheinend nicht infiltrirt, ebenfalls entfernt. Deckung durch Lappen aus der Glabella, dessen Stiel am inneren Ursprung der Augenbraue sitzt. — Lebt vollkommen gesund (Bericht vom 31. 5. 85). — Heilung 3 Jahre nach der Operation.

**25.** Margaretha Hauser, 79 Jahre, aufgen. 17. 5. 82. — Bekam vor 4 Jahren ein kleines Geschwür an der rechten Seite der Nasenwurzel. Auskratzung und Aetzung ohne dauernden Erfolg. — An der rechten Seite der Nasenwurzel etwas erhabene, ca. 2-Markstückgrosse, auf der Unterlage verschiebbare Geschwulst. Das obere und untere Augenlid zum Theil mitgeriffen. — 20. 5. 82 Exstirpation. Deckung durch ovalen Lappen aus der Stirn mit der Basis am linken Augenbrauenbogen. — Lebt mit Recidiv (Bericht vom 27. 6. 85). — Lebt mit Recidiv 3 Jahre nach der Operation.

**26.** Klara Schneider, 50 Jahre, aufgen. 1. 7. 82. — Vor ca. 11 $\frac{1}{2}$  Jahren durch einen Holzsplitter am linken Nasenflügel verletzt. Die etwa Stecknadelkopfgrosse Wunde vergrösserte sich. Vor 5 Wochen ausserhalb der Kli-

nik das Bohnengrosse Geschwür excidirt. Keine Heilung. — An der linken Nasenhälfte Defect von  $4\frac{1}{2}$  Ctm. Länge,  $2\frac{1}{2}$  Ctm. Breite. Nur eine schmale Brücke am unteren Rand des Nasenflügels noch vorhanden. Nach oben die Glabella mit ergriffen. In der Mitte des Defectes liegt das Septum etwa  $1\frac{1}{2}$  Ctm. weit frei. In der linken Submaxillargegend Taubenei- bis Kartoffelgrosse Drüsen. — 6. 7. 82 Exstirpation. Der linke untere Orbitalrand zum Theil abgemeisselt. Von der Nase bleibt nur ein kleiner Theil erhalten. Proc. nasalis des linken Oberkiefers, der ganze knorpelige Theil und ein Theil des knöchernen entfernt. Ein Theil der Nasenbeine entfernt. Stirnbein oberflächlich abgemeisselt. Deckung durch ovalären Lappen aus der Stirn. — Geheilt entlassen. Pat. vor 2 Jahren gestorben. Todesursache unbekannt (Bericht vom 29. 5. 85). Tod ca. 1 Jahr nach der Operation. Todesursache unbekannt.

**27.** Georg Schrein, 62 Jahre, aufgen. 17. 7. 82. — Bemerkt seit  $\frac{1}{2}$  Jahre Vergrößerung einer schon seit Kindheit an der Nase befindlichen Warze. — Gänseeigrosse, zum Theil ulcerirte Geschwulst, die linke Hälfte der Nase bis zum Nasenflügel und die ganze rechte Hälfte einnehmend. In der Submaxillargegend beiderseits und hinter dem linken M. sternocleidomastoid. Bohnengrosse Lymphdrüsen. — 19. 7. 82 Exstirpation. — Bald nach der Operation inoperables Recidiv. Tod daran 4 Monate nach der Operation (Bericht vom 4. 6. 85.) — Tod an Recidiv 4 Monate nach der Operation.

**28.** Jacob Schönholz, 63 Jahre, aufgen. 5. 12. 82. — Seit 2 Monaten auf der rechten Seite der Nasenspitze eine Geschwulst, die in den letzten 4 Wochen rasch wuchs. — Geschwulst auf der rechten Seite der Nasenspitze. — 6. 12. 82 Auslöfflung und Aetzung mit Kalistift. — Lebt ohne Recidiv (Bericht vom 1. 6. 85). — Heilung 2 Jahre 5 Mon. nach der Operation.

**29.** Christoph Brändle, 68 Jahre, aufgen. 8. 1. 83. — Der Grossvater hatte eine ähnliche Neubildung. Vor 2 Jahren entstand in der Höhe des linken inneren Augenwinkels eine kleine Verhärtung auf dem Nasenrücken. Durch Stoss gegen einen Pfosten ging dieselbe in Ulceration über. — Auf der Nase ein eiförmiger Tumor von 3 Ctm. Länge und  $2\frac{1}{2}$  Ctm. Breite, 2 Ctm. oberhalb der Nasenspitze beginnend und mehr links aufsitzend. Von der Geschwulst zieht eine 10-Pfennigstückgrosse, mit dicken Borken besetzte Ulceration bis zum inneren Winkel des linken Auges. — 11. 1. 83 Exstirpation. Etwa  $\frac{1}{4}$  der Augenlider innen weggenommen, ebenso ein Theil der Conjunctiva bulbi. Deckung durch Stirnlappen. Basis desselben nach links oben gerichtet, Annäherung des Lappens durch 30 Nähte. — December 1884 an anderweitiger Erkrankung gestorben. Zur Zeit des Todes kein Recidiv. — Heilung 2 Jahre nach der Operation. Tod an anderweitiger Erkrankung.

**30.** Moritz Schmitt, 46 Jahre, aufgen. 23. 1. 83. — Vater an Magenkrebs gestorben. Seit Januar 1882 Geschwulst am linken Nasenflügel. Im 15.—22. Jahre mehrfach Drüsenaffectionen am Halse, 3 Mal dabei Abscessbildung. Seit 4 Wochen Knötchen in der linken Wange. — Am linken Nasenflügel eine nahezu Taubeneigrosse, ulcerirte, leicht blutende Geschwulst. In der linken Wange kleines Knötchen. Drüsen am Unterkieferrand, zu beiden Seiten des Kehlkopfes, am hinteren Rand des M. sternocleidomastoid, etwas vergrössert. — 21. 1. 1883 Auskratzung und Cauterisation mit Paquelin.

— Lebt vollkommen gesund (Bericht vom 19. 6. 85). — Heilung 2 Jahre 5 Monate nach der Operation.

**31.** Barbara Kuhn, 64 Jahre, aufgen. 19. 2. 83. — Vor 12 Jahren entstand am linken Nasenwinkel eine kleine. mit Borken bedeckte Geschwulst. Uebergang in Ulceration. Die linke Nasenhälfte und Oberlippe zerstört. Zugleich Uebergang auf die rechte Nasenhälfte. — Vom linken Mundwinkel nach aufwärts bis ca. 2 Ctm. vom Augenlid entfernt, von da auf die Mitte des Nasenrückens übergehend, dann etwas auf die rechte Nasenseite nach abwärts über die Nasenspitze bis zum Ansatz des rechten Nasenflügels an der Wange, von da bis zum rechten äusseren Drittel der Oberlippe ein zerklüftetes Geschwür. — 22. 2. 83 Tamponnade der Nasenhöhle durch angebundene Schwämme. Exstirpation. Vordere Wand des Antrum Highmori entfernt, ferner der vordere Theil des Processus nasalis des Oberkiefers, eines Theiles des Septum nasi, des vorderen Theiles der mittleren und unteren Nasenmuschel, des Proc. alveolar., soweit er von Schneide- und Eckzähnen eingenommen ist und nahezu des vorderen Drittels des harten Gaumens. Verschorfung durch Paquelin. Deckung durch Lappen aus der linken Stirnhälfte. — Lebt vollkommen gesund (Bericht vom 2. 6. 85). — Heilung 2 Jahre 3 Monate nach der Operation.

**32.** Barbara Gutschalk, 50 Jahre, aufgen. 4. 6. 83. — Bekam vor einem Jahre ein kleines Geschwür am rechten Nasenflügel, welches sich stetig vergrösserte. — Am rechten Nasenflügel kleines Geschwür von der Grösse eines 5-Pfennigstückes. Setzt sich auf die Innenfläche des Nasenflügels fort. Unter dem rechten Kieferwinkel Bohnengrosse Drüse. Lupus der rechten Wange. — 5. 6. 83 Ausschabung des Epithelioms und des Lupus und Cauterisation mit Paquelin. Exstirpation der geschwollenen Lymphdrüse. — Lebt vollkommen gesund (Bericht vom 11. 6. 85). — Heilung 2 Jahre nach der Operation.

**33.** Theobald Müller, 68 Jahre, aufgen. 11. 7. 83. — Bemerkte vor 12 Jahren ein rothes Pünktchen an der rechten Nasenseite. Wuchs in letzter Zeit rasch. Seit einiger Zeit ferner ulcerirte Warze vor dem rechten äusseren Gehörgang. — Ein 2 Ctm. langes, nicht ganz 1 Ctm. breites Geschwür in der Höhe des inneren Augenwinkels. Circa Bohnengrosse Geschwulst vor dem rechten äusseren Gehörgang. — 20. 7. 83 Ausschabung und Verschorfung mit Paquelin. — Lebt vollkommen gesund (Bericht vom 2. 6. 85). — Heilung 1 Jahr 10 $\frac{1}{2}$  Monate nach der Operation.

**34.** Maria Klippel, 71 Jahre, aufgen. 24. 7. 83. — Vor circa einem Jahre eine seit  $\frac{1}{4}$  Jahre bestehende Geschwulst des Nasenrückens exstirpirt. Nach einem halben Jahre an derselben Stelle eine neue Wucherung. — Von der linken inneren Lidcommissur zieht quer über die Nase eine schmal beginnende und sich allmählig auf 1,5 Ctm. verbreiternde, bis  $\frac{3}{4}$  Ctm. hohe Wucherung bis zur Hälfte der rechten Nasenfläche. — 26. 7. 83 elliptische Excision. Ein Theil des knöchernen und knorpeligen Nasengerüsts, welche von der Neubildung durchwachsen sind, abgetragen. Verschorfung mit Paquelin. — Bald nach der Operation ausgedehntes Recidiv. Tod daran am

7. 6. 84. (Bericht vom 5. 6. 85.) Gestorben an Recidiv  $10\frac{1}{2}$  Monat nach der Operation.

**35.** Rudolf Filbrich, 45 Jahre, aufgen. 5. 8. 83. — Seit 6 Wochen rasches Wachsen einer schon längere Zeit auf dem Nasenrücken befindlichen Geschwulst. Aetzung ohne Erfolg. — Auf dem Nasenrücken ein haselnuss-grosser Tumor, von einem dicken grünlichen Schorf bedeckt. — 6. 8. 83 elliptische Umschneidung. Abtragung vom knorpeligen Nasengerüst. Vereinigung der Wundränder durch Naht. — Kommt am 25. 2. 84 wieder wegen Recidiv. An der operirten Stelle entwickelte sich Ende October 1883 ein Knötchen, welches Pat. aufstach und wobei sich Eiter entleerte. Unter stetiger Eiterabsonderung wuchs das Knötchen. Am unteren Theil des Nasenrückens eine etwa Zwanzigpfennigstückgrosse, Eiter secernirende Fläche. Mit der Sonde gelangt man in die Nasenhöhle. — 27. 2. 84 Exstirpation. Ein Theil des mitergriffenen Septums entfernt. Deckung durch seitliche Lappen. — Pat. stellte sich im Juni 1885 in der Klinik mit ausgedehntem Recidiv vor. Dasselbe wurde mit Erfolg operirt. — Lebt mit Recidiv 1 Jahr 3 Monate nach der letzten Operation.

**36.** Maria Keller, 63 Jahre, aufgen. 15. 11. 83. — Seit 10 Jahren auf der Nase, seit 5 Jahren auf der rechten Wange kleine mit Borken bedeckte Knötchen. In letzter Zeit rascheres Wachsthum derselben. — Auf der unteren Hälfte des Nasenrückens und auf der rechten Wange je eine ca. 5-Pfennigstückgrosse, mit kegelförmiger Borke bedeckte Stelle. — 16. 8. 83 Ausschabung und Aetzung mit Kalistift. Waschungen der Gesichtshaut mit 2 proc. Sodalösung. — Lebt vollkommen gesund. (Bericht vom 1. 6. 85.) — Heilung 1 Jahr  $9\frac{1}{2}$  Monate nach der Operation.

**37.** August Bergdolt, 35 Jahre, aufgen. 25. 4. 84. — Bekam im 11. Jahre die „Flechte“, die an der Nase begann und von da über das ganze Gesicht sich verbreitete. Vor 4 Jahren entstand am linken Nasenflügel eine kleine Geschwulst, die ein Arzt exstirpirte. April 1879 Recidiv an selbiger Stelle. Trotz wiederholter Aetzungen wuchs die Geschwulst und zerstörte binnen Kurzem fast den ganzen linken Nasenflügel. Seit 5 Wochen Geschwulst in der linken Submaxillargegend, die rasch wuchs. — s. S. 215. — Inoperabel. — Lebt mit inoperablem Carcinom.

**38.** Maria Morell, 51 Jahre, aufgen. 28. 4. 84. — Bemerkte vor circa 10 Jahren eine kleine Warze auf dem linken Nasenflügel, welche langsam wuchs und in Ulceration überging, wobei der ganze linke Nasenflügel zerstört wurde. Ferner seit 4 Jahren Geschwulst in der Schläfen- und Nackengegend. — Am rechten Margo supraorbitalis eine Fünfmärkstückgrosse, himbeerähnliche Geschwulst. An Stelle des linken Nasenflügels ein nierenförmiges Geschwür. Im Nacken bohngengrosse Geschwulst. — 1. 5. 84 die Geschwulst an Nacken und Schläfe mit scharfem Löffel ausgekratzt. Behandlung der Wunde mit Paquelin. Excision des Geschwüres am Nasenflügel mit Messer. Der miterkrankte Proc. nasal. maxill. super. mit Paquelin cauterisirt. Der Defect umfasst die linke obere Partie der Oberlippe, den ganzen linken Nasenflügel, einen Theil der linken Wange, einen Theil des Nasenseptums, Nasenspitze und innere Partie des linken unteren Augenlides. Deckung durch

Stirnklappen. Der Defect an Wange und Oberlippe durch Naht verkleinert. Nasenflügel durch Matratzennähte gebildet. — Lebt vollkommen gesund. (Bericht vom 5. 6. 85.) — Heilung 1 Jahr 1 Monat nach der Operation.

39. Margaretha Pfleger, 70 Jahre, aufgen. 25. 6. 84. — Bekam vor etwa 15 Jahren eine Warze auf dem Nasenrücken. März 1884 entzündete sich dieselbe und verwandelte sich in ein mit Borken bedecktes Geschwür. In letzter Zeit rasches Wachsthum. — An der Nasenwurzel, Schläfe, Kinn und Hals Erbsengrosse Warzen. Die untere Hälfte des Nasenrückens von einem Kraterförmigen Geschwür eingenommen. — 26. 6. 84 Exstirpation. Dabei beide Nasenhöhlen von oben eröffnet. Die vordere Umsäumung des rechten Nasenloches geht zum Theil verloren. Plastik siehe S. 218. — Lebt vollkommen gesund. (Bericht vom 2. 6. 85.) — Heilung 1 Jahr nach der Operation.

40. Luise Brünisholz, 54 Jahre, aufgen. 13. 10. 84. — Vor 1 Jahre bemerkte Pat. ein kleines Wärzchen auf der Nasenspitze, das langsam wuchs. — An der Nase ein circa Markstückgrosser Substanzverlust. — 15. 10. 84 Exstirpation. Septum und beide Flügel entfernt. Plastik aus der Stirn. Doppelung der Flügel. Septum wegen Cyanose des Lappens nicht gedoppelt. — Lebt vollkommen gesund. (Bericht vom 5. 6. 85.) — Heilung 8 Monate nach der Operation.

## 2. Carcinome der Augenlider.

1. Barbara Blattner, 41 Jahre, aufgen. 14. 5. 78. — Vor ca. 3 Jahren entstand ein kleines Knötchen am rechten unteren Augenlid ohne bekannte Veranlassung. Dasselbe wuchs langsam und brach auf. August 1876 Exstirpation durch einen Arzt. Bald Recidiv und Uebergang auf den Bulbus. — Ulcerirte Fläche am rechten unteren Augenlid und am äusseren Augenwinkel. Der Knochen liegt am Boden des Geschwüres frei und ist oberflächlich afficirt. Die Conjunctiva bulbi ist mitergriffen. — 14. 5. 78 Exstirpation des Epithelioms und Bulbus oculi. — Im Aug. 1878 gestorben; zur Zeit des Todes kein Recidiv (Bericht vom 17. 6. 85.) — Heilung 3 Monate nach der Operation. Tod an anderweitiger Erkrankung.

2. Peter Laub, 58 Jahre, aufgen. 20. 5. 78. — Seit 3 Jahren Geschwulstbildung am inneren linken Augenwinkel. — Substanzverlust, der sich auf den Nasenrücken erstreckt. — 23. 5. 78 Exstirpation. Deckung durch Stirnklappen. Stiel des letzteren an der Nasenwurzel. Die Lidspalte etwas über die Hälfte mit dem Lappen bedeckt. Am 19. 6. etwas oberhalb der Fortsetzung der Lidspalte der Ersatzlappen gespalten. Conjunctiva nach oben und innen mit der äusseren Haut vereinigt. — Seit einiger Zeit Ulcerationen an linker Wange, linkem Ohr und rechter Seite der Nase. An der operirten Stelle hat sich Nichts wieder gezeigt (Bericht vom 5. 6. 85.) — Heilung an der operirten Stelle 7 Jahre nach der Operation. Neue Erkrankung an anderen Theilen des Gesichts.

3. Jacob Hasemann, 52 Jahre, aufgen. 5. 12. 79. — Bemerkte vor 12 Jahren ein Knötchen in der Mitte des unteren Lidrandes des linken Auges,



das langsam wuchs und vor 2 Jahren, Mannsdaumendick, aufbrach, wobei sich etwas Eiter entleerte. — Das untere linke Augenlid fehlt fast vollständig. Das obere Lid geschwollen und geröthet, nach den beiden Lidwinkeln zu wie das untere ulcerirt. Cornea trübe. — 9. 12. 79 Exstirpation. Ausräumung der Augenhöhle. Der linke untere Orbitalrand zum Theil mit dem Meissel abgetragen, ebenso zum Theil die untere Wand der Orbita, so dass die Highmorshöhle breit eröffnet wird. Ein Theil des Siebbeines abgetragen. Resection des Nerv. infraorbitalis. Plastik aus Stirnlappen, 10 Ctm. lang, 4 Ctm. breit. — Lebt vollkommen gesund ohne Recidiv (Bericht vom 5. 6. 85). — Heilung 5 $\frac{1}{2}$  Jahre nach der Operation.

4. Jacob Laul, 45 Jahre, aufgen. 5. 1. 80. — Hat im Jahre 1876 mit einem Strohalm das linke Auge verletzt. Seitdem Schmerzen in der linken Kopfhälfte. Es bildete sich ferner am inneren Augenwinkel eine Geschwulst. Im Jahre 1878 Haselnussgross von einem Arzt exstirpirt, nachdem sie von der Cornea, mit welcher sie verwachsen war, losgelöst worden war (s. S. 224). — Status s. S. 224. — Inoperabel. — Gestorben am 26. 12. 80 angeblich an Hirnschlag (Bericht vom 2. 6. 85). — Tod 9 Monate nach der letzten Operation angeblich an Hirnschlag.

5. Johann Schubert, 52 Jahre, aufgen. 16. 2. 80. — Im Jahre 1873 eine Erbsengrosse Warze an der Aussenseite des rechten unteren Lides in Boston excidirt, keine vollständige Vernarbung der Wunde, sondern Zurückbleiben einer kleinen geschwürigen Stelle. Seit 5 Monaten rascheres Wachs- thum und Ausbreitung derselben auf das obere Lid. — Die Gegend des rechten Auges von einem grossen Geschwür eingenommen, welches auf Wange und Nase übergreift. Vom unteren Augenlid ist Nichts mehr zu sehen, das obere starr infiltrirt. — 19. 2. 80 Exstirpation des carcinomatösen Ulcus und des Bulbus oculi. Orbitalrand abgemeisselt. Plastik aus der Stirn. — Lebt vollkommen gesund (Bericht vom 27. 5. 85). — Heilung 5 $\frac{1}{4}$  Jahre nach der Operation.

6. Georg Peters, 36 Jahre, aufgen. 19. 6. 80. — Bemerkte vor 5 Jahren eine kleine Pustel auf dem linken unteren Augenlide. Dieselbe brach auf und bedeckte sich mit einem Schorf. — Auf dem linken unteren Augenlide, dicht unterhalb des inneren Augenwinkels, eine über Wallnussgrosse Geschwulst mit theilweise exulcerirter Fläche. Erstreckt sich weit abwärts bis zum Nasen- flügel. — 23. 6. 80 Excision. Exstirpation des Thränensackes. Vereinigung des Defectes durch Naht. In der Mitte Haselnussgrosser Defect zurückbleibend. — Lebt vollkommen gesund (Bericht vom 31. 5. 85). — Heilung 5 Jahre nach der Operation.

7. Georg Hamm, 54 Jahre, aufgen. 22. 5. 82. — Bekam vor 5 Jahren am linken unteren Augenlid ein Knötchen. Dasselbe verwandelte sich in ein Geschwür. — Am linken unteren Augenlid ein 1 Ctm. langes Geschwür, welches den oberen Rand des äusseren Drittels der Lider in einer Breite von ca. 3 Ctm. zerstört hat und sich über die äussere Commissur zum oberen Augenlid hinreckt. — 24. 5. 82 beide Lider  $\frac{1}{2}$  Ctm. vom Rande der Neu- bildung entfernt gespalten und letztere sodann exstirpirt. — Kommt August

1883 wieder. Bemerkte seit ca. 9 Wochen an der operirten Stelle wieder eine Geschwulst. Es findet sich in der Mitte des rechten unteren Augenlides eine  $1\frac{1}{2}$  Ctm. und  $\frac{1}{2}$  Ctm. breite harte Stelle. — 29. 8. 83 elliptische Excision. — Lebt vollkommen gesund (Bericht vom 28. 5. 85). — Heilung 1 Jahr 9 Mon. nach der Operation.

8. Jacob Kraus, 70 Jahre, aufgen. 26. 7. 82. — Bemerkte vor 6 Jahren am äusseren rechten Augenwinkel eine kleine Erhöhung, deren Oberfläche nässte. Die kleine Geschwulst erreichte in 5 Jahren die Grösse eines Markstücks und ging zugleich in Ulceration über. Im letzten Jahre rasches Zunehmen der Geschwulst und der Ulceration. Heftige Schmerzen in letzter Zeit. — Zwischen rechtem äusseren Augenwinkel und Ohr eine etwa 3 Ctm. breite, 4 Ctm. lange Geschwürsfläche. Das untere Augenlid bis zur Hälfte mit Geschwulstmasse durchsetzt, das obere Lid fast frei. — 29. 7. 82 Exstirpation. Ein Theil des Jochbogens entfernt. Deckung aus der rechten Stirn- und Schläfegegend. Die Art. temporal. im Lappen. — Pat. gestorben. Zeit und Ursache des Todes nicht zu ermitteln (Bericht vom 2. 7. 85). — Pat. an unbekannter Krankheit gestorben.

9. Elisabetha Kolb, 55 Jahre, aufgen. 18. 8. 82. — Am äusseren Lidwinkel des linken Auges entstand vor 15 Jahren eine Stecknadelknopfgrosse Warze, die nach 5 Jahren aufbrach. Auf Aetzung Heilung für 1 Jahr. Dann Recidiv, das in Jahresfrist zu Markstückgrösse anwuchs und auf das Auge übergriff. In letzter Zeit heftige Schmerzen. Erst vor 2 Jahren, als die Neubildung Handtellergröss, entschloss sich Pat. zu einer Operation. Sie wurde mit Exstirpatio bulbi ausserhalb der Klinik vorgenommen. Bald Recidiv. — Die linke Gesichtshälfte von einem flachen Geschwür eingenommen, welches vom Margo supraorbitalis bis zur Hälfte der Wange und von der linken Nasenfläche bis an das Ohr reicht. Tragus und Rand des Ohres ergriffen. — 19. 8. 82 Exstirpation. Von der Orbita, Nase, Fossa infraorbitalis und Os zygomaticum verdächtige Partien abgemeisselt und Verschorfung mit Thermocauter. — Trat am 30. 5. 83 mit Recidiv in die Klinik. Zahlreiche Linsen- bis Pfennigstückgrosse geschwürige Stellen zu beiden Seiten der Nasenwurzel etc. — 30. 5. 83 Ausschabung und Verschorfung mit Paquelin. — Kommt am 9. 2. 84 abermals wegen Recidivs. Behandlung mit Paste aus Arsen, Opium und Jodoform. Lebt mit ausgedehntem Recidiv (Bericht vom 6. 6. 85). — Lebt mit Recidiv.

10. Amalie Neu, 60 Jahre, aufgen. 31. 7. 83. — Seit 10 Jahren Geschwür am linken Nasenaugenwinkel, welches vor 9 Jahren excidirt wurde. Vor 8 Jahren Recidiv und abermals Operation. Bald wieder Recidiv und Uebergreifen auf das Auge und den rechten Nasenaugenwinkel. — Der linke Nasenaugenwinkel von einem Geschwür eingenommen, das bereits  $\frac{1}{3}$  der Augenlider zerstört hat und auf die Conjunctiva bulbi und Cornea übergreift. Quer über den Nasenrücken gegen den rechten innern Augenwinkel zieht ein 1 Ctm. breiter Geschwürsstreifen. — 31. 7. 83 Exstirpation. Der linke Bulbus sammt Lidern entfernt. Plastik durch Stirnlappen mit Stiel über dem rechten Augenwinkel. Stirndefect durch Entspannungs nähte möglichst ver-

kleinert. — Lebt vollkommen gesund ohne Recidiv (Bericht vom 5. 6. 85). — Heilung 1 Jahr 10 Mon. nach der Operation.

**II.** Johann Meckel, 57 Jahre, aufgen. 4. 9. 83. — Bemerkte vor 7 Jahren am rechten unteren Augenlid eine kleine nässende Geschwulst. Trotz Excision keine Heilung. Die geschwürige Fläche vergrösserte sich gegen die Orbita hin immer mehr, ferner gegen die Nase und das obere Lid. Reissende, stechende Schmerzen. — Vom äusseren Augenwinkel des linken Auges zieht über den Margo infraorbitalis bis zur Mitte des Nasenrückens eine ulcerirende Fläche. Das untere Lid fehlt ganz, das obere Lid stark verdickt, am freien Rande ulcerirt. — 17. 9. 83 Extirpation des Geschwüres bis auf den Knochen. Vom oberen Lid bleibt die äussere Hälfte erhalten. Der Bulbus entfernt. Ein Theil der unteren Orbitalplatte entfernt, ferner ein Theil des erkrankten linken Nasenbeines weggemeisselt. — Lebt vollkommen gesund (Bericht vom 3. 6. 85). — Heilung  $1\frac{3}{4}$  Jahre nach der Operation.

**12.** Susanna Bossert, 73 Jahre, aufgen. 13. 9. 83. — Seit dem 6. Jahre an Augenentzündungen leidend. Seit 3 Jahren stärkere Erkrankung am rechten Auge. In der Augenklinik Operation ohne Erfolg. In letzter Zeit starke Schmerzen. — Das rechte obere Augenlid bis auf einen kleinen Rest am äusseren Lidwinkel in ein unebenes, bei Berührung leicht blutendes Geschwür verwandelt. Innen greift dasselbe  $\frac{1}{2}$  Ctm. auf die Haut der Nase über und verbreitet sich von da ca. 1 Ctm. weit auf das untere Lid. Die Conjunctiva palpebrarum mitergriffen. Cornea getrübt. — 18. 9. 83 der rechte Bulbus entfernt. Die Augenlider umschnitten. — Geheilt entlassen. Gestorben am 28. 10. 83 (Bericht vom 1. 5. 85). — Heilung 1 Monat 10 Tage nach der Operation. Tod an anderweitiger Erkrankung.

**13.** Johann Fischer, 60 Jahre, aufgen. 1. 3. 84. — Vor 6 Jahren entwickelte sich am inneren linken Augenwinkel ein Wärzchen, welches vom Pat. abgekratzt wurde. Es entwickelte sich daraus ein Geschwür, welches durch Aetzung geheilt wurde. Im September v. J. Wiederaufbruch und rasches Wachsthum des Geschwüres. — Vom linken inneren bis äusseren Augenwinkel zieht sich eine geschwürige Fläche mit zerfressenen, unterminirten Rändern, welche vom oberen Rande der Augenhöhle bis zum unteren Lid reicht. Das obere Lid fehlt vollständig. Der Bulbus ist von 2 Granulationswällen überlagert, deren einer dem unteren Lid, der andere dem Rest der Bindehaut des oberen Lides entspricht. — 4. 3. 84 Extirpation. Bulbus entfernt. Plastische Deckung durch Stirnlappen, in dessen Stiel der Ramus anterior der Art. temporalis. — Lebt vollkommen gesund (Bericht vom 8. 6. 85). — Heilung 1 Jahr 3 Monate nach der Operation.

### 3. Carcinome des äusseren Ohres.

**I.** Katharina Köppele, 75 Jahre, aufgen. 17. 12. 81. — Bekam März 1881 ein Linsengrosses Knötchen am linken Ohrläppchen. Dasselbe wuchs und brach im Sommer auf. Vor 4 Wochen der Tumor durch Aetzung theilweise entfernt. Heftige Schmerzen im linken Ohr und Abnahme des Gehöres

auf der kranken Seite. — Auf der vorderen Hälfte des linken Ohrläppchens und von da auf die Wange sich fortsetzend ein circa Thalergrösses Geschwür. — 22. 12. 81 Exstirpation. Von der Ohrmuschel fällt die untere Hälfte des Tragus, der Antitragus und ein Theil des Helix weg. Vom Ohrläppchen bleibt ein  $\frac{1}{2}$  Ctm. breiter Streifen stehen. Ein Theil der mitergriffenen Parotis entfernt. Facialisstamm durchschnitten. Nervennaht. Wundränder durch Naht vereinigt. — 26. 12. 82 an Recidiv gestorben. (Bericht vom 29. 5. 85.) — Tod an Recidiv 1 Jahr nach der Operation.

2. Martin Fritz, 62 Jahre, aufgen. 24. 10. 82. — Seit einem Jahre ein aus einer kleinen Warze entstandenes, allmählig grösser werdendes Geschwür am linken Ohr. Vor 5 Jahren an der Unterlippe kleine Warze excidirt. — Ein vom oberen Ende des Ohres auf den angrenzenden Theil der behaarten Kopfhaut sich erstreckendes, circa Markstückgrösses jauchendes Geschwür. — 26. 10. 82 Exstirpation. Fast die ganze obere Hälfte der linken Ohrmuschel entfernt. — Lebt vollkommen gesund. (Bericht vom 1. 6. 85.) — Heilung 2 Jahre 7 Monate nach der Operation.

3. Franz Brauch, 69 Jahre, aufgen. 17. 9. 83. — Seit einem Jahre am rechten Ohrzipfel und von da auf die Wange übergreifend langsam wachsende Geschwulst. — Am rechten Ohrzipfel runde Geschwulst von derber Consistenz. Dieselbe, 4,5 Ctm. lang, 3,6 Ctm. breit, jaucht stark. — 19. 9. 83 Exstirpation. Ein Theil der mitergriffenen Parotis entfernt. Die Wunde mit 25 Nähten in Triangelform zusammengezogen. — März 1884 an anderweitiger Erkrankung gestorben. Zur Zeit des Todes kein Recidiv. (Bericht vom 30. 5. 85.) — Heilung 6 Monate nach der Operation. Tod an anderweitiger Erkrankung.

4. Karl Ries, 73 Jahre, aufgen. 8. 10. 83. — Vor 3 Jahren bildete sich am rechten Ohr eine kleine harte Geschwulst, welche wuchs und in Ulceration überging. — An Stelle der oberen Hälfte des rechten Ohres eine eiterig belegte Geschwürfläche, am oberen Ende auf die Kopfhaut übergehend. — 10. 10. 83 Exstirpation. Ein Theil des miterkrankten Proc. mastoideus entfernt. Der Defect durch Zusammenziehung der Wundränder möglichst gedeckt. — Seit Februar 1885 in der rechten Fossa supraclavicular. schmerzlose Geschwulst, die aufbrach. Stellte sich Mitte März 1885 mit inoperablem Drüsencazinom der Regio supraclavicular. vor. Kein locales Recidiv. — Lebt mit inoperablem Carcinom der Regio supraclavic. (Bericht vom 29. 5. 85.) — Heilung bis 1 Jahr 5 Monate nach der Operation, wo inoperables Recidiv.

5. Franziska Götzmann, 46 Jahre, aufgen. 5. 11. 84. — Pat. hat von Jugend auf eine wunde Stelle am linken Ohr. In letzter Zeit Vergrösserung dieser Stelle. — Am linken Ohr eine Wallnussgrosse Geschwulst, die am Helix und Anhelix sitzt und sich bis gegen die äusserere Ohröffnung erstreckt. — 8. 11. 84 keilförmige Excision. Basis des Keiles nach aussen. Vernähung der Wundränder. — Lebt vollkommen gesund. (Bericht vom 29. 5. 85.) — Heilung 6 Monate nach der Operation.

## 4. Carcinome der Wangenhaut.

1. Heinrich Moser, 73 Jahre, aufgen. 25. 4. 77. Seit 6 Jahren eine Warze am oberen Theil der rechten Wange; dieselbe wuchs in letzter Zeit rascher trotz Aetzung. — An der rechten Wange Haselnuss-grosse Geschwulst, auf der Höhe ulcerirt. — 26. 4. 77 Exstirpation durch Ovalärschnitt. — Geheilt entlassen. April 1885 an anderweitiger Erkrankung gestorben. Zur Zeit des Todes kein Recidiv. (Bericht vom 6. 6. 85.) — Heilung 8 Jahre nach der Operation. Tod an anderweitiger Erkrankung.

2. Barbara Schilling, 72 Jahre, aufgen. 27. 4. 77. — 1871 wegen Carcinoms an der rechten Wange operirt. Darauf noch 5 Mal wegen Recidivs operirt, das letzte Mal November 1875. Dabei Plastik aus Schläfe. Seit December 1876 wieder ein Knötchen auf der rechten Wange. Im März 1877 wucherten Knötchen am rechten Augenwinkel hervor. — Grosser Knoten auf der rechten Wange, kleinere Knötchen am rechten inneren Augenwinkel. — 27. 4. 77 Exstirpation. Caruncula lacrymalis mit entfernt. Die vordere Wand der Highmorshöhle zum Theil weggemeisselt, ferner ein Theil des Augenhöhlenbodens. Cauterisation der Wundfläche mit Paquelin. — Geheilt entlassen. Pat. nicht aufzufinden. — Ausgang unbekannt.

3. Johann Maier. 71 Jahre, aufgen. 12. 7. 77. — Vor 6 Jahren entstand auf der linken Wange ein Bläschen, welches wuchs und aufbrach. Ex-cision wurde vorgenommen. Noch 3 Mal wegen Recidiv operirt. Dabei Plastik aus der Stirn. Seit einiger Zeit Recidiv. — Auf der linken Wange unter dem äusseren Augenwinkel ein Geschwür, welches in der längsten Ausdehnung  $3\frac{1}{2}$  Ctm., in der Breite 2 Ctm. misst. — 16. 7. 77 Exstirpation. Bulbus entfernt. Der Oberkieferknochen mit Meissel und Zange zum Theil entfernt, ferner das Siebbein bis auf die Lamina cribrosa. Aus der Highmorshöhle gewucherte Schleimhaut ausgelöffelt. — Geheilt entlassen. Pat. nicht aufzufinden. — Ausgang unbekannt.

4. Abraham Mayer. 68 Jahre, aufgen. 23. 10. 77. — Bekam vor 4 Jahren ein kleines Bläschen auf der rechten Wange. Dasselbe wurde grösser, brach auf und verwandelte sich in ein Geschwür. Heftige Schmerzen in der rechten Gesichtshälfte. — Auf der rechten Seite des Gesichts, entsprechend den Jochbeinen, ein Thalergrosses, flaches Geschwür. — 29. 10. 77 Exstirpation. Das Os zygomatic. oberflächlich abgemeisselt. — Lebt vollkommen gesund (Bericht vom 4. 6. 85). — Heilung  $7\frac{3}{4}$  Jahre nach der Operation.

5. Katharina Haufmann, 67 Jahre, aufgen. 18. 2. 78. — Pat., die im Dec. v. J. operirt worden war, kommt wegen einer Anschwellung in der von der Operation zurückgebliebenen Narbe. — In der Mitte der Wange eine etwa Fünfpennigstück-grosse Granulationsfläche. Eine etwa Mandelgrosse Lymphdrüse in der Höhe des Kehlkopfes links. — 20. 2. 78 Exstirpation des Carcinoms und der vergrösserten Lymphdrüse. — Pat. vor längerer Zeit gestorben. Todesursache nicht zu ermitteln (Bericht vom 2. 6. 85). — Tod an unbekannter Krankheit.

6. Katharina Kattamann, 58 Jahre, aufgen. 15. 5. 78. — Vor 5 Jahren stiess sich Pat. stark an die rechte Wange. Seitdem beständig Geschwulst-

bildungen an der gestossenen Stelle. Vor 2 Jahren kleine Geschwülste in der Nähe des rechten Nasenflügels ausgelöffelt und geätzt. Seit 1 Jahr entwickelte sich in dem Winkel zwischen Nasenflügel und Wange eine neue Geschwulst. — Vom Ende des Nasenflügels erstreckt sich nach oben zwischen Nase und Wange, nach beiden Seiten etwas übergreifend, bis in die Mitte zwischen Nasenspitze und Infraorbitalrand, nach unten in einem Bogen um den Nasenflügel bis zum Rande der Oberlippe eine höckerige Geschwulst. — 16. 5. 78 Exstirpation. Nerv. infraorbitalis bei seinem Durchtritt durch das Foramen infraorbitale durchschnitten. Ein Theil des Oberkiefers in der Gegend der Fossa canina mit Hammer und Meissel entfernt. Verschorfung mit Paquelin. Deckung durch seitlichen Lappen. — Geheilt entlassen. Vor 4 Jahren an anderweitiger Erkrankung gestorben. Zur Zeit des Todes kein Recidiv (Bericht vom 2. 6. 85). — Heilung 3 Jahre nach der Operation. Tod an anderweitiger Erkrankung.

7. Franz Schöfer, aufgen. 4. 6. 78. — Seit Herbst 1877 unter dem linken Auge kleines Geschwür, welches langsam wuchs. — Fünfmarkstück-grosses Geschwür auf der linken Wange. — 6. 6. 78 Exstirpation. — Gestorben September 1879 an Recidiv. — Tod 1 Jahr 3 Monate nach der Operation an Recidiv.

8. Elisabeth Deschner, 75 Jahre, aufgenommen 27. 6. 79. — Seit  $1\frac{1}{2}$  Jahren Geschwür an der linken Wange. Dasselbe wuchs langsam, so dass Pat. Weihnachten 1878 sich an einen Arzt wendete. Trotz Aetzung wuchs das Geschwür. — Auf der linken Wange, etwas unterhalb des Infraorbitalrandes, am inneren Augenwinkel beginnendes, nach unten und aussen ziehendes Geschwür von 2-Markstückgrösse. — 27. 6. 79 elliptische Excision, Wundränder durch Naht vereinigt. — Lebt vollkommen gesund (Bericht vom 3. 6. 85). — Heilung 6 Jahre nach der Operation.

9. Carl Stolz, 76 Jahre, aufgen. 11. 9. 79. — Leidet seit 50 bis 60 Jahren an „Flechten“ auf der linken Wange. Dieselben wurden mehrere Male weggeätzt. Im Jahre 1869 wegen eines gleichen Leidens wie das jetzige operirt. Seit  $1\frac{1}{4}$  Jahre an der operirten Stelle eine rothe, allmählig wachsende Erhebung. — Auf der linken Wange, vom unteren Orbitalrand beginnend, eine 6 Ctm. lange, 4 Ctm. breite Geschwulst. Die Oberfläche zum Theil ulcerirt. Die ganze linke Gesichtshälfte mit Lupusnarben bedeckt. — 13. 9. 79 Exstirpation. — Geheilt entlassen. Vor mehreren Jahren an unbekannter Erkrankung gestorben. — Gestorben an unbekannter Erkrankung. Zeit des Todes unbekannt.

10. Gottfried Schmitt, 39 Jahre, aufgen. 4. 11. 79. — Patient besass schon vor 12 Jahren eine kleine Erhebung an der rechten Wange, die öfters eiterte. Seit 2 Jahren rascheres Wachsthum. Ausschabung durch einen Arzt ohne Erfolg. — Auf der rechten Wange ein in längster Ausdehnung 1,5 Ctm. umfassendes Geschwür. Oberhalb des Geschwüres höckerige, röthliche Anschwellungen. Haldrüsen geschwollen. — 5. 11. 79 Exstirpation durch dreieckige Umschneidung. Basis des Dreiecks nach oben. Ein Stück der Mundschleimbaut mit excidirt. Drüsen entfernt. — Lebt vollkommen gesund (Bericht vom 5. 6. 85). — Heilung 5 Jahre 7 Mon. nach der Operation.

**11.** Johanna Ries, 71 Jahre, aufgen. 12. 4. 80. — Vor 8 Jahren entstand auf der linken Wange eine Warze. Dieselbe wuchs und gestaltete sich zu einem Tumor um, welcher die beiden Lider ergriff. Heftige Schmerzen. Das linke Auge ging zu Grunde. In letzter Zeit starke Kopfschmerzen. — Von der Gegend des Proc. nasal. des Oberkiefers linkerseits nach aussen bis zum Proc. frontal. des Os zygomat., nach oben bis nahe an den Margo supra-orbitalis des Os frontale, nach unten bis zum Margo infraorbitalis des Oberkiefers eine Geschwulst: — 14. 4. 80 Ausräumung der Orbita. Abmeisselung des Orbitalrandes. Deckung durch Stirnlappen. — Geheilt entlassen. Vor 2 Jahren an unbekannter Krankheit gestorben. — Tod 3 Jahre nach der Operation an unbekannter Krankheit.

**12.** Katharina Malter, 48 Jahre, aufgen. 26. 4. 80. — Bemerkte Juni 78 eine warzenartige Erhebung auf der linken Wange. Dieselbe wuchs und brach Mitte December, etwa Fingernagelgross, auf. — Die äussere Hälfte des linken unteren Augenlides durch ein nahezu Thalergrösses Geschwür in die Höhe gehoben und nach aussen gezerrt. Zeitweise stechende Schmerzen. Kleine Drüse am vorderen Rand des M. sternocleidomastoid. — 29. 4. 80 Exstirpation. Die äussere Hälfte des unteren Augenlides entfernt. Deckung durch Stirnlappen. — Geheilt entlassen. Tod an unbekannter Krankheit. Zeit des Todes unbekannt. — Tod an unbekannter Krankheit.

**13.** Franziska Butz, 57 Jahre, aufgen. 5. 5. 80. — Kleines Epitheliom von der Grösse eines Zehnpfennigstücks auf der rechten Wange. — 5. 5. 80 Elliptische Excision. — Geheilt entlassen. Pat. nicht aufzufinden. — Ausgang unbekannt.

**14.** Susanna Obländer, 70 Jahre, aufgen. 7. 12. 80. — Vor 3 Jahren bildete sich ein kleines Knöpfchen in der Gegend des Jochbeines links. Auf Aetzung desselben vor 1 Jahre vollständige Heilung. Im Juli 1880 zeigte sich die Affection von Neuem. Vor  $\frac{1}{2}$  Jahre trat Eiterung ein. In letzter Zeit rasches Wachsthum. — Unter dem linken Jochbogen ulcerirte, über Markstückgrosse Stelle mit wulstigen Rändern. — 9. 12. 80 Exstirpation durch Ovalärschnitt. 2 Ctm. des Duct. Stenonianus werden resecirt. Die Enden durch Sonde verbunden und mit Catgutnähten vereinigt. — Pat. tritt am 14. 3. 81 wieder ein. Eine derbe Geschwulst an der früheren Narbe erstreckt sich vom Infraorbitalrande bis zum Wangenfleisch. — 17. 3. 81 Exstirpation. Deckung durch Lappen aus der Stirn. — Am 11. 1. 82 kommt Pat. wegen Recidiv abermals in die Klinik. Auf der linken Wange unter dem transplantierten Schläfenlappen hat sich wieder ein Tumor gebildet. Unter dem Ohrfläppchen wallnussgrosser Knoten. Die Tumoren werden exstirpirt. Die Wundhöhle wird cauterisirt. Nach wenig Wochen inoperables Recidiv. Starb daran am 15. 10. 82 (Bericht vom 2. 6. 85). — Tod an inoperablem Recidiv 9 Monate nach der letzten Operation.

**15.** Marie Strückli, 44 Jahre, aufgen. 8. 3. 81. — Siehe S. 233. — Siehe S. 233. — Inoperabel. — Pat. starb 1 Monat nach der Aufnahme in die Klinik. Section: Perforation durch das Stirnbein in die Schädelhöhle. Metastasen in den Lymphdrüsen der Achselhöhle und subperitonealen Lymphdrüsen. Schluckpneumonie.

16. Johann Georg Mayer, 66 Jahre, aufgen. 10. 3. 81. — Vor 8 Jahren bekam Pat. durch einen Mückenstich eine kleine eiternde Wunde an der linken Wange. Nach 1 Jahr Aetzung mit Höllenstein und Schluss der Wunde. Durch Schnitt mit Rasirmesser stellte sich das Geschwür wieder her. Abermalige Aetzung ohne Erfolg. In der letzten Zeit stochende Schmerzen in der Geschwulst, besonders intensiv während der Nacht. — An der linken Wange, gegen den Kieferwinkel hin, findet sich eine Ulceration von länglicher Form. Circa  $1\frac{1}{2}$  Ctm. rings um dasselbe eine Thalergrösse Geschwulst, die nach hinten bis zum vorderen Rande des Masseter reicht. Leichte Drüsenschwellung am Unterkieferrande. — 15. 3. 81 die Geschwulst durch einen keilförmigen Schnitt in der Ausdehnung eines kleinen Handtellers umschnitten. — Vor  $1\frac{1}{2}$  Jahren an Lungenleiden gestorben (Bericht vom 2. 6. 85). An der operirten Stelle hatte sich nie wieder etwas gezeigt. — Heilung 2 Jahre 9 Mon. nach der Operation. Tod an anderweitiger Erkrankung.

17. Nikolaus Brentel, 63 Jahre, aufgen. 25. 4. 81. — Bekam vor 5 Jahren auf der linken Wange, in der Nähe des unteren Endes des linken Nasenflügels eine kleine Pustel. Trotz Aetzung Vergrößerung. — Auf der linken Wange. etwa 1 Ctm. nach aussen vom Nasenflügel ein längliches, sich schräg von oben innen nach unten und aussen erstreckendes, 1,5 Ctm. langes, 0,75 Ctm. breites Geschwür. — 26. 4. 81 Exstirpation des Geschwüres mit Ovalärschnitt. — Bemerkte April 83 eine Verhärtung an der Innenfläche der Wange. An der Innenfläche der Wange ein flaches Geschwür. Unterkieferdrüsen rechts geschwollen. — 5. 7. 83 Exstirpation. — Lebt mit inoperablem Carcinom der Submaxillardrüsen. An der operirten Stelle hat sich Nichts wieder gezeigt (Bericht vom 3. 6. 85). — Inoperables Recidiv 4 Jahre nach der ersten Operation.

18. Gertrug Häfner. 64 Jahre, aufgen. 4. 8. 81. — Bemerkte vor  $2\frac{1}{2}$  Jahren an der linken Wange einen rothen Fleck, der allmählig an Ausdehnung zunahm. später sich hart anfühlte und ungefähr 6 Wochen vor letzte Weihnachten aufbrach. In letzter Zeit Schmerzen. — An der linken Wange ein Substanzverlust, der in seiner grössten Länge 6 Ctm., in seiner grössten Breite 3 Ctm. misst; das Geschwür reicht fast bis an den Nasenrücken. — 8. 8. 81 Exstirpation. Infraorbitalrand abgemeisselt. Aetzung der Wundfläche mit 5 procent. Chlorzink. — Kommt am 23. 3. 83 wieder. Das linke obere Augenlid stark ödematös. Links von der linken Orbita, am Jochbogen beginnend bis zum Arcus superciliaris hinauf harte, knollige Massen. Derbe Infiltration dem Margo infraorbitalis entsprechend. Ebenso erstreckt sich eine derbe Infiltration vom linken Nasenflügel ungefähr 5 Ctm. nach links. — 25. 3. 83 die knolligen Massen extirpirt und alles Verdächtige aus der Orbita entfernt. Linke Seitenwand der Nase sammt Muschel entfernt. — Bald nach Verlassen der Klinik Recidiv. Tod daran am 22. 9. 83. — Tod an Recidiv 2 Jahre nach der ersten Operation.

19. Franziska Rahm, 64 Jahre, aufgen. 30. 11. 81. — Bekam vor 2 Jahren auf der linken Wange ein Knötchen, welches sehr langsam wuchs. In letzter Zeit rascheres Wachsthum. — Auf der linken Wange am unteren Rande des Jochbeines, 3 Finger breit vor dem Ohre, ein mit Borken bedeckter



flacher Knoten von Fünfpennigstückgrösse. — 2. 12. 81 ovaläre Umschneidung und Exstirpation des Tumors. — Lebt vollkommen gesund (Bericht vom 4. 6. 85). — Heilung 3 $\frac{1}{2}$  Jahre nach der Operation.

20. Ignaz Morlook, 66 Jahre, aufgen. 17. 7. 82. — Bemerkte vor 2 Jahren unter dem rechten Auge ein kleines Geschwür, welches auf Behandlung mit Salbe verschwand. Nach circa  $\frac{1}{2}$  Jahr bildete sich an derselben Stelle ein ähnliches Geschwür, welches trotz Behandlung mit Salbe und Carbolwasser grösser wurde und bald über den Nasenrücken auf die linke Seite übergriff. Zeitweise starke Schmerzen. — Der infiltrirte Rand des Geschwüres reicht nach oben bis zum Proc. nasalis ossis frontis, geht von hier zum inneren Winkel des linken Auges, dessen Lider schon theilweise infiltrirt sind. Rechtsseits Defect von 4 Ctm. Länge, 2 Ctm. Breite. — 21. 7. 82 Exstirpation des carcinomatösen Geschwüres. Ein Theil des oberen und unteren Augenlides entfernt. Die Nasenmuscheln beiderseits entfernt. Antrum Highmori links freigelegt und ausgeräumt. Plastik aus der Stirn. — Lebt vollkommen gesund (Bericht vom 5. 6. 85). — Heilung 3 Jahre nach der Operation.

21. Katharina Ladenberger, 64 Jahre, aufgen. 14. 9. 82. — Pat. bemerkte im Frühjahr 1882 einen kleinen, warzenähnlichen Auswuchs ungefähr 3 Finger breit nach aussen vom rechten äusseren Augenwinkel. Derselbe wuchs langsam. Ostern 1882 Fünfpennigstückgross, im August Thaler gross. Geringe Schmerzen. — In der Gegend des rechten Jochbogens eine rundliche, 5 Ctm. im Durchmesser haltende, über die Umgebung 1—2 Ctm. emporragende, ulcerirte Geschwulst. Ihr hinterer Rand bleibt 1 Ctm. vom Ursprung des Tragus, ihr vorderer 2 Ctm. vom äusseren Augenwinkel entfernt. Der obere Rand in der Höhe der Lidspalte. — 15. 9. 82 Exstirpation der Geschwulst. Jochbogen abgetragen, vom Jochbein der Knochen oberflächlich abgemeisselt und mit Paquelin verschorft. — Lebt vollkommen gesund (Bericht vom 5. 6. 85). — Heilung 2 Jahre 9 Monate nach der Operation.

22. Philippine Stohr, 54 Jahre, aufgen. 12. 10. 82. — Leidet seit dem 5. Jahre an Lupus faciei. Bemerkte seit den letzten 2 Jahren eine verhärtete Stelle an der rechten Wange, die später starke Schmerzen bereitete. Diese Stelle vergrösserte sich und brach Juli 1880 auf. Zweimalige Ausschabung und mehrmalige Aetzung mit Lapis ohne dauernden Erfolg. — Das ganze Gesicht von lupösen Narben bedeckt. Auf der rechten Seite, 2—3 Ctm. unter dem Ohr läppchen anfangend und bis zum unteren Ast des Unterkiefers sich erstreckend, eine runde Geschwulst von weicher Consistenz und höckeriger Oberfläche. — 14. 10. 82 Exstirpation. Ein Theil der Parotis mit entfernt. Reverdin'sche Transplantationen. — Kommt am 27. 11. mit localem Recidiv wieder. — 5. 12. Auskratzen, Aetzungen mit Kalistift. — Stellt sich am 20. 1. 83 mit inoperablem Recidiv vor. Der weitere Verlauf unbekannt, da Pat. nicht aufzufinden war, resp. Angehörige desselben.

23. Elisabeth Ewald, 72 Jahre, aufgen. 15. 11. 82. — Bekam August 1882 unterhalb des linken Jochbogens, etwas vor der Ohrmuschel eine Geschwulst, die rasch wuchs. Vor 3 Wochen Aufbruch derselben. In letzter Zeit Zunahme der Anfangs geringen Schmerzen. — An der linken Backe eine

Geschwulst, deren hintere Grenze der vordere Rand der Ohrmuschel ist, welche unter dem Ohrläppchen auf die Gegend des Proc. mastoideus übergreift und nach unten sich auf den Kieferwinkel ausbreitet. Die weiteste Ausdehnung nach vorn reicht bis auf gleiche Höhe mit dem äusseren Augenwinkel. Nach oben geht sie bis zur Höhe des oberen Ohrmuschelrandes. Nahe vor der Ohrmuschel, nach unten fast bis zum Kinnrand reichend, eine Fünfmärkstücker-grosse Geschwürsfläche. Der Meat. auditor. extern. durch die Geschwulstmasse fast ganz verschlossen. — 12. 12. 82 palliativ Aetzung mit Chlorzinkpaste. — Inoperabel. Pat. 22. 5. 83 gestorben (Bericht vom 3. 6. 83).

24. Maria Jäger, 63 Jahre, aufgen. am 7. 3. 83. — Bekam vor 14 Jahren dicht über dem linken Mundwinkel neben der Nase ein kleines Geschwür, welches langsam wuchs und August 1881 im Speyrer Spital exstirpirt wurde. Es blieb ein Stecknadelkopfgrosser Defect zurück. Trotz Aetzung vergrösserte sich derselbe und eiterte beständig. Bemerkte seit einem Jahre oberhalb dieses Defectes ein Knötchen, welches nach der Oberlippe hin wuchs. — An dem linken Nasenflügel ein ca. 1 Ctm. grosser Defect, welcher auf den Oberkiefer führt. 1 Finger breit unter dem unteren Orbitalrand geht von der linken Nasenseite aus eine derbe strangförmige Geschwulst, die auf dem Oberkiefer verschieblich ist. — 10. 3. 83 die krebsig infiltrirte Stelle excidirt. Dabei fällt ein kleiner Theil des linken Nasenflügels und Mundwinkels fort. Vom Oberkiefer oberflächlich Knochen abgemeisselt. Deckung des Defectes durch Verziehung nach Hilfsschnitten. — Geheilt entlassen. Circa 1 Jahr nach der Operation Recidiv, welches rasch um sich griff und am 3. 3. 84 den Tod herbeiführte (Bericht vom 3. 6. 85). — Tod an Recidiv 1 Jahr nach der Operation.

25. Susanna Olbert, 65 Jahre, aufgen. 15. 5. 83. — Seit  $\frac{1}{4}$  Jahr Knötchen unter dem linken Auge. — 1 Ctm. unter dem linken äusseren Augenwinkel eine mit der Haut ausgiebig verschiebliche, Haselnussagrosse, derbe, schmerzlose Geschwulst. Basis derselben 10-Pfennigstückgross. 2 Boh-nengrosse Drüsen unter dem rechten horizontalen Kieferast. — 16. 5. 83 Exstirpation. — Tritt am 26. 6. 83 wieder ein. Ein Erbsengrosses, derbes, verschiebliches Knötchen im äusseren Ende der Narbe. — 28. 6. 83 Exstirpation. — Geheilt entlassen. Gestorben an Recidiv am 20. 12. 84 (Bericht vom 3. 6. 85). — Tod an Recidiv  $1\frac{1}{2}$  Jahre nach der letzten Operation.

26. Margaretha Knaut, 44 Jahre, aufgen. 25. 9. 83. — Oktober 1882 bildete sich auf der linken Wange eine Pustel, die langsam wuchs. — An der linken Seite der Nase, 1 Ctm. breit vom Lidrand entfernt, eine 10-Pfennigstückgrosse, etwa 4 Mm. hohe, von Borken bedeckte Wucherung. — 26. 9. 83 Exstirpation. Der etwa Markstückgrosse Defect durch einen runden Lappen gedeckt, der seine Basis vor der äusseren Hälfte des unteren Augenlides hat. — Lebt vollkommen gesund (Bericht vom 3. 6. 85). — Heilung 1 Jahr 9 Mon. nach der Operation.

27. Philippine Kirchner, 45 Jahre, aufgen. 1. 10. 83. — Leidet seit dem 18. Jahre an Lupus faciei. Seit kurzer Zeit an der rechten Wange, welche bis in die Tiefe durch die lupöse Erkrankung zerstört ist, höckerige Wucherung. — Gut genährte Frau. Die Haut des Gesichts mit Ausnahme

der oberen Stirnpartie und einer kleinen Stelle am Mundwinkel in eine derbe rothe Schicht umgewandelt. Auf der rechten Wange, der Nasolabialfalte entsprechend, eine grobkörnige Wucherung von 2 Ctm. Durchmesser. — 6. 10. 83 Exstirpation. Plastik aus der rechten Wangen- und Schläfengegend. — Lebt vollkommen gesund (Bericht vom 3. 6. 85). — Heilung 1 Jahr 8 Mon. nach der Operation.

28. Peter Münch, 58 Jahre, aufgen. 23. 1. 84. — Schon seit längerer Zeit auf der rechten Wange eine Warze, die seit ca. 1 Jahr sich entzündet haben soll. — Auf der rechten Wange, vom unteren Augenlid bis zum rechten Nasenflügel sich erstreckend, ein etwa 3 Ctm. breiter Substanzverlust. Das untere Lid mit ergriffen. — 25. 1. 84 Exstirpation. Deckung durch Stirnlappen. Der untere Theil des Proc. nasalis abgemeisselt. Die innere Hälfte des rechten unteren Lides und der rechte Nasenflügel excidirt. Behandlung der Wundfläche mit Paquelin. — Seit April 1885 Recidiv. Nach Bericht des behandelnden Arztes operabel. Pat. konnte sich zur Operation bisher nicht entschliessen. — Lebt mit operablem Recidiv 1 Jahr 3 Mon. nach der letzten Operation.

29. Georg Schnitzer, 54 Jahre, aufgen. 30. 1. 84. — Vor 3 Jahren entstand unter dem linken Infraorbitalrande ein kleiner Tumor, der zu wiederholten Malen aufbrach und eine wässerige Flüssigkeit entleerte. Vor 40 Jahren soll Pat. an dieser Stelle von einem Stein getroffen worden sein. — Unter dem linken Infraorbitalrande ein fast Markstückgrosser, nässender, auf der Unterlage verschieblicher Tumor. — 30. 1. 84 Auslöffelung und Cauterisation mit Paquelin. — Stellt sich am 6. 6. 85 mit Recidiv vor. Unterhalb der von der ersten Operation zurückgebliebenen Narbe ein Erbsengrosses, flaches Geschwür. — 6. 6. 85 Ausschabung und Aetzung mit Kalistift. — Operables Recidiv. — Operables Recidiv 1 Jahr 5 Mon. nach der ersten Operation.

30. Jacob Schulz, 71 Jahre, aufgen. 14. 4. 84. — Bekam vor  $\frac{1}{2}$  Jahre an der linken Jochbeingegend ein Erbsengrosses Knötchen, welches sich vergrösserte und aufbrach. — Ein Geschwür, der linken Jochbeingegend entsprechend. Die über dem linken Jochbein liegenden infiltrirten Weichtheile sind auf dem Knochen nicht verschiebbar. — 17. 4. 84 Exstirpation. Deckung aus Stirn- und Schläfengegend (Lappen die Art. temporal. ram. frontal. enthaltend). Vorher unter dem äusseren Augenwinkel und am untersten Ende durch je 2 Nähte Verkleinerung des Defectes. Implantation des Lappens durch 29 Seidennähte. Verkleinerung des Stirndefectes durch 4 Seidennähte. — Lebt ohne Recidiv. Verspürt nur bisweilen Schmerzen an der operirten Stelle (Bericht vom 6. 6. 85). — Heilung 1 Jahr nach der Operation.

31. Wilhelm Grün, 75 Jahre, aufgen. 8. 5. 84. — Seit 3 Jahren unter dem rechten Auge eine Anfangs linsengrosse Geschwulst, die vor  $\frac{3}{4}$  Jahren mässig Eiter zu secerniren begann. Seit  $\frac{1}{2}$  Jahre erhebliche Vergrösserung derselben. Dabei stechende Schmerzen in derselben. — Unter dem rechten Auge, auf dem Infraorbitalrand, 1,5 Ctm. unterhalb des unteren Lidrandes eine Geschwulst von 3 Ctm. Durchmesser und 2 Ctm. Höhe. Mit der Haut verschieblich. — 9. 5. 84 Exstirpation. — Lebt vollkommen gesund (Bericht vom 3. 6. 85). — Heilung 1 Jahr nach der Operation.

## 5. Carcinome der Stirn.

1. Katharina Kalsch, 67 Jahre, aufgen. 10. 11. 80. — Bemerkte vor einem Jahre zwischen den Augenbraunen eine Stecknadelkopfgrosse Geschwulst. Dieselbe dehnte sich allmählig auf Nasenrücken und linke Augen- gegend aus. Vor 8 Wochen stiess sich Pat. gegen die Geschwulst, dieselbe brach auf und entleerte viel Blut. — Ein 5 Ctm. langes, 3 Ctm. breites Geschwür auf der linken Stirnfläche und Nasenrücken. geht bis zum inneren Winkel des linken Auges. Cervicaldrüsen leicht geschwellt. — 11. 11. 80 Ausschabung. Die unterminirten Hautränder mit Scheere abgetragen. Wunde mit Paquelin cauterisirt. — Tritt am 1. 2. 81 wieder ein. Nach Ab- stossung des Aetzschorfes erfolgte keine volle Ausheilung. In letzter Zeit wieder stärkere Eiterung an der operirten Stelle. 8 Ctm. langes, 5 Ctm. breites Geschwür, in der Sagittalline vom oberen Rand der Stirn bis zum unteren Rand des Nasenbeines sich erstreckend. Durch mehrfache rundliche Oeffnungen gelangt man in die Sinus frontales. Der linke innere Augen- winkel mit Thränensack und Thränenpunkten vollständig zerstört (s. Taf. VI., Fig. 3 a, b). — 4. 2. 81 Exstirpation. Vordere Wand der Sinus frontales, die Nasenbeine, ein Theil der knöchernen Nasenscheidewand und Theile der Orbitae weggemeisselt. Deckung durch zwei Wangenlappen. Der Stiel derselben zwischen Nasenflügel und Mundwinkel. Sie werden nach oben ge- dreht, so dass sie sich median berühren. 16. 3. Exstirpation bulbi wegen Panophthalmitis. — Mit gut granulirender Wunde entlassen. Gestorben den 22. 2. 82. Todesursache nicht zu ermitteln (Bericht vom 2. 6. 85). — Tod 1 Jahr nach der letzten Operation. Todesursache unbekannt.

2. C. B., 58 Jahre, aufgen. 9. 5. 81. — Leidet seit 16 Jahren an einem Epitheliom der Stirn, welches vor 10 Jahren zum ersten Male operirt wurde. — Ueber dem linken Margo supraorbitalis buchtiges Geschwür von etwa Fingergliedlänge. — 9. 5. 81 Excision. Betupfung der Wunde mit Chlorzink. Verkleinerung des Defectes durch Nähte. Später Abtragung einer oberflächlichen Stirnbeinnekrose. — Kommt den 4. 11. 84 mit Recidiv. 4<sup>1</sup>/<sub>2</sub> Ctm. breites Geschwür. — 4. 11. 84 elliptische Excision. Abmeisselung des erkrankten Knochens. Linke Stirnhöhle eröffnet. Dura mater blossgelegt, die in minimaler Ausdehnung erkrankt ist. Deckung aus Stirnschläfenhaut. — Mit gut granulirender Wunde entlassen. Nach ca. 3 Monaten voll- ständige Vernarbung. Lebt vollkommen gesund (Bericht vom 7. 2. 86). — Heilung 14 Monate nach der letzten Operation.

3. Margaretha Bleyl, 66 Jahre, aufgen. 28. 9. 81. — Bemerkte circa vor 1 Jahre auf der rechten Stirnhälfte ein kleines Knötchen, welches allmählig grösser wurde. In letzter Zeit schnelles Wachstum und Umwandlung des- selben in ein Geschwür. Vor ca. 6 Wochen vor dem rechten Ohr eine rasch wachsende Erhebung. — Auf der rechten Stirnhälfte dicht über dem Auge ein über Fünfmärkstücker Tumor, theilweise eiterig zerfallen. Dicht vor dem Ohr, dem Kiefergelenk entsprechend, ein Tumor von Wallnussgrösse. — 1. 10. 81 Exstirpation. Deckung des Defectes durch Naht. — Kommt am 13. 12. mit Recidiv in der Ohrgegend wieder. Zehnpfennigstückgrosser

Knoten in der Gegend des Tragus des rechten Ohres hinter der von der Operation zurückgebliebenen Narbe. — 13. 12. 81 Exstirpation der Geschwulst. Proc. condyloid. maxillae super. resecirt. — Mit gut granulirender Wunde entlassen. Pat. gestorben. Zeit und Ursache des Todes unbekannt (Bericht vom 31. 5. 85). — Tod an unbekannter Erkrankung.

4. Anna Reichert, 64 Jahre, aufgen. 10. 1. 82. — Vor 1½ Jahren bemerkte Pat. über dem linken oberen Orbitalrand eine kleine wunde Stelle, die sich allmählig vergrösserte. Zu gleicher Zeit stellte sich heftiges Kopfweh ein. — Auf der Stirn über dem äusseren Augenwinkel des linken Auges Ulceration. Mit der Sonde kommt man auf rauhen Knochen. — 18. 1. 82 Exstirpation. Ein 3,5 Ctm. hohes, 4 Ctm. breites Stück aus dem Knochen herausgemeisselt. Von der Dura mater ein 2,3 Ctm. im Durchmesser tragendes Stück excidirt. Deckung durch Lappen aus der Kopfhaut oberhalb des Ohres. — Mit fast geheilter Wunde entlassen. Gegenwärtig nicht aufzufinden. — Ausgang unbekannt.

5. Jacob Heltinger, 52 Jahre, aufgen. 3. 3. 82. — Seit 3½ Jahren über der linken Augenbraue eine langsam sich vergrössernde Excoriation. — Unmittelbar über der linken Augenbraue und parallel mit derselben, links von der Medianlinie beginnend ein 4 Ctm. langes und 1,5 Ctm. breites, flaches Geschwür. — 4. 3. 82 Umschneidung des Geschwüres in Myrthenblattform mit medianer und temporaler Spitze, wobei der grösste Theil der Augenbraue verloren geht. — Lebt vollkommen gesund (Bericht vom 1. 6. 85). — Heilung 3 Jahre 3 Monate nach der Operation.

6. Karoline Wagner, 62 Jahre, aufgen. 7. 3. 82. — Hatte schon von Kindheit an einen Pigmentfleck auf der Stirn. Vor 1½ Jahren bildete sich an dieser Stelle ein Geschwür. Seit ¼ Jahr heftige Schmerzen. — Auf der linken Seite der Stirn ein 5-Markstückgrosses Geschwür, 2 Ctm. oberhalb des Margo supraorbitalis. — 10. 3. 82 kreisförmige Umschneidung, Periost im Umfange der Schnittwunde abgelöst. Deckung durch Lappen aus der Schläfe. — Kommt am 17. 7. 82 wieder mit Recidiv. Am oberen Rande des zur Plastik verwendeten Lappens ein kleines Geschwür. — 18. 7. 82 elliptische Excision. Periost theilweise entfernt. — Geheilt entlassen. Pat. gegenwärtig nicht aufzufinden. — Ausgang unbekannt.

7. Johann Eberle, 76 Jahre, aufgen. 13. 6. 82. — Seit 2 Jahren langsam wachsendes Geschwür auf der linken Stirnseite, welches vor 1 Jahr extirpirt wurde, weil es heftige Schmerzen machte. Seit ¼ Jahr unter der Narbe eine neue Geschwulst, die besonders Nachts viel schmerzte. — Ueber dem linken Auge, an der Grenze zwischen Stirn und Schläfe mit dem Knochen fest verwachsener, Wallnussgrosser Tumor. Von narbig veränderter, nicht ulcerirter Haut bedeckt. — 15. 6. 82 Exstirpation. Der Knochen oberflächlich abgeschabt. Deckung durch brückenförmigen Lappen, welcher dadurch gewonnen wird, dass parallel dem oberen Wundrand ein Hautschnitt geführt und der vom Pericranium abgelöste Lappen nach unten verschoben wird. — Geheilt entlassen. Kurze Zeit nach der Entlassung Recidiv. Tod daran Januar 1884. — Tod an Recidiv 1½ Jahre nach der letzten Operation.

8. Heinrich Ulrich, 42 Jahre, aufgen. 12. 1. 83. — Seit Geburt auf der Stirn Erbsengrosser Pigmentfleck. Vor 11 Jahren Verwundung mit einem Nagel oberhalb desselben. An dieser Stelle plättchenförmige Abschuppung, die nach 6 Jahren, Markstückgross, zu ulceriren begann. — Auf der Stirn ein grosser Defect, der an der Nasenwurzel beginnt, dieselbe noch mit einnehmend, nach links bis zur linken Augenbraue, nach rechts die Augenbraue mit einnehmend, nach oben die Haargrenze überschreitend. Der Knochen in einer Höhe von 2 Ctm. und einer Breite von  $4\frac{1}{2}$  Ctm. perforirt, so dass beide Stirnhöhlen eröffnet sind. — 8. 2. 83 die Geschwürsfläche mit Paquelin cauterisirt. — Mit gut granulirender Wunde entlassen. Gestorben an Recidiv am 26. 2. 85. — Tod an Recidiv 2 Jahre nach der Operation.

9. Elisabeth Brechter, 67 Jahre, aufgen. 31. 1. 83. — Vor 6 Jahren Entwicklung eines kleinen Geschwüres auf der Stirn. Oeftere Aetzung ausserhalb der Klinik ohne Erfolg. — In der Mitte der Glabella etwa Thalergrösses Ulcus. An mehreren Stellen des Gesichts circumscripte epidermoidale Wucherungen. — 2. 2. 83 Exstirpation. Ein 50-Pfennigstückgrosses Stück Periost in der Mitte abgelöst. Die verdickten Stellen im übrigen Gesicht ausgekratzt und mit Kalistift gëätzt. — Lebt vollkommen gesund (Bericht vom 2. 6. 85). — Heilung 1 Jahr 8 Monate nach der Operation.

10. Barbara Riemensperger, 73 Jahre, aufgen. 10. 10. 83. — Seit 1 Jahr harte Stelle auf der linken Stirnseite, die in letzter Zeit rasch zu einer Geschwulst wuchs. Verdickungen an verschiedenen anderen Stellen des Gesichts seit einiger Zeit. — Inmitten der linken Stirnhälfte Wallnussgrosse, schmerzhafte, ulcerirte Geschwulst. Auf Nase, Wangen und Stirn zahlreiche Linsen- bis Pfennigstückgrosse, von verhornter Epidermis bedeckte Stellen. — 11. 10. 83 elliptische Excision. Die infiltrirten Stellen ausgekratzt und mit Paquelin cauterisirt. — Mit nahezu vernarbter Wunde entlassen. Tod an Recidiv am 1. 10. 84 (Bericht vom 3. 6. 85). — Tod an inoperablem Recidiv 1 Jahr nach der Operation.

11. Konrad Redenbach, 58 Jahre, aufgen. 15. 10. 84. — Seit 3 Jahren Warze in der Gegend des rechten Foramen supraorbitale. Wuchs langsam und wurde 1883, als sie Pflaumengross war, in Kaiserslautern operirt. Deckung des Defectes durch Stirnlappen. Seit August 1884 Recidiv an der Nasenwurzel. Dasselbe mit Glüheisen behandelt. Jetzt wieder Recidiv. — An der Glabella und Nasenwurzel, über der Gegend des linken Proc. nasalis herunterziehend, papillomatöse Geschwulst. Verdächtige Stellen in der Narbe von der früheren Operation. — 18. 10. 84 Exstirpation. An radicaler Entfernung wird gezweifelt. — Lebt mit inoperablem Recidiv (Bericht vom 2. 6. 85). — Lebt mit inoperablem Recidiv 7 Monate nach der letzten Operation.

## 6. Carcinome der Schläfe.

1. Abraham Maier, 70 Jahre, aufgen. 17. 6. 79. — Vor 8 Jahren entstand auf der rechten Schläfegegend ein Geschwür, welches 6 Jahre lang mit Salben ohne Erfolg behandelt wurde. Vor 2 Jahren operirt. Nach  $\frac{3}{4}$  Jahren

etwas nach hinten und oben von der früher erkrankten Stelle dicht vor dem Ohr läppchen wieder ein Geschwür von 50-Pfennigstückgrösse, welches grösser wurde und mit dem neuerdings an der alten Stelle entstandenen sich vereinigte. — Auf der rechten Schläfe erstreckt sich vom äusseren Gehörgang nach vorn ein etwa 5-Markstückgrosses, flaches Geschwür. Etwas Drüsen-schwellung. — 26. 6. 79 Exstirpation. Das mitergriffene Jochbein mit Hohlmeissel resecoirt. Ein Theil des carcinomatös infiltrirten Masseter entfernt. Ferner das Köpfchen des Unterkiefers, die Cartilago interarticularis und die Gelenkfläche am Felsenbein abgemeisselt. Plastik aus Schläfe. — Lebt vollkommen gesund (Bericht vom 28. 5. 85). — Heilung 5 Jahre 9 Monate nach der Operation.

2. Valentin Dexheimer, 55 Jahre, aufgen. 17. 9. 79. — Vor 2 Jahren entstand, angeblich in Folge Verbrennung mit einer Cigarre, ein Geschwür oberhalb des linken äusseren Augenwinkels. Langsame Vergrösserung. — An der Schläfe, oberhalb des linken äusseren Augenwinkels, ein Geschwür von der Grösse eines 10-Pfennigstückes. Rand wulstig, hart. — 29. 9. 79 Exstirpation. Ovalärschnitt. Chlorzinkätzung. — Lebt vollkommen gesund (Bericht vom 30. 5. 85). — Heilung 5 Jahre 8 Monate nach der Operation.

3. Johannes Sauerhöfer, 58 Jahre, aufgen. 16. 11. 79. — Bemerkte vor etwa 2 Jahren an der linken Schläfe eine kleine Pustel. Dieselbe wuchs und bedeckte sich mit einem Schorfe, welcher verschiedene Male abgekratzt wurde. Verschiedene Aetzungen ohne Erfolg. — An der linken Schläfengegend ein nahezu kreisrundes Geschwür von 12 Ctm. Höhe und 13 Ctm. Breite. — 24. 11. 79 Exstirpation. Jochbein und Thränendrüse entfernt. Am 8. 12. Plastik aus der Stirn. — Lebt vollkommen gesund (Bericht vom 30. 5. 85). — Heilung 5 Jahre 6 Monate nach der Operation.

4. Michael Stuhlfaut, 75 Jahre, aufgen. 2. 8. 80. — Vor  $\frac{1}{2}$  Jahr bildete sich in der linken Schläfengegend eine kleine Warze, die sich vergrösserte und in Ulceration übergieng. — Am linken Os zygomatic. eine Zehnpfennigstückgrosse Geschwulst, die an der Oberfläche ulcerirt ist. — 3. 8. 80 Ausschabung und Aetzung mit Kalistift. — Lebt vollkommen gesund (Bericht vom 30. 5. 85). — Heilung 4 Jahre 10 Monate nach der Operation.

5. Valentin Portz, 60 Jahre, aufgen. 17. 8. 80. — Bemerkte vor 6 Wochen eine Stecknadelkopfgrosse Verhärtung in der linken Schläfengegend, die rasch an Umfang zunahm und in Ulceration übergieng. — Oberhalb des Arcus zygomaticus eine ca. 2 Ctm. grosse, kreisrunde Geschwulst, oberflächlich mit einer Borke bedeckt, nach deren Entfernung sich ein kraterförmiger Defect zeigt. — 17. 8. 80 Exstirpation. Defect durch Heranziehen der Wundränder grösstentheils gedeckt. — Lebt vollkommen gesund (Bericht vom 30. 5. 85). — Heilung 4 Jahre 10 Monate nach der Operation.

6. Adam Denz, 50 Jahre, aufgen. 24. 9. 80. — Bemerkte vor  $\frac{1}{4}$  Jahr in der linken Schläfengegend eine kleine Warze, die sich allmählig vergrösserte. — Eine etwa Markstückgrosse, wenig prominirende Geschwulst in der linken Schläfengegend. Oberfläche theilweise ulcerirt. In der Gegend des linken Augenwinkels und an der Oberlippe ebenfalls ein kleiner Tumor. — 25. 9. 80

die 3 Tumoren elliptisch excidirt. — Geheilt entlassen. Pat. gegenwärtig nicht aufzufinden. — Ausgang unbekannt.

7. Jacob Winkenbach, 46 Jahre, aufgen. 8. 2. 81. — Vor 4 Jahren Pat. von einer Kuh gestossen, wodurch eine kleine Schrunde auf der rechten Schläfe entstand. Dieselbe vergrösserte sich und wurde December 1880, als sie 2-Pfennigstückgross war, excidirt. Bald Recidiv. — Auf dem rechten Jochbein Erbsengrosse Geschwürsfläche. — 9. 2. 81 Ausschabung und Aetzung mit Kali caustic. — Bis 1883 gesund. Seitdem Recidiv, das gegenwärtig sich als Bohnengrosse Ulceration darstellt. Konnte sich zur Operation noch nicht entschliessen (Bericht vom 29. 5. 85). — Lebt mit operablem Recidiv, welches 2 Jahre nach der letzten Operation eintrat.

8. Adam Leitwein, 71 Jahre, aufgen. 8. 11. 81. — Vor 7 Jahren entstand in der Schläfegegend eine warzenähnliche Geschwulst, welche sehr langsam wuchs. Seit Frühjahr 1881 rascheres Wachsthum. Zeitweise heftige Schmerzen. — Etwa 1 Ctm. über das Niveau der Haut erhabene, höckerige, an der Oberfläche ulcerirte Geschwulst. Auf dem Nasenrücken Linsengrosses, auf der linken Seite des Unterkiefers Erbsengrosses Knötchen. — 9. 11. 81 Excision durch elliptischen Schnitt. Die Knötchen an Nase und Unterkiefer mit scharfem Löffel ausgekratzt. — Gestorben Juli 1883 an Recidiv (Bericht vom 31. 5. 85). — Tod an Recidiv 1 Jahr 8 Monate nach der Operation.

9. Helene Frank, 69 Jahre, aufgen. 23. 7. 82. — Vor circa 1 Jahr entstand an der Aussenseite des rechten Auges eine langsam wachsende Geschwulst. — Von dem äusseren Winkel des rechten Auges an zieht sich gegen den oberen Theil des rechten Ohres ein  $4\frac{1}{2}$  Ctm. langes und 3 Ctm. breites, übelriechendes Geschwür. Es adhärirt etwas am Proc. zygomatic. des Jochbeines. — 26. 7. 82 elliptische Excision. —  $\frac{1}{4}$  Jahr nach der Operation inoperables Recidiv.

10. Elisabeth Metzger, 65 Jahre, aufgen. 2. 10. 84. — Seit 5 bis 6 Jahren in der rechten Schläfegegend eine Erbsengrosse Warze, welche seit Sommer 1884 rasch an Grösse zunahm. — In der Schläfegegend eine 3-Markstückgrosse Geschwürsfläche mit wallartigen Rändern, der Unterfläche fest aufsitzend. Dicht oberhalb derselben mehrere kleine Ulcerationen von Stecknadelkopfgrosse. — Exstirpation. Eine kleine Stelle des Jochbogens abgemeisselt. Plastik aus der Stirn. — Lebt vollkommen gesund (Bericht vom 30. 5. 85). — Heilung 3 Jahre 8 Monate nach der Operation.

## 7. Carcinome der Oberlippe.

I. Barbara Heiss, 54 Jahre, aufgen. 15. 8. 79. — Bemerkte vor circa  $1\frac{1}{4}$  Jahren an der Oberlippe eine Warze. Pat. entfernte dieselbe mit der Scheere. Eine kleine wunde Stelle blieb zurück. Seit 3 Wochen Vergrösserung der letzteren. An der rechten Seite der Oberlippe eine die ganze Höhe der Lippe einnehmende Ulceration. — 16. 8. 79 Exstirpation. Ein dreieckiges Stück mit der Basis nach dem Munde excidirt. Stillung der ziemlich beträchtlichen Blutung durch Vernähung der Wundränder. — Lebt vollkommen ge-



sund (Bericht vom 30. 5. 85). — Heilung 5 Jahre 9 Monate nach der Operation.

2. Georg Adam Denz. Siehe Schläfe No. 6.

## 8. Carcinome des Oberkiefers und der Nasenhöhle.

1. Katharina Stark, 51 Jahre, aufgen. 27. 9. 78. — Der rechte Oberkiefer und die Nasenwurzel aufgetrieben. Nasenseptum durchbrochen. Muscheln cariös. — 27. 9. 78 mit Bellocque'scher Röhre ein Schwamm in den Nasen-Rachenraum gelegt. Auslöfflung der Nasenhöhle und der rechten Highmorshöhle. Neben Geschwulstmassen cariöse Knochenstückchen herausbefördert. Aetzung der Wundfläche mit Chlorzink. — Geheilt entlassen. Gegenwärtig nicht aufzufinden. — Ausgang unbekannt.

2. Pauline Schulz, 65 Jahre, aufgen. 16. 10. 78. — Bemerkte vor  $\frac{1}{2}$  Jahr eine Anschwellung im Gesicht. Das Auge wurde etwas nach aussen gedrängt. — In der linken Gesichtshälfte unter dem Auge Gänseeigrosse Geschwulst, die an der Oberfläche geröthet ist. Der Tumor sitzt mehr an der äusseren Seite des Oberkiefers, nach dem Jochbogen hin (s. weiter S. 247). — 18. 10. 78 von Langenbeck'scher Hautschnitt. Jochbogen durchgeknüpft. Orbitalplatte und Nasenverbindung gelöst, zuletzt der Gaumentheil. Die Geschwulst geht weiter nach hinten. Der ganze Orbitaltheil weggenommen. Gaumen durch 4 Nähte vereinigt. Aetzung der Wunde mit 5 proc. Chlorzink. Die Hautlappen aussen genau vereinigt. — Tod 1 Tag nach der Operation; Ursache nicht zu ermitteln. — Tod in Folge der Operation.

3. Juliane Knobloch, 43 Jahre, aufgen. 4. 2. 79. — Bemerkte October 1878 eine Schwellung des linken Oberkiefers. Seit 10 Tagen Verschlechterung des Sehvermögens. — An der vorderen Wand des Oberkiefers, vom unteren Rande der Orbita bis herab zum Proc. alveolaris, ein etwa Eigrösser, derber Tumor, auf dem Knochen nicht verschiebbar. Haut darüber gespannt und geröthet. Cervicaldrüsen links stark geschwollen. Trübung der Cornea links. — 7. 2. 79 totale Oberkieferresection mit von Langenbeck'schem Bogenschnitt. Blutung mit Thermokauter gestillt. Wundfläche mit 5 proc. Chlorzink geätzt. — Kommt am 24. 4. 79 mit inoperablem Recidiv. Längs des oberen Orbitalrandes ein harter Streifen. Glabella aufgetrieben. Wucherung der Carcinommassen in die Stirnhöhlen. — 6 Wochen nach der Operation inoperables Recidiv.

4. Michael Heierling, 46 Jahre, aufgen. 12. 5. 79. — Leidet seit  $1\frac{1}{2}$  Jahren beständig an Schnupfen. Das rechte Nasenloch dabei verstopft. Im November v. J. verbreiterte sich das untere Ende der Nase rechterseits. Diese Verbreiterung nahm nach oben langsam zu. — Die Nase auf der rechten Seite verbreitert. An der Nasenwurzel eine Anschwellung, die bis zum rechten inneren Augenwinkel hinzieht, der selbst durch die Geschwulst nach aussen verschoben ist. Die rechte Nasenhöhle von weichen Geschwulstmassen erfüllt. Septum nach links gedrängt. Geruchssinn aufgehoben. — 14. 5. 79 prophylaktische Tracheotomie wegen schlechter Narkose. Nase gespalten. Die Lamina

cribrosa zeigt sich bei Abtragung der Geschwulstmassen vollständig zerstört, so dass die Dura mater freiliegt. Ebenso Thränenbein und Nasenbein zerstört. Ausräumung der Geschwulstmasse mit dem scharfen Löffel. Starke Blutung. Compression der Carotis dextra während der Operation. Gazetampons mit 5 proc. Chlorzinklösung auf die Wunde. — Tod 10 Tage nach der Operation (s. S. 248). — Tod in Folge der Operation.

5. Jacob Wernz, 71 Jahre, aufgen. 1. 8. 80. — Verlor Dec. v. J. die oberen Schneidezähne. In den Alveolen derselben und in deren Umgebung Entwicklung kleiner Geschwülste. — Am harten Gaumen, vom Alveolarfortsatze der Schneidezähne ausgehend. 3 kleine Tumoren, die sich bis in die Highmorschöhle erstrecken. Schwellung der rechten Nasenhälfte. Die Tumoren oberflächlich ulcerirt. Uebler Geruch aus dem Munde. — 9. 8. 79 Spaltung von Nase und Oberlippe. Beiderseits geht das Carcinom bis in das Antrum Highmori, links bis an das Siebbein. Die Geschwulstmassen entfernt, damit zugleich fast beide Oberkiefer. Aetzung mit Chlorzink. Naht. Blutung mit Thermokauter gestillt. — 16. 2. 81 kommt Pat. wieder mit Recidiv, welches er seit 4 Wochen bemerkte. In der Gegend des Jochfortsatzes des linken Oberkiefers geröthete, knollig sich anfühlende Hautstelle. In der Gegend des inneren Augenwinkels mehrere kleinere Knötchen. Vergrösserte Submaxillardrüsen beiderseits. In der durch die erste Operation entstandenen Höhle ulcerirte Stellen. — 19. 2. 81 Exstirpation. Der Jochfortsatz des linken Oberkiefers entfernt. Der Inhalt der durch die frühere Resection entstandenen Höhlen ausgeräumt. — Geheilt entlassen. Pat. starb am 1. 11. 83 an Recidiv, welches sich erst  $1\frac{1}{2}$  Jahr nach der letzten Operation zeigte (Bericht vom 4. 6. 85). — Tod 2 Jahre 8 Monate nach der letzten Operation an Recidiv.

6. Anna Frank, 37 Jahre aufgen. 10. 9. 80. — Vor  $\frac{3}{4}$  Jahren wurden links oben 2 Zähne locker. Am letzten oberen Backzahn zeigte sich zugleich eine Wucherung. Ferner zeigte sich ca. 2 Finger breit unter dem unteren Lid des linken Auges eine Anschwellung. — Unterhalb des unteren Lides des linken Auges eine etwa Apfelgrosse Geschwulst. Die Haut darüber stark verdünnt und geröthet. Die Oberfläche des Tumors, der von derber Consistenz ist, höckerig. Durchgängigkeit des linken Nasenloches vermindert. Der ganze Proc. alveolaris links bis zum Eckzahn in eine Geschwürsfläche umgewandelt. — 16. 9. 80 totale Exstirpation des Oberkiefers. Bruns'scher Schnitt. Die ganze Wundfläche mit Paquelin verschorft. Dann 5 proc. Chlorzinklösung. — Schon nach 3 Wochen Recidive in den Narben. — 14. 10. 80 Exstirpation. Plastik aus der Stirn. Polygonaler Lappen. — 3 Monate nach der Operation gestorben (Bericht vom 3. 6. 85). — Tod 3 Monate nach der letzten Operation. Todesursache unbestimmt.

7. Philipp Walther. 58 Jahre, aufgen. 22. 11. 81. — Bekam vor etwa 3 Monaten starken Ausfluss heller wässriger Flüssigkeit aus dem linken Nasenloch. Später in dem Secret Eiterflocken. Vor 14 Tagen sollen 2 Polypen aus dem linken Nasenloch extrahirt worden sein. Das rechte Nasenloch athmet frei. — Parese des linken Facialis. Der linke Bulbus oculi stärker hervorstehend. An der oberen Pharynxwand eine derbe Geschwulst zu fühlen, die

auf Druck Eiter durch das linke Nasenloch secernirt. Der linke Nasenflügel ein wenig angeschwollt. Die Anschwellung zieht sich bis zum inneren linken Augenwinkel hinauf. — 28. 11. 81 Tamponnade der Nasenhöhle durch Schwamm. Nase in der Mittellinie links vom Septum gespalten, ohne Ablösung der Haut der Proc. nasal. maxill. super. bis in die Orbita durchtrennt und die linke Nasenhälfte seitlich zurückgeschlagen. Es zeigt sich nun eine Geschwulst, welche die ganze linke Nasenhälfte einnimmt. Entfernung mit scharfem Löffel. Eröffnung der Highmorshöhle, von welcher die Geschwulst ausging. Auskratzung derselben. Beträchtliche Blutung, durch Thermocauter gestillt. Zur Entfernung der vorderen Wand der Highmorshöhle Hautschnitt vom linken Nasenflügel aufwärts bis an die Orbita und längs des unteren Randes derselben auswärts. Weichtheillappen mit Periost abpräparirt. — Mit gut granulirender Wunde entlassen. Bald Recidiv und Tod daran (Bericht vom 3. 6. 85). — Tod an Recidiv einige Monate nach der Operation.

8. Herr Rosen, 65 Jahre, aufgen. 13. 12. 81. — Bekam vor 4 Mon. Congestionen und Schwindelanfälle. Zugleich trat starke Empfindlichkeit der rechten Kopfseite ein. Es bildete sich ein Eiterherd, welcher auf das Auge drückte. — Die rechte Wangengegend etwas hervorgetrieben. Das rechte Auge etwas in die Höhe gedrängt. — An der Umschlagsstelle der Wangenschleimhaut auf den Alveolarfortsatz des Oberkiefers flache ca. 2-Markstückgrosse Infiltration. Die rechte Seite des harten Gaumens etwas etwas geschwollen. — 13. 12. 81 Velpeau'scher Schnitt. Nach Entfernung der vorderen Wand der Highmorshöhle Auslöfflung und nachherige Cauterisation mit Paquelin. — Gestorben am 21. 8. 82 an Recidiv. — Tod an Recidiv 8 Monate nach der Operation.

9. Katharina Kühne, 54 Jahre, aufgen. 4. 5. 83. — Seit 1½ Jahr schmerzlose Anschwellung des linken Oberkiefers, zunächst nach dem Gaumen hin. Die Backzähne wurden wacklig. — Linke Wange vorgewölbt durch einen schmerzlosen, derben Tumor, über welchem die Haut leicht verschieblich ist. Der harte Gaumen durch eine grobhöckerige, von normaler Schleimbaut bedeckte Geschwulst hervorgewölbt. — 5. 5. 83 medianer, im linken Nasenloch endigender Schnitt, der auf das Filtrum fortgeführt wird. Ein zweiter Schnitt längs des unteren Orbitalrandes bis zum äusseren Augenwinkel. Totale Kieferresection. Verschorfung der blutenden Flächen mit Thermocauter. Betupfung der Wundfläche mit 5 proc. Chlorzinklösung. — 1 Jahr nach der Operation inoperables Recidiv (Bericht vom 4. 6. 85). — Lebt 2 Jahr 1 Mon. nach der Operation mit inoperablem Recidiv.

10. Daniel Maue, 31 Jahre, aufgen. 26. 5. 83. — Vater 62 Jahre alt an Magenkrebs gestorben. Seit Januar 1883 Knötchen an der linken Seite des harten Gaumens. Dasselbe wuchs, brach auf und verwandelte sich in ein Geschwür. Anfangs nur beim Essen Schmerzen. Gegenwärtig continirlich Schmerzen. — An der linken Seite des harten Gaumens, dicht hinter den Schneidezähnen beginnend, nach rechts die Mittellinie überschreitend, ein 4 Ctm. langes und ebenso breites Geschwür mit gewulsteten Rändern. — 4. 6. 83 Auslöfflung und Verschorfung mit Paquelin. — Kommt am

21. 7. 83. wieder. Auf dem harten Gaumen, links von der Medianlinie ein 3 Ctm. langes buchtiges Geschwür. Submaxillardrüsen beiderseits beträchtlich geschwollen. — Inoperabel. — 6 Wochen nach der ersten Operation inoperables Recidiv.

11. Sophie Bruckert, 61 Jahre, aufgen. 29. 11. 83. — Seit  $\frac{1}{2}$  Jahr Anschwellung der rechten Wange, die in letzter Zeit rasch zunahm. Seit 4 Tagen verursacht dieselbe heftige Schmerzen. Vor 7 Wochen bildete sich auf der Anschwellung ein kleiner Abscess. Derselbe öffnete sich und es entleerte sich daraus ein ca. 1,5 Ctm. langes Knochenstück. — Status s. S. 249. — 5. 12. 83 Operation (s. S. 250). — Lebt vollkommen gesund (Bericht vom 2. 6. 85). — Heilung  $1\frac{1}{2}$  Jahre nach der Operation.

12. Peter Winkler, 42 Jahre, aufgen. 3. 7. 84. — Anamnese, Status und Operation s. S. 250. — Lebt vollkommen gesund (Bericht vom 3. 6. 85). — Heilung 1 Jahr nach der Operation.

13. Michael Zimmermann, 67 Jahre, aufgen. 4. 11. 84. — Vor circa  $\frac{1}{4}$  Jahr schmerzlose Anschwellung der linken Wange. Bald darauf Schmerzen im Bereiche des N. infraorbitalis. Vor 10 Tagen öffnete sich an der Alveole des zweiten Backzahnes ein Abscess. — Das linke Auge nicht ganz geöffnet. Leichte Facialisparesie und Auftreibung des Oberkiefers links. Weichtheile darüber verdickt. Eine Fistel in der Alveole des zweiten Buccalis entleert Eiter. Sondirung ergiebt weiche Massen in der Highmorshöhle. — 7. 11. 84 von Langenbeck'scher Bogenschnitt. Totale Kieferresection. Der grösste Theil des Jochbogens erhalten. Loslösung und Erhaltung des mucös-periostalen Ueberzuges des Gaumens. Cauterisation der Wundhöhle mit Paquelin. Gaumenüberzug mit Wangenschleimhaut vernäht. — 6 Wochen nach der Entlassung Recidiv. Tod daran Ende Mai 1885 (Bericht vom 2. 6. 85). — Tod an Recidiv 7 Monate nach der Operation.

## 9. Carcinome der Wangenschleimhaut.

1. Margaretha Moser, 55 Jahre, aufgen. 7. 5. 77. — Bemerkt seit December 1876 ein Geschwür auf der Innenseite der rechten Wange. Zugleich bildete sich aussen ein Knoten, der aufbrach und Eiter entleerte. — Schwellung der linken Wange. In der Mitte eine gangränöse Stelle, welche mit der Mundhöhle communicirt. Am linken Mundwinkel eine grössere Ulceration. Innen an der Wange geht die Verjauchung bis zur Insertion des M. masseter. Aus dem Munde übelriechender Ausfluss und abgestorbene Gewebsetzen abgehend. Lymphdrüsen am Kinn und Kieferwinkel geschwollen. — Inoperabel. Der Zerfall schritt rasch weiter und wurde Pat. am 7. 6. 77 mit einem über Hühnereigrossen Defect in der Wange entlassen. — Inoperabel.

2. Margaretha Bender, 47 Jahre, aufgen. 1. 6. 77. — Bekam vor 2 Jahren auf der Innenseite der linken Wange ein Knötchen. Dasselbe wurde vor  $\frac{3}{4}$  Jahren excidirt. Frühjahr 1877 an der operirten Stelle wieder eine Anschwellung. Schmerzen beim Kauen stellten sich ein. — An der linken Wange eine Thalergrösse Verhärtung, welche nach dem Munde zu mit höcke

riger Oberfläche prominirt. Am Kieferwinkel Wallnussgrosse Geschwulst. — 6. 6. 77 Exstirpation nach vorheriger Erweiterung der Mundöffnung links. Duct. Stenonianus theilweise entfernt. Die Drüse am Kieferwinkel, welche zum Theil schon vereitert ist, exstirpirt. Die linke Glandula submaxillaris entfernt, da sie sich derb infiltrirt anfühlte. — Geheilt entlassen. Gegenwärtig nicht aufzufinden. — Ausgang unbekannt.

3. Jacob Wannemacher, 41 Jahre, aufgen. 24. 7. 78. — Bemerkte vor 12 Wochen brennende Schmerzen an einer Stelle der inneren Wangenfläche beim Essen. Dazu trat Anschwellung der Submaxillargegend. — Die rechte Wange des etwas kachektisch aussehenden Pat. geschwellt. Am rechten Angulus des Unterkiefers Taubeneigrosse harte Lymphdrüse. An der Innenseite der rechten Wange, vom 1. Prämolargzahn beginnend bis zum letzten Zahn reichend, eine Geschwulst, die sich abwärts bis zum Unterkiefer erstreckt. An der Oberfläche ist dieselbe theilweise ulcerirt. — 27. 7. 78 Exstirpation. Wundfläche mit Thermocauter und Chlorzink behandelt. Exstirpation der geschwellenen Lymphdrüsen. — Kommt am 1. 11. 78 mit ausgedehntem inoperablem Recidiv wieder. Am Beginne des alten Schnittes, etwas nach unten und aussen vom Mundwinkel, ein etwa 10-Pfennigstückgrosses tiefes Geschwür. Ein zweites, nach hinten davon hinter dem Kieferwinkel. Das Gewebe in der Umgebung dieser Ulceration derb infiltrirt. — 3 Monate nach der ersten Operation inoperables Recidiv.

4. Valentin Weber. 44 Jahre, aufgen. 5. 4. 79. — Bemerkte vor ca. 6 Wochen ein kleines Geschwür, etwa in der Mitte der Mundschleimhaut rechterseits. Dasselbe verbreitete sich rasch in die Fläche und Tiefe. Etwas Schmerzen beim Kauen. Zeitweise geringe neuralgische Schmerzen auf der ganzen Gesichtshälfte. — Substanzverlust auf der rechten Seite der Wangenschleimhaut. Der Grund desselben mit gangränösen Fetzen bedeckt. — 7. 4. 79 Exstirpation. Die Wange, um Zugang zu verschaffen, gespalten. Der miterkrankte Duct. Stenonianus theilweise entfernt. Die Wunde in der Wangenschleimhaut kann wegen ihrer grossen Ausdehnung nicht durch Naht geschlossen werden. — Kommt am 24. 10. 79 wieder mit Recidiv. Anfang Juni entstand am Unterkieferwinkel ein Erbsengrosses Knötchen. Es findet sich am rechten Unterkieferwinkel ein höckeriger Tumor. Dicht unter diesem ein zweiter kleinerer Tumor. — 28. 10. 79 Exstirpation. — Sommer 1880 an Recidiv gestorben (Bericht vom 1. 6. 85). — Gestorben an Recidiv ca.  $\frac{3}{4}$  Jahr nach der letzten Operation.

5. Ludwig Schmitt, 58 Jahre, aufgen. 6. 10. 80. — Bemerkte vor 3 Wochen ein Erbsengrosses Knötchen an der Innenseite des Unterkiefers. Zugleich schwoll die linke Gesichtshälfte an. — In der Gegend des linken Unterkiefers, etwa in der Mitte zwischen Kieferwinkel und Symphyse, eine Schwellung von Nussgrösse. — Innen, etwa in der Mitte der Backentasche eine etwa Markstückgrosse, prominirende ulcerirte Fläche. — 9. 10. 80 ein vom Mundwinkel ausgehender Schnitt legt das Carcinom bloss. Exstirpation desselben. Eine geschwellene Lymphdrüse exstirpirt. — Kommt am 11. 1. 81 mit inoperablem Recidiv wieder. An der linken Seite des Halses eine Kinds-

kopfgrosse Geschwulst. — 3 Monate nach der ersten Operation inoperables Drüsenrecidiv.

6. Christian Feyl, 76 Jahre, aufgen. 6. 8. 81. — Bemerkte vor ungefähr 8 Wochen an der Mundschleimhaut links, dicht am Mundwinkel, eine kleine Geschwulst. Beim Essen etwas Schmerzen. — In der Gegend des linken Mundwinkels ein ca. 2-Markstückgrosses, carcinomatöses Geschwür. Unter dem linken Unterkieferast Erbsengrosses Knötchen. — 6. 8. 81 Ovale Excision. Das Knötchen unter dem Unterkiefer erweist sich als ein etwas verdicktes Läppchen der Glandula submaxillaris. Deshalb von einer Exstirpation desselben abgesehen und die Hautwunde wieder geschlossen. — Geheilt entlassen. Pat. ist gestorben. Zeit und Ursache des Todes nicht zu ermitteln (Bericht vom 31. 5. 85). — Pat. an unbekannter Erkrankung gestorben.

---

### XIII.

## Ueber das Erysipeloid.

Von

**Prof. Dr. Rosenbach**

in Göttingen.<sup>1)</sup>

---

Hochgeehrte Versammlung! Die Erkrankung, welche seit längerer Zeit unter dem Namen Erysipelas chronicum, Erythema migrans u. s. w. bekannt ist, welche ich Erysipeloid nannte, spielt ja keine erhebliche Rolle in der Pathologie. Sie ist rein örtlich und richtet, abgesehen von etwas Brennen, keinerlei Schaden an. Wenn ich dennoch, m. H., Ihre Aufmerksamkeit für diese Krankheit auf kurze Zeit beanspruche, so geschieht es, weil dieselbe unter den Wundinfectionen einen besonderen Platz einnimmt durch ihren rein örtlichen Verlauf, besonders aber durch ihre Aetiologie. Ich muss nämlich meine früher gemachten Angaben dahin corrigiren, dass das veranlassende Microbion nicht zu den Coccen gehört. Doch auch zu den Bacterien und Bacillen gehört es nicht, sondern scheint sich vielleicht einer anderen eigenartigen Klasse von Microben anzuschliessen, welche bis jetzt überhaupt wenig bekannt und als pathogen noch nicht in Frage gekommen ist.

Das Erysipeloid bietet ein typisches Krankheitsbild dar. Ein Jeder, der es öfters beobachtete, wird nicht darüber in Zweifel sein, dass es als eine Krankheit sui generis aufgefasst werden muss. Das Erysipeloid ist eine Wundinfectionskrankheit von nur geringer Infectionsfähigkeit, welche niemals direct übertragen, sondern nur sporadisch durch Einimpfung des ektogen existirenden Infectionsstoffes in wunde Stellen acquirirt wird. Der Infectionsstoff befindet sich in allerhand todten, in Zersetzung begriffenen Stoffen, welche von

---

<sup>1)</sup> Vortrag, gehalten am 1. Sitzungstage des XVI. Congresses der Deutschen Gesellschaft für Chirurgie zu Berlin, 13. April 1887.

Thieren abstammen. So sehen wir vorwiegend solche Leute erkranken, welche mit todtten Thieren, z. B. mit Wild, zu thun haben: Köchinnen, Restaurateure, Wildhändler, dann besonders Schlächter, Gerber, Fischhändler, Austernaufmacher etc., ferner Kaufleute, welche das Erysipeloid durch Inoculation von Käse, Häringen etc. acquiriren. Da mit solchen Stoffen fast nur die Finger in Berührung kommen, beobachten wir die Affection meistens nur an diesen. Natürlich ist auch an anderen Orten der Oberhaut die Einimpfung möglich. Von der Impfstelle aus verbreitet sich eine dunkelrothe, oft livide Schwellung mit ganz scharfer Grenze, einem Erysipel sehr ähnlich. Die gerötheten ergriffenen Stellen jucken und prickeln in schmerzhafter Weise. Das Allgemeinbefinden und die Körpertemperatur werden nicht beeinflusst. Die Affection schreitet langsam fort, erreicht, wenn sie z. B. an der Fingerspitze begann, etwa in 8 Tagen den Metacarpus, verbreitet sich in weiteren 8 Tagen wohl noch auf den Handrücken, kriecht zuweilen noch auf den nächsten Finger fort. Das eigenthümliche Aussehen: die scharfe Grenze, die livide Röthe, das stete Fortschreiten fällt dem Patienten auf und beunruhigt ihn; die Schmerzen werden aber nie erheblich. Die Affection hat keine bestimmte Dauer, sondern sistirt nach 1—2—3 Wochen spontan. Nachdem längst die zuerst ergriffenen Theile abgeblasst sind, hört dann das Fortschreiten in der Peripherie auf und Alles bildet sich zur Norm zurück.

Bei meinem früheren Versuche, über die Aetiologie dieser Krankheit in's Klare zu kommen, habe ich sehr wahrscheinlich das nämliche Microbion, welches die jetzigen Versuche ergeben, unter Händen gehabt, da ja die Einimpfung von Erfolg war. Nur konnte ich damals die weitere Entwicklung nicht beobachten, da eine Ferienreise dazwischen kam, während welcher die Agar-culturen vertrockneten. So musste ich, wie wir sehen werden, in dem Irrthum verbleiben, dass es sich um einen Coccus handele. Seitdem habe ich mehrfach die Gelegenheit wahrgenommen, das Microbion von Neuem zu züchten. Der Versuch schlug jedoch stets fehl, bis im November 1886 ein Fall, in welchem das Erysipeloid von faulem Käse acquirirt war, wiederum ähnliche Culturen ergab, wie ich damals erhielt und in meinem Buche beschrieb. Ich konnte nun die Züchtungsversuche vervollständigen. Diese ergaben zunächst, dass nicht Agar und Blutserum, sondern Gelatine bei



niederer Temperatur der bessere Nährboden sei. Ich impfte mir dann von einer Gelatinecultur am linken Oberarm 3 Stiche nicht weit von einander ein. 24 Stunden später war noch nichts zu bemerken. Die Impfstiche waren wieder abgeblasst. Nach 2mal 24 Stunden waren sie etwas entzündet und juckten. Am 3. Tage umgab sich jeder Impfstich mit einer circumscribten Röthung, welche bald confluirte. Am 5. Tage umgab ein Thalergrösser rother Hof die Impfstelle, welcher etwas über das Niveau der Haut erhaben war, eine scharfe Grenze zeigte, genau wie das Erysipel, und sehr juckte. Während nun das Centrum bis auf die Impfstiche erblasste, schritt die Affection peripher in etwa Daumenbreiter Zone fort. In dem breitesten mittleren Gürtel dieser Zone war die Entzündung am intensivsten. Unregelmässige rundliche Bezirke zeigten die helle Farbe arterieller Capillarinjection, doch mit einem bräunlichen Ton daneben, während innerhalb und ausserhalb der Zone ihre Grenzen eine bräunlich-livide Farbe hatten. Die Farbe des abgeblassten Centrums ist gelblich und gegen den Ring hin gelblich-bläulich und sieht einer Sugillation so ähnlich, dass ich wohl ein Zugrundegehen von rothen Blutkörperchen in den afficirten Stellen vermuthen möchte. Die Impfstiche blieben gelbroth, etwa wie ein Lupusknötchen und schuppten ab. Die Farbenzeichnung ist am 8. Tage nach der Einimpfung von Herrn Maler Peters angefertigt und giebt mit musterhafter Treue die Verhältnisse wieder.

Nun erblasste der Ring und ich glaubte schon die Affection würde vorüber sein, als am 9. Tage, unter erneutem Brennen, ein weiterer Ring um den alten erschien. Nachdem dieser sich ausgebildet hatte, betrug die Ausdehnung der Affection in querer Richtung 17 Ctm., in der Längsachse des Armes 10 Ctm. Die Verbreitung ging in der Folge noch weiter und am 18. Tage betrug der quere Durchmesser 24 Ctm., der in der Längsachse des Armes 18 Ctm. Von nun an hörte die Verbreitung auf, doch bestand die Farbe noch längere Zeit fort. Das Befinden war in der ganzen Zeit ungestört, die Temperatur zwischen 36,8 und 37,2. Impfversuche bei Kaninchen misslangen bis jetzt in 4 Fällen.

Bei der mikroskopischen Untersuchung der Gelatine-Culturen fanden sich dichte Schwärme und Haufen von unregelmässigen, runden und länglichen Körperchen, grösser wie *Staphylococcus*. Ich

hielt sie Anfangs für Coccen, fand aber zu meinem Erstaunen später in denselben Culturen wunderbare verschlungene Fäden und stellte nun fest, dass jene Körperchen keine Coccen sind, sondern die erste Entwicklungsform eines eigenthümlichen fadenförmigen Microben. Sobald die Cultur ein gewisses Alter erreicht hat, findet man an den Stellen, wo sie makroskopisch in Form wolkiger Büschel sich am weitesten ausgebreitet hat, ein dichtes Gewirr von sehr feinen Fäden, welche zum Theil gerade, zum Theil unregelmässig hin und her gewunden sind, zum Theil regelmässige spiralförmige Windungen bilden. Sie erreichen sehr verschiedene Länge, von der eines kleinen Bacillus bis zu der des ganzen Gesichtsfeldes. Es fällt sofort auf, dass diese Fäden Seitenäste tragen, wie es scheint, nur spärlich, doch auch in dichteren Abständen von einander. Leider bekommt man aus der Gelatine mehr nur Bruchstücke der Fäden; allein ich habe Versuche, in Flüssigkeit zu züchten, um die Fäden intacter zu erhalten, noch nicht machen können. Doch liess sich mit Hülfe der neuen apochromatischen Oelimmersion von Zeiss feststellen, dass es sich nicht um eine echte Dichotomie, sondern um eine falsche Astbildung handelt, indem der Ast nur angelehnt ist und mit dem anderen Faden nicht in organischer Verbindung steht. Ferner sieht man oft die Fäden, sich seitlich abbiegend, in einen dicken Punkt endigen und namentlich findet man viele Fadenfragmente mit solchen Punkten. Diese müssen wohl als endständige Sporen gedeutet werden. Nämlich sehr häufig ist dieser Punkt besonders dick und dann nicht gefärbt, aber von einem scharfen dunklen Contour umgeben. Er gleicht dadurch ganz gewissen Bacillensporen.

Weder die Fäden noch die kurzen Körperchen dieses Microbions zeigten in Wasser frei schwimmend gebracht eine Eigenbewegung.

Die bei 20° in Gelatine wachsenden Culturen werden etwa 4 Tage nach der Einimpfung sichtbar, wachsen nur langsam und bilden äusserst zarte Wolken, welche bei genauer Betrachtung ein Büschel- oder Pinselförmiges Vorwachsen von einem dichteren Centrum aus erkennen lassen. Sie nehmen, wenn älter, ein bräunlich-graues Colorit an und sind von allen mir bekannten Culturen denen der Mäusesepsis am ähnlichsten. Die Erysipeloidculturen sind recht langlebig. Noch nach 4 Monaten konnte ich ein Aufkeimen in vereinzelt Centren beobachten. Ich habe mich nicht für competent gehalten und auch nicht versucht, dieses Microbion mit einer

bekannten Klasse in Zusammenhang zu bringen, möchte aber doch erwähnen, dass Cohn unter dem Namen *Cladothrix dichotoma* eine Form beschreibt, welche ebenfalls lange Fäden mit falscher Astbildung zeigt, welche ebenfalls Zweige mit spiraliger Windung bildet, welche ebenfalls nach anderen Beobachtern in Coccenähnliche Körperchen zerfallen und umgekehrt von diesen wieder zu Fäden auswachsen kann. Identisch ist mein *Microbion* — weil ungemein viel kleiner — mit *Cladothrix dichotoma* nicht. Doch eine Zugehörigkeit zu einer Klasse oder Art „*Cladothrix*“ ist mir wahrscheinlich. Doch mögen dies die Botaniker entscheiden.

Ich will noch kurz berichten, dass ich einige Male versucht habe, das Erysipeloid auf Lupus zu impfen, um zu sehen, ob es vielleicht einen sanitären Einfluss habe. Es ging jedoch an solchen Stellen nicht an.

---

## XIV.

# Zur Chirurgie der Gallenblase.

Von

**Prof. Dr. E. Küster.<sup>1)</sup>**

---

M. H.! So grosse Fortschritte auch die Chirurgie der Gallenblase, oder sagen wir lieber die chirurgische Behandlung der Steinkrankheit der Gallenblase, in den letzten Jahren, Dank den Bemühungen unseres Collegen Langenbuch, gemacht hat, so wird man doch nicht behaupten können, dass wir bereits eine befriedigende Sicherheit in Technik und Indicationen gewonnen haben. Es wird deshalb ein kleiner Beitrag nicht unerwünscht sein, durch welchen ich die Aufmerksamkeit auf eine bisher so gut wie gar nicht beachtete Operationsmethode lenken möchte: ich meine die Cholecystotomie mit nachfolgender Naht und Versenkung der Gallenblase. Diese Methode ist nicht neu; sie wurde meines Wissens zum ersten Male von Courvoisier, dirigirendem Arzte des Krankenhauses Biehn bei Basel, am 4. März 1884 ausgeführt<sup>2)</sup>. Ein zweiter Fall findet sich von Bernays in St. Louis beschrieben. Diese Fälle waren mir unbekannt, als ich die Operation zum ersten Male machte, eine Operation, welche Lawson Tait mit Recht die „natürliche“ Methode nennt, ohne dass übrigens diese Bezeichnung auf sein Handeln von Einfluss gewesen wäre.

---

<sup>1)</sup> Vorgetragen am 4. Sitzungstage des XVI. Congresses der Deutschen Gesellschaft für Chirurgie zu Berlin, 16. April 1887.

<sup>2)</sup> Theophil Roth, Zur Chirurgie der Gallenwege. Archiv für klinische Chirurgie. Bd. XXXII. 1885. S. 111.

Ich habe diese Operation bisher 2 Mal ausgeführt.

Fall 1. Am 28. Novbr. 1884 Abends wurde ich durch den Collegen Benary von hier zu einer an Ileus erkrankten Dame gerufen. Die Patientin, Frau Luise E., 57 Jahre, eine ziemlich fettleibige, kräftige Frau, hat vor Jahren mehrmals Anfälle von Gallensteinkoliken, aber ohne Abgang von Steinen, gehabt. Wegen Gebärmutterblutungen wurde sie in den Jahren 1876 und 1878 2 Mal von Schröder operirt (Keilexcision). Vom Jahre 1881 an fühlte sich Pat., abgesehen von rheumatischen Muskelschmerzen und zeitweiliger Migräne, recht wohl; nur nahm ihre Leibesfülle in belästigender Weise zu, so dass sie alljährlich hier am Orte eine Carlsbader Trinkkur durchmachte. Im Mai 1884 litt Pat. an leichter Athemnoth bei Bewegungen; doch vermochte der Hausarzt nichts Abnormes nachzuweisen. Insbesondere war die Leber weder vergrößert, noch schmerzhaft. Der Stuhl war in letzter Zeit stets träge. — Nachdem Pat. einige Tage leichtes Unbehagen im Leibe verspürt hatte, traten am 26. 11. 84 Abends im Bett, nach einem reichlichen diarrhoischen Stuhl, Schmerzen in der Gegend der Gallenblase auf, welche sich allmähig zu grosser Heftigkeit steigerten. Der hinzugerufene Arzt fand grosse Unruhe und Angst, einen kleinen, schnellen Puls, kalten Schweiß im Gesicht und am Körper; die Gallenblasengegend war spontan und auf Druck sehr schmerzhaft, der übrige Leib dagegen schmerzlos. Die Abends genossenen Speisen wurden erbrochen. Trotz Morphiuminjection blieb die Nacht schlaflos, auch trat weiteres Erbrechen ein, doch wurden die Schmerzen geringer. Am 27. Mittags wiederholte sich ein äusserst heftiger Schmerzanfall, wobei der Leib sich etwas auftrieb und empfindlich wurde. Urin spärlich, enthält keine Galle. Am 28. früh ist der Meteorismus stärker, Puls 100, kein Fieber. Nachmittags kam zum ersten Male bräunlich gefärbtes Erbrechen, Puls schwächer, leichter Icterus, im Urin Gallenfarbstoff. Abends wird eine Eingiessung in den Darm gemacht, aber ohne Erfolg; während derselben Erbrechen deutlich fäculenter Flüssigkeit.

Ich fand eine etwas apathische Frau mit nicht eben kräftigem Pulse vor; Leib stark aufgetrieben, überall empfindlich, besonders in der Lebergegend. Exsudat nicht nachweisbar. Wir nahmen zunächst eine Ausspülung des Magens vor, welche übelriechende, braune Massen zu Tage förderte und die Kranke sehr erleichterte. Am nächsten Tage aber war der Zustand wieder wie vorher, der Puls nahm an Spannung ab. Da wiederum Erbrechen eintrat, so wurde noch einmal eine Magenausspülung vorgenommen, dann aber die Operation beschlossen. Eine genaue Diagnose war freilich nicht gestellt worden, obwohl der Ausgang der Erkrankung von der Gallenblase unzweifelhaft erschien. Ich plante demnach eine probatorische Laparotomie zur Feststellung der Krankheit, mit Vorbehalt etwa weiterhin als nothwendig erkannter Maassregeln.

Operation am 29. 11. Abends. Durch einen Schnitt in der Mittellinie, vom Schwertfortsatz bis zum Nabel, wurde der Leib eröffnet. Zwischen den gerötheten und geblähten Darmschlingen erschien sofort eine reichliche Menge freier Galle, welche auf den Sitz des Leidens hinwies. Durch einen auf den

ersten Schnitt gesetzten Querschnitt wurde die Lebergegend freigelegt und eine ziemlich kleine Gallenblase gefunden, aus deren Scheitel Galle hervorquoll. Die Oeffnung war klein und wurde zum Theil durch einen Stein verschlossen gehalten, welcher offenbar Ulceration und Durchbruch gemacht hatte. Die Oeffnung wurde erweitert, der Stein entfernt, die ulcerirte Wand jederseits bis in das gesunde Gewebe abgetragen und dann nach sorgfältiger Reinigung durch eine doppelte Nahtreihe mit Vermeidung der Schleimhaut mittelst feiner Catgutnähte geschlossen. Darauf folgte eine sehr sorgfältige Reinigung der Bauchhöhle; die Galle hatte am Peritoneum nur Injection, hier und da auch fibrinöse Auflagerungen verursacht. Nach Aufwischung aller Galle und Säuberung der Darmschlingen wurde die Bauchwunde durch mehrreihige Nähte geschlossen. Leider war der Erfolg der Operation nur vorübergehend; bald kehrten die peritonitischen Erscheinungen in alter Stärke wieder und 24 Stunden nach der Operation erlag Pat. ihrem Leiden. Eine Section wurde nicht gestattet.

Fall 2. Auguste W., 43 Jahre, Portiersfrau aus Berlin, ist mit 18 Jahren menstruiert, mit 22 Jahren verheirathet. Sie hat 3 Kinder geboren, 2 Mal abortirt. Wegen mehrerer Einrisse post partum ist die Gebärmutter genäht worden. Pat. hat viel gekränkelt, will insbesondere auch leberleidend gewesen sein. — Seit 4 Monaten bemerkt Pat. die Anwesenheit einer Geschwulst unter dem rechten Rippenbogen, welche langsam wuchs und vermehrtes Druckgefühl hervorrief. Stuhlgang dauernd normal.

Am 14. 9. 85 wird Pat. in's Augusta-Hospital aufgenommen. Man fühlt bei der mageren, blassen Frau in der rechten Unterbauchgegend eine Kindskopfgrosse, an der Oberfläche glatte Geschwulst, welche sich bis in die Lumbalgegend verdrängen lässt. Leberdämpfung normal, über der Geschwulst tympanitischer Schall. Lage des Colon ascendens nicht ganz klar, scheint nach einwärts verdrängt zu sein. Häufiger Urindrang. Der Harn ist blass, ohne Eiweiss und Zucker, etwas trübe, enthält mikroskopisch an geformten Elementen nur Scheidenepithel. — Hiernach musste die Diagnose zwischen Hydronephrose und Hydrops der Gallenblase zweifelhaft bleiben. Die Operation hatte auf beide Möglichkeiten Rücksicht zu nehmen.

18. 9. 85 Schnitt durch die Bauchwand, parallel dem rechten Rippenbogen, 3 Finger breit unter demselben. Nach Eröffnung der Bauchhöhle stellt sich eine hochgradige Schnürleber, unter derselben eine Kindskopfgrosse, prall gespannte Gallenblase ein, an deren Grunde man 2 grosse Steine durchfühlen kann. Die Punction der Blase lieferte ca. 150 Grm. einer wasserhellen, zähen Flüssigkeit. Nach völliger Entleerung derselben wird die Punctionsöffnung mit dem Messer erweitert und der eine Stein mit Leichtigkeit entfernt, während der andere so fest in das spitze Ende der Blase eingekleilt war, dass dieselbe bis nahe an den Ductus cysticus gespalten werden musste. Erst dann konnte der Stein mit dem Hebel herausbefördert werden, wobei er in 2 Stücke zerbrach. Nach sorgfältiger Reinigung der Blase wurde die lange Wunde durch eine doppelte Reihe von Catgutnähten geschlossen, die genähte Blase versenkt und die Bauchwunde gleichfalls durch eine 3fache Nahtreihe

geschlossen. — Der Wundverlauf war ganz reactionslos, die Nähte wurden nach 12 Tagen entfernt. Vom 2. Tage an fühlte man in der Gegend der Wunde eine Geschwulst, welche wahrscheinlich der mit Blut gefüllten Gallenblase entsprach, aber allmählig kleiner wurde. — Pat. ist seitdem dauernd gesund geblieben. Eine Geschwulst ist jetzt, nach 1 1/2 Jahren, nicht mehr fühlbar.

Die bisher fast ausschliesslich angewandten Methoden zur Beseitigung von Gallensteinen sind die Cholecystotomie mit Annäherung der Gallenblase an die äussere Wunde, welche Lawson Tait vertritt, und die Exstirpation der Gallenblase, die Cholecystectomy nach Langenbuch. Letzterer hat so oft und mit so schlagenden Gründen die Unzulänglichkeit der Cholecystotomie nachgewiesen, dass ich mir wohl ersparen kann, darauf näher einzugehen. Was nun aber seine eigene Operationsmethode, die Cholecystectomy anbetrifft, so gewinnt man freilich beim Durchlesen seiner verschiedenen Publicationen den Eindruck, als ob die Gallenblase eigentlich ein ganz überflüssiges Organ sei; dennoch glaube ich, dass eine gewisse Vorsicht dieser Auffassung gegenüber auch heute noch geboten sei.

Wir haben, um an ein ferner liegendes und allerdings anders geartetes Organ zu erinnern, noch vor wenigen Jahren erleben müssen, dass die Totalexstirpation der Schilddrüse, welche zunächst als ein Triumph der modernen Chirurgie, und mit Recht, angesehen wurde, vollständig verlassen werden musste, weil völlig ungeahnte Schädigungen des Körpers nach derselben eintraten, die doch auch erst nach Jahren entdeckt worden sind. Wenn also bisher noch keinerlei Nachtheile der Totalexstirpation der Gallenblase nachgewiesen wurden, so meine ich, ist das noch kein zutreffender Beweis, und wenn wir eine Methode haben, welche nicht gefährlicher ist und welche doch wenigstens in einer bestimmten Anzahl von Fällen zu dem gleichen Ziele führen kann, so dürfte die letztere vorzuziehen sein. Dessen ungeachtet liegt es mir fern, diese Incision mit Versenkung der Gallenblase als eine vollständig gleichwerthige Methode hinzustellen, sondern ich meine nur, dass für eine Anzahl von Indicationen diese Methode den Vorzug verdienen möchte. So z. B. fällt es mir nicht ein, zu behaupten, dass bei Empyem der Gallenblase die Exstirpation derselben umgangen werden könne; aber wo es sich um einen oder wenige

Steine in der Gallenblase handelt, insbesondere bei Hydrops, da dürfte wohl die von mir geübte Methode, unter Umständen selbst mit Resection eines Theiles der Wand, den Vorzug verdienen.

Freilich ist das Material viel zu gering, um Vorzüge und Nachtheile beider Methoden gegeneinander abzuwägen, zumal da der erste von mir operirte Fall wohl als ziemlich ungünstig für jede Methode der Operation angesehen werden muss. Vielleicht aber giebt die Vorstellung der geheilten Patientin doch einem und dem anderen Collegen Veranlassung in einem geeigneten Falle die Naht und Versenkung der incidirten Gallenblase zu versuchen.

---



XV.

# Beiträge zur Casuistik der syphilitischen Dactylitis.

Von  
**Dr. Franz Eschle,**  
Arzt in Hamburg.

---

Die syphilitische Dactylitis ist eine der seltensten auf specifischer Basis entstehenden Affectionen. Sie tritt als Spätform der Syphilis bei Erwachsenen, aber auch als congenitale Form bei Kindern auf und gehört in die Reihe der Gummabildungen.

Characteristisch für die Affection ist, dass die erkrankten Finger die äussere Erscheinung der Spina ventosa zeigen, welche bekanntlich auch durch Tuberculose und Scrophulose, durch Enchondrome oder Sarcome des Knochenmarks hervorgebracht werden kann. Das Leiden kann dabei sowohl vom Knochenmark wie vom Periost, oder den Weichtheilen des Fingers seinen Ausgang nehmen<sup>1)</sup>.

Diese Affection wurde im Jahre 1859 von Chassaignac zuerst beschrieben, aber in weiteren ärztlichen Kreisen erst durch eine eingehende Arbeit von Lewin<sup>2)</sup> bekannt, welcher auf Grund einiger von ihm selbst beobachteten Fälle alle bisher in der Literatur niedergelegten Krankengeschichten sammelte. Lewin beobachtete innerhalb 15 Jahren (bis 1877) bei einem Materiale von jährlich 3—4000 Kranken in der königlichen Charité nur 6 Fälle von syphilitischer Dactylitis und vermochte seinem Berichte nur 27

---

<sup>1)</sup> Vergl. unten.

<sup>2)</sup> Lewin, Die syphilitischen Affectionen der Phalangen der Finger und Zehen Charité-Annalen. IV. 1879.

weitere Fälle, wie bemerkt die einzigen, die in der ganzen Literatur aufzufinden waren, beizufügen <sup>1)</sup>.

Die Seltenheit dieses Leidens fällt um so mehr auf, als die Finger bei Erwachsenen wie bei Kindern zu den Gliedern gehören, welche am meisten und ehesten dort traumatischen Schädlichkeiten, hier schädigenden Temperatureinflüssen ausgesetzt zu werden pflegen. Derartigen Einwirkungen exponirte Körperstellen pflegen mit Vorliebe der Sitz syphilitischer Localerkrankung zu werden. So sehen wir durch den Druck des Hutrandes die Corona veneris entstehen, an der oft beschädigten Tibia die Tophi hervorbrechen und zwischen den sich aneinanderreibenden Nates und Labien die Wucherung der breiten Condylome.

Einmal diese Seltenheit des Vorkommens, andererseits ein ungewöhnlicher Ausgang und besonders merkwürdige Nebenumstände lassen mich die Veröffentlichung der nachfolgenden 4 Krankengeschichten als gerechtfertigt ansehen.

Die beiden ersten Fälle entnehme ich meiner bisher ungedruckten Dissertation (Freiburg i. B., Februar 1882). Die beiden anderen hatte ich 1886 in Hamburg zu beobachten Gelegenheit.

Fall 1. Von Wichtigkeit scheint hier die Anamnese, welche ich demnach möglichst ausführlich wiedergebe: Frau Anna Behrle aus Freiburg ist eine zur Zeit, d. h. im Winter 1881/82, 38jährige Maurerswittwe. Der Vater der Pat. starb nach Angabe der Letzteren im Alter von 57 Jahren an einer „zehrenden“ Krankheit, über deren Natur ihr nichts bekannt geworden ist. An der Brust hat derselbe nie gelitten, dagegen ist er, so lange Pat. denken kann, mit hartnäckigen Ausschlägen des Kopfes und Gesichtes behaftet gewesen. Die Mutter der Frau B. starb 60 Jahre alt, wie diese meint, an einer Gehirnentzündung, nachdem sie an nicht mehr zu eruirenden Beschwerden von Seiten des Nervensystems gelitten hatte und dadurch Jahre lang mit kurzen Unterbrechungen an das Krankenlager gefesselt war. Der

---

<sup>1)</sup> Auch von mir ist gelegentlich der Abfassung meiner Dissertation über dieses Thema (Winter 1881/82) die ganze mir zugängliche Literatur durchsucht worden. Ausser den von Lewin zusammengestellten Fällen fand ich in den Jahresberichten des Wiener Krankenhauses von 1864 einen als Panaritium syphiliticum bezeichneten Fall erwähnt. Leider existirte hierüber eben so wenig ein ausführlicher Krankheitsbericht, wie über die Beobachtungen von Grünfeld, welcher in dem Artikel Dactylitis in der Eulenburg'schen Real-Encyclopädie erwähnt, dass er in der Wiener Syphilisklinik Fälle von Dactylitis gesehen habe. — Ich glaube bemerken zu müssen, dass auch im Lazarus-Krankenhaus zu Berlin, bei einem Zugange von jährlich 13—14,000 klinischen und poliklinischen Kranken, weder während meiner Assistentenzeit, noch meines Wissens später, Fälle von syphilitischer Dactylitis zur Beobachtung kamen, während scrophulöse Spina ventosa recht oft gesehen wurde.

behandelnde Arzt hätte ein Hirnleiden lange vor dem Tode diagnosticirt. — Pat. führt als in Bezug auf ihr eigenes Leiden von Interesse an, dass der Mutter das letzte Glied des rechten Zeigefingers gefehlt und dass sie diese habe erzählen hören, jenes wäre ihr vor ihrer Verheirathung durch einen langwierigen localen Krankheitsprocess verloren gegangen. — Pat. ist die 4. von 5 Geschwistern. Die beiden ältesten erreichten nicht das Alter von 14 Tagen, das 3. Kind ihrer Eltern starb als es fast 1 Jahr alt war. Die letzte, allein noch lebende Schwester ist verheirathet und soll sich einer guten Gesundheit und kräftiger Kinder erfreuen. In ihrer Jugend ist dieselbe, wie die B. angeibt, wenn auch damals schon von kräftigen Formen, so doch stets durch verschiedene Leiden behelligt worden, welche von ihrer Umgebung nur als aus einer durch Fettleibigkeit bedingten schlechten Blutbeschaffenheit hervorgehend angesehen wurden. Die Beschwerden bestanden in einem hartnäckigen, übelriechenden Nasenausflusse und in trockenen, schuppenden Ausschlägen der behaarten Kopfhaut, des Gesichtes und der Extremitäten. Nach kurzen Intervallen der Besserung unter ärztlicher Behandlung brach stets das alte Leiden wieder aus und schwand erst zur Zeit der Pubertät. Im 20. Lebensjahre erkrankte die erwähnte Schwester an einer spontan auftretenden Fussgelenkentzündung, welche sie lange an das Bett fesselte, die aber schliesslich ohne Functionsstörung ausheilte. — Frau B. selbst will in ihrer früheren Jugend keine Krankheiten durchgemacht haben, namentlich an keinen als scrophulös oder tuberculös aufzufassenden Erkrankungen der Haut oder des Knochensystems gelitten haben. Dagegen ist sie im 15. Lebensjahre von einem acut verlaufenden, mit Fieber einhergehenden, wie sie meint, kaum eine Woche anhaltenden Lungenleiden befallen worden. Noch in demselben Jahre stellte sich eine linksseitige, chronisch verlaufende Kniegelenkentzündung ein, welche, nicht besonders schmerzhaft, aber von starker Schwellung begleitet, noch anhielt, als nach einjährigem Krankenlager die Menstruation eintrat, welche sich von jetzt ab in vierwöchentlichen Intervallen, bei 3- bis 5 tägiger Dauer, mit mässigem Blutabgang und wenig gestörtem Allgemeinbefinden wiederholte. — Die Kniegelenkentzündung heilte ohne Aufbruch des Gelenkes und ohne Eingriff unter Bettruhe, kalten Umschlägen und localer Jodbehandlung schliesslich so vollständig aus, dass zur Zeit keine Spur einer Functionsstörung weder von der Patientin noch von mir bemerkt werden kann. — Im Jahre 1871 erfolgte die Verheirathung mit einem anscheinend kräftigen und gesunden Manne, welcher, dem Gewerbe nach Maurer, seiner Militärpflicht genügt und gerade den Feldzug als Landwehrmann mitgemacht hatte. Derselbe hatte während seiner Militärzeit nur einmal an einer ziemlich lange währenden Krankheit — angeblich einer Lungenentzündung — im Lazareth darnieder gelegen. Namentlich sind zur Zeit seiner Verheirathung weder Ausschläge noch irgend welche Affectionen der Genitalien an ihm aufgefallen. — Im November 1872 erfolgte die Geburt des ersten Kindes, eines anscheinend gesunden Mädchens, Bertha B., über deren erst nach Verlauf von 1 1/2 Jahren ausbrechende Fingererkrankung unten Weiteres berichtet wird. — Im Jahre 1874 wurde Frau B. von einem zweiten Mädchen entbunden, welches an-

fänglich gesund und kräftig aussah und nirgends am Körper Exantheme aufwies; schon in den ersten Monaten aber stellte sich ein hartnäckiger Schnupfen ein, wobei die Nasenlöcher sich mit dicken, gelblichen Borken verlegten. Nachdem eine auffallende Mattigkeit und Apathie eingetreten, starb das Kind plötzlich, ohne dass Fieber, Krämpfe oder anderweitige bedrohliche Erscheinungen vorangegangen wären. Der erst jetzt herbeigerufene Armenarzt gab in der Todesbescheinigung einen „Lungenschlag“ als Ursache des lethalen Ausganges an. — Im April 1876 starb der Ehemann der Pat. an einer fieberhaften Erkrankung von nur mehrtägiger Dauer, die von wenig trockenem Husten begleitet gewesen sein soll. — Erst im Jahre 1877 fing bei Frau B. selbst, ohne dass sie sich eines traumatischen Anlasses bewusst wäre und — wie sie behauptet — ohne Vorausgehen irgend welcher primärer oder secundärer Erscheinungen in der Volarseite der dritten linken Zeigefingerphalanx ein Linsengrosses, auf Druck empfindliches, leicht verschiebbares Knötchen zu entstehen an, das, zu einer dunkelrothen Beule heranwachsend, unter Entleerung eines dünnen Eiters aufbrach und später eine immer weiter ulnarwärts um sich greifende Geschwürsfläche zu Tage treten liess<sup>1)</sup>. Als sich bald darauf nicht nur Kopfschmerzen und Defluvium, sondern auch ähnliche Geschwülste an der linken Seite des Halses und der Wange, sowie auf der Dorsalfläche der schon erkrankten Hand einzustellen begannen, wurde die bisher in Umschlägen mit essigsaurer Thonerde, Camillenbädern und Jodpinselungen bestehende Therapie im Frühling 1879 mit einer Jodkaliumkur vertauscht, die aber so nachlässig betrieben wurde, dass dem behandelnden Arzte, Herrn Prof. Hack, die Ueberweisung der Kranken an die chirurgische Klinik geboten erschien. — Hier entschied man sich bei der Fruchtlosigkeit aller bisherigen therapeutischen Versuche sofort für einen operativen Eingriff. Jedoch musste einstweilen die Uebersiedelung der B. in das Hospital hinausgeschoben werden, da sie zum dritten Male (jetzt ausser-ehelich) schwanger ging, und zwar mit einem Knaben, welcher Juli 1879 zur Welt kam. So schritt man erst Januar 1880 zur Exarticulation des erkrankten Fingers im Metatarso-Phalangealgelenke. — Zur Fortsetzung der gleichzeitig mit dem Eintritt in die Klinik wieder aufgenommenen Jodkaliumkur sollte Pat. in ambulatorischer Behandlung der Anstalt bleiben, welche um so mehr Noth that, als bei übrigens sehr glattem Heilungsverlaufe der Wunde die oben beschriebenen Knoten zu ulceriren angefangen und sich um noch zwei weitere (an der Innenseite des rechten Oberarmes und auf der Brust über dem Manubrium sterni) vermehrt hatten. Jedoch entzog sich Patientin bald aus Nachlässigkeit dieser Behandlung und blieb ohne ärztlichen Beistand bis März 1881, einer Zeit, in welcher sich zuerst Haemoptoë einzustellen begann, die sich bald häufiger wiederholte. Diese Zufälle traten besonders nach grösseren Anstrengungen auf — sei es dass Patientin ungewöhnlich

<sup>1)</sup> Die anamnestischen Angaben wurden mir von den Herren Professoren Dr. Maas und Dr. Hack in dankenswerther Weise aus den betreffenden klinischen resp. privaten Journalen zur Verfügung gestellt.

im Hausstande thätig gewesen war, sei es dass sie längere Zeit auf der Nähmaschine gearbeitet hatte. Während einzelner solcher Hustenanfälle will Pat. Blut in Quantitäten, die mitunter den Inhalt eines halben Wasserglases überschritten, aufgegeben haben. Damals wurde wieder die Hülfe des Herrn Prof. Hack in Anspruch genommen, welcher nach Aufhören der bedrohlichen Lungenscheinungen und nach allen erdenklichen therapeutischen Versuchen, durch die verschiedenartigsten Verbandmittel, durch Mercurialpflaster und Ausschabungen auf die gummösen Bildungen einzuwirken, die Frau nebst ihren Kindern mir mehr zu weiterer Beobachtung, als zur Behandlung überliess.

Status: Erst Ende Januar 1882 stellte sich Pat. bei mir ein. Dieselbe ist eine äusserst schwächliche Person von krankhaftem Aeussern, blosser Haut, sehr dürrigem Fettpolster und gracilem Knochenbau. An Hals und Wangen zeigen sich drei reichlich Bohngrossse, röthlich-braune, etwas vertiefte, strahlige Narben. (Also war schliesslich doch noch entweder spontan oder in Folge der früheren Behandlung an diesen Stellen Heilung eingetreten.) Eine nur wenig kleinere, ähnlich gestaltete Narbe findet sich am oberen Drittheile der Innenfläche des rechten Oberarmes. Die linke Hand, der der Zeigefinger fehlt, trägt einen ungeschickt angelegten, unsauberen Verband, nach dessen Entfernung man den Handrücken und namentlich den Kopf des II. Metacarpus von einem röthlichen Narbengewebe bedeckt findet. An dem bezeichneten Metacarpusköpfchen bemerkt man radialwärts eine etwa Linsengrossse, ulnarwärts eine grössere ulcerirte Stelle, welche beide durch ihren fungösen Grund die Ausgänge von Fistelöffnungen vortäuschen. Jedoch sind die Geschwüre so wenig vertieft, dass eine Sonde weder in die Tiefe, noch seitwärts vorzudringen vermag. Aus den Oeffnungen entleert sich ein spärliches, stark schleimiges und fadenziehendes Wundsecret, welches man in grösseren Quantitäten an dem entfernten Verbande haftend findet. Im Uebrigen sind am Körper der Pat. weder Narben noch Exantheme sichtbar. Die Auscultation und Percussion ergibt, abgesehen von knackenden Rasselgeräuschen über beiden Lungenspitzen, keinen positiven Befund. — Im weiteren Verlaufe zeigte sich innerhalb zweier Monate, die ich noch in Freiburg verblieb, bei nur localer Behandlung mit Jodoform keine nennenswerthe Einwirkung auf die geschwürigen Prozesse. Pat. hustete jedoch weniger, fühlte sich verhältnissmässig wohl und hatte nicht von einem Ausbruch anderweitiger specifischer Symptome zu leiden. In Rachenraum und Kehlkopf nichts Abnormes.

Pathologie: Das in Müller'scher Flüssigkeit und Alcohol gehärtete Glied erscheint durch die Conservirungsflüssigkeit verfärbt und im Verhältniss zu den übrigen Fingern auffallend verkürzt und verdickt. Die beiden letzten Phalangen namentlich sind trotz der beträchtlichen Schrumpfung bis auf die doppelte Circumferenz verdickt. Der Finger erscheint auf diese Weise nicht sowohl spindel-, als vielmehr kolbenförmig, mit dem stumpfen Ende peripherwärts sehend. Er macht den Eindruck einer Vogelklaue, ein Umstand, welcher besonders durch die Papageienschnabelähnliche Gestalt und die fast rechtwinkelige Abknickung des Nagels nach unten, verbunden mit dem beträchtlichen Schwund des volaren Gewebes, über welches jetzt die seitlichen Nagelkanten hervorragen, bedingt wird. Wohl ursprünglich der Grenze der 2. und 3. Pha-

lanx entsprechend befindet sich an der ulnaren Seitenfläche ein tiefes, unregelmässiges Geschwür mit zum Theil unterminirten Rändern. Auch auf dem Fingerrücken, mehr ulnarwärts gelegen und mit seinen Ausläufern das Nagelbett umgreifend, sowie auf der Volarseite der 2. Phalanx befinden sich ausgedehntere und tiefer zerfallene Geschwürsflächen. — Ein mit einem Knorpelmesser durch die 2. Phalanx geführter Schnitt zeigt die compacte Knochen-substanz weich und auffallend porös. Die Spongiosa stellenweise stark rareficirt, stellenweise durch eine weiche, fleischige, granulationsartige Masse ersetzt, in welcher sich weder die für Tuberkel charakteristischen, käsig degenerirten Knötchen, noch grössere mit käsigem Detritus gefüllte Cavernen markiren.

Für die mikroskopische Untersuchung werden die Schnitte durch die 2. Phalanx nahe ihrem proximalen Gelenke durch die oben beschriebene Geschwürsfläche gelegt. Die Schnitte werden in Pikrinsäure entkalkt, mit Carmin und Hämatoxylin gefärbt, dann in Canadabalsam gekittet zur Untersuchung gebracht. — Es zeigen sich hier die Schnittflächen fast vollkommen von einem aus Rundzellen gebildeten Gewebe eingenommen. dazwischen nur spärlich eingelagerte, verdünnte und zerfaserte Knochenbälkchen. Die Geschwürsoberfläche zeigt unter dem Mikroskop nur einen feinkörnigen, ungefärbt gebliebenen Detritus. Recht zahlreich sind die Blutgefässe. Die Wandungen der Arterien erscheinen auffallend verdickt und bei Querdurchschnitten der Letzteren sieht man, dass diese Verdickungen hauptsächlich durch die Wucherungen der Intima und mehr noch der Adventitia bedingt sind.<sup>1)</sup>

Eine Untersuchung auf Tuberkelbacillen wurde von mir nicht vorgenommen, da mir dieselbe damals (Winter 1881/82) noch nicht geläufig war.

Fall 2. Bertha B., Tochter der Vorigen, 10 Jahre alt, soll nach der Geburt anscheinend kräftig entwickelt gewesen sein. Sie wurde von der Mutter nur kurze Zeit durch die Brust ernährt, dann mit den verwerflichsten Surrogaten aufgefüttert. Auffallender Weise blieb die kleine Pat. von Rachitis verschont und bis zum Alter von 1½ Jahren auch sonst völlig gesund. Da sie damals, 1874. zufällig geimpft wurde, bringt die Mutter die nachfolgende Erkrankung mit der Impfung in Zusammenhang. Etwa 14 Tage nach dem Erfolgen derselben nämlich wurde der Mittelfinger der linken Hand von einer Affection befallen, welche am ausgesprochensten ihren Sitz in der 1. Phalanx hatte und sich hauptsächlich durch starke Röthung und ringförmige Verdickung kennzeichnete. Da sich bis zu jener Zeit weder bei dem Kinde, noch auch bei der Mutter irgend welche Erscheinungen der Lues manifestirt hatten, suchte der hinzugezogene Arzt durch antiscrophulöse Behandlung und Jodpinselungen die Heilung herbeizuführen. — Dieser Therapie gelang es nicht, nachhaltige Erfolge zu erzielen. Die Erkrankung pflanzte sich innerhalb zweier Wochen nicht nur auf den benachbarten Finger und den Handrücken fort, sondern bald gingen auch am 2. und 5. Finger der rechten Hand sich ähnliche Erscheinungen zu zeigen an. — Die geschwollenen Finger brachen

<sup>1)</sup> Herr Prof. Bostroem, damals in Freiburg, der mich in zuvorkommendster Weise bei den vorstehenden Untersuchungen unterstützte, hat die betreffenden Präparate theilweise der Freiburger pathologischen Sammlung einverleibt.

auf, es soll sich aus den geschwürigen Fistelöffnungen ein sähes, fadenziehendes Secret, welches nur im Beginne stärkere eiterige Beimischung zeigte, perpetuirlich entleert haben. Knochenstückchen haben sich nicht abgestossen. — Nachdem 1880 der später, aber im grössten Umfange erkrankte kleine Finger der rechten Hand auch nach einer Schmierkur und folgender Jodkalibehandlung neben localer Therapie keine Neigung zur Heilung zeigte, sah man sich genöthigt, ihn durch Exarticulation zu entfernen. Im Februar 1881 wurde nochmals eine Inunctionskur eingeleitet und hinterher Jodkali in grösseren Dosen verabreicht. Trotzdem war bereits im Juli desselben Jahres die Affection auch an dem Zeigefinger der rechten Hand so weit vorgeschritten, dass seine Entfernung ebenfalls für nothwendig erachtet wurde. — Kurz vor der Ueberweisung an mich litt das Kind bisweilen an fieberhaften Erscheinungen und geringem Husten. Zweimal wurden — angeblich epileptische — Anfälle bei der Pat. beobachtet, wobei dieselbe „ganz weggeblieben“ und wie todt dagelegen haben soll. Während das erste Mal dieser soporöse Zustand 4 Stunden währte, hatte er das zweite Mal nur eine halbstündige Dauer. Die Kürze desselben wird von der Mutter als Effect einer auf den Kopf applicirten Eisblase angesehen.

Status, Januar 1882: Das Kind, geistig geweckt und anscheinend intelligent, ist für seine Jahre körperlich wenig entwickelt. Der Habitus ähnelt demjenigen, welchen pastös-scrophulöse Kinder zu zeigen pflegen. Haut zart und blass, verhältnissmässig bedeutender Panniculus, schwächerer Knochenbau. Unter dem rechten unteren Augenlide macht sich eine eingesunkene, nur wenig geröthete, etwa 1 Ctm. lange und nur halb so breite Narbe bemerkbar; eine andere von bedeutenderer Grösse, auf der rechten Wange befindlich und etwa 3 Ctm. lang und 2 Ctm. breit, zeigt eine Vertiefung von ca.  $\frac{1}{2}$  Ctm. unter das Niveau der Haut. Die Nasenöffnungen sind zum Theil durch eine Zwanzigpfennigstückgrosse Borke verklebt. An der linken Hand zeigen Mittel- und Zeigefinger mehrfache, unregelmässig gestaltete, strahlige, theils röthliche, theils mehr weissliche, eingezogene Narben, deren Grund mehrfach mit dem Knochen verwachsen zu sein scheint. Rechts: Zeigefinger und kleiner Finger fehlen. Die betreffenden Metacarpusenden bilden narbige, röthliche, etwas gedunsen erscheinende Stümpfe. An der Dorsalfläche des Gelenkes zwischen 1. und 2. Daumenphalanx, an der Volarfläche der Hand, über dem inneren und unteren Rande des Daumenballens, ferner über dem Radiusköpfchen bemerkt man in rosenfarbiger, narbiger Umgebung Geschwürsflächen von Linsen- bis Zehnpfennigstückgrösse. Das Intrapalangealgelenk des Daumens trägt an seiner ulnaren Kante eine dicke, schmutzig gelbe Kruste von der Grösse etwa einer plattgedrückten Erbse. Im Rachenraum starke Röthung, keine Ulceration, Tonsillen hypertrophisch; laryngoskopische Versuche misslingen. Ueber der rechten Lungenspitze leichte Dämpfung und verschärftes Inspirium. — Die derzeit entfernten Finger sind leider nicht zur Untersuchung aufbewahrt worden. <sup>1)</sup>

<sup>1)</sup> Das zweite Kind der Behrle, der in der Anamnese erwähnte 2jährige Knabe, ist von auffallend kleinem und schwächlichem Körperbau; derselbe

**Epikrise:** Werfen wir einen kurzen Rückblick auf die beiden Krankengeschichten, so müssen wir uns bei der allbekanntesten Unzuverlässigkeit der Angaben von Syphilitischen hüten, zu weit gehende Schlüsse aus den gesammelten Daten zu ziehen. Allerdings liegt es nahe — wenn der Vater andauernd an Ausschlägen leidet, die Mutter an Gehirnsymptomen zu Grunde geht, die Kinder theils nach der Geburt wegsterben, theils von Exanthenen, Ozaena und von Gelenkentzündungen mit dem geschilderten Verlauf befallen werden, wenn ferner bei den Eltern Tuberculose, durch die ein Theil der Exscheidungungen bedingt sein konnte, ausgeschlossen erscheint — dann, sage ich, liegt es allerdings nahe, den Verdacht auf Lues schon für jene Generation auszusprechen; aber ein Beweis ist damit nicht erbracht. Noch weniger können wir ohne Weiteres die Fingererkrankung der Grossmutter der ihr möglicher Weise anhaftenden Lues zur Last legen.

So müssen wir es demnach dahingestellt sein lassen, ob das Gelenkleiden der Frau B. in ihrem 15. Lebensjahreluetischer Natur gewesen ist, obgleich die Art seines Auftretens bei ihr und der Schwester als ein schwerwiegendes Verdachtsmoment auf hereditäre Syphilis zu betrachten ist.

Bezüglich der uns interessirenden localen Affection geht mit Sicherheit aus der Anamnese und dem Befunde hervor, dass die Elemente der aus Granulationsgewebe bestehenden Neubildung, welche sich als Knötchen in der Volarfläche des Fingers präsentirte, auf das Periost und von diesem auf den Knochen übergegriffen haben, indem durch die dem gummösen Gewebe eigenthümliche Proliferation im Knochenmark schliesslich die Aufblähung der Phalangen in derselben Weise zu Stande kam, als hätte die Wucherung von hier ihren ursprünglichen Ausgang genommen. Durch die Verdickung der Blutgefässwände und die damit verbundenen Circulationshemmungen kam dann muthmaasslich die Rarefaction des spongiösen, wie des bisher nur an einer Stelle befallenen compacten Knochengewebes zu Stande, durch dessen Lücken dann

---

vermag nicht umherzulaufen. Die Stirn stark zurückweichend, die Augen hervortretend, Nasenrücken auffällig platt, die Nasenlöcher mit gelben und röthlichen Krusten verstopft. Der ganze Körper des Kindes ist mit einem papulösen, miliariaähnlichen Exanthem bedeckt, welches, an den Extremitäten besonders ausgesprochen, sich hier gleichmässig auf Beuge- und Streckseiten vertheilt.



der schleimig- und käsig-degenerirte Inhalt der Geschwulstmasse auch auf der Dorsal- und Seitenfläche in die Aussenwelt trat und in den entstandenen Knochenhohlraum führende Fisteln zurückliess. Lewin behauptet allerdings in seiner erwähnten Arbeit, dass die Affection, für die er in Folge dessen die Bezeichnung Phalangitis syphilitica als präciser vorzieht, nur von dem Knochenmark oder dem Periost ausgehen könne, eine Ansicht, der ich in Folge der bestimmten vorliegenden — auch ärztlichen Aussagen über den Beginn des Leidens nicht beitrete, wenn auch der Ursprung der Lewin'schen Fälle selbst durchaus vom Knochen herzuleiten sein mag. Auch Baeumler ist auf Grund seiner Beobachtungen der Ansicht, dass das Leiden neben dem Periost und dem Knochenmark auch von den Sehnenscheiden oder den fibrösen Gebilden des Fingers seinen Ausgang nehmen könne<sup>1)</sup>.

Bei dem Kinde hat es sich muthmasslich um die osteomyelitische Form der Affection gehandelt (vergl. Fall 4).

Im Gegensatz zu den von Lewin gesammelten Daten steht der Ausgang des Leidens, welches bei Mutter und Kind allen Heilungsversuchen widerstehend, schliesslich zur Abtragung der betreffenden Glieder führte.

Von den 27 von Lewin erwähnten Fällen gingen zwei Kinder und zwei Erwachsene vermöge ihrer schwächlichen Constitution an eintretenden Complicationen zu Grunde, einige Male blieb nach der Ausheilung Gebrauchsunfähigkeit zurück, nirgends aber führte die Erkrankung zum Verluste eines oder gar mehrerer Finger.

Fall 3. Wittve Wilhelmine Dorothea Dehn, geb. Gransdorf, will von gesunden Eltern stammen. Dieselben sind nach ihrer Angabe in hohem Alter an ihr unbekanntem Krankheiten gestorben. Fälle von Tuberkulose sind in der ganzen Verwandtschaft nicht vorgekommen, trotzdem die einzelnen Glieder derselben, wie die D. selbst, sich nur schwer ihren Lebensunterhalt verdienen und viel mit Entbehrungen zu kämpfen gehabt haben. — Pat. will als Kind und auch im späteren Alter, speciell nach ihrer Verheirathung, nie schwer krank, namentlich aber auch nie mit Hautausschlägen behaftet gewesen sein. 2 Kinder sind im Alter von 1½ resp. 2 Jahren, beide unter krampfartigen Symptomen, zu Grunde gegangen. Aborte traten nie ein. Seit einem Jahre schon Defluvium capillitii und Dolores oetecopi. — Am 15. Februar 1886 kam die jetzt 53jährige Patientin, die in einer Fabrik arbeitet, mit einer

<sup>1)</sup> Baeumler in von Ziemssen's Handbuch. S. 161.

Affection des kleinen Fingers der linken Hand in meine Behandlung, welche seit etwa 3 Wochen bestehen, sie aber erst jetzt in der Arbeit ernstlich behindern sollte. — In ätiologischer Beziehung weiss Pat. keine Schädlichkeit zu bezeichnen, durch die sie sich das Leiden zugezogen haben könnte, vielmehr will sie so häufig an Fingerverletzungen gelitten haben, dass sie auch das vorliegende Leiden anfänglich nicht der Beachtung werth gefunden hat.

Status, 15. Febr. 1886: Die Gestalt des in Rede stehenden stark verdickten und verlängerten Fingers ist spindelförmig und zwar so, dass die Intumescenz auf der Dorsalfläche mehr hervortritt. Der Finger wird in gestreckter, etwas abducirter Stellung gehalten, weil er seitlich gegen den Nachbarfinger andrängt. Die grösste Anschwellung besteht über der zweiten Phalanx. Es beträgt hier die Circumferenz 9 Ctm., während sie über der ersten Phalanx 7,5 Ctm., über der letzten 8,5 Ctm. ausmacht. Die Haut des erkrankten Fingers ist namentlich dorsal- und distalwärts blauröthlich verfärbt und über der 3. Phalanx, wo sie durch fistulöse Geschwüre unterbrochen ist, glänzend und gedunsen. Die Falten über den beiden Intrapalangealgelenken sind verstrichen. Die Haut über dem Knochen kann nicht abgehoben werden. Bei genauerer Untersuchung tritt zu Tage, dass die Schwellung ebenso auf einer Verdickung der Haut, wie auf einer Vergrösserung des Knochenumfanges beruht. Ein Druck auf die 1. Phalanx wird schwach, ziemlich schmerzhaft ein solcher auf die 2. und 3. empfunden; es zeigt sich hierbei, dass die 1. Phalanx von harter, die 2. und 3. mehr von elastischer Consistenz ist. Spontane Schmerzhaftigkeit ist nicht vorhanden. — Die Haut über der 3. Phalanx zeigt an der radialen Seite des Nagelfalzes ein fistulöses Geschwür mit theils blassen und schwammigen, theils speckigen Rändern, welches bei Druck auf die umgebenden Theile einen nicht sehr dünnen, graugelben, geruchlosen Eiter entleert. Bei Einführung einer Sonde gelangt man distalwärts etwa  $\frac{1}{2}$  Ctm. weit unter den Fingernagel, in proximaler Richtung sofort auf ein nur schwachen Widerstand leistendes Gewebe. Die Sondirung nach dieser Richtung ist der Pat. schmerzhaft, es entleert sich dabei Blut aus der Fistelöffnung. Nekrotische Knochenstückchen können nicht gefühlt werden. Eine zweite Fistelöffnung befindet sich an der Palmarfläche desselben Fingergliedes, etwa  $\frac{1}{2}$  Ctm. von dem Gelenke entfernt. Auch von dieser Oeffnung aus wird nekrotischer Knochen nicht wahrgenommen. die Sonde dringt vielmehr bis auf das platte, sich elastisch anfühlende Köpfchen der 2. Phalanx vor und vermag auch, in die richtige Biegung gebracht, leicht in das mit der Oeffnung in Verbindung stehende 2. Intrapalangealgelenk einzudringen. — Schon um die Diagnose vollends zweifellos zu stellen, wurde zuvörderst nur eine locale Behandlung eingeleitet, abwechselnd bestehend in prolongirten lauen Handbädern und in Verbänden mit Jodoform, Jodol, Naphthalin, bald als Pulver, bald in Salbenform. Diese therapeutischen Maassnahmen waren während des nächsten Monats so machtlos, dass ich, der beiden ersten Fälle eingedenk, der Pat. keine Hoffnung auf Erhaltung des Fingers machen zu können glaubte, sondern sie auf eine später wahrscheinlich nothwendig werdende Exarticulation vorbereitete. — Am 10. März 1886 machte ich nun

den Anfang mit einer specifischen Behandlung, bestehend in Verabreichung von Quecksilberjodür<sup>1)</sup>). Um den Finger legte ich mit Weglassung aller Antiseptica einen leicht comprimirenden Heftpflasterverband, der von mir zweimal wöchentlich erneuert wurde. — Am 17. März war der spindelförmige Finger sichtlich dünner geworden. Am 21. März hatten die Fistelgeschwüre theilweise ihr torpides Aussehen verloren, die Sonde stiess von der peripher gelegenen Fistelöffnung aus auf rauhen Knochen. Mit einer Pinzette konnte darauf die ganze rareficirte 3. Phalanx schmerzlos durch die inzwischen weiter gewordene Oeffnung extrahirt werden. — In meinen Aufzeichnungen finde ich, dass es mir damals den Eindruck machte, als ob beim Vordringen der Sonde gegen den restirenden Theil des Gelenkes auch dieser letztere sich rauh anfühlte. Weitere Extractionsversuche unterliess ich. — Am 26. März hatten sich die Fisteln mit guten Granulationen gefüllt, vom Rande rückte ein bläulicher Epithelsaum vor. — Am 1. April 1886 sind die Fisteln vollständig geheilt, nachdem erst 1,8 Hydrarg. jodat. flav. verbraucht war (60 Stück der erwähnten Pillen). Der 5. Finger steht noch in gestreckter Stellung, immer noch den 4. um  $\frac{1}{2}$  Ctm. überragend, in den Gelenken nicht bewegbar, auch jetzt noch in leicht abducirter Stellung, so dass durch seine Existenz die künftige Gebrauchsfähigkeit der Hand noch immer gefährdet ist. Das Defluvium hat aufgehört, der Schlaf ist besser, auch das Allgemeinbefinden. — Am 8. April lässt sich schon eine zunehmende Beweglichkeit des Metacarpophalangealgelenkes und des 1. Interphalangealgelenkes constatiren. Die Weichtheile der 3. Phalanx beginnen sich zu retrahiren, der Finger steht jetzt mit dem 4. gleich. Die Pillen sind bisher fortgenommen. Aussetzen derselben. Jodkalium. — Am 19. August 1886 stellt sich Pat. noch einmal vor. Der früher erkrankte kleine Finger ist jetzt verkürzt. Der Nagel hat sich in Papageienschnabelartiger Form um die Kuppe des Fingers gelegt. Umfang des Fingers an der Basis 5 Ctm., an dem distalen Ende der 2. Phalanx 4,5 Ctm.

Epikrise: Den Verlauf der Erkrankung, deren Ausgang vom Periost ziemlich erwiesen erscheint, können wir uns im Ganzen so denken, wie in der ersten Krankengeschichte.

Die rareficirende Ostitis spricht für die periostitische Form der Dactylitis. Die Diagnose ist hier ex juvantibus sichergestellt. Abweichend von den Fällen in dem Lewin'schen Aufsätze ist es, dass die 3. Phalanx am stärksten ergriffen ist. Es ist möglich,

---

<sup>1)</sup> Ich habe dieses, wie auch sonst häufig, ohne dass je Verdauungsstörungen eintraten, in folgender Form verordnet:

Rp.  
 Hydrarg. jodati flavi 3,0  
 Extr. opii 0,6  
 Extr. et Pulv. cort. Chin. q. s.  
 M. f. pilul. No. C.  
 S. 3 mal täglich 1—2 Pillen.

dass auch an der zweiten befallenen Phalanx der rareficirende Process schon im Gange war. Derselbe kommt durch die Gefässe des Periostes oder dadurch zu Stande, dass ihre Adventitia durch Einbettung von Kernen und Zellen selbst in gummöses Gewebe metamorphosirt wird und die Knochencanälchen durch Druck erweitert <sup>1)</sup>. Ebenso können sich die Gefässe des Periostes später durch eine Endarteriitis verschliessen und dem rareficirten Knochen die Ernährung ganz entziehen <sup>2)</sup>. Hier, wie in dem Falle der Frau B. finden wir eine Papageischnabelartige Form der Fingerkuppe resultiren, beide Male durch wohl zu unterscheidende Processe verursacht.

Während in dem eben besprochenen Falle die Ausstossung der dritten Phalanx dazu den Anlass gab, war die Formation in unserer ersten Krankengeschichte, der Anamnese wie dem Status praesens nach, zweifellos durch den zurückgehenden gummösen Process an der dritten Phalanx bedingt, durch welchen eine Einschmelzung des Knochens erfolgte — ein von Lewin als häufig hervorgehobener Ausgang.

Der Verlust einer Phalanx, wie er in unserem letzten Falle zu Stande kommt, wurde in dem höchst merkwürdigen Falle von Taylor <sup>3)</sup> beobachtet. In zwei Fällen von Luecke <sup>4)</sup> ist Crepitation als im Gelenk zwischen zwei erkrankten Phalangen restirend aufgeführt. In dem Falle von Risel aus der Volkmann'schen Klinik <sup>5)</sup>, welcher später durch Complicationen tödtlich verlief, wurde ein Theil einer Phalanx entfernt.

Bei den bisher in der Literatur niedergelegten Krankengeschichten von mit Dactylitis syphil. behafteten erwachsenen Patienten findet sich nur 13 Mal das Alter angegeben. Keiner

<sup>1)</sup> vergl. Lewin, l. c. p. 673.

<sup>2)</sup> Ebendasselbst.

<sup>3)</sup> R. W. Taylor, Syph. lesions of the osseous system in infants and young children. New York 1875. p. 21. — Es war hier anscheinend jedoch zu einer Resorption, nicht zur Ausstossung von Knochenheilen gekommen: „An der rechten Hand war von dem Zeigefinger bloss ein Stumpf vorhanden, welcher bis zum 1. Phalangealgelenke des Mittelfingers reichte. Die ganze 1. Phalanx, das nächste Drittel der zweiten und das untere Drittel des Metacarpalknochens waren geschwunden. Der übrig gebliebene Knochen nahm nach seinem Ende hin allmählig ab. An ihm war ein Band, unzweifelhaft aus fibrösem Gewebe, befestigt, welches bis zum anderen Ende reichte und die Ueberreste der 2. Phalanx festhielt.“

<sup>4)</sup> Berliner klin. Wochenschrift. 1867. S. 525.

<sup>5)</sup> Ebendas. 1870. No. 7.

von diesen hatte das 50. Lebensjahr überschritten. 5 Fälle kamen im Alter von 17—28 Jahren, 8 in dem von 30—50 Jahren zur Beobachtung. Unsere Patientin repräsentirt demnach das höchste Alter, in dem die Affection bisher angetroffen wurde.

Fall 4. Willy Hansen ist das Kind einer Puella publica in Altona; Vater demzufolge unbekannt. Das Kind ist in Hamburg bei Leuten untergebracht, welche auf Befragen angeben, dass die Mutter mehrfach im Krankenhaus an ihnen unbekanntem Krankheiten immer nur kurze Zeit darnieder gelegen habe, zuletzt vor etwa einem Jahre. Ferner bekunden die Leute, dass das Allgemeinbefinden des Kindes, als sie es im Alter von 2 Wochen zu sich nahmen, ein gutes gewesen sei; auf weiteres Befragen geben sie aber zu, dass das Kind auffallend geröthete, blanke Fusssohlen gehabt und erwähnen auch ferner, dass eine leichte Entzündung des rechten Auges und auch des Zahnfleisches bestanden habe. — Im Alter von 9 Wochen sollen sich zuerst Verdickungen an einzelnen Fingern, sowie eine kleine, wie ein Schorf erscheinende Stelle am Hinterkopfe gezeigt haben. Diese sei später zu einer grösseren, angeblich harten Beule angewachsen, welche sich allmählig erweichte und unter Entleerung eines fadenziehenden, wenig gefärbten Eiters, wie er noch jetzt vorhanden, aufging. Gleichzeitig trat ein schleimiger Husten ein.

Status: Als der Knabe im Alter von 10 Wochen am 9. März 1886 in meine Behandlung kam, wurde mir ein auffallend schwächliches, abgemagertes Kind von icterischer Färbung präsentirt. Das Kind schreit bei der Besichtigung nicht laut, sondern wimmert nur leise vor sich hin. Die Nase, Hände und Füße waren bläulich verfärbt. — Starke Coryza, Fissuren an den Mundwinkeln, Plaques auf der Zunge, Condylome am After. Am linken Auge zeigen sich folgende Erscheinungen: Beim Oeffnen der geschlossenen Lidspalte scheint die Lichteinwirkung schmerzhaft empfunden zu werden. Die ganze Hornhaut ist diffus getrübt, hat ein gleichmässig graues Aussehen, die Conjunctiva zeigt eine nur mässige Röthung. Pupillenreaction und Befund an der Iris lassen sich bei der starken Cornealtrübung nicht feststellen. — Auf der Haut des Hinterkopfes, über der Protuberantia oss. occip. extern., befindet sich ein etwa Markstückgrosses Geschwür mit zerrissenen, wie abgequetscht aussehenden Rändern, welche zum Theil selbst aus einer matschigen, käsigen Masse bestehen, durch deren Fortwischen das Geschwür um ein Beträchtliches vergrössert wird. Der Grund des Geschwüres ist gleichfalls mit einer dünneren Schicht dieser käsigen Massen belegt, nach deren Entfernung eine röthlich-graue, glänzende Fläche zum Vorschein kommt, welche gleichfalls so weich ist, dass sie beim Abtupfen blutet und der Sonde keinen Widerstand entgegengesetzt. Diese dringt bei schwachem Druck durch dieselbe hindurch auf den arrodirt erscheinenden Knochen. In einem Abstände von etwa  $\frac{1}{2}$  Ctm. von dem Geschwürsrande bemerkt man palpierend einen von der Kopfhaut bedeckten, erhabenen, ziemlich festen, knöchernen Wall, welcher, um das Geschwür herumgehend, seine Contouren wiedergiebt. — Die Ränder des Geschwüres sind unterminirt und nach dem Nacken zu geräth man im Abstände von ca. 2 Ctm. in eine etwa halbnussgrosse, sich äusserlich als Hervorwölbung

markirende Tasche. Bei Druck auf dieselbe wird ein dünner, schleimiger Eiter, mit käsigen Massen untermischt, durch das beschriebene Geschwür entleert. Auch um diese Tasche fühlt man einen solchen festelastischen Wall herumlaufend, wie er eben beschrieben wurde. — Was die Finger anbelangt, so waren am Daumen und Mittelfinger der linken und am Zeigefinger der rechten Hand Schwellungen wahrzunehmen. Das Colorit der befallenen Finger ist rosig, distalwärts, besonders nach den Fingernägeln zu, in eine livide Verfärbung übergehend. Der linke Mittelfinger und der rechte Zeigefinger zeigte sich in allen 3 Phalangen geschwollen, namentlich im Gebiete der 2. Phalanx, so dass die Gestalt somit genau spindelförmig erscheint. Eine Palpation der Finger, welche dem Kinde nur wenig empfindlich ist, zeigt durch die harte Resistenz, dass die Schwellung von dem enorm aufgetriebenen Knochen herrührt. Der linke Daumen zeigt die grösste Schwellung über der 1. Phalanx und erscheint dadurch mehr flaschenförmig. Hier sind auch über der 1. Phalanx die Bedeckungen am meisten geröthet. Ein stärkerer Druck auf dieselbe bringt Crepitation zur Wahrnehmung.

Verlauf: Nach Verordnung von Calomel in den üblichen Dosen, von Jodoformsalbe zum Verbande des grossen Geschwüres und Normirung der Ernährung zeigte sich nach einigen Tagen eine gewisse Besserung im Allgemeinbefinden und im Aussehen des Kindes, die aber nicht von Dauer war. Schon am 16. d. M. hatte sich das Geschwür bis auf die Grösse einer Kinderhandfläche ausgedehnt, wobei sich die Kopfhaut in der Nähe des Ulcus in einen käsigen Detritus aufzulösen schien. — Auf der 1. Phalanx hatte sich gleichzeitig ein Linsengrosses Geschwür mit schleimiger Secretion gebildet. Die Sonde dringt bei der Untersuchung desselber ohne festen Widerstand etwa 1 Ctm. weit in einen mit weichem Gewebe ausgekleideten Hohlraum. — Bei jedem meiner folgenden Besuche fand ich das Geschwür auf dem Kopfe vergrössert, das Allgemeinbefinden verschlechtert und die übrigen vordem aufgezählten Affectionen an den Augen, im Munde, am Mastdarm und an den Fingern in demselben Zustande verharrend, bis am 26. März d. J. der gleich anfangs prognosticirte Exitus das Kind von seinem qualvollen Dasein befreite.

Wir haben es in diesem Falle ohne Frage mit der osteomyelitischen Form unserer Erkrankung zu thun. Die gleich Anfangs beobachtete Auftreibung des Knochens in seiner Totalität, die lamellenartige Verdünnung seiner compacten Substanz, welche bei mässigem Druck unter Crepitation einbricht, spricht ebenso dafür, wie die mehr entzündlichen Zustände an den umgebenden Weichtheilen<sup>1)</sup>. Die osteomyelitische Form der Dactylitis finden wir überhaupt vorwiegend bei Neugeborenen und in den ersten Lebensjahren stehenden Kindern auftreten, während die periostale Form häufiger die Erwachsenen befällt. Diese Disposition des

<sup>1)</sup> Lewin, l. c. p. 680.

kindlichen Organismus, meint Lewin, erschiene weniger auffallend, wenn man sich vergegenwärtigt einmal, dass das Knochenmark als Umwandlungsstätte der weissen Blutkörperchen in die rothen auch in ganz besonderem physiologischen Connex mit dem Blute stehen und wie die Milz und die anderen lymphatischen Organe von den im Blute kreisenden Infectionsstoffen besonders irritirt werden muss — und wenn man sich andererseits vergegenwärtigt, dass um so mehr Dyscrasieen jeder Art, seien sie scrophulöser, tuberculöser oder syphilitischer Natur, geneigt sind, im kindlichen Knochenmarke ihre Depots anzulegen, als es durch die hohen Anforderungen, die das Wachsthum an dasselbe stellt, sich an und für sich in einem beständigen Reizungszustande befinden muss. Lewin erklärt hierdurch auch den viel acutereren Verlauf, den sowohl die syphilitische, wie jede andere dyscrasische Osteomyelitis bei Kindern im Gegensatz zu der Langsamkeit bei Erwachsenen nimmt. — Bei der osteomyelitischen Form der syphilitischen Dactylitis tritt die gummöse Neubildung mitten in den Markräumen des Knochens selbst auf. Allmählig bläht sie durch ihr rapides Wuchern den Knochen auf, dessen compacte Substanz sie gewissermaassen zu einer dünnen Lamelle auszieht. Der hauptsächlichste Antheil an dem Umsichgreifen der gummösen Neubildung fällt dem fibrillären Bindegewebe und der Adventitia der Gefässe zu. Von hier aus werden dann die eigenthümlichen Rundzellen und freien Körner abgegeben, welche das Gewebe constituiren, das die Markhöhle erweitert und die Knochensubstanz durch Rarefaction langsam zerstört<sup>1)</sup>. Es entsteht somit — und das möchte ich im Gegensatze zu Lewin besonders hervorheben — von einem ganz anderen Ausgangspunkte her dasselbe mikroskopische Bild, welches oben das der Frau Behrle entnommene Präparat lieferte.

Nur eine Beobachtung der frühesten Anfänge des Leidens kann eine Aufklärung über das Zustandekommen der Affection geben, die, ob sie von dem Knochenmark, dem Periost oder den Weichtheilen ausgeht, schliesslich doch stets das Resultat wesentlich derselben Processe ist, die makroskopisch und mikroskopisch ein und dieselben Ergebnisse liefern und daher berechtigter Weise mit dem einheitlichen Namen Dactylitis syphilitica bezeichnet werden.

---

<sup>1)</sup> Lewin, l. c. p. 677.

Demnach glaube ich aus diesen 4 mit möglichster Ausführlichkeit vorgotragenen Fällen folgende Schlussfolgerungen ziehen zu dürfen:

1) Es geben nicht nur gummöse Neubildungen im Knochenmarke und in der Knochenhaut des Fingers zu der unter dem Namen Dactylitis syphilitica zusammengefassten Veränderung Anlass, sondern durch mittelbare Betheiligung dieser Gewebe auch die in den Weichtheilen entstehenden Gummata.

2) Nichts widerspricht in unseren Fällen dem Satze von Lewin, dass bei Kindern mehr die osteomyelitische, bei Erwachsenen mehr die periostale Form der Dactylitis in die Erscheinung tritt.

3) Es kann bei der Lues (nur der vererbten?) in der Prädisposition für eine gewisse Erscheinungsform und deren Localisation das hereditäre Moment eine hervorragende Rolle spielen.

4) Die Dactylitis scheint besonders heruntergekommene, schlecht ernährte und mit Hang zur Scrophulose resp. Tuberculose behaftete syphilitische Individuen zu befallen. Temperatureinflüsse und Traumen scheinen weniger von Belang.

5) Quoad prognosin ist die Dactylitis durchaus nicht als eine leicht zu nehmende syphilitische Localaffection aufzufassen. Durch ihre Hartnäckigkeit kann dieselbe Unbrauchbarkeit oder gar Verlust des betreffenden Gliedes nach sich ziehen. Dieselbe deutet zuweilen eine so schwere Form der Lues an, dass auch andere Complicationen, welche das Leben des Patienten gefährden, in Aussicht stehen.



## XVI.

# Ueber einige plastische Operationen.

Von

**Dr. James Israel**

in Berlin.<sup>1)</sup>

(Hierzu Taf. VII, Fig. 1, 2, 3 und Holzschnitte.)

### a. Eine Methode zur Wiederaufrichtung eingesunkener Nasen.

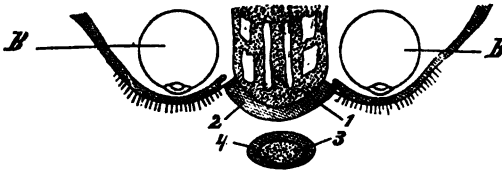
M. H.! Unter den vielfachen Bemühungen zur Wiederaufrichtung eingesunkener Nasen scheint mir das König'sche Verfahren das vorzüglichste zu sein, weil es das einzige ist, welches bisher im Stande war, dauernde Resultate zu erzielen. Dasselbe besteht bekanntlich in der Ueberpflanzung eines Haut-Periost-Knochenlappens aus der Stirn auf die Nase, dergestalt, dass der Lappen seine Hautfläche der Nasenhöhle zuwendet, seine Knochenfläche frei nach aussen kehrt. Diese freiliegende Knochenfläche wird sofort durch einen zweiten, dem seitlichen Theil der Stirn entnommenen Hautlappen bedeckt, wie Sie es an diesem Schema aufzeichnet finden (Demonstration). So vorzüglich aber das König'sche Verfahren ist, lässt es doch in kosmetischer Beziehung Manches zu wünschen übrig. Denn abgesehen von der erheblichen Entstellung der Stirn durch die Entnahme zweier grosser Lappen wird durch die Uebereinanderlagerung der letzteren an dem Uebergange von der Stirn zur Nase eine unschöne, buckelige Prominenz gebildet. Um diesem Missstande zu begegnen, habe ich versucht, das König'sche Verfahren dahin zu modificiren, dass ich von einer Bedeckung des transplantierten Knochenlappens durch einen zweiten Hautlappen gänzlich Abstand genommen habe, vielmehr den Kno-

---

<sup>1)</sup> Vortrag, gehalten am 4. Sitzungstage des XVI. Congresses der Deutschen Gesellschaft für Chirurgie zu Berlin, 16. April 1887.

chenlappen der Granulation und Vernarbung überliess. Erst nachdem letztere eingetreten war, habe ich aus der Haut des alten, eingesunkenen Nasenrückens die noch fehlenden Seitenwandungen der Nase gebildet. Einige schematische Zeichnungen werden Ihnen das Verfahren erläutern. Zunächst wird die eingesunkene Weichtheilnase durch einen queren Bogenschnitt von dem knöchernen Gerüst abgetrennt; dann wird nach König's Angabe, nur in schmäleren Dimensionen, ein Haut-Periost-Knochenlappen an der Stirn umschnitten, abgemeisselt, nach unten geklappt und mit der aus ihrer Versenkung hervorgezogenen Weichtheilnase durch die Sutura vereinigt. Der Stirndefect wird vernäht; die Knochenwundfläche des transplantierten Lappens überlässt man der Granulation und Vernarbung. Durch letztere wird die auf der Rückseite des Knochenlappens befindliche Haut derart um seine Seitenwandungen herum nach vorn gezogen, dass sie denselben schliesslich zu  $\frac{2}{3}$  seines Umfanges bedeckt (Fig. 1). Nach eingetretener Vernarbung folgt

Fig. 1.

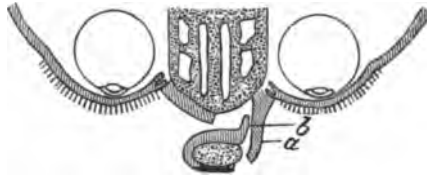


Querschnitt in der Höhe der Lidpalte. 1 Knöcherner Nasenrücken. 2 Hautbedeckung desselben. 3 Transplantierte Knochenspange. 4 Hautbedeckung derselben, durch die Vernarbung nach vorn gezogen. B Bulbi.

als 2. Akt die Bildung der seitlichen Nasenwände, an deren Stelle sich noch ein Spalt befindet, der zwischen den einander zugekehrten Hautbedeckungen des alten und des neuen Nasenrückens in die Nasenhöhle führt. Diese beiden Hautbedeckungen werden in folgender Weise zum Aufbau der Seitenwände verwendet: Nachdem die frei schwebende Knochenspange durch ein Häkchen scharf zur Seite gezogen ist, wird die Haut über der alten, eingesunkenen Nase durch einen medianen Längsschnitt gespalten, von dessen oberen und unteren Ende aus je ein Querschnitt nach beiden Seiten geführt wird, so dass nach ausgiebiger Ablösung zwei viereckige Lappen gebildet werden (s. Fig. 2 a, 3 a). Diese Lappen sind dazu bestimmt, an dem wund gemachten neuen Nasenrücken befestigt zu werden, nachdem sie vorher in gleich zu beschreibender

Weise unterfuttert worden sind. Zu letzterem Zwecke und gleichzeitig behufs Wundmachung des Nasenrückens werden die seitlichen Hautbedeckungen des letzteren von vorn nach hinten abpräpariert und die so gebildeten L äppchen nach hinten geschlagen derart, dass sie ihre Wundfläche nach aussen kehren (s. Fig. 2 b). An diese Stützläppchen werden dann die erstpräparierten Lappen ge-

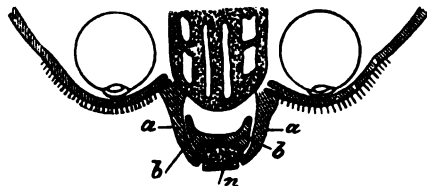
Fig. 2.



Lappenbildung für den Aufbau der linken Seitenwand der Nase. a Äusseres Blatt aus der Haut des alten Nasenrückens. b Inneres Blatt aus der Hautbedeckung des transplantierten Haut-Periost-Knochen-Lappens.

lagert und mit der wundgemachten Knochenspange vereinigt. Fig. 3 zeigt das Schlussresultat. Die Seitenwandungen der Nase bestehen demnach aus 2 Lappen mit einer inneren und äusseren Epidermisbekleidung und sind daher gegen Schrumpfung und Einsinken geschützt.

Fig. 3.



Beide Seitenwandungen der Nase fertig gestellt. n Narbenstreifen auf dem neuen Nasenrücken.

Das sind die Grundzüge des Verfahrens, welches ich Ihnen gleich in seinen Resultaten an einigen Patienten demonstrieren werde. Immerhin sind noch einige spätere Correcturen nöthig, unter denen ich namentlich hervorhebe, dass ich an dem ersten Patienten 8 Monate nach der Ueberpflanzung des Haut-Periost-Knochenlappens die Resection eines Randes der Knochenspange behufs Verschmälerung des zu breiten Nasenrückens vorgenommen habe. Der Eingriff ist ohne Schädigung gut vertragen worden.

Zur Illustration des Gesagten will ich Ihnen 2 Patienten mit ziemlich verschiedenen Resultaten vorstellen. Zunächst bitte ich,

die Photographie des ersten Patienten anzusehen. Es handelte sich bei ihm um eine hochgradige Sattelnase, wie Sie aus der Photographie ersehen werden, bedingt durch eine, vermuthlich congenitale Lues. Nachdem er eine längere antisymphilitische Kur durchgemacht hatte und die Ozaena wie die Ulcerationen am Gaumen und Rachen geheilt waren, schritt ich am 18. Juni 1886 zur Operation. Das Resultat ist, wie ich glaube, ein vorzügliches zu nennen. Der Patient hatte, gegenüber dem zweiten Falle, den Vortheil, dass seine Weichtheilnase in einem relativ nicht sehr verkümmerten Zustande sich befand, wengleich sie sehr tief in die Knochenhöhle eingesunken war. Ausserdem sind sämmtliche Plastiken ohne jede Eiterung geheilt, so dass die Narbenbildung eine gute ist. Wenn Sie diesen Patienten mit jener vor kürzerer Zeit operirten Patientin vergleichen, so werden Sie finden, dass die Narbe, welche die Knochenspange bedeckt, sich mit der Zeit derart decolorirt, dass sie kaum von der normalen Haut unterschieden werden kann, und wenn der Patient sehr eitel wäre und ein Lorgnon trüge, so glaube ich, würde man überhaupt garnichts von der stattgehabten Plastik erkennen können. — Bei dem zweiten Falle fehlen noch zur Vollendung des Resultates einige Correcturen. Hier sehen Sie zunächst noch die entstellende Röthe der Narbenbedeckung des neuen Nasenrückens, welche aber mit der Zeit blass wird. Dagegen zeigt der Fall, wie fein die Narbe auf der Stirn herzustellen ist, so dass ich glauben möchte, dass die Herren selbst von der ersten Bank her nicht erkennen werden, dass ein Lappen der Stirn entnommen worden ist. Hier handelte es sich um eine noch hochgradigere Sattelnase, als im ersten Falle. Das Resultat ist nicht ganz so gut, wird auch niemals so gut werden, weil die Weichtheilnase sich in einem Zustande ausserordentlicher Verkümmern befunden hat. Dazu kam, dass nach Heilung der Plastik mit ausserordentlich feiner Narbe eine doppelseitige Dacryocystitis sich entwickelte, welche zur Eiterung in dem neugebildeten Hohlraume unterhalb der transplantierten Spange und zum Durchbruch durch die feine Narbe führte, welche die Seitenwandungen mit dem Nasenrücken verbinden, so dass diese Narben jetzt etwas eingezogen sind. Ich glaube aber, durch einige Correcturen das Resultat noch erheblich verbessern zu können. Bei dieser Patientin

habe ich gewagt, den Knochenlappen erheblich schmäler zu nehmen, als der untersten Grenze entspricht, welche König angegeben hat. Derselbe war nicht ganz  $\frac{3}{4}$  Ctm. breit.

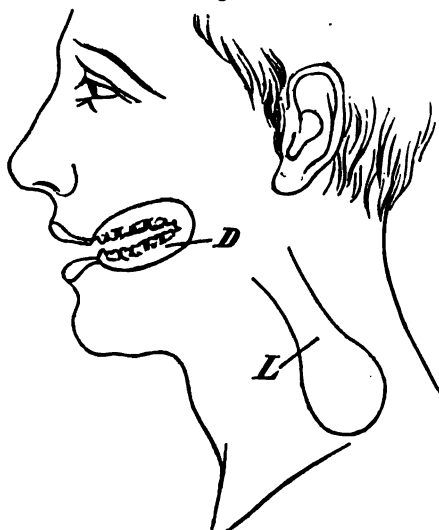
### b. Ueber eine neue Methode der Wangenplastik.

Zu den schwierigen Aufgaben der Plastik, m. H., gehört der Ersatz von Defecten der Wange und der Lippen, wenn gleichzeitig der grösste Theil der Schleimhaut und ein grosser Theil der Haut verloren gegangen ist. Bekanntlich führt die Einpflanzung eines einfachen Lappens darum nicht zum Ziele, weil ein derartiger Lappen auf seiner dem Munde zugekehrten Wundfläche durch Granulation und Vernarbung schrumpft, sich aufkugelt, verkürzt und zu einer erheblichen Verminderung der Eröffnungsfähigkeit des Mundes führt. Ein jeder Ersatzlappen muss also, wenn er ordentlich functioniren soll, an beiden Seiten mit Epidermis bedeckt sein. Man erreicht dies entweder, indem man nach Thiersch den Lappen an seiner Wundfläche mittelst der Reverdin'schen Transplantation benarben lässt, ehe man ihn einpflanzt, oder indem man einen Lappen, mit der Epidermisseite nach der Mundhöhle gekehrt, als Ersatz der Schleimhaut einpflanzt, einen zweiten darüber als Ersatz des Hautdefectes aufheilt. Das erstere Verfahren ist nur bei mittelgrossen Defecten anwendbar, weil der Lappen bis zu seiner völligen Vernarbung und Einpflanzung erheblich schrumpft. Das letztere Verfahren ist erstens erheblich entstellend, wegen der Entnahme zweier grosser Lappen aus dem Gesicht, endlich muss man noch bei bärtigen Individuen die Unannehmlichkeit mit in den Kauf nehmen, gelegentlich eine behaarte Wangenschleimhaut zu erzielen.

Bei diesem 71jährigen Patienten habe ich versucht, diese Uebelstände dadurch zu vermeiden, dass ich die verlorene Wangenschleimhaut und Haut durch einen einzigen grossen Lappen deckte, der sehr weit entfernt von dem Orte des Defectes aus einer gänzlich haarlosen Gegend entnommen worden ist. Der Patient litt an einem Cancroid, welches den grössten Theil der Wangenschleimhaut einnahm, einen grossen Theil der Haut, den Mundwinkel und das äussere Viertel der Unterlippe. Nach der Excision ging der

Schleimhautdefect bis dicht an den aufsteigenden Ast des Unterkiefers, liess unten am Zahnfleisch nur einen ganz schmalen Saum von Schleimhaut stehen, einen etwas breiteren am Oberkieferzahnfleisch. Der Defect der Haut war erheblich kleiner, als der der Schleimhaut, dagegen ging der ganze Mundwinkel und der angrenzende Theil der Unterlippe verloren. Der Ersatzlappen wurde aus dem seitlichen Theile des Halses und der ganzen Supraclaviculargegend gebildet und erstreckte sich bis an das Schlüsselbein. Die Insertion seines Stieles lag dicht unter dem Kieferwinkel an der Grenze des Bartwuchses (s. Fig. 4). Nun wurde der Lappen ab-

Fig. 4.

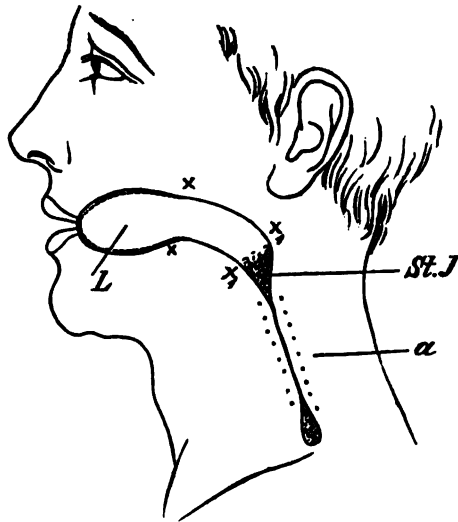


D Defect der Wange nach Excision des Tumors. L Ersatzlappen.

präparirt und derart nach oben geschlagen, dass seine Epidermisfläche nach innen, seine Wundfläche nach aussen zu liegen kam. Er wurde an seinem oberen und unteren Rande durch Nähte an die Schleimhaut befestigt (s. Fig. 5 L). Der grosse Defect in der seitlichen Halsgegend und der Supraclaviculargegend wurde durch Etagennähte zum grössten Theil geschlossen (s. Fig. 5 a). In dieser Lage bildete die hintere Hälfte des überpflanzten Lappens eine frei schwebende Brücke, welche ihre Epidermisfläche der intacten Massetergegend zuwandte. Unter der Brücke führte noch eine Communication nach der Mundhöhle zu an dem hinteren De-

fectrand entlang. 17 Tage nach dieser ersten Operation, nachdem der Lappen prima geheilt war, wurde seine granulirende Aussenfläche mit dem scharfen Löffel abgeschabt und seine Stielinsertion abgeschnitten. Dann wurde sein Stielende nach vorn geklappt, so dass jetzt der Lappen doublirt war. In dieser Lage wurde sein nun frei gewordenes hinteres Ende mit seinem freien vorderen Rande durch Nähte vereinigt, und ebenso der untere und obere Rand des umgeklappten Hautstückes mit den angefrischten Rändern des Wangenhautdefectes vernäht. — Somit war ein Ersatzlappen geschaffen, der aussen und innen mit Epidermis bekleidet war.

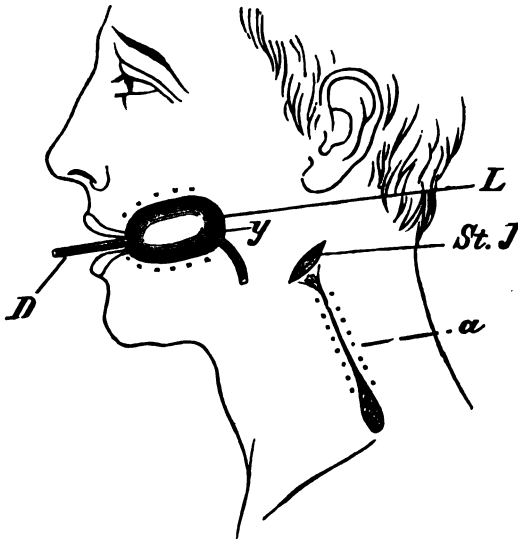
Fig. 5.



Der Lappen L nach oben geklappt und an der Wangenschleimhaut befestigt. Zwischen x und x, frei schwebende Brücke desselben. a Die durch Excision des Lappens entstandene Wunde durch Nähte geschlossen. St. J Stielinsertion des Lappens.

Der 3. Act bestand in der Bildung des Mundwinkels. Es wurde das Lippenroth an der Ober- und Unterlippe in grösserer Ausdehnung abgelöst und der freie Rand des Ersatzlappens damit umsäumt, nachdem, entsprechend dem zu bildenden Mundwinkel, ein Dreieck aus ersterem excidirt war. Schliesslich galt es noch, den Spalt zu schliessen, welcher zwischen dem hinteren Rande des Defectes und dem Ersatzlappen in die Mundhöhle führte (s. Fig. 6, y). Zu dem Zwecke wurde, nach entsprechender Anfrischung, das innere Blatt des neugebildeten Doppellappens vom Munde her mit der

Fig. 6.

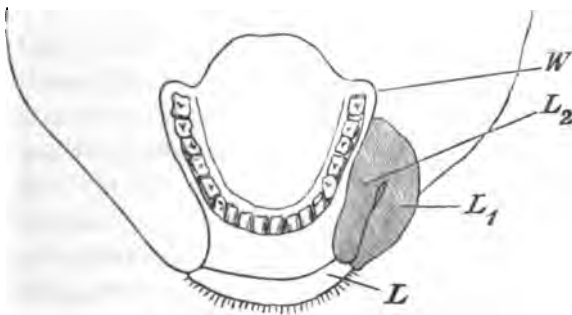


Der Lappen (L) von der Stielinsertion (St. J) abgeschnitten, deckt durch seine nach vorn geklappte hintere Hälfte den Defect der Wangenhaut. y Spalt zwischen hinterem Rande des Defectes und Lappen.

Schleimhaut, das äussere Blatt von aussen her mit der Wangenhaut vernäht.

Das Endresultat zeigt Figur 7. Wenn Sie nun den Patienten ansehen, werden Sie zunächst finden, dass die Entstellung eine sehr geringe ist, denn die ganze Narbe, welche dem entnommenen Lappen entspricht, liegt hier an der Seitenwand des Halses und

Fig. 7.



Querschnitt durch die Mundwinkel; Endresultat. L, Aeusseres Blatt des Ersatzlappens. L<sub>2</sub> Inneres Blatt des Ersatzlappens. W Wangenschleimhaut. L Lippenschleimhaut.



ist in grösster Ausdehnung *prima intentione* geheilt. Die Eröffnungsfähigkeit des Mundes ist eine ganz vollkommene, nicht von der Norm abweichende. Die an Stelle der Wangenschleimhaut eingepflanzte Haut hat einen durchaus Schleimhautähnlichen Charakter angenommen und ist gänzlich unbehaart. Endlich sind die normalen Backetaschen, von denen die Eröffnungsfähigkeit des Mundes in hohem Grade abhängig ist, durch die Plastik völlig wiederhergestellt.

Das Wesentliche der Methode, kurz gesagt, liegt also darin, mittelst eines einzigen Lappens Haut und Schleimhaut zu ersetzen und das dadurch zu ermöglichen, dass man die Stielinsertion des Lappens so weit entfernt von dem Defecte anlegt, dass die nach Verwendung desselben zum Schleimhautersatz übrig bleibende, freischwebende Brücke lang genug ausfällt, um die verloren gegangene Haut zu ersetzen.

---

## XVII.

# Ueber Transplantation frischer gestielter Lappen vom Thorax auf Weichtheildefecte des Ober- und Unterarmes.

Von

**Dr. W. Wagner**

in Königshütte, Oberschlesien.<sup>1)</sup>

(Hierzu Taf. VII, Fig. 4.)

— — — — —

Vor 2 Jahren hatte an dieser Stelle der leider zu früh verstorbene Maas über 2 Fälle von Plastik mit frischen gestielten Lappen aus entfernteren Körpertheilen referirt, nachdem er schon früher in von Langenbeck's Archiv, Bd. XXXI, eine grössere Arbeit über denselben Gegenstand veröffentlicht hatte. So viel mir bekannt, ist ausser den beiden Arbeiten von Maas Nichts über diesen Gegenstand publicirt worden, ausser neuerdings einer Arbeit von Salzer, der die Methode zur Behebung von Narbencontracturen der Hand und Finger anwandte, in der Wiener med. Wochenschrift.

Maas hat für die Transplantation frischer gestielter Lappen aus anderen Körpertheilen folgende Regeln aufgestellt:

- 1) müssen die betreffenden Theile, von und auf welche übergepflanzt wird, in möglichst bequemer Lage unbeweglich durch Gypsverband an einander befestigt werden,
- 2) muss bei Umwandlung des Defectes oder Geschwürs in eine frische Wundfläche mit besonderer Sorgfalt darauf geachtet werden, dass die oberflächliche weiche Gewebslage, welche mit

---

<sup>1)</sup> Vorgetragen am 4. Sitzungstage des XVI. Congresses der Deutschen Gesellschaft für Chirurgie, 16. April 1887.

zahlreichen senkrechten Gefässen durchsetzt ist und die eigentliche Granulationsschicht darstellt, sorgfältig abpräparirt wird, es darf nur die tiefere Schicht mit ziemlich straffem Bindegewebe und horizontal gelagertem Gefässnetze zurückbleiben.

Maas stützt sich hierbei auf die Untersuchungen von Thiersch<sup>1)</sup>, der auch für die Reverdin'sche Transplantation diese Abtragung der Granulationsschicht empfohlen, „weil die Gefässe und Gewebe der tieferen Schicht ganz geeignet sind zu einer schnellen entzündlichen Verklebung“.

- 3) Die zu transplantirenden Lappen müssen möglichst in der Richtung des Gefässverlaufes herausgeschnitten werden, selbst wenn hierdurch eine stärkere Drehung des Lappens behufs Einfügung in den Defect nothwendig werden sollte.
- 4) Der Lappen muss möglichst genau mit den Defecträndern durchnäht und befestigt werden, ebenso ist der Lappen fest an die angefrischte Geschwürsfläche anzudrücken, wenn nöthig durch einige versenkte Nähte.
- 5) Der freiliegende wunde Theil des Lappens und des frischen Defectes muss vor Austrocknungsnekrose und vor Sepsis durch Auflegen einer dicken Lage von Borsalbe geschützt werden.
- 6) Der Stiel wird mit einem Male in der Zeit vom 10. bis 14. Tage durchschnitten (einige Male hat allerdings auch Maas, durch die Umstände genöthigt, schon früher, am frühesten am 7. Tage, den Stiel durchschnitten und noch Anheilung erzielt).

Ich habe in den letzten Jahren eine Anzahl Fälle nach den Grundsätzen von Maas mit gutem Erfolge operirt und erlaube mir, Ihnen zwei derselben und zwar einen schon vor längerer Zeit und einen erst kürzlich Operirten vorzustellen.

Der erste Fall, der 18jährige Hüttenarbeiter Klich aus Polen, war im März 1885 mit dem rechten Arm in eine Maschine gerathen. Es war ihm die

---

<sup>1)</sup> C. Thiersch, Ueber die feineren anatomischen Vorgänge bei Aufheilung von Haut und Granulationen. Archiv für klin. Chirurgie. Bd. XVII. S. 323 und 324.

Haut vom unteren Drittel des Vorderarmes bis zum oberen Drittel des Oberarmes abgerissen worden, die mittleren zwei Dritttheile der Ulna zerschmettert, der grösste Theil der Muskulatur des Vorderarmes war zerrissen und zerquetscht, ebenso war die Arteria radialis und ulnaris zerrissen. Da der Pat. und dessen Angehörige die Amputation verweigerten, „weil er noch Gefühl in den Fingern habe“, so versuchte der behandelnde Arzt, Dr. Neufeld in Sosnowice, die conservative Behandlung, während welcher der Kranke jedoch theils durch septische Erscheinungen in Folge der Abstossung gangränöser Gewebe, theils durch die colossale Eiterung entsetzlich herunterkam.

Als ich den Kranken etwa 4 Monate nach der Verletzung zum ersten Male sah, war der Zustand folgender: Das untere Drittel des Oberarmes und die zwei oberen Drittel des Vorderarmes bestehen aus einer granulirenden Fläche; der Umfang des Vorderarmes, wo die Haut fehlt, ist durch den Defect der Ulna und der Muskulatur auf etwa  $\frac{1}{3}$  der Norm verdünnt und stellt eigentlich nur den Radius mit einer Granulationsschicht bedeckt dar, während der Umfang des Oberarmes wenig Veränderung zeigt; das Ellenbogengelenk ist passiv etwas beweglich, auch activ in geringerem Grade; die Bewegungen der Finger beschränken sich auf die Functionen der kleinen Fingermuskulatur, die Sensibilität an der Hand ist vollkommen erhalten.

Am 23. Juni 1885 wurde, nachdem die Granulationsschicht mit einem scharfen Löffel abgetragen war, ein 17 Ctm. im Quadrat haltender Lappen mit Fett und Fascie aus der rechten Thoraxseite in der Weise übergepflanzt, dass der Arm in gebeugter Stellung fest an den Thorax angelegt und der betreffende Lappen von aussen unten hinten her über den Defect am Oberarme und die Aussenseite des Ellenbogengelenkes herübergeschlagen wurde. Der obere Rand des Lappens wurde sorgfältig an den Rand der noch vorhandenen Haut des Oberarmes angenäht und ausserdem noch durch 2 Nähte, welche den vorderen Rand des Lappens breit fassten und an dem vorderen Rande des Thoraxdefectes befestigt wurden, auf seiner Unterlage angedrückt. — Eine weitere Befestigung war, besonders am unteren Rande, nicht möglich. Sodann wurde der Lappenstiel sowie der Zwischenraum zwischen Defect am Thorax und Oberarm mit grossen Mengen von Borsäurevaselin ausgefüllt, darüber wurde Jodoform-Krüllgaze und Sublimatwatte durch fest angezogene Mullbinden aufgepackt und endlich wurde der ganze Arm bis zur Hand hin mit Gypsbinden am Thorax befestigt. Am 13. Tage schnitt Dr. Neufeld den Stiel des Lappens, welcher Letzterer vollkommen auf seiner Unterlage angeheilt war, durch.

Als ich selbst den Patienten dann Anfangs September wiedersah, war der Defect am Oberarm ringsum vollständig geschlossen, dagegen der Defect am Vorderarm nur an den Rändern etwas besser vernarbt. Patient, der nach der Operation im Gypsverbande angeblich sehr heftige Schmerzen hatte, wollte sich nicht gleich zu einer zweiten Operation entschliessen, auch war der Defect an der Brust noch nicht vollständig verheilt. Ich versuchte deshalb durch mehrere Monate hindurch mehrfach Reverdin'sche Transplantationen, erreichte auch hier und da ganz hübsche Narbeninseln damit, doch zerfielen

dieselben immer sehr rasch wieder, so dass der Zustand Anfang Januar 1886 ziemlich der gleiche war, wie 4 Monate vorher.

Am 6. Januar 1886 machte ich unter freundlicher Assistenz des Herrn Prof. Mikulicz, der mich damals besuchte, eine zweite Transplantation aus der linken Thoraxseite auf den Vorderarm. Es wurde ein 16 Ctm. breiter und ebenso langer Lappen mit der Basis in der vorderen Axillarlinie von der Muskulatur lospräparirt, der Defect am Vorderarm von der Granulationschicht befreit, der Arm in stark gebeugter Stellung stark nach links gezogen und der betreffende Lappen von aussen her auf den Defect am Vorderarm angelegt. Um die Drehung des Lappens etwas zu verringern und eine zu starke Spannung zu vermeiden, welche selbst im Verbands durch ein ganz leichtes Zurückrutschen des stark nach links und vorn gezogenen Vorderarmes entstehen konnte, wurde am unteren Rande der Basis des Lappens noch ein langer bogenförmiger Entspannungsschnitt angelegt. Der Lappen konnte nur an seinem vorderen Rande an einigermaassen gesunder Haut befestigt werden, während er nach oben nur durch ein Paar Nähte theils an den Defectrand des Thorax und nach innen am harten Narbengewebe befestigt wurde, er legte sich jedoch dadurch, dass der Arm in dem Lappen gewissermaassen wie in einer Mittele lag, sehr gut auf seiner Unterlage fest. Der Verband war derselbe, wie bei der ersten Operation. — Die Schmerzen, über welche Pat., so lange der Gypsverband lag, klagte, waren ganz enorme und mussten immerfort durch Narcotica gemildert werden. Vorwiegend war es wohl das sehr starke Anziehen des Armes nach links, was dem Pat. so grosse Unannehmlichkeiten machte. Fieber bestand gar nicht, auch war sonst das Allgemeinbefinden ein ganz gutes. — Am 12. Tage nach der Operation wurde der Verband abgenommen und der Stiel des in allen seinen Theilen fest auf seiner Unterlage angewachsenen Lappens durchtrennt. — Im April 1886, also jetzt etwa vor einem Jahre, war sowohl die ganze Wundfläche am Arme, als auch der Defect am Thorax vollständig verheilt. — Sie sehen heute beide Lappen vollständig auf ihrer Unterlage verschiebbar, die Sensibilität ist im Vergleich zum anderen Arme eine völlig normale. — Die Herstellung der Letzteren war in den beiden Lappen eine sehr verschiedene; während sie am Oberarme schon  $\frac{1}{4}$  Jahr nach der Operation ganz normal war, war dies beim Unterarm lappen durchaus noch nicht der Fall in derselben Zeit und hat sich dieselbe offenbar erst im Laufe des letzten Jahres vollkommen hergestellt. Es mag dies wahrscheinlich darin seinen Grund gehabt haben, dass der Lappen am Oberarm an seinem oberen Rande gleich mit normaler Haut verwuchs und die Hautnerven ihrem normalen Verlaufe nach frei hereinwachsen konnten, während dies bei dem Lappen am Vorderarme nur von der Wundfläche aus geschehen konnte.

Was die Brauchbarkeit des Armes anlangt, so ist dieselbe eine relativ gute zu nennen. Klich hat seine kleine Fingermuskulatur ziemlich gut geübt, auch functioniren die Flexoren und Extensoren des Zeige-, Mittelfingers und Daumens ganz leidlich, so dass derselbe alle möglichen kleinen Hantirungen verrichten, unter Anderem zum Beispiel auch recht gut wieder schreiben kann.

Jedenfalls ist dieser Arm, so wenig schön er aussieht, ein recht brauchbarer geworden und tausendmal besser, als die complicirteste und bestfunctionirende Prothese. — Interessant ist in diesem Falle auch die theilweise Wiederherstellung der Function der Vorderarmmuskulatur, die sich offenbar fortdauernd jetzt noch durch den Gebrauch bessert. Während Sie jetzt unter dem transplantirten Lappen am Vorderarm deutlich bei Bewegungen der Finger Muskelbäuche sich contrahiren fühlen, waren jedenfalls an den Sehnen unter der Granulationsschicht am Radius hängend hier nur ganz minimale Fasern vorhanden, welche sich durch Massage, Electricität etc., vor Allem dann durch den Gebrauch zu kleinen Muskelbäuchen entwickelt haben.

Der zweite Fall, den ich Ihnen vorführe, wurde am 5. März d. J. operirt. Dem 21jährigen Bremser Johann Golda war am 30. Decbr. 1886 der rechte Arm derart durch eine Welle gequetscht worden, dass die Haut und ein Theil der Muskulatur des unteren Drittels des Oberarmes und der oberen zwei Drittel des Vorderarmes sich brandig abstiess. Nachdem die Abstossung gegen Ende Januar vollendet war, wurde theils durch Heftpflasterstreifen, theils durch Tauschiren und Verband mit reizenden Salben eine Vernarbung der äusseren Partien des Defectes erzielt, doch war dies selbstverständlich nur bis zu einer gewissen Grenze möglich und war vor Allem zu befürchten, dass, selbst wenn es gelänge eine Vernarbung zu erzielen, eine spitzwinkelige Contractur im Ellenbogengelenk eintreten würde. Es wurde deshalb am genannten Tage aus der linken Brustseite ein ca. 17 Ctm. im Quadrat haltender Lappen losgelöst und von innen her bei leichter Drehung auf die Vorderfläche des Vorderarmes aufgelegt. Eine sorgfältige Befestigung der Lappenränder durch Naht war in dem angrenzenden Narbengewebe nicht möglich, nur die Spitze des Lappens konnte ziemlich genau vernäht werden. Die Seiten wurden durch einige tiefgreifende Nähte an dem umliegenden Narbengewebe befestigt, ausserdem der Lappen in der Nähe seiner Basis durch 2 Matratzennähte etwas nach unten gezogen und am unteren Rande des Thoraxdefectes befestigt, wodurch ein glatteres Anlegen der Basalpartie des Lappens auf den Vorderarm erzielt wurde. Verband in derselben Weise, wie im ersten Falle. — In den ersten Tagen nach der Operation schwoll die Hand etwas an, doch hatte der Kranke weder Fieber, noch war das Allgemeinbefinden irgendwie gestört. Ausser der Klage, dass er schlecht liegen könne, bestanden überhaupt keine subjectiven Beschwerden. — Der Verband blieb deshalb 14 Tage liegen und wurde erst am 19. März abgenommen. Es zeigte sich, dass etwa 2 Ctm. des vorderen Randes des Lappens, gerade da, wo er durch eine grössere Anzahl von Nähten befestigt war, gangränös geworden, im Uebrigen war der Lappen fest auf seiner Unterlage verwachsen.

Um auch den auf der unteren Seite des Vorderarmes befindlichen Defect zu decken, löste ich die Basis des Lappens von ihrer Unterlage noch etwa 4 Ctm. weit ab und befestigte diese Partie, so wie den ganzen Lappen, mit Heftpflasterstreifen. Sie sehen, es ist von dieser Partie nur ein schmaler Zipfel angeheilt, der übrige Theil ist gangränös geworden. Ich habe jedoch verabsäumt, bevor ich dieses frisch abgelöste Hautstück auf seine Unterlage

auflegte, von Letzterer die Granulationsschicht wegzunehmen, worauf wahrscheinlich dieser Misserfolg zu schieben ist. Jedenfalls kann man, glaube ich, um das transplantierte Hautstück zu vergrössern, einen solchen Versuch machen, denn man sollte annehmen, dass die Ernährung eines so schmalen Stückes von dem fest aufgetheilten Lappen aus eine genügende wäre. — Durch die jetzige Transplantation ist auf alle Fälle der Contractur des Ellenbogengelenkes vorgebeugt, doch glaube ich, dass der noch jetzt bestehende Defect vielleicht noch mit Hülfe von Reverdin'schen Transplantationen zur Vernarbung gelangen wird. — Im Nothfalle würde auch noch eine zweite Transplantation aus der Haut des Thorax möglich sein. — Die Muskulatur des Vorderarmes functionirt schon beinahe normal. Die Sensibilität in dem transplantierten Lappen ist noch gering. Pat. fühlt Berührungen, doch unterscheidet er Spitze und Knopf der Stecknadel noch nicht, eben so wenig warm und kalt. — Vergl. die Abbildung nach einer Photographie Taf. VII. Fig. 4.

Einen dritten ähnlichen Fall habe ich am 13. Februar d. J. in Polen operirt. Der 21jährige Abraham Brechner aus Sielce, welcher in einer Celloidinfabrik arbeitete, war am 1. December 1886 im Gesicht, an beiden Beinen und besonders am rechten Arm durch Schwefelsäure verbrannt worden. — Fast überall waren die Verbrennungen III. Grades. Während die im Gesicht mit starker Verziehung desselben und Ectropion der Unterlippe und diejenigen der Unterextremitäten mit starken starren Narbenbildungen heilten, blieb ein grosser Theil der Verbrennung des rechten Armes unvernarrt. — Als ich den Patienten am 13. Februar d. J. sah, war der Zustand folgender: Die zwei oberen Drittel des rechten Vorderarmes vom Ellenbogengelenk abwärts bis Handbreit über das Handgelenk bilden eine circuläre Granulationsfläche auf etwa 3 Finger breit von hartem Narbengewebe begrenzt. — Die Muskulatur des Vorderarmes functionirte nahezu in normaler Weise, nur war Streckung und Beugung der Finger offenbar durch die grosse Spannung etwas beschränkt. — Wie mir der behandelnde Arzt, Herr Dr. Neufeld in Sosnowice, mittheilte, hatte die Vernarbung in den letzten 2 Monaten wenig oder gar keine Fortschritte gemacht. An eine vollständige oder auch nur annähernde Heilung des circulären Geschwüres war ja überhaupt nicht zu denken ohne Ueberpflanzung eines Hautlappens. — Dies geschah in ganz ähnlicher Weise, wie im Fall 1 bei der 2. Transplantation. Es wurde ein 17 Ctm. breiter und 16 Ctm. langer Lappen aus der Seitenfläche des Thorax lospräparirt, nachdem die Granulationsfläche des Vorderarmes abgetragen und die Ränder der Narbenmassen geglättet worden waren. Der Lappen wurde in der Weise von aussen um den Vorderarm herumgeschlagen, dass der Letztere wie in einer Mitella hing. Durch einen bogenförmigen Entspannungsschnitt am unteren Lappenrande wurde die Drehung erleichtert. Der obere Rand des Lappens wurde durch zwei tiefgreifende Nähte an dem oberen Rande des Thoraxdefectes angeheftet. Die seitlichen Ränder des Lappens wurden an den Narbenrändern, so weit es ging, angeheftet, doch konnte eine sehr sorgfältige Naht an dem gewulsteten, leicht ausreissenden Narbengewebe nicht stattfinden. — Verband wie in den früheren Fällen. Am 17. Februar d. J.,

am 14. Tage nach der Operation, trennte Dr. Neufeld den Stiel und fand mit Ausnahme eines schmalen gangränösen Streifens am oberen Rande den ganzen Lappen fest verwachsen. — Ueber Schmerzen hatte während des 14 Tagen liegenden Verbandes der sehr verständige Pat. nur wenig geklagt. Am 6. April sah ich den Patienten wieder. Der Lappen ist in seiner ganzen Breite angeheilt, so dass die Continuität der Haut am Vorderarme der Länge nach auf über  $\frac{2}{3}$  des Umfanges wieder hergestellt ist. Nur auf der inneren Seite des Vorderarmes besteht noch eine gut granulirende, unregelmässig gestaltete, in ihrer grössten Länge etwa 8, in grösster Breite etwa 3 Ctm. haltende Wundfläche; sicherlich wird diese in einigen Wochen heilen. — Beweglichkeit des Ellenbogengelenkes bezüglich der Streckung noch beschränkt, des Handgelenkes und der Finger nahezu normal. Was die Sensibilität des transplantierten Lappens anlangt, so ist dieselbe noch erheblich herabgesetzt. Tasteindrücke werden empfunden und localisirt, doch z. B. Spitze und Knopf der Nadel nicht unterschieden. Pat. giebt an, noch kein völlig „Gefühl“ in dem Lappen zu haben. Wie mir der behandelnde Colleague mittheilte, wurden die ersten Tasteindrücke etwa 3 Wochen nach der Operation empfunden.

M. H.! Ausser diesen Transplantationen von der Fläche des Thorax auf Vorder- und Oberarm, habe ich nach derselben Methode noch mehrere derartige Transplantationen an anderen Körperstellen, z. B. bei Unterschenkelgeschwüren von einem Unterschenkel auf den anderen, vom Rücken in die Achselhöhle u. s. w., ausgeführt, doch behalte ich mir die Veröffentlichung derselben für später, wenn ich noch weitere Erfahrungen darüber gesammelt habe, vor.

Im Allgemeinen habe ich mich an die Vorschriften von Maas gehalten und unterschreibe diese voll und ganz, nur habe ich die Erfahrung gemacht, dass ein sorgfältiges Einnähen des Lappens in den Defect durchaus nicht so wichtig ist, wie Maas glaubt, in mehreren meiner Fälle war dies gar nicht möglich, da die betreffenden, das Geschwür umlagernden Narbenmassen nicht vollständig entfernt werden konnten. Die Hauptsache ist jedenfalls das feste Aufliegen des zu transplantirenden Lappens auf seiner Unterlage. Ob es möglich ist, wie ich dies im zweiten Falle versuchte, durch weiteres Abtrennen an der Basis des Lappens die Fläche desselben noch zu vergrössern, muss erst die weitere Erfahrung lehren, da ich, wie schon oben erwähnt, in meinem Versuche den Fehler gemacht hatte, an der Stelle, wo das neu abgelöste Stück aufgelegt werden sollte, die oberflächliche Granulationschicht vorher abzutragen.



M. H.! Ich glaube, dass diese Transplantationen frischer Lappen einen ganz ausserordentlichen Fortschritt in der Behandlung grosser Geschwürsflächen, besonders der Extremitäten, darstellen, und dass dieselben geeignet sind, in sehr vielen Fällen vorher völlig unbrauchbare Extremitäten wieder in brauchbare zu verwandeln, Contracturen der Gelenke zu verhüten oder zu beheben und selbst Extremitäten, welche unrettbar der Amputation verfallen scheinen, zu erhalten und in einen leidlich brauchbaren Zustand zu versetzen. Sicherlich können wir im Hinblick auf unsere Methode in der conservativen Behandlung schwerer Verletzungen der oberen Extremitäten viel weiter gehen, als dies seither der Fall gewesen. Wenn auch für die untere Extremität die Sache nicht so günstig liegt, wie für die obere, so können wir sicherlich durch solche Transplantationen grosse circuläre Unterschenkelgeschwüre, welche einen Menschen vollständig arbeitsunfähig machen, zur Heilung, traumatische Weichtheildefecte zur Vernarbung bringen u. s. w. Jedenfalls ist die Methode werth, weit mehr als seither angewendet zu werden, jedenfalls wird die weitere Erfahrung sie noch vervollkommen, und wenn sie auch kosmetisch keine besonderen Resultate aufzuweisen hat, wie die neueren Vervollkommnungen der Rhinoplastik und der Gesichtsplastiken überhaupt, so halte ich es vom praktischen Gesichtspunkte aus für doch mindestens ebenso wichtig, eine Methode weiter anzuwenden und weiter auszubilden, welche in sehr vielen Fällen dazu angethan ist, Leuten aus der arbeitenden Klasse die gefährdete Arbeitsfähigkeit möglichst zu erhalten und die verlorene wieder zu geben.

---

#### **Erklärung der Abbildung auf Taf. VII. Fig. 4.**

Fall 2, Golda, photographisch aufgenommen nach völliger Heilung am 10. Juni 1887.

---

## XVIII.

# Ueber Thonabdrücke der Prostata am Lebenden

als die beste Methode zur Gewinnung eines zuverlässigen und bleibenden Nachweises der Vergrösserung derselben.

Von

**E. Hurry Fenwick, F. R. C. S.,**

Surgeon am St. Peter's Hospital für Harnkrankheiten, Assistant Surgeon am London Hospital.<sup>1)</sup>

(Hierzu Tafel VII. Fig. 5, 6.)

M. H.! Es ist recht bemerkenswerth, dass gegenüber den enormen Fortschritten, die in der Kenntniss der Aetiologie und der Diagnostik anderer Krankheiten während der letzten 20 Jahre gemacht worden sind, unser Wissen in Bezug auf die Functionsstörungen und die organischen Erkrankungen der Prostata sehr weit zurückgeblieben ist. Der grössere Theil unserer bezüglichen Kenntnisse beruht aber auf der mikroskopischen Untersuchung der Drüse post mortem, während die makroskopischen Verhältnisse am Lebenden weniger studirt worden sind, was um so wunderbarer erscheint, wenn man bedenkt, dass dieselbe dem untersuchenden Finger gar leicht zugänglich ist. Unsere Begriffe von der lebenden, normalen Prostata rühren hauptsächlich von unserer Kenntniss anatomischer Präparate derselben her — was zu ganz falschen Auffassungen Anlass giebt — und wir besitzen durchaus keinen richtigen Maassstab der normalen Grösse oder

---

<sup>1)</sup> Dieser Vortrag sollte von dem Herrn Verfasser auf dem XVI. Congresse der Deutschen Gesellschaft für Chirurgie zu Berlin gehalten werden; Derselbe war aber am Erscheinen verhindert; auch die übersandten Thon-Abdrücke konnten nicht demonstirt werden, da sie zerbrochen anlangten; dafür hat der Herr Verfasser später die Abbildungen eingesandt.

Form, an dem wir die pathologischen Abweichungen bemessen könnten.

Es ist, glaube ich, nicht allgemein bekannt, dass dieses Organ in Bezug auf die Form der Oberfläche zahlreichen Veränderungen unterworfen ist, welche von vielerlei Ursachen abhängen, z. B. Schlafen und Wachen, Körperstellung und auch der Cohabitation.

Wenn wir hinwiederum die pathologischen Verhältnisse in Betracht ziehen — also jene Zustände, welche uns Veranlassung geben eine Rectaluntersuchung vorzunehmen — so können wir nicht umhin, zu gestehen, dass die betreffende Diagnose häufig einer anderweitigen Begründung bedarf, als der bloss tactilen Untersuchung der Drüse und ihrer Umgebung.

Zweifelsohne findet dieser Mangel seine genügende Erklärung darin, dass die Untersuchung der Prostata für den Arzt lästig und für den Patienten gewöhnlich schmerzhaft ist, und wenn die Nothwendigkeit einer solchen Exploration eintritt, so wird sie nur zu oft nachlässig und flüchtig ausgeführt. Ein fernerer Grund der Unzulänglichkeit unseres Wissens besteht in der Verschiedenheit der tactilen Empfindlichkeit und der Beurtheilung von Grösse und Form bei den verschiedenen Beobachtern. Der eine Arzt beschreibt einen tuberculösen Herd als Bohnengross, während ein Anderer denselben für Wallnussgross hält.

Dieser Mangel eines vergleichenden Maassstabes führte mich darauf, an einer Reihe von Männern, die sich bei voller Gesundheit befanden, die Prostata zu untersuchen, wobei mir denn alsbald eine Anzahl bedeutender Verschiedenheiten auffiel. Meine hierbei gewonnenen Erfahrungen gedenke ich demnächst unter dem Titel „Die normale Prostata und deren Formveränderungen in Folge von Schlaf, Körperstellung und Cohabitation“ zu veröffentlichen. Der Zweck der vorliegenden Mittheilung ist der, Ihnen eine Methode vorzulegen, welche ich anwandte, um die Verschiedenheiten, die sich mir bei Gesunden und Kranken darboten, aufzuzeichnen.

Im Anfang pflegte ich Diagramme anzufertigen, um eine Aufzeichnung der verschiedenen Drüsen zu erhalten, was sich in der That als die schnellste und praktischste Methode empfiehlt; jedoch ist sie nicht genau genug, denn das Schraffiren lässt die Erhebungen und Vertiefungen nicht genügend erkennen.

Ich construirte deshalb ein Instrument, um die Breitenverhältnisse zu messen. Dasselbe bestand aus einem Metallstreifen, der sich auf einem Stifte drehte, welcher letzterer am rechten Daumenballen befestigt wurde. Dabei ging das eine Ende des Metallstreifens über eine Scheibe hinweg, das andere Ende wurde am rechten Zeigefinger befestigt, dessen Bewegungen es auf diese Weise folgte. Wenn nun der Zeigefinger in's Rectum eingeführt wurde, so konnten die seitlichen Bewegungen desselben und somit die Breite der Vorstehdrüse auf der Scheibe aufgezeichnet werden. Dies genügte jedoch nicht, um die sagittalen Grössenverhältnisse und die verschiedenen Unebenheiten auf der Oberfläche zu verzeichnen. Ich fing also schliesslich an, Thonabdrücke anzufertigen, und dieses Verfahren erlaube ich mir Ihnen zu empfehlen.

Ich zeige Ihnen hier 2 Abdrücke von Carcinoma prostatae, die ich aus 9 von mir während des letzten Jahres (1886) beobachteten Fällen derselben Erkrankung ausgewählt habe.

A. rührt von einem 53jährigen Manne her; derselbe kam als Privatpatient in meine Behandlung mit den Symptomen von Verschluss in Folge von Prostatavergrößerung. Es gelang mir mittelst der Colotomie dem Patienten Erleichterung zu verschaffen (vergl. Taf. VII. Fig. 5; a Ansicht von vorne, b von hinten).

B. stammt von einem 63jährigen Manne her, der ebenfalls wegen ähnlicher Beschwerden zu mir kam, und bei dem ich auch durch die Colotomie Erfolg erzielte (vergl. Taf. VII. Fig. 6, Ansicht von hinten). Dieser Abdruck ist mit Gyps überzogen behufs Aufstellung in der Sammlung. Nach Verlauf einiger Monate soll, wenn der Patient am Leben bleibt, nochmals ein Abdruck angefertigt werden, um das Wachsthum des Tumors zu zeigen.

Das Verfahren ist folgendes: Zur Vorbereitung lasse ich gewöhnlich eine gründliche Stuhlentleerung vornehmen und, wenn der betreffende Patient sehr empfindlich ist, werden einige Cubikcentimeter einer 20 proc. Lösung von Cocain in's Rectum injicirt. Ein Stück Modellirthon wird ungefähr zu der Gestalt einer Prostata und der hinteren Wand der Blase mit einigen schnellen Griffen zurechtgeformt und unter die linke Hand gelegt, während der rechte Zeigefinger die Prostata abtastet, um eine Uebersicht von der Gestalt derselben zu gewinnen. Darauf wird mit Hülfe beider Hände der Thon in groben Umrissen annähernd in die eben am Patienten abgetastete Form verarbeitet. Der rechte Zeigefinger wird nunmehr wiederum in's Rectum eingeführt und der rechte Lappen zunächst vorgenommen, indem man Stück für Stück genau

die Gestalt abtastet; nachdem man mit dem linken Lappen ebenso verfahren hat, wird das Modell dementsprechend mit beiden Händen abgeändert. Sodann wird noch einmal der rechte Zeigefinger eingeführt und Stück für Stück über die Prostata hinwegbewegt, indem der linke Index in gleicher Weise über den provisorischen Abdruck hinübergeführt wird. Somit wird das lebende Gebilde mit dem todtten verglichen, und zwar ist es überraschend, wahrzunehmen, wie gut und genau dies geschieht, indem bei gleichmässiger Bewegung der beiden tastenden Finger dieselben mit der grössten Gleichmässigkeit arbeiten. Jeglicher Fehler, sei es in Bezug auf Prominenzen oder Depressionen, wird sofort erkannt und mit Leichtigkeit abgeändert. Ein wenig Oel auf die Oberfläche des Thonabdruckes aufgetragen erleichtert das Modelliren sehr wesentlich. Nun wird der Abdruck zum Trocknen bei Seite gelegt, nachdem Name und Nummer des Falles notirt worden sind. Bei progressiven Fällen kann man nach einem oder zwei Monaten einen zweiten Abdruck anfertigen.

Ich habe dieses Verfahren der Kritik des Congresses unterbreitet, weil ich es für ein sehr einfaches halte und weil ich glaube, dass man hierin ein zuverlässiges Mittel besitzt, um die wahre Gestalt und die wirklichen Verhältnisse der Prostata im normalen wie im pathologischen Zustande zu beurtheilen; daneben ermöglicht es diese Methode, einen bleibenden Nachweis der makroskopischen Veränderungen, welche im Verlaufe eines Prostataleidens auftreten können, zu führen.

---

### Erklärung der Abbildungen auf Taf. VII.

Fig. 5. Fall A. Das Gewächs geht vom rechten Lappen aus; der linke ist normal.

a Ansicht von vorn, b von hinten.

Fig. 6. Fall B. Das Gewächs geht vom linken Lappen aus; der rechte ist normal.

Ansicht von hinten.

---

## XIX.

# Zur Casuistik der gangränösen Hernien und des Anus praeternaturalis.

Von

**Dr. F. Haenel**

in Dresden,

früher Assistenzarzt der chirurg. Abtheilung des Diakonissenhospitales in Dresden.

---

In dem Hospital der Dresdener Diakonissenanstalt sind in der Zeit vom 1. Januar 1885 bis 1. Juli 1886 wegen eingeklemmter Brüche 16 Herniotomien gemacht worden. 10 Mal wurde nach Eröffnung des Bruchsackes und Erweiterung der Bruchpforte der Darm reponirt und ungestörte Heilung erzielt, dagegen konnte 5 Mal die Reposition nicht vorgenommen werden wegen Gangrän des Darmes und in einem 6. Falle musste von derselben abgestanden werden, weil bei der Eröffnung des Bruchsackes der im Uebrigen gesund aussehende Darm in grosser Ausdehnung von seinem Mesenterium abgerissen sich vorfand. In allen diesen Fällen wurde der Anlegung eines Anus praeternaturalis vor der sofortigen Resection und Naht des Darmes der Vorzug gegeben, im Einverständniss mit den Ansichten wohl der meisten Chirurgen. Inwiefern Einzelne, wie Maas, Riedel, Kocher, einen besonderen Standpunkt in dieser Frage einnehmen, will ich nachher anführen.

Nach den durch die Literatur bekannten Fällen, vornehmlich nach den Zusammenstellungen von Madelung (Archiv für klin. Chirurgie. Bd. XXVII.) und Rydygier (Berliner klin. Wochenschr. 1881. No. 43), welche durch die Arbeit von Reichel (Deutsche Zeitschrift für Chirurgie. Bd. XIX.) noch vervollständigt wurden, ist die Mortalität bei primärer Resection eine sehr hohe, so dass nach den genannten Statistiken, die 121 circuläre Resectionen des Darmes aufstellen, bei 56 wegen gangränöser Hernien primär vor-

genommenen Operationen 29 Todesfälle gegenüber 24 Heilungen und 3 bleibenden Fistelbildungen stehen. Dabei sind diejenigen Fälle noch als geheilt angeführt, bei denen zwar Nahtinsufficienz oder Perforation des Darmes an anderer Stelle eintrat, der Koth sich jedoch zufälliger Weise nicht in die Peritonealhöhle, sondern nach aussen entleerte. Andererseits machen, worauf verschiedentlich hingewiesen wurde, diejenigen Fälle das Verhältniss für die primäre Resection ungünstig, welche auch ohne die Resection, wenn nur ein widernatürlicher After angelegt worden wäre, durch Collaps oder diffuse Peritonitis tödtlich verlaufen wären. — Ungünstig ist auch das Resultat der primären lineären Naht nach Excision des circumscribten brandigen oder verdächtigen Darmstückes, oder nach Circumcision der Perforationsstelle, wie sie z. B. in der zweiten chirurgischen Abtheilung des Krankenhauses Wieden (Hospitalbericht 1884) von Kumar in 2 letal ausgegangenen Fällen angewandt wurde. Körte (Berliner klin. Wochenschrift. 1883. No. 50) erwähnt ebenfalls einen auf diese Weise behandelten Fall mit tödtlichem Ausgang. Die Gefahr einer nachträglichen Perforation des versenkten Darmes ist hier insofern noch grösser, als bei der circulären Resection und Naht, als ja in unmittelbarer Nähe des erkrankten Gewebes oder in diesem selbst genäht wird.

Ein noch ungünstigeres Mortalitätsverhältniss ergiebt die Zusammenstellung der nach dem Erscheinen von Reichel's Statistik veröffentlichten Fälle von primärer Darmresection und Naht bei brandigen Hernien. In der mir zugänglichen jüngeren Literatur finde ich, ohne jedoch auf Vollständigkeit Anspruch machen zu wollen, 16 Fälle von primärer Resection und Naht des Darmes bei Gangrän eingeklemmter Hernien und zwar mit 10 Todesfällen und 6 Genesungen, wobei 2 Mal vorübergehende Kothfistel bestand. Es möge mir erlaubt sein, diese Fälle hier kurz zu referiren:

Riedel (Verhandl. der Deutschen Gesellsch. für Chirurgie. XII. Congr.) sprach sich auf dem Chirurgen-Congress 1883 auf Grund seiner schlechten Erfahrungen mit Anlegen eines Anus praeternaturalis für die circuläre Resection und Naht bei gangränösen Hernien aus und rath nach Extirpation des Bruchsackes den weit hervorgezogenen Darm anzuheften und erst am folgenden Tage ohne Chloroform zu reseciren und zu nähen. Bei dem Fall, der diesen Vorschlag illustrierte und ursprünglich als geheilt angeführt worden war, bildete sich (cfr. Bericht im Centralblatt für Chirurgie. 1883. S. 45) später eine Kothfistel, weshalb nochmals resecirt und genäht wurde, worauf der Patient an Peritonitis starb.

Prati (ref. Centralblatt. 1883. S. 600) verlor einen Operirten an Shock.

Ill (ref. Centralblatt. 1883. S. 782) theilt einen letal verlaufenen Fall von Marcey und zwei eigene Fälle mit, von denen der eine an allgemeiner Peritonitis bei gutem Nahtverschluss zu Grunde ging, der andere nach vorübergehender Fistelbildung völlig genas.

Wettergren (ref. Centralblatt. 1883. S. 784) beschreibt einen wegen Kothperitonitis letal verlaufenen Fall. Ein zweiter Patient von ihm genas zunächst nach vorübergehender Kothfistelbildung, ging aber kurze Zeit nach der Operation an Pyloruscarcinom zu Grunde. Ein dritter Fall von Wettergren stammt aus der neuesten Zeit (ref. Centralblatt. 1886. S. 494) und endigte ebenfalls tödtlich durch Perforation kleiner Ulcera in der Darmwand oberhalb der Nahtstelle.

Rosenberger erwähnt auf der Magdeburger Naturforscher-Versammlung zwei unglücklich verlaufene Fälle von primärer Resection bei gangränösen Hernien.

Feld (Archiv für klin. Chirurgie. Bd. XXX.) beschreibt einen geheilten Fall aus der Bonner Klinik.

Kosinski (ref. Centralblatt. 1886. S. 173) verlor 2 Patienten nach primärer Resection.

Maas (Sitzungsberichte der physik.-med. Gesellschaft in Würzburg. 1885. S. 74 ff.) machte die Frage, ob sofortige Resection oder Anlegung eines Anus praeternaturalis, davon abhängig, ob ein Stück Darm allein oder nur mit einem kleinen Mesenterialstück, oder ob grössere Parteen des Mesenteriums eingeklemmt waren. Im ersten Falle hält Maas die primäre Resection für indicirt und erwähnt einen auf diese Weise behandelten günstig verlaufenen Fall, der jedoch wenige Tage nach der Operation an hypostatischer Pneumonie starb.

Walter (Centralblatt für Chirurgie. 1886. S. 692) erzielte nach Resection von  $\frac{3}{4}$  Ellen Dünndarm bei acut eingeklemmter rechtsseitiger Leistenhernie ungestörte Heilung.

In jüngster Zeit veröffentlichte Kocher (Correspondenzbl. für schweizer Aerzte. 1886. No. 5) einen nach primärer Resection von 1 M. 60 Ctm. gangränösen Darmes mit nachfolgender Naht geheilten Fall. Im Anschluss an dieses brillante Resultat plaidirt er lebhaft für die primäre Resection, deren Technik er durch sein Verfahren der queren Mesenterialtrennung wesentlich verbessert.

Bei unseren 6 Fällen wurde ein Anus praeternaturalis angelegt, 4 mal (Fall I, II, IV, VII), indem der nach Erweiterung der Bruchpforte hervorgezogene Darm an die Hautwunde angenäht und die gangränöse Partie abgetragen wurde, 2 mal (Fall III und VI), indem erst aus der Continuität des Darmes ein (18 und 51 Ctm. langes) Stück resecirt und dann die beiden Darmenden wie die Läufe einer Doppelflinte aneinander und an die Haut genäht wurden. Bei einem weiteren Falle war der Anus praeternaturalis



ausserhalb der Anstalt wegen Gangrän des eingeklemmten Bruches angelegt worden, so dass also seit 1885 sieben Fälle von wider-natürlichem After zur Beobachtung kamen. Es handelte sich um 3 Männer und 4 Frauen, 5 mal um Cruralhernien, 2 mal um In-guinalhernien. Dreimal erfolgte, bevor eine Behandlung der Anus praeternaturalis eingeleitet werden konnte, der letale Ausgang und zwar in einem Falle durch Collaps ohne entsprechende anatomische Veränderungen, in einem zweiten durch Inanition in Verbindung mit rapid zunehmender Lungenphthise, das dritte Mal in Folge von allgemeiner fibrinöser Peritonitis. In den 4 übrigen Fällen wurde die Beseitigung des Anus praeternaturalis angestrebt, da keine Aussicht zu einer Spontanheilung vorhanden war, und zwar wurde einmal die secundäre circuläre Resection und Naht des Darmes vorgenommen, wobei der Patient durch Kothperitonitis zu Grunde ging. Bei den restirenden 3 Fällen kam das Dupuytren'sche Verfahren mit der Darmschoere und mit nachfolgendem platischem Verschluss der Fistel zur Anwendung, wobei jedes Mal Heilung eintrat.

Die Literatur über Anus praeternaturalis findet sich, ausser in den schon erwähnten Arbeiten, grossentheils bei von Bergmann (Deutsche med. Wochenschrift. 1883. No. 1) und Körte (Berliner klin. Wochenschrift. 1883. No. 50) angegeben. von Bergmann, welcher die Etablirung eines Anus praeternaturalis bei gangränösen Hernien und dessen spätere Beseitigung durch die Dupuytren'sche Methode oder durch Resection befürwortet, beschreibt einen durch Resection geheilten Fall von Anus praeternaturalis in der Linea alba. von Bergmann und noch mehr Körte geben ausführliche Regeln für die Anlegung der Darmschoere, und Letzterer sammelte, indem er eine Zusammenstellung von Heimann (Deutsche medic. Wochenschrift. 1883. No. 7) benutzt, 104 Fälle von Anus praeternaturalis, in denen das Dupuytren'sche Enterotom zur Anwendung kam und von denen nur 4 resp. 5 in Folge dieses Verfahrens starben. Unter den 83 von Heimann angeführten Fällen findet sich 50 mal völlige Heilung, 26 mal Zurückbleiben einer kleinen Fistel und 7 mal Exitus letalis verzeichnet. Von diesen 7 Todesfällen fallen 4 der Methode zu Last, einer ist der zu zeitigen Anwendung der Klammer, schon nach 20 Tagen, Schuld gegeben und 2 ereigneten sich unabhängig von dem Eingriff. Von den Körte's-

schen 12 mit Enterotom behandelten Kranken sind 2 gestorben, und zwar ohne Zusammenhang mit der Anwendung der Klammer, der eine an Phthisis pulmonum, der andere an Pyelonephritis. Zehn weitere von Körte zusammengestellte Fälle von Klammerbehandlung sind geheilt. Mäurer (Deutsche Zeitschrift für Chirurgie. Bd. XVIII.) empfiehlt an Stelle der Dupuytren'schen Darm-scheere oder der Dieffenbach'schen Krücke ein neues, von ihm schon 1881 in der Deutschen medic. Wochenschrift angegebenes Verfahren zur Zurückdrängung des Spornes mittelst elastischen Tampons und illustriert sein Verfahren durch Mittheilung eines auf diese Weise geheilten Falles. In den schon citirten Arbeiten von Madelung, Rydygier und Reichel finden sich 37 Fälle von circulärer Darmresection und Naht bei Anus praeternaturalis oder Fistula stercoralis zusammengestellt mit 21 Heilungen, jedoch auch einige Male mit vorübergehender Kothfistelbildung, 2maliger Bildung einer bleibenden Kothfistel und 14 tödtlichen Ausgängen. Riedel erwähnte auf dem Chirurgen-Congress 1883 einen Fall von Resection mit tödtlichem Ausgange, weil der Patient durch die Kothfistel schon zu sehr heruntergekommen war. Kosinski (l. c.) giebt der Resection den Vorzug vor der Klammerbehandlung und theilt 2 Fälle von spontan entstandenem Anus praeternaturalis, die durch Resection und Naht geheilt wurden, mit. Maas stellte in der Würzburger physik.-med. Gesellschaft am Ende seines oben erwähnten Vortrages einen geheilten Fall vor, bei dem er den wegen gangränöser Hernie angelegten widernatürlichen After zwei Monate später durch die Resection beseitigt hatte. Svensson (ref. Centralblatt. 1886. S. 568) macht 2 Fälle bekannt, in denen er, wegen Ileus 15 Tage nach Reposition eines nicht gangränösen eingeklemmten Bruches in dem einen, und wegen brandiger Hernie in dem anderen, einen Anus praeternaturalis anlegte und diesen später durch Resection beseitigte, in dem ersten Falle mit Ausgang in Genesung, in dem zweiten in Tod.

Wir haben also im Ganzen, wenn wir unseren Fall mit tödtlichem Ausgang hinzurechnen, 43 Fälle von secundärer circulärer Resection und nachfolgender Naht, wobei 25mal Genesung, 2mal Bildung einer bleibenden Fistel und 16mal letales Ende eintrat. In solchen Fällen von Kothfistel, wo der Defect in der Darmwand nur einen kleinen Theil des Umfanges des Darmrohres betraf, ist

wiederholt die lineäre Naht nach Circumcision der Perforationsstelle gemacht worden, eine Operation, die selbstverständlich eine weit bessere Prognose giebt, als die circuläre Resection, während, wie oben bemerkt, bei frischen brandigen Hernien das prognostische Verhältniss beider Operationen ein umgekehrtes sein dürfte. In der neueren Literatur finde ich diese Methode von Meusel und Koch in Anwendung gebracht. In 2 Fällen von solchen Fisteln, die er wegen Ileus und wegen eingeklemmter Leistenhernie mit Gangrän und Perforation des Darmes angelegt hatte, machte Meusel (Deutsche medic. Wochenschrift. 1883. No. 7) mit gutem Erfolg secundär die Laparotomie, Abtrennung des Darmes, Anfrischung der Darmfistel, lineäre Naht und Versenkung des Darmes. Ebenso verfuhr Koch (Deutsche Zeitschrift für Chirurgie. XXIII.) bei einem wegen gangränöser Hernie angelegten Anus praeternaturalis, nachdem er jedoch vorher den vorhandenen Sporn durch mehrmalige Anwendung der Dupuytren'schen Darmscheere beseitigt hatte.

Ich lasse nun mit gütiger Erlaubniss des Oberarztes der chirurgischen Abtheilung, Herrn Dr. Rupprecht, dem ich dafür und für seine freundliche Unterstützung an dieser Stelle den besten Dank sage, die Krankengeschichten der hier beobachteten Fälle folgen:

I. Gangränöse rechtsseitige Cruralhernie. Herniotomie mit Anlegung eines widernatürlichen Afters am zweiten Tage nach der Einklemmung. Tod 9 Tage nach der Operation durch Collaps. — Frau Zimmermann, 46 Jahre alt, Schmiedswittwe aus Dresden. Früher nie Bruch bemerkt. 2. Novbr. 1885 Abends plötzliches Unwohlsein, rasch zunehmende Schmerzen im Abdomen und in der rechten Leistengegend, wo nun zum ersten Male eine kleine Geschwulst bemerkt wurde. Am Vormittag desselben Tages war der letzte Stuhlgang erfolgt, seitdem trotz mehrerer reichlicher Klystiere weder Stuhl noch Flatus. Heftiger Singultus und Erbrechen, zuletzt von kothigen Massen. — In der Nacht vom 4. zum 5. Nov. Aufnahme in die Anstalt. Stark collabirte Frau. Kalte Nase, eingefallenes Gesicht. Expirationsluft sehr faeculent riechend. Starker Meteorismus; Darmfiguren, heftige kolikartige Schmerzen. In der rechten Leistengegend, unterhalb des Poupart'schen Bandes, ein über Wallnussgrosser, spontan und bei Berührung sehr schmerzhafter Tumor, über demselben die äussere Haut entzündlich-ödematös geschwollen. Leerer Percussionsschall. — Ohne vorhergegangenen Taxisversuch Herniotomie. Bei Eröffnung des Bruchsackes fliessen wenige Tropfen Eiter ab. Die vorliegende Dünndarmschlinge, stellenweise mit dem Bruchsack verwachsen und stumpf von diesem gelöst, ist glanzlos,

braunroth, mit einem Linsengrossen grauweissen Flecke in der Mitte. Nach Erweiterung der Bruchpforte durch mehrere seichte Einschnitte nach innen wird der Darm vorgezogen. Keine Gangrän an den eingeschnürten Stellen. Das prolabirte Darmstück wurde durch eine Anzahl von Knopfnähten an die Hautwunde angenäht und darauf unter sehr geringer Blutung abgetragen. Da kein Darminhalt ausfloss, wurde durch vorsichtiges Einführen eines elastischen Katheters in die beiden offenen Darmlumina das zuführende Ende constatirt, in dasselbe sodann ein Gummischlauch eingeführt, der durch eine Naht an die Haut befestigt und mit einer Glasrohrunterbrechung in ein Gefäss am Fussboden geleitet wurde. Abfluss von reichlichem dünnen Koth. — Umschlag von essigsaurer Thonerde auf die Wunde. Opium. — Am folgenden Tage subjective Erleichterung. Abends jedoch unter Temperatursteigerung (39°) Schmerzen, besonders in der rechten Seite des Abdomens, Singultus, kühle Nase, trockene Zunge. Exsudat in der Bauchhöhle durch Percussion diagnosticirt. Fortdauernder Abfluss von Koth. Priessnitzumschlag um den Leib. Opium. — In den nächsten Tagen blieb dieser Zustand bei normaler Temperatur und Pulsfrequenz bestehen. Dann wurde der Ausfluss von Koth geringer. Häufiges Erbrechen, schliesslich Kotherbrechen. Wegnahme des Gummirohres änderte nichts. Magenausspülungen, die reichlich kothige Flüssigkeiten zu Tage förderten, hatten nur geringe Erleichterung zur Folge. Wiederum subtiles Einführen eines stärkeren Schlauches in das anscheinend zuführende Darmrohr; der Darmverschluss blieb bestehen. Erst nach Wegnahme des Schlauches, der offenbar in dem abführenden Darmrohr gesteckt und das zuführende comprimirt hatte, wieder Abfluss von Koth, der durch einen eingeführten Katheter in ein Gefäss geleitet wurde. Am nächsten Tage hörte der Abfluss wieder auf, nachdem der Katheter trotz Heftpflasterbefestigung immer wieder herausgerutscht war. Wieder Oclusionerscheinungen. Es gelang nicht mehr, den Katheter dauernd in den Darm einzuführen. — Am 9. Tage nach der Operation, nachdem die Temperaturen der letzten Tage constant gesunken waren (letzte Abendtemperatur 36°) und der Puls bei einer Frequenz von 60 noch relativ kräftig geblieben war, erfolgt unter Collaps (35,5°, Radialpuls nicht fühlbar) der Tod.

Das Ergebniss der Section war folgendes: In der Bauchhöhle kein Erguss. Därme nicht unter einander verklebt. Serosa der oberen Darmabschnitte wenig injicirt. Der Anus praeternaturalis sass etwa in der Mitte des Dünndarmes. Das Netz, strickförmig zusammengedreht, war mit seinem knollenartigen freien Ende an der Kothfistel zwischen den beiden Darmenden adhären, und zwar derartig, dass es das zuführende Darmrohr comprimirt, während das abführende offen blieb und von aussen her für den Finger oder die Sonde leichter passirbar war. Das zuführende Darmende, an der vorderen Bauchwand adhären, war etwa 5 Ctm. hoch hinauf dunkelroth verfärbt, doch nirgends perforirt oder gangränös. Herz klein, braune Atrophie.

II. Gangränöse linksseitige Cruralhernie. Herniotomie und Anlegung eines widernatürlichen Afters 7 Tage nach der Einklemmung. Einklemmung und Gangrän einer Cruralhernie der

anderen Seite. Phthisis pulmonum. Tod 5 Wochen nach der Operation. — Christiane Altmann, 45 Jahre alt, Wirthschafterin aus Pieschen. Seit circa 9 Jahren linksseitige, leicht reponirbare Cruralhernie. Kein Bruchband. Am 9. Januar 1886 wurde der Bruch beim Bücken über ein Waschfass schmerzhaft und liess sich nicht wieder zurückbringen. Seitdem keine Stuhlentleerung; Flatus nur spärlich. Tags darauf Erbrechen, das andauerte und stark übelriechend wurde. Flatus ab und zu noch abgegangen, zuletzt am Abend vor der Aufnahme. Seit mehreren Jahren Husten und zuweilen Auswurf. — Am 16. Januar, also 7 Tage nach der Einklemmung, kam die Patientin in die Anstalt. Schlecht genährte, herabgekommene, ziemlich collabirte Frau. Nase und Extremitäten kühl, Zunge trocken. Leib stark aufgetrieben, mässig schmerzhaft. Darmfiguren. Linksseitige irreponible Cruralhernie mit tympanitischem Percussionsschall. Temperatur 37,7, Puls klein, 148. — Herniotomie. Im Bruchsack jauchig-eiteriges Bruchwasser in geringer Menge. Die vorliegende, 10 Ctm. lange Darmschlinge dunkelroth bis schwarz verfärbt. in der Mitte von glanzlosem, graugelblich-schmierigem Aussehen. Nach scharfer Erweiterung des einschnürenden Ringes wurde der Darm hervorgezogen und an die Haut angenäht, so dass etwa 10 Ctm. Darm aussen lagen. Eröffnung des Darmes, reichliche Entleerung dünnflüssigen Kothes. Umschlag von essigsaurer Thonerde. — Während der Operation Erbrechen kothiger Massen. Später Magenausspülung. Grosse subjective Erleichterung. Abendtemperatur 38,9. Puls schwach, 120. — Während der nächsten 4 Tage Wohlfinden, reichlicher Ausfluss aus dem widernatürlichen After. Am 5. Tage stockte der Ausfluss; Meteorismus, kalte Nase und Extremitäten, trockene Zunge. hohe Abendtemperatur, 40,0. Puls fadenartig, 142. Zugleich Schmerzen in der rechten Brustseite, Husten, Auswurf. Dämpfung in der rechten Lungenspitze bis über die Mitte der Lunge. Grossblasige Rasselgeräusche. Im Urin  $\frac{1}{10}$  Volum Eiweiss. Die Erscheinungen von Seiten der Lunge nahmen in der nächsten Zeit rasch zu. In den reichlichen, münzenförmigen Sputis massenhafte Tuberkelbacillen. — Ausserdem zeigte sich eine früher nicht bemerkte Cruralhernie der rechten Seite, die unter geringem Schmerz reponirt wurde. — Am 25. Januar, 9 Tage nach der Operation, Stuhlentleerung per anum, ebenso am folgenden Tage, und zwar sehr reichlich. Von da an tägliche Eingiessungen zur Unterstützung der Thätigkeit des unteren Darmabschnittes, allein ohne Erfolg. Sämmtlicher Darminhalt, dünnflüssig, gallig gefärbt, mit kaum verdauten Speiseresten, wurde durch den widernatürlichen After entleert. In der Umgebung ein hartnäckiges und der Kranken überaus lästiges Eczem. — Fortwährender Hunger. Schleimige Suppen, Fleisch, Eier, Milch, Bier und Wein. Opium. — Das Fieber blieb mit durchschnittlicher Morgentemperatur von 38,5 und Abendtemperatur von 39,0, der Puls klein und frequent, 120. — Am 2. Februar wurde die rechtsseitige Schenkelhernie irreponibel gefunden. Starke Schmerzen bei Druck. Leer Percussionsschall. Guter Kothabfluss aus der Fistel. — 22. Februar: Nachdem in der letzten Zeit mehrmals Hämoptoe eingetreten war, an Stelle des Bruches rechts ein Abscess sich gebildet hatte, erfolgte Exitus letalis 37 Tage nach der Operation.

Die Section ergab, dass der Anus praeternaturalis links etwa am Ende vom ersten Drittel des Dünndarmes angelegt war, dass von da abwärts der Darm vollständig leer war und dass der gangränöse vereiterte Schenkelbruch der rechten Seite den Anfang des letzten Dünndarmdrittels betraf. Dickdarm collabirt, bis auf einige Kothballen leer. Tuberkulose der ganzen rechten Lunge und der linken Lungenspitze.

III. Eingeklemmte linksseitige Leistenhernie. Abreißen des Mesenteriums vom Darm in einer Ausdehnung von 18 Ctm. in Folge von Taxisversuchen. Herniotomie und Anlegung eines Anus praeternaturalis am Tage nach der Incarceration. Tod an Peritonitis nach 6 Tagen. — Julius Thomas, 48 Jahre alt, Bahnarbeiter aus Arnsdorf. Seit dem 1. Lebensjahre rechtsseitiger reponibler Leistenbruch. Bruchband erst seit dem 15. Jahr. In der Nacht zum 14. März 1886, als das Bruchband abgelegt war, plötzlich heftige Schmerzen in dem Bruche, der grösser als zuvor erschien und irreponibel blieb, trotz mehrfacher, lange fortgesetzter Taxisversuche sowohl vom Patienten selbst als von dem Arzt. Seitdem kein Abgang mehr von Fäces oder Flatus. Erbrechen. — 15. März 1886 Aufnahme in's Hospital. Collabirt aussehender, sonst kräftiger Mann. Rechtsseitige, Faustgrosse, auf Druck etwas empfindliche Scrotalhernie. Die Haut über derselben nicht verändert. Leerer Percussionsschall. Kein erheblicher Meteorismus. Expiration faeculent riechend. Während der Vorbereitungen zur Herniotomie und der beginnenden Chloroformnarkose wurde noch ein leichter Repositionsversuch gemacht, wobei der Finger das auffallende Gefühl hatte, als ob im Bruchsacke etwas hin und her schwappte, ohne dass der Bruchinhalt sich verringerte. — Bei der Herniotomie wurde der mit dem Bruchsack verlöthete Darm durch die Hohlsonde verletzt, worauf sich dünnflüssiger Koth entleerte. Der nunmehr durch die Finger des Assistenten comprimirt und ohne Erweiterung der Bruchpforte vorgezogene Darm war nirgends gangränös, dagegen 18 Ctm. weit von seinem Mesenterium abgerissen. Die Trennung zwischen Darm und Gekrös war so glatt, wie mit einem scharfen Instrument zu Stande gebracht. Mesenterium und Darm bluteten an der Trennungsstelle nicht. Im Bruchsack kein Blut, weder flüssig noch geronnen (Thrombose in den Gefässen der eingeklemmten Theile? Torsion der Gefässe bei der Zerreißung?). — Partienweise Unterbindung des Mesenterialrandes. Von dem durch Ligaturen provisorisch abgeschlossenen Darm wurden 18 Ctm. resecirt und die beiden Darmlumina durch enge Nähte nebeneinander an die äussere Haut fixirt. Vor Zuzehnürung der letzten Knoten Lösung der abschliessenden Darmligaturen. Jodoformirung. Feuchter Salicylumschlag. Opium. — Nach der Operation subjective Erleichterung. Ausfluss von reichlichem dünnen Koth. Keine Schmerzen, kein Fieber. Puls kräftig, 92. — Während der nächsten Tage blieb das Allgemeinbefinden gut, dann zunehmende Schwäche, die Temperatur sank, zuletzt bis 34,7, der Puls wurde kleiner und frequent, schliesslich unfühlbare. Keine besonderen Schmerzen. In den letzten Tagen Singultus und mässiger Meteorismus. Kein Exsudat nachweisbar. Der Darminhalt hatte immer guten Abfluss gehabt, nur zuletzt stockte derselbe. 21. März, Abends, also 6 Tage post operationem, Tod.

Sectionsergebniss: Fibrinöse Peritonitis mit sehr geringem freien Exsudat. Kein Blut in der Bauchhöhle. Der Sitz des Anus praeternaturalis war im untersten Dünndarmviertel.

Ueber die Gefahren, welche das Leben nach Anlegung eines Anus praeternaturalis in Folge gangränöser Hernie bedrohen, spricht sich von Bergmann (l. c.) folgendermaassen aus: „Die Ausbreitung der Peritonitis gehört hierher und mehr noch die Erschöpfung des Kranken, welche früh schon bei nur mässiger Peritonealaffection durch Collaps und Shock den Tod herbeiführt, indem der abnorm gesteigerte intraabdominelle Druck die Respiration wie Circulation lahmlegt. Ein dritter Theil der Kranken acquirit durch nachträgliche Perforation im eingeklemmten Ringe oder oberhalb der vorgezogenen Schlinge eine acute Bauchfellentzündung. Ein vierter geht an den Folgen der Phlegmone zu Grunde, welche oft schon vor der künstlichen oder spontanen Eröffnung der gangränescirenden Bruchgeschwulst sich in den tieferen Schichten der Bauchdecken verbreitete. Verschwindend klein gegenüber diesen Opfern der Krankheit ist der Rest Derjenigen, die in Folge zu grosser Verkürzung des Verdauungscanales langsam der Inanition erliegen.“

Kocher (l. c.) hält für „eine Hauptursache des übeln Ausganges bei Patienten mit widernatürlichem After die mangelhafte Ernährung, sei es, dass die Oeffnung im Darm sehr hoch oben sitzt, sei es, dass in Folge wohl zum Theil von Circulationsstörungen in dem intraabdominalen Theile des Darmes chronische Darmaffection mit Durchfall und Verdauungsstörungen eintrat, welche den Patienten erschöpften“.

Kocher selbst sah alle 7 Patienten mit Anus praeternaturalis sterben. Morse (Wiener med. Wochenschr. 1882. No. 15) sammelte aus der Heidelberger Klinik 7 Fälle von Anlegung des Anus praeternaturalis, von welchen 3 kurz nach der Operation an Collaps und Peritonitis starben. Von den Körte'schen 30 Kranken gingen an den ersten Gefahren 10 zu Grunde, während 6 weitere später starben und zwar 2 ohne Zusammenhang mit der Darmfistel, 3 an Infection von der Wunde aus — 2 in der vorantiseptischen Zeit — und schliesslich 1 an Inanition. Koch (l. c.) verlor von 3 Patienten 1 an Marasmus nach 9 Tagen. Schlimme Resultate hatte auch Riedel mit dem Anus praeternaturalis.

Angesichts solcher Erfahrungen muss natürlich die Frage aufgeworfen werden, ob und wie die hohe Sterblichkeit bei Anus praeternaturalis nach brandigen Brüchen verringert werden kann. Kocher entscheidet sich für die primäre Resection und Naht. Riedel empfiehlt, wie schon referirt, nach 24 Stunden intermediär zu reseciren und zu nähen.

Wenn wir bei den Todesfällen bei Anus praeternaturalis unterscheiden zwischen solchen, die bald nach der Operation an den fortdauernden Folgen der Einklemmung, durch Collaps, Peritonitis, Perforation eintreten, und solchen, die erst später durch die Ernährungsstörung veranlasst werden, so glaube ich wohl, dass von der letzteren Kategorie von Kranken eine erhebliche Anzahl durch die Resection und Naht gerettet werden kann, nicht aber, dass an dem unglücklichen Ausgang der ersten Art von Fällen durch die Resection viel zu ändern ist. Es sind eben meist verlorene Posten, welche, wie auch immer behandelt, an den Folgen der acuten oder lange bestandenen Einklemmung zu Grunde gehen.

Die Sterblichkeit bei primärer Resection beträgt 54,2 pCt., bei secundärer 37,2 pCt. Dieses Plus bei der primären Operation entspricht vielleicht der, wenn ich so sagen darf, primären Mortalität bei Anus praeternaturalis. Die mir zu Gebote stehenden Zahlen sind jedoch zu klein, als dass mit Hülfe ihrer Vergleichung ein klares Bild darüber zu erhalten wäre.

Bei unseren Fällen ist einmal (Fall III) die ausgebreitete Peritonitis die Todesursache. Fall I, wo die Section nur geringe peritonitische Veränderungen ergab, wo der Darmverschluss nach Eröffnung des Darmes noch zeitweise fortgedauert hatte in Folge von Verlagerung der Abflussöffnung durch den adhärennten Netzknollen, theilweise auch durch das falsch eingeführte Drainagerohr, erlag dem Collaps. Das veränderte dunkelrothe Aussehen des zuführenden Darmendes ist wohl als eine Folge der Einklemmung anzusehen, indem das Mesenterium mit den diesem Darmabschnitt zugehörigen Gefässen in Mitleidenschaft gezogen war; vielleicht hat aber auch das häufige Einführen von Kathetern und Gummiröhren dazu beigetragen, die Entzündung in diesem Darmabschnitte zu fördern. Jedenfalls ist es, abgesehen davon, dass man in das falsche Darmrohr gelangen kann, wie es z. B. auch einmal in der Heidelberger Klinik geschah (cfr. Morse, l. c., Krankengeschichte VII),



sehr gefährlich, an einem solchen Darm, ehe die Circulation sich wieder hergestellt hat und bevor die Adhäsionen genügend fest geworden sind, viel mit Instrumenten, wenn auch noch so vorsichtig, zu hantiren. Es war dies geschehen einerseits der grösseren Reinlichkeit wegen, um das lästige Eczem in der Umgebung der Fistel zu vermeiden und um dem Patienten den ekelhaften Zustand durch Vermeidung des Einfließens von Koth in das Bett möglichst zu erleichtern, andererseits auch um den stockenden Abfluss wieder zu bewerkstelligen. Ich habe diese Manipulationen mit Kathetern und Gummidrainen an einem frischen Anus praeternaturalis in Zukunft unterlassen, in der Aussicht, mehr damit schaden als nützen zu können, und habe mir auf andere Weise zu helfen gesucht. Das beste Mittel, dem Patienten seine scheussliche Lage zu erleichtern und zugleich das Eczem, welches für Manche das Unangenehmste der ganzen Situation ist, in Grenzen zu halten, ist das permanente Wasserbad. Dasselbe konnte jedoch in unserer Anstalt aus äusseren Gründen leider nicht in Anwendung kommen. Ich habe nun in einem weiteren, noch in Behandlung befindlichen Falle, bei dem an die Herniotomie wegen Gangrän des Darmes die Anlegung eines widernatürlichen Afters angeschlossen wurde, trotzdem die Occlusionserscheinungen noch 3 Tage andauerten, den Darm ganz in Ruhe gelassen. Nach 3 Tagen stellte sich der Kothausfluss von selbst ein. Zur Fernhaltung des Eczemes und eines etwaigen Decubitus habe ich peinlich auf sorgfältige Reinigung gesehen, die Umgebung der Wunde vom ersten Tage an täglich mehrmals dick mit Lassar'scher Salicylpaste einreiben und auf die ganze Gegend einen oft zu wechselnden Umschlag legen lassen. Dazu kamen tägliche Bäder und häufiger Wechsel der Bettunterlage. Obwohl sämtlicher Darminhalt durch die Fistel ausfloss, so war doch nach 10 Wochen noch kein Eczem und kein Decubitus entstanden.

Fall II. erlag dem Zusammentreffen von Ernährungsstörung bei sehr hoch sitzender Darmfistel mit rapider Lungenphthise. Eine weitere interessante Complication hierbei war die Einklemmung, Gangrän und Abscedirung der anderseitigen Cruralhernie im absteigenden Darmtheil. Alle Umstände trafen hier zusammen, um ein wirksames Handeln unmöglich zu machen.

Auf Fall III. möchte ich noch kurz zurückkommen. Hier

fanden sich bei der Herniotomie das Mesenterium und der Darm in erheblicher Weise von einander abgerissen und zwar muss dieses Ereigniss den vorhergegangenen Repositionsversuchen Schuld gegeben werden. Vor stürmischen und gewaltsamen Repositionsversuchen ist von jeher von den Chirurgen gewarnt worden, wiewohl sich auch einzelne Stimmen, wie Amussat, für die Taxis unter allen Umständen erhoben haben, und an Beispielen unglücklicher dadurch verschuldeter Ausgänge hat es nicht gefehlt. Mit klassischer Anschaulichkeit schildert Dieffenbach in seiner operativen Chirurgie im Capitel über Operation des eingeklemmten Bruches die Gefahren der gewaltsamen und fortgesetzten Taxis, besonders bei acut eingeklemmten Brüchen. Bardeleben sagt (Chirurgie. Bd. III. S. 774): „Die mit grosser Gewalt und stürmisch ausgeführte Taxis hat fast immer einen übeln Erfolg. In der Regel wird der eingeklemmte Darm zersprengt oder ein Stück des Gekröses abgerissen, oder es entstehen Blutungen in die Darmhöhle in Folge von Gefässerreissungen in der eingeklemmten Darmschlinge; die Entzündung wird durch den mechanischen Insult beträchtlich gesteigert, und Gangrän des nach mannichfacher Quetschung endlich zurückgeschobenen Darmstückes steht zu befürchten etc.“; und ferner: „Mann kann mit Recht behaupten, dass unter 10 unglücklichen Erfolgen der Operation eingeklemmter Brüche 9 durch zu langes Warten und zu heftig und zu gewaltsam ausgeführte Taxisversuche verschuldet sind.“

Aehnliche Warnungsrufe, zumal bei einer acuten Incarceration vorsichtig mit der Taxis zu sein, finden sich auch in den meisten anderen Lehrbüchern, allein die Messerscheu von Arzt und Patienten lässt dieselben oft ungehört verhallen.

Es ist mir nicht gelungen, in der mir zugänglichen Literatur einen dem unserigen analogen Fall von Abreissen des Mesenteriums zu finden. In B. Schmidt's „Unterleibsbrüche“ (Pitha-Billroth's Handbuch der Chirurgie) z. B. ist dieses Ereigniss nicht erwähnt. Auch in der Casuistik der Contusionen des Unterleibes, wo Darmzerreissungen nicht gerade selten sind, fand ich nur dreimal Abreissung einer Strecke Mesenterium vom Darm angeführt. Diese Fälle, zweimal Contusion durch ein Wagenrad, einmal durch Stoss, sind von A. Poland (Schmidt's Jahrbücher. Bd. 105) beschrieben. Von unglücklichen Ereignissen bei Taxisversuchen erwähne ich aus

der jüngsten Literatur nur 2 Fälle, in denen bei der Herniotomie oberflächliche Ruptur der Darmwand, dass eine Mal mit Ruptur des Bruchsackes sich vorfand. Die eine Angabe stammt von Rosenberger auf der Magdeburger Naturforscher-Versammlung, die andere findet sich in dem schon citirten Krankenhausbericht von Mosetig. Beide Male wurde durch oberflächliche Naht und Versenkung des Darmes Heilung erzielt.

IV. Gangränöse linksseitige Schenkelhernie. Herniotomie mit Anlegung eines Anus praeternaturalis 6 Tage nach der Einklemmung. Circuläre Resection und Naht des Darmes 2 Monate später. Tod durch Kothperitonitis am 2. Tage post operat. — Leopold Kurtz, 50 Jahre alt. Strassenarbeiter aus Radebeul. Seit  $1\frac{1}{2}$  Jahren linksseitige, leicht reponirbare Schenkelhernie. Im Uebrigen gesund. Seit 16. März 1885 Bruch irreponibel. Oclusionserscheinungen. — 22. März 1885 Aufnahme in's Hospital. Leicht collabirter, leidlich kräftiger Mann; leichter Icterus. In der linken Leistengegend, unterhalb des Poupart'schen Bandes, ein Kastaniengrosser, harter, druckempfindlicher Tumor mit leerem Percussionsschall. Mässiger Meteorismus. Normale Temperatur und Puls. — Herniotomie. Darm-Netzbruch. Darm in der Grösse eines Pfennigstückes gangränös. Nach Erweiterung der Bruchpforte mit dem Messer wird der Darm hervorgezogen, an die Hautwunde angenäht und an der gangränösen Stelle eröffnet. Reichlicher Abfluss dünnen, gelben Kothes. — In der Folgezeit gutes Allgemeinbefinden, Temperatur und Puls immer normal. Allmählig entwickelte sich nach Abstossung alles brandigen Gewebes eine lippenförmige Fistel, aus welcher sämmtlicher Darminhalt sich entleerte. In der Umgebung trotz täglicher Bäder und Borsalbe starkes, ausgedehntes Eczem. Starker Appetit. Kräftige, leicht verdauliche Kost. Im ausfliessenden Speisebrei keine unverdauten Speisereste. Am 8., 20. und 28. April wurde Patient gewogen und wog 84, 82 und 81 Pfund. Das Körpergewicht nahm also ungefähr in einer Woche um 1 Pfund ab. — Anfang Mai Bandwurmkur. 13. Mai, 2 Monate nach Etablirung des Anus praeternaturalis, wurde, nachdem der Darm durch Abführmittel genügend entleert und der untere Darmabschnitt durch längere Zeit fortgesetzte, reichliche Eingiessungen erweitert worden war, die circuläre Resection und Naht des Darmes vorgenommen. Nach Circumcision der Fistel unter starker Blutung wurde der Darm mit ziemlicher Schwierigkeit von den Adhäsionen gelöst und unter dem Poupart'schen Bande hervorgezogen. Provisorischer Verschluss beider Darmrohre durch starke Seidenfäden. Resection von  $1\frac{1}{2}$ —2 Ctm. jederseits von der Fistel. Beide Darmlumina annähernd gleich gross. Anlegung einer dreireihigen Catgut-Knopfnaht nach Czerny-Lembert'scher Methode. Nach Lösung der abschliessenden Ligaturen, die keine besonders tief einschneidenden Furchen hinterliessen, Reposition des Darmes. Aus dem Mesenterium war ein entsprechender Keil herausgeschnitten und die Mesenterialwunde durch eine Anzahl Knopfnähte geschlossen. Hautnaht ohne Drainage. Antiseptischer, leicht comprimirender

Verband. Opium. — Nach der Operation Collaps, Nase und Extremitäten kalt, Puls klein. Einige Stunden später Singultus und mehrmaliges Erbrechen (Chloroform?). Am Abend Temperatur 35,8, Puls nicht zu zählen. Keine Schmerzen, kein Erbrechen mehr, kein Meteorismus. Abgang von Flatus nicht bemerkt. — Am folgenden Tage, 14. Mai, heftige, intermittirende, kolikartige Schmerzen, Puls etwas voller, 108, Temperatur 36,4 resp. 36,9. — 15. Mai früh Exitus letalis.

Bei der Section fand sich in der Bauchhöhle eine reichliche Menge fäculenter, trüb-gelber Flüssigkeit. Serosa des Darmes stark injicirt, besonders am Ende des Dünndarmes in der Nähe der Nahtstelle. Der genähte Darm adhärenent an der vorderen linken Bauchwand. Etwa 5 Ctm. unterhalb der Naht ist der Darm stark geknickt, von da abwärts collabirt. Oberhalb mässig luft- und kothhaltig. Beim Emporhalten der Darmschlinge fiesst kein Koth ab. Die Darmwunde verklebt. Dagegen tritt beim Herabstreichen des Inhaltes gegen die genähte Partie durch einen Stichcanal an der freien Seite des Darmes flüssiger Koth aus. — An der Nahtstelle ist das Darmlumen für den kleinen Finger durchgängig.

Ob in diesem Falle der letale Ausgang einem Fehler in der Technik zuzuschreiben ist oder ob der unglückliche Umstand, dass unterhalb der Nahtstelle durch Knickung und Adhäsion des Darmrohres ein Darmverschluss und Kothstauung zu Stande kam, allein die tödtliche Peritonitis verschuldete, darüber kann gestritten werden. Nach dem Befund an der Leiche hatte es jedoch den Anschein, als ob die Darmnaht ohne jene Kothstauung genügende Sicherheit gehabt hätte. Die beiden Darmabschnitte waren miteinander verklebt, insofern hatte die Naht ihre Schuldigkeit gethan, und insbesondere fand an dem mesenterialen Theile kein Kothaustritt statt. Um durch den Stichcanal an der convexen Seite der Darmschlinge Darminhalt durchtreten zu lassen, musste man ziemlich viel von oben herabdrängen.

Unser Fall erinnert insofern an den bekannten Fall von Madelung, der in einer Dissertation von Heymann ausführlich beschrieben worden ist, als auch dort wenig unterhalb der Nahtstelle ein Hinderniss für die Kothpassage den unglücklichen Ausgang verursachte, der auch durch Wiedereröffnung der Bauchwunde und Anlegen eines Anus praeternaturalis nicht verhütet wurde.

V. Anus praeternaturalis, wegen gangränöser rechtsseitiger Schenkelhernie angelegt. Einmalige Application der Dupuytren'schen Darmscheere. Verschluss der restirenden Fistel durch die Naht. Heilung nach 6 Monaten. — Frau Haase, 46 Jahre alt, aus Etdorf, aufgenommen 7. September 1885.  $\frac{3}{4}$  Jahre vorher rechts-

seitiger, Wallnussgrosser Sohenkelbruch bemerkt. Kein Bruchband. Vor zwei Monaten Einklemmung. 8 Tage darauf Herniotomie und Anlegung eines wider-natürlichen Afters. Seit der Operation constanter Ausfluss von breiigem, dunkelgefärbtem Koth, daneben etwa alle 4 Tage spärliche, harte Faeces auf dem natürlichen Wege ohne Hülfe von Clysmata entleert. — 7. September, Status praesens: Etwas abgemagerte, aber im Allgemeinen kräftige und sonst gesunde Frau. Unterhalb des rechten Poupart'schen Bandes eine lippenförmige Fistel, in deren Tiefe die beiden Darmlumina nicht von einander zu unterscheiden sind. Ausfluss von diokflüssigem, dunkelbraunem Darminhalt. Keine unverdauten Speisereste. In der Umgebung ausgedehntes, schmerzhaftes Eczem. Starker Appetit. Ordination: tägliche reichliche Eingiessungen in den Mastdarm, tägliche Bäder, Lassar'sche Salicylpaste. Leicht verdauliche, kräftige Kost. — Trotz der Eingiessungen vermehrten sich die natürlichen Stuhlentleerungen während der nächsten 4 Wochen nicht. Während dieser Zeit Abnahme des Körpergewichtes von 85 Pfd. um 3 Pfd. — 6. October wurde, nachdem erst ein Versuch, den Sporn zu constatiren, gescheitert und das abführende Darmrohr nicht gefunden war, in Narkose die Fistel durch Spaltung der äusseren Haut etwas erweitert. Der dünne Sporn in der Tiefe etwa 2 Ctm. von der Oberfläche entfernt. Es wurde zunächst ein Versuch gemacht, den Sporn nach Mäurer, allerdings nicht streng nach dessen Angabe, durch die elastische Krücke zurückzudrängen. Es wurde nicht der elastische Tampon, sondern ein starker Gummischlauch genommen, dessen Enden in die beiden Darmrohre eingeführt wurden, in dem Erwarten, dass der Gummi in seinem Bestreben sich gerade zu stellen, den Sporn zurückdrängen würde. Das gelang jedoch, da das Gummirohr immer wieder herausrutschte, nicht. — 10. October,  $\frac{1}{4}$  Jahr seit Bestehen des widernatürlichen Afters, Anlegung der Darmscheere, die etwa  $2\frac{1}{2}$  Ctm. der Scheidewand fasste. 15. October Abfallen des Instrumentes. Während dieser Zeit Opium. Keine Schmerzen, Puls kräftig, 70—80, höchste Temperatur 37,5. — 17. October spontaner, normaler, reichlicher Stuhlgang; von da an bei täglichen Eingiessungen regelmässige Entleerungen per anum. Ausfluss aus der Fistel bedeutend geringer. — 29. October, 14 Tage nach Abfallen der Scheere, Fistelschluss unter antiseptischen Cautelen durch die Naht in der später genauer zu schildernden Weise. Die nach beiden Seiten im Unterhautzellgewebe abgelöste Haut wurde über der Fistel durch Plattennähte in einer 3 Ctm. hohen Falte vereinigt, nachdem die Darmschleimhaut, an der nichts resecirt wurde, vermittelst versenkter, durch die Fascie gelegter Catgutnähte eingestülpt worden war. 2 kurze Drains. Umschlag von essigsaurer Thonerde. Opium. Lagerung mit fleotirtem Bein. — Aus den Drains sehr wenig kothiges Secret. Nach 6 Tagen Fieber, Stichcanaleiterung. Nach Herausnahme der Nähte verschwand das Fieber. — In den nächsten Tagen einmal blutiger Stuhlgang, im Uebrigen Stuhlentleerung normal und regelmässig bei reichlichen Eingiessungen und vorsichtiger Diät. — Es blieb jedoch noch etwa 2 Monate lang, einer Drainstelle entsprechend, eine kleine Fistel mit minimalem, fäculentem Secret. Nach 2maliger Cauterisation mit dem Paquelin und mehrmaliger Touchirung mit dem Lapisstift schloss sich die Fistel

bis Anfang Januar 1886. — Ende November hatte die Patientin noch einen Anfall von acuter Nephritis von 8 tägiger Dauer durchgemacht. Erbrechen, Verminderung der Urinmenge, Cylinder, mässiger Eiweissgehalt. — 14. Jan. 1886 geheilt entlassen mit schwach federndem Bruchband mit breiter Pelotte. Regelmässige Ausleerungen, keine Schmerzen, guter Appetit. — Ein halbes Jahr später schrieb sie mir, dass sie sich vollständig wohl befände, keinerlei Beschwerden an der früheren Fistelstelle habe und ihrer Arbeit ungestört nachgehen könne.

VI. Gangränöse rechtsseitige Inguinalhernie. Herniotomie mit Resection einer  $\frac{1}{2}$  Meter langen Darmschlinge und Anlegung eines Anus praeternaturalis 2 $\frac{1}{2}$  Tage nach der Einklemmung. Dreimalige Anlegung der Darmscheere. Nahtverschluss der bleibenden Fistel. Heilung nach 6 Monaten. — Hermann Fleischer, 39 Jahre alt, Brauer aus Naundorf. Rechtsseitiger, reponibler, für gewöhnlich durch Bruchband zurückgehaltener Scrotalbruch seit dem 16. Lebensjahre. In der Nacht vom 2. zum 3. December 1885 plötzlich heftige Schmerzen im Abdomen und im Bruche. Reduction desselben nicht mehr möglich. Seitdem Stuhl und Flatus nicht mehr abgegangen. Erbrechen, zuletzt von kothigen Massen. Früher gesund bis auf Gonorrhöe und zeitweiligen Husten. In letzter Zeit Stricturenbeschwerden und Cystitis. — 5. Decbr. 1885 Aufnahme in die Anstalt. Leidlicher Ernährungszustand. Leicht collabirtes Aussehen. Rechte Scrotalhälfte zu einem Kindskopfgrossen Tumor ausgedehnt, der sich in den Leistencanal fortsetzt. Beim Betasten etwas schmerzhaft. Percussionsschall tympanitisch. Haut stark entzündlich, ödematös geschwollen. Mässiger Meteorismus. Rechtsseitige Spitzendämpfung. Rasselgeräusch. — Nach kurzem, erfolglosen Repositionsversuch Herniotomie. Bei Eröffnung des Bruchsackes stürzt in starkem Strahl reichliche Menge blutig gefärbter, jauchiger Flüssigkeit hervor. Im Bruchsack eine  $\frac{1}{2}$  Meter lange glanzlose Dünndarmschlinge von dunkelblauer bis schwarzer Verfärbung mit einzelnen kleinen grau gefärbten Stellen. Mesenterium stark ödematös, ca 2 Ctm. dick. Erweiterung der Bruchpforte mit dem Herniotom. Resection der hervorgezogenen und interimistisch unterbundenen Darmschlinge und des vorliegenden Mesenteriums. Fixation beider Darmlumina neben einander in die äussere Wände durch Knopfnähte. Das resecirte Darmstück hatte, auf der convexen Seite gemessen, eine Länge von 51 Ctm., das Mesenterium maass an dem Schnittende 17 Ctm. — Ausfluss von dünnem, dunklen Darminhalt. — Abends Wohlbefinden, Temperatur 38,3. Puls kräftig, 116. Abgesehen von unbedeutenden Steigerungen, die auch auf den mit ziemlich erheblichem Husten und Auswurf verlaufenden Spitzenkatarrh bezogen werden konnten, blieb die Temperatur in der Folgezeit normal, der Puls kräftig. — Im Sputum keine Tuberkelbacillen nachweisbar. — Dilatation der Strictur. Blasausspülungen. Kräftige, wenig Stuhl machende Kost, vom 10. Tage an tägliche reichliche Eingiessungen. Von Zeit zu Zeit wurde der Patient gewogen. Ursprünglich 100 Pfd. In 3 Wochen jedesmal Abnahme des Körpergewichtes um 1 Pfd. — Entleerung sämmtlichen Darminhaltes durch den Anus praeternaturalis. Mässiges Eczem. Bäder, Salicylpaste. — 16. Febr. 1886, 10 Wochen nach

der Operation, erstmalige Application der Darmscheere, welche 2—3 Ctm. von dem leicht mit dem Finger constatirten Sporn faßt. Opium; Ruhelage. Weder Fieber, noch Schmerzen, noch andere Reizerscheinungen. Nach fünf Tagen Abfallen der Scheere. 2 Tage darauf natürlicher Stuhlgang. Die Hauptentleerung erfolgte jedoch immer noch durch die Fistel. — 10. März, also nach 2 $\frac{1}{2}$  Wochen, zweite Anlegung der Scheere, die nach 4 Tagen durchgeschnitten hatte und nicht die geringsten Beschwerden verursacht hatte. Erfolg noch nicht genügend, nur vereinzelte dürftige Entleerungen per anum. — 31. März dritte Anlegung des Enterotoms an etwa 2 $\frac{1}{2}$  Ctm. des Spornes. Abermals vollständige Reactionslosigkeit. Nach 7 Tagen Abfall der Scheere. Schon 2 Tage zuvor Stuhlentleerungen auf natürlichem Wege, die sich von da an täglich wiederholen. Ausfluss aus der Fistel wird immer spärlicher. — 7. Mai Schluss der Fistel durch die Naht, wie im vorhergehenden Falle. Abgesehen von einem kleinen Kothabscess, der 2 Tage Fieber verursachte, glatte und vollständige Heilung. Nach 12 Tagen Nähte und Drains entfernt. Die Fistel bleibt geschlossen. — 5. Juni geheilt entlassen mit Bruchband mit breiter Pelotte. Die Urethralstrictur inzwischen vollkommen dilatirt, der Urin kaum noch getrübt. Die Lungenerscheinungen waren zurückgegangen. — Seit seiner Entlassung hat sich der frühere Patient wieder 2 Mal in gutem Ernährungszustande vorgestellt. Er begann seine ziemlich schwere Arbeit als Brauer wieder, hat keinerlei Beschwerden, auch nicht durch die an der Fistelstelle vorbeikommenden Kothmassen und Winde. Stuhlgang regelmässig, Appetit gut. — Die rechte Leistenengegend wölbte sich etwas vor, nachdem er eine Zeit lang das verordnete Bruchband abgelegt hatte. Hautfalte ganz verstrichen, lineäre Narbe.

VII. Gangränöse rechtsseitige Cruralhernie. Herniotomie mit Anlegung eines Anus praeternaturalis 4 Tage nach der Einklemmung. Zweimalige Anwendung der Darmscheere und Schluss der Fistel durch die Hautnaht. Heilung nach 4 Monaten. — Frau Lindemann, 57 Jahre, Näherin aus Pieschen. Seit vielen Jahren rechtsseitiger Schenkelbruch. Kein Bruchband. 2. Febr. 1886 Einklemmung des Bruches unter Schmerzen in demselben. Erbrechen. Kein Stuhlgang und Flatus. — 6. Febr. Aufnahme in's Hospital. Schwer collabirte, schlecht genährte Frau. Kleine Cruralhernie rechts, grosse Schmerzhaftigkeit. Entzündliches Oedem der Haut. Starker Meteorismus, lebhafte Peristaltik, häufiges Erbrechen. Puls klein, sehr frequent. — Sofortige Herniotomie. Pfennig-grosse Gangrän auf der Höhe der vorliegenden Darmschlinge mit Perforation. Erweiterung der Bruchpforte mit dem Messer. Darm hervorgezogen und an die Haut angenäht. Circumcision der brandigen Stelle. — Reichlicher Kothabfluss. Nach der Operation Collaps. Temperatur, in der Achselhöhle gemessen, 34,8. Patientin erholt sich allmählig. Oclusionserscheinungen geschwunden. — In den nächsten Tagen steigt die Temperatur bis 38,3, um rasch wieder zur Norm zurückzukehren und während des ganzen Spitalaufenthaltes normal oder subnormal zu bleiben. — In den ersten Tagen 2mal Stuhl per anum; später Entleerung allen Darminhaltes durch den widernatürlichen After, der ungefähr in der Mitte des Dünndarmes sitzend angenommen wird.

Darminhalt dünnflüssig, gallig gefärbt, manchmal mit unverdauten Speiseresten. Das Körpergewicht, nach der Operation 72 Pfd. betragend, nimmt in den ersten 14 Tagen um 8 Pfd. ab. Eczem bei täglichen Bädern und fleissiger Anwendung von Salicylsäure nicht ganz vermieden. Kräftige, möglichst vollständig verdauliche Kost, bei sehr lebhafter Darmthätigkeit Opium oder Colombodecoct. — 5. März: Allmählig hatte der Anus praeternaturalis das Aussehen einer lippenförmigen Fistel angenommen. In der Tiefe der Sporn leicht durch Sonde und Finger zu constatiren. Application der Darmscheere (vier Wochen nach Etablirung des widernatürlichen Afters) an 2 Ctm. des Spornes. Keinerlei Reizerscheinungen. Nach 4 Tagen Abfallen der Scheere. Abgang von Flatus per anum. Einige Stuhlentleerungen erst 8 Tage nach Abnahme des Enterotoms, dann floss wieder sämmtlicher Darminhalt durch die Fistel. — 24. März zweite Anlegung der Darmscheere, die nach 5 Tagen durchschnitt. Wiederum ohne alle bedrohlichen Symptome. Einige Tage später normaler Stuhlgang, von da an, durch reichliche Lavements unterstützt, täglicher Stuhl per anum. Die nächsten 4 Wochen aber wieder Abnahme der natürlichen Ausleerung. — 13. Mai: Nach einem vergeblichen Versuch, die Klammer zum 3. Male anzuwenden — der Sporn kann nicht mehr gefühlt werden —, trotz noch ziemlich reichlichen Ausflusses aus der Fistel, Schluss derselben durch die Naht, wie in den beiden vorhergehenden Fällen. 3 Drains. — In der ersten Zeit ziemlich viel mit Koth gemischtes Secret aus den Drains. Nach 14 Tagen Entfernung der Nähte und Drains. Wunde vollständig geschlossen. — Stuhlgang von da an immer regelmässig. Patientin blieb zu ihrer Kräftigung, da sie in ärmliche Verhältnisse zurückkehrte, noch 14 Tage geheilt im Krankenhaus und wurde am 11. Juni entlassen. — 3 $\frac{1}{2}$  Monate später habe ich die Frau wieder gesehen. Mässig guter Ernährungszustand, Neigung zu Darmkatarrh. Sie hatte die ganze Zeit über, trotz der bei ihrer Entlassung gegebenen Vorschrift, kein Bruchband getragen. Die alte Bruchstelle nur wenig vorgewölbt. Die Haut ganz glatt, mit lineärer Narbe. Es hatte sich aber eine minimale Fistel gebildet, welche die Patientin so wenig belästigt, dass sie keinerlei Verband darüber trägt. Den Vorbeigang von Stuhl und Winden merkt sie deutlich, hat jedoch dabei niemals Schmerzen.

Es wurde an den 3 Personen im Ganzen 6 mal die Darmscheere angelegt; immer wurde dem Instrumente, wie es Dupuytren angegeben hatte, der Vorzug vor den mannichfachen späteren Modificationen gegeben, gemäss dem Ausspruche des Erfinders, der bei der Beschreibung „du premier enterotome“ sagt: „auquel on a voulu depuis apporter des modifications, mais que je crois préférable à tous les autres“. Speciell das Instrument mit den parallelen Branchen, wie es z. B. König in seinem Lehrbuche abbildet, hielten wir für weniger tauglich, abgesehen von seiner grösseren Complicirtheit, deswegen, weil dieses zuerst mit seiner Spitze an der Basis des Spornes zur Wirkung kommt und daselbst tödtliche



Perforation erzeugen kann. Das Instrument mit gekreuzten Branchen z. B., in Bardeleben's Lehrbuch abgebildet, entspricht bei seiner Anlegung eher der Keiltorm des Spornes und wird also gleichmässiger wirken. Auch fanden wir, dass es sich leichter in die Fistel einführen lässt.

Die von Dupuytren und späteren Autoren aufgestellten Regeln, welche in den meisten Lehrbüchern enthalten und besonders von Körte nach seinen Erfahrungen in Bethanien betont worden sind, wurden in unseren Fällen natürlich möglichst befolgt. Es ist dabei niemals, so lange die Klammer lag, irgend ein bedrohliches Symptom aufgetreten, welches selbstverständlich die Lockerung oder sofortige Abnahme derselben geboten hätte. Dupuytren (*Leçons orales de clinique chirurgicale. Tome II. pag. 286*) hat die Wirkung seiner Erfindung, von Thiersversuchen abgesehen, bei 41 Fällen zusammengestellt (21 von ihm selbst, 20 von anderen operirt) und dabei 3 Todesfälle verzeichnet: „l'un à un épanchement présumé de matières stercorales dans le ventre, l'autre à une indigestion, le troisième enfin à une péritonite intense“.

Die anderen 38, von denen 29 vollständig geheilt wurden, 9 durch Compressorien etc. verschliessbare Fisteln behielten, ertrugen den Eingriff grösstentheils ohne Beschwerde, „quelquesuns ont eu, il est vrai, des coliques, des nausées, et même des vomissements; mais il a été facile d'y remédier par des boissons chargées d'acide carbonique, par des applications de sangsues au fondement et de fomentations émollientes sur le ventre“.

Dass die Branchen der angelegten Scheere die freie Oeffnung der Fistel so verschliessen, dass dadurch der Kothaustritt gehindert worden wäre und Symptome des Darmverschlusses aufgetreten wären, eine Eventualität, welche B. Schmidt in „Unterleibsbrüche“ (Pitha und Billroth) erwähnt, habe ich nicht gesehen und ich habe auch in den Krankengeschichten Anderer niemals Derartiges gefunden. Wenn die Fistel so eng ist, dass die Oeffnung durch die eingeschobenen Branchen förmlich tamponnirt wird, so wird es zweckmässig sein, schon der sichereren Application der Scheere wegen, sie durch Laminaria oder Schnitt zu erweitern.

Vorbereitet wird zweckmässiger Weise die Klammerbehandlung durch tägliche reichliche Eingiessungen in den Mastdarm, wozu Dieffenbach bekanntlich Berliner Weissbier verwandte, welche

den unteren, durch die lange Unthätigkeit collabirten, Darmabschnitt erweitern sollen, daneben auch eine eventuelle spontane Zurückbildung der anomalen Oeffnung befördern können. Dass vor Anlegung der Darmscheere auch der zuführende Darmabschnitt durch Abführmittel möglichst entleert sein soll, bedarf kaum einer Erwähnung.

Aufmerksamkeit bedarf in der Zeit vor dem Eingriffe auch noch das meist vorhandene und sehr hartnäckige Eczem, von dem ich vorhin schon gesprochen habe, und selbstverständlich muss auch Sorgfalt auf eine rationelle Ernährung verwandt werden. Vom ersten Tage nach Anlegung der Fistel ist eine möglichst kräftige und wenig Fäces hinterlassende Kost zu wählen. Dabei ist im Nothfall durch Opium, Colombo oder andere Antidiarrhoica die Lebhaftigkeit der Darmbewegung herabzusetzen. Svensson (l. c.) bringt den ausfliessenden Darminhalt mit frischen, zweckmässigen Speisen vermischt in den abführenden Darmschenkel zur weiteren Verdauung, erhält auf diese Weise die Kranken bei leidlichen Kräften und gewöhnt auch zugleich das abführende Darmrohr an Thätigkeit. Daran habe ich auch schon gedacht. Es wollte mir aber nie gelingen, ein Drainagerohr, durch das die Ernährungsflüssigkeit hätte eingespritzt werden müssen, dauernd zu befestigen und ausserdem ist das ganze Verfahren, bei dem Zerrungen an den frischen Adhäsionen nicht vermieden werden können, bei frischen Fällen, wo diese Art der Ernährung hauptsächlich in Betracht kommt, nicht ohne Bedenken. Mosetig hat in einem Falle (Bericht des Krankenhauses zu Wieden 1884) ebenfalls den Versuch gemacht, durch Injection von Fleischemulsion in das abführende Darmende die drohende Inanition hintanzuhalten, ohne dass ihm dies gelungen wäre. Ein grosser Theil der Eingiessung floss immer wieder zurück und der Patient starb nach 20 Tagen.

Der Zeitpunkt für die erstmalige Anlegung der Darmscheere soll nach den meisten Angaben erst nach Ablauf mindestens eines Vierteljahres, vom Bestehen des widernatürlichen Afters an gerechnet, sein, nach Körte nur 2 Monate bis 6 Wochen. Diese Vorschrift bezweckt einmal eine genügende Festigkeit der Adhäsionen abzuwarten, so dass durch den Eingriff eine Perforation oder Abreissen des Darmes möglichst ausgeschlossen werde und die peritonitischen Reizungszustände in der Umgebung der Fistel

ablaufen zu lassen, damit die Gefahr der allgemeinen Peritonitis vermieden werde. Andererseits aber soll auch eine etwaige Spontanheilung der Fistel abgewartet werden. Eine solche schien in unseren Fällen sich nicht anbahnen zu wollen. Auch in dem Fall V, wo etwa alle 14 Tage eine spärliche normale Entleerung erfolgte, machte die erwartete Spontanheilung keine Fortschritte. Dieselbe wird sich überhaupt auf solche Fälle beschränken, wo eine nur kleine Partie des Darmes brandig geworden und excidirt wurde, also besonders auf die Fisteln nach eingeklemmten Littre'schen Hernien. In 2 derartigen Fällen sah Maas Spontanheilung eintreten, ebenso Rupprecht nach mündlicher Mittheilung in einem Falle. Für diese giebt auch Rosenberger in der an den schon erwähnten Vortrag von Maas angeschlossenen Discussion den Rath, durch comprimirende antiseptische Verbände die Spontanheilung zu unterstützen. Mäurer (Deutsche Zeitschrift für Chirurgie. XVIII.) beschreibt einen Fall von Kothfistel durch Thalgrosse Perforation des Colon ascendens, der durch antiseptischen Druckverband völlig geheilt wurde. Nach von Bergmann (l. c.) tritt die Spontanheilung in der Uebersahl der Fälle ein, er selbst sah dieselbe nur 2 Mal, Dupuytren in zwei Dritteln seiner Beobachtungen, Körte unter den die ersten Gefahren überstehenden 20 Fällen 3 Mal; von Morse's 9 Fällen aus der Heidelberger Klinik sind 4 von den 5 überlebenden spontan geheilt. Dabei hatte es sich immer um sehr wenig ausgedehnte Gangrän der Darmwand, 1mal des Processus vermiformis gehandelt.

Bei einem Anus praeternaturalis nach Ausschaltung eines grösseren Darmabschnittes und bei Anwesenheit eines Spornes wird sich wohl meistens die Hoffnung auf spontane Zurückbildung als citel erweisen. Dass vor zu zeitiger Anlegung des Enterotoms mit Recht zu warnen ist, beweisen auch einzelne bekannt gewordene Fälle; so findet sich der Fall von Velpeau, in dem schon nach 20 Tagen mit letalem Ausgang zur Darmscheere gegriffen wurde, häufig citirt, und Dieffenbach berichtet, dass „in einem grossen Spital eines fremden Landes ein berühmter Chirurg schon 8 Tage nach der Abstossung der brandigen Darmschlinge die Dupuytren'sche Zange anlegte und dadurch binnen 24 Stunden den Tod verursachte“.

Die Forderung, mindestens 3 Monate verfließen zu lassen,

bevor an die Beseitigung des Spornes durch die Klammermethode gegangen wird, scheint doch etwas übertrieben, die Vernarbung wird meistens in kürzerer Zeit genügend fest geworden sein, und wenn andauernd weder Schmerzen in der Umgebung der Fistel noch Temperatursteigerungen eine noch bestehende locale peritonitische Reizung bekunden, so wird auch das Enterotom, vorsichtig angelegt, keine gefährlichen Zustände bewirken. In einem unserer Fälle (VII) wurde der Eingriff schon 4 Wochen nach Anlegung des Anus praeternaturalis unternommen, da die Patientin durch die Ernährungsstörung zusehends von Kräften kam, und zwar zeigte sich auch hier nicht das geringste üble Ereigniss. Temperatur und Puls blieben, wie sie vorher gewesen waren, normal, Schmerzen, Erbrechen etc. traten nicht auf. — Auch in dem einen Fall von Morse (l. c.) wurde die Darmscheere schon 4 Wochen nach Anlegung des Anus praeternaturalis an den Sporn angelegt mit gutem Erfolg und, wie man annehmen kann, da nichts Besonderes darüber bemerkt ist, ohne Reizungserscheinungen.

Wichtiger scheint mir die Frage, wie viel von dem Sporn vermittelst der Klammer zu fassen ist. Dupuytren will 1, 2, 3, ja 4 Zoll auf einmal abklemmen und ähnlich hohe Längenangaben fanden sich bei Anderen, z. B. bei Chelius, der „wenigstens 2½ Zoll“ von der Scheidewand gefasst haben will, und bei König, der 6—7 Ctm. verlangt. Letzterer erwähnt in der neuesten Auflage seines Lehrbuches nur nebenbei die von Körte in der Berliner klinischen Wochenschrift 1883 ausgesprochene Ansicht, dass man sich mit 1½—2 Ctm. für einmal begnügen und die Einführung der Darmscheere lieber wiederholen wolle. Auch Heimann will „nicht den ganzen Sporn auf einmal“ und von Bergmann „nicht zu viel“ gefasst wissen. Jedenfalls ist das Auftreten von peritonitischen Symptomen meist dem zu tiefen Einführen des Instrumentes Schuld zu geben und so mag es auch mit den Störungen bei den Dupuytren'schen Fällen gewesen sein. Körte erlebte nur einmal Erbrechen und Schmerzen im Gefolge der Darmscheere, bei deren Lüftung diese Erscheinungen verschwanden, und in unseren Fällen, wo höchstens 3 Ctm. von der Scheidewand auf einmal gefasst wurden, verlief der Eingriff völlig reactionslos. Dagegen finden wir in der Koch'schen Krankengeschichte „heftige Reizungserscheinungen, kolikartige Leibscherzen und wiederholtes Erbrechen

innerhalb der ersten 24 Stunden“ angegeben, als die Klammer 5 Ctm. von dem Sporn fasste, und als sie nur 3 Ctm. tief eingeführt war, „ging es nur mit etwas Leibweh ab“.

An der Anzahl der an den Branchen angebrachten wellenförmigen Zähne lässt sich leicht controliren, wie tief die Scheere in die Fistel eingebracht ist, und wie viel sie vom Sporne fasst. Sie wurde durch lange Pflasterstreifen auf ein auf dem Oberschenkel ruhendes Wattekissen fixirt, welches je nach der Menge der Absonderung täglich oder alle 2 Tage unter Vermeidung von Druck und Zerrung an dem Instrument und nach den für jeden anderen Verband geltenden Reinlichkeitsregeln erneuert wurde.

Während die Darmscheere lag und durch ganz allmähliges Zuschrauben, täglich eine bis zwei Umdrehungen, zur Wirkung kam, war es geboten, von vornherein den Darm in möglichste Ruhe zu versetzen, was durch Darreichen von Opium und reizloser Diät, sowie durch absolute Ruhelage und Aussetzen der bis dahin täglich verordneten Bäder und Eingiessungen bewirkt wurde. Auch nach dem nach 4—7 Tagen eintretenden Abfallen der Klammer wurde diese Schonung noch einige Zeit fortgesetzt und erst nach Verlauf einiger Tage ungestörten Wohlbefindens Bäder und Lave-ments wieder aufgenommen.

Die jedesmalige Application der Zange war von dem gewünschten Erfolg begleitet, auch in den Fällen, wo die Einführung des Instrumentes sich wiederholt nöthig machte, war nach der erstmaligen Durchklemmung des Spornes wenigstens vorübergehend für einige Tage die normale Bahn für die Stuhlentleerung freigemacht. Diese Thatsache entspricht der theoretischen Voraussetzung, die durch einen Sectionsbefund von Körte bestätigt wurde, dass das ursprüngliche Resultat der Darmscheere durch Narbencontraction, also durch Verbreiterung des angelegten Spaltes um etwas verringert wird.

Zur Schliessung der nach Beseitigung des Sporns noch restirenden Fistel, aus welcher neben dem normalen Abgang von Faeces noch verschieden viel Darminhalt sich entleert, diente in unseren Fällen die unter antiseptischen Maassregeln ohne Verletzung des Peritoneums vorgenommene Naht.

Von einem langen (8—10 cm) die Fistel knapp umkreisenden Schnitt in der Richtung des Poupartschen Bandes aus wurde mög-

lichst weit, (etwa 5—8 cm) die Haut im Unterhautzellgewebe stumpf unterminirt und zwar nach beiden Richtungen hin, nach dem Bauche und nach dem Schenkel zu. Dabei mussten einige kleine Arterien und Venen (*Vasa pudenda externa*, *epigastr. infer. superficialis*) unterbunden werden. Nur der cutane Saum der Fistel wurde mit der Cooper'schen Scheere flach abgetragen, von der Darmschleimhaut nichts resecirt. Diese wurde nur vermittelt einiger durch die Fascie gelegten Catgutnähte eingestülpt, die Peritonealhöhle also nicht eröffnet. Durch die Matratzennaht mit Silberdraht, Glasplatten und Perlen wurde schliesslich die unterminirte Haut von beiden Seiten her zusammengezogen, so dass sich möglichst breite Hautflächen berührten, also eine etwa 3 cm hohe, dicke Hautfalte über der vernähten Fistel gebildet wurde. Aus den Drainageröhren entleerte sich Anfangs zwar etwas mit Koth vermisches Secret, doch gelang es in zwei Fällen durch diese Naht die Fistel ganz zu schliessen, während in dem dritten ein sehr enger Fistelgang übrig blieb, der sich nach mehrmaliger Cauterisation noch schloss. Zum Schluss der Fisteln nach Anwendung der Dupuytren'schen Methode sind zahlreiche Verfahren empfohlen worden, die z. B. in Schmidt's „Unterleibsbrüche“ aufgezählt sind; die blutige Naht wird wohl immer die am raschesten zum Ziele führende und bei Vermeidung der Eröffnung der Peritonealhöhle auch ungefährliche Methode bleiben.

Nicht gerade selten sind auch die Fälle, wo die nach Zerstörung des Spornes bleibende Fistel ohne weitere Kunsthülfe heilt oder wo die Patienten von dieser sehr wenig secernirenden Fistel so wenig Beschwerden haben, dass sie mit derselben aus der Behandlung austreten. Kürzlich hat Koch empfohlen, nach Zerstörung der Scheidewand die Laparotomie vorzunehmen, den losgelösten angefrischten und genähten Darm zu versenken, ein Verfahren, welchem er vor der älteren Methode den Vorzug rascheren Verlaufes und sichereren Erfolges, vor der circulären Resection den Vorzug geringerer Gefahr zuschreibt.

Es kommen bekanntlich immer Fälle vor, bei denen es nach Zerstörung des Sporns nicht gelingen will, durch Cauterisation, Plastik und ähnliche Verfahren die Fistel zu schliessen. Um in derartigen hartnäckigen Fällen diesen Fistelschluss zu erreichen, wird man wohl zur Laparotomie, als letztem Auskunftsmittel,

greifen, um entweder die circuläre Resection und Naht vorzunehmen oder die Darmwunde nur anzufrischen und lineär zu vernähen; allein die Laparotomie und Naht des Darms nur als Schlussoperation nach der vorhergehenden Klammerbehandlung halte ich doch für unnöthig gefährlich. Es ist ja gar nicht nöthig, dass der Darm versenkt wird; der Patient hat keinerlei Beschwerden davon, dass die Fäces und Flatus an der Stelle der alten Fistel vorbeipassiren, und für den Fall einer etwaigen Nahtinsufficienz oder oder eines anderen übeln Ereignisses, das sich beim versenkten Darm der directen Controlle und eventuellen Behandlung entzieht, wird bei dem Koch'schen Verfahren tödtliche Kothperitonitis, bei dem anderen Wege nur ein Abscess oder Fistel nach aussen die Folge sein. Ich bin der Ansicht, dass man sich die Eröffnung der Bauchhöhle bei *Fistula stercoralis* für die Fälle aufspart, bei denen mit ungefährlicheren Operationen nichts erreicht wird, dass man insbesondere als Schlussact nach Anwendung der Dupuytren'schen Darmscheere die Naht ohne Eröffnung der Peritonealhöhle, wie sie in den mitgetheilten Krankengeschichten mit Erfolg angewandt wurde, oder ein ähnliches Verfahren vorziehen soll. Unsere Patienten sind alle geheilt entlassen, bei zweien war die Wunde 12 Tage bis 3 Wochen nach der Endoperation völlig geschlossen und nur in einem Falle blieb 2 Monate lang eine minimale Fistel, welche die etwa von der Patientin gewünschte oder aus anderen Gründen nöthig gewordene Entlassung nicht verhindert hätte. Bei Fall VII hat sich allerdings nach Verlauf eines Vierteljahres, nachdem die Patientin, entgegen der Verordnung, kein Bruchband getragen hat, eine Fistel an der alten Drainstelle gebildet, die übrigens so wenig eiteriges Secret absondert, dass die Patientin keinen Verband getragen hat.

Die ganze Heilungsdauer betrug in unseren Fällen 2 mal  $\frac{1}{2}$  Jahr, einmal 4 Monate; von der erstmaligen Anlegung der Darmscheere an bis zum völligen Fistelschluss 3— $2\frac{1}{2}$  Monate. In den Körteschen Fällen schwankte die Heilungsdauer zwischen  $4\frac{1}{2}$  Monaten und 1 Jahr.

Wenn ich nach dem Vorhergehenden zu dem Schlusse komme, dass bei *Anus praeternaturalis* das Verfahren mit der Dupuytren'schen Darmscheere, das in geeigneten Fällen, z. B. bei Zwischenlagerung einer zweiten adhärentheu Darmschlinge zwischen

die im Anus praeternaturalis vorliegenden Darmenden<sup>1)</sup>, durch die Dieffenbach'sche Krücke oder Mäurer's elastischen Tampon ersetzt werden kann, als die ungefährlichere Methode, trotz ihrer Langwierigkeit vorzuziehen und dass die Indication für die circuläre Resection und Naht einzuschränken ist, so geschieht dies mit Rücksicht auf die noch nicht genügend sichere Technik dieser theoretisch wohl vorzuziehenden letzteren Operation.

Es ist misslich, bei Beurtheilung verhältnissmässig junger Operationen die Statistik, welche die von verschiedenen Chirurgen unter Verschiedenheit der Verhältnisse und Methoden operirten Fälle zusammenstellt, reden zu lassen; allein der Unterschied in der Mortalität bei den beiden Verfahren ist doch zu bedeutend, als dass er vernachlässigt werden könnte, 4 pCt. Todesfälle gegenüber 37 pCt. Billroth brachte zwar (cfr. König's Lehrbuch. Bd. II.) alle 6 Operirten durch, allein dem gegenüber steht doch eine um so gewichtigere Mortalität bei den Resultaten anderer Operateure und wenn auch von der weiteren Ausbildung der Technik der Darmresection noch zu hoffen ist, dass diese Operation an Terrain gewinnen wird, so muss doch bei dem heutigen Stande der Dinge

---

<sup>1)</sup> Ein solcher Fall ist der von mir vorhin schon berührte, in dem Diakonissen-Hospital noch in Behandlung befindliche, den ich hier nur kurz nachträglich erwähnen will. Es handelte sich um eine rechtsseitige gangränöse Leistenhernie bei einer Frau. Bei der Herniotomie hatte ich die brandige Darmschlinge hervorgezogen, angenäht und aussen liegen gelassen, um erst später das brandige Gewebe abzutragen. Dabei passirte es nun, dass mit der Scheere eine zwischen die beiden ursprünglich vorliegenden Darmschenkel interponirte weitere Darmschlinge angeschnitten wurde, so dass nunmehr drei offene Darmlumina nebeneinander lagen. Das dritte, mittlere Darmrohr wurde durch Nähte an die beiden anderen und an die Haut fixirt. Anfänglich nirgends Kothausfluss, erst nach einigen Tagen aus der lateralen Oeffnung. Allmählich schloss sich das mittlere Lumen und die Scheidewand mit der adhärennten Darmschlinge zog sich in die Tiefe zurück, so dass schliesslich nur die beiden offenen Darmenden, welche der ursprünglich vorliegenden Schlinge angehörten, nebeneinander in der lippenförmigen Fistel lagen. Sämmtlicher Darminhalt floss aus dem lateralen, zuführenden Schenkel. — Wie ich nach Beendigung meiner Arbeit erfahre, ist etwa  $\frac{1}{4}$  Jahr nach Anlegung des widernatürlichen Afters ein Versuch mit der Dupuytren'schen Scheere, die 2 Ctm. vom Sporne fasste, gemacht worden. Sofort auftretende heftige Kolik und Collaps (Occlusion des zwischenliegenden Darmes?) nöthigten zur raschen Abnahme des Instrumentes. Augenblicklich wird versucht, die Scheidewand mittelst des Dieffenbach'schen Krückenbruchbandes zurückzudrängen.

Bemerkung bei der Correctur: Die genaue Krankengeschichte dieses durch seine ausserordentlich complicirten Verhältnisse interessanten Falles, der noch immer in Behandlung steht, soll gelegentlich später veröffentlicht werden.



zugegeben werden, dass sie bei Anus praeternaturalis und Fistula stercoralis auf das Aeusserste zu beschränken ist.

Mäurer (l. c.) giebt die Resection und Naht bei Fistula stercoralis überhaupt nicht und bei Anus praeternaturalis nur dann zu, „wenn das Leiden erst nach langem Bestande in Behandlung kommt und dann das untere Darmstück ganz geschwunden ist“.

Ich möchte mich so ausdrücken, dass im Allgemeinen dem Dupuytren'schen (resp. Dieffenbach'schen oder Mäurer'schen) Verfahren der Vorzug zu geben, dass nur in den Fällen, wo dasselbe nicht anwendbar ist, die Resection indicirt ist. Dieselbe kommt also meiner Ansicht nach in 2 Gruppen von Fällen in Betracht, einmal in den Fällen, wo das Enterotom bei Mangel eines Spornes nicht zur Verwendung kommen kann und wo der Verschluss der Fistel durch comprimirende Verbände, Cauterisation, Lappenverschiebung, Naht u. s. w. nicht bewerkstelligt wird oder auch wo Dies nach vorhergegangener Zerstörung des Spornes nicht gelingen will. Ein solcher Fall ist z. B. der von von Bergmann (l. c.) beschriebene. Ferner wird die Resection angezeigt sein, wenn es darauf ankommt, möglichst bald nach Anlegung des wider natürlichen Afters den Speisebrei in die natürliche Bahn zu leiten, um der drohenden Inanition zu begegnen, wo also die Darmscheere als zu frühzeitig und wegen der Langsamkeit des Verfahrens contraindicirt ist. Ist der Kranke über die ersten Gefahren des Collapses und der Peritonitis hinweggebracht und zeigt es sich durch Körpergewichtsabnahme und Kräfteverfall, ferner durch Ausfluss unverdauter Speisereste aus der Fistel, durch das Sichtbarsein zahlreicher Kerkring'scher Querfalten der Darmschleimhaut (die bekanntlich am oberen Theile des Dünndarmes am stärksten entwickelt sind dicht aneinander stehen, während sie gegen das Ende des Dünndarmes an Zahl und Grösse abnehmen), zeigt es sich also, dass das abgeklemmte Stück im Bruche einem sehr hoch sitzenden Dünndarmabschnitt angehörte und dass somit ein grosser Theil der Darmverdauung durch den Anus praeternaturalis ausgeschaltet ist, so wird die Resection und Naht des Darmes das einzige Mittel sein, den Kranken vor dem Hungertode zu retten.

---

## XX.

# Ueber das Angiosarkom der Mamma.

Von

**Dr. Georg B. Schmidt,**

Assistent an der chirurg. Klinik in Heidelberg.<sup>1)</sup>

M. H.! Auf Anregung des Herrn Geh. Rath Czerny habe ich eine Reihe von Angiosarkomen der Mamma, welche in den letzten 10 Jahren an der chirurgischen Klinik in Heidelberg zur Beobachtung kamen, nach ihren pathologisch-anatomischen und klinischen Erscheinungen untersucht. Gestatten Sie mir, dass ich bei der Seltenheit der Geschwulst am genannten Organe Ihnen Einiges über meine Beobachtungen mittheile.<sup>7</sup>

Das Vorkommen der Angiosarkome ist überhaupt kein allzuhäufiges. Nach Kolaczek's Zusammenstellungen weist die ältere Literatur 32 Fälle auf; er selbst fügte diesen 28 gleiche hinzu; die jüngste Literatur bringt ca. 20 derartige Publicationen.

Der Prädilectionssitz der Angiosarkome ist der Oberkiefer. Unter den 60 Kolaczek'schen Fällen sassen nur 14 an anderen Körperstellen und zwar am Magen, Netz, Peritoneum, Harnblase, in den Drüsen und den äusseren Bedeckungen des Rumpfes und der Extremitäten. Diesen können wir nach Beobachtungen aus der Heidelberger Klinik noch 3 im Hoden, ein retroperitoneales, 2 in der Niere, eines im Rectum und 8 in der Mamma hinzufügen. Durch die Güte des Herrn Prof. Lossen kamen mir noch 2 und durch die des Herrn Dr. Antoni-Heidelberg noch ein Angiosarkom der Mamma zur Untersuchung, so dass ich davon 11 Fälle habe zusammenstellen können.

---

<sup>1)</sup> Der vorstehende, auf die Tagesordnung des XVI. Congresses der Deutschen Gesellschaft für Chirurgie zu Berlin gesetzte Vortrag konnte aus Mangel an Zeit nicht gehalten werden, es wurden aber den sich für den Gegenstand Interessirenden die mikroskopischen Präparate demonstrirt.

Das Alter der Patientinnen, welche daran erkrankt waren, war gegen 50 Jahre und darüber. Die älteste von ihnen war 75 Jahre, je eine 66, 65, 60, 54, 51, 50, 49, 46; nur eine erst 26 Jahre.

7 von ihnen waren verheirathet, von diesen hatten 6 geboren, 5 ihre Kinder selbst gestillt und zwar meist beiderseits. Zwei von ihnen hatten mehrere Monate vor ihrer Erkrankung Mastitis durchgemacht, zwei andere führten die Entstehung des Leidens auf einen früher erhaltenen Stoss zurück, in dessen Folge ein kleines Knötchen aufgetreten sei, welches sich später zu dem Tumor entwickelt habe.

Die Entstehungszeit der Geschwülste war eine relativ lange. Bei einer Patientin betrug sie 3 Jahre, bei einer  $1\frac{1}{2}$ , bei mehreren gegen ein Jahr und  $\frac{1}{2}$  Jahr; bei zwei nur 2 Monate. In einem Falle trat der Tumor gleichzeitig mit dem sich einstellenden Klimacterium auf. Gleichmässig lauteten die Angaben Aller, dass der Tumor nur langsam gewachsen sei, nur in einem Falle soll durch eine Contusion des bereits bestehenden Tumors ein beschleunigtes Wachsthum aufgetreten sein. Keine konnte bei dem Entstehen oder dem Wachsen der Geschwulst je über Schmerzen klagen.

Das klinische Bild war fast übereinstimmend folgendes: Die Frauen hatten eine gute Constitution, sahen blühend aus, keine zeigte auch nur eine Spur von Kachexie. Nur eine von ihnen litt gleichzeitig an Lungentuberkulose und den dieselbe begleitenden Erscheinungen.

Die Geschwulst sass 7 mal in der rechten, 4 mal in der linken Brust und zwar 7 mal im oberen äusseren Quadranten auffallend peripher gelegen, einmal im unteren äusseren, einmal direct über der Mammilla, zweimal nahm sie die ganze Brust ein. Ihre Grösse variierte in fast allen Zwischenstufen zwischen der eines Hühneries und der eines kindlichen Schädels. Mehrere Knoten wurden nie gefühlt. Ihre Consistenz war bei einigen derb, bei anderen weich elastisch, fast fluctuirend, in einzelnen Tumoren lagen Partien verschiedener Consistenz neben einander.

Bemerkenswerth war die geringe Betheiligung der Umgebung. Alle Geschwülste waren auf der Unterlage leicht verschieblich; einige liessen sich deutlich von dem noch spärlich vorhandenen Drüsengewebe abgrenzen. Mit der sie bedeckenden Haut dagegen

waren sie in allen Fällen ausgedehnt verwachsen; dieselbe war meist geröthet, bei einer Patientin vom exulcerirten Tumor perforirt. Im Allgemeinen wölbten sich die Geschwülste mehr oder weniger flach kugelig hervor; vor Allem fehlten bei ihnen die für das Carcinom charakteristischen Einziehungen und Schrumpfungen. Die Mammilla war überall prominent, nie nach der Tiefe fixirt.

Eines der auffallendsten klinischen Symptome war das Freisein der Achseldrüsen. Von 10 Fällen waren sie bei 6 nicht ergriffen, nur bei 4 Patientinnen waren dieselben vergrößert fühlbar, davon waren bei einer die Drüsen beider Achselhöhlen geschwollen, bei einer anderen auch die Cubital- und Inguinaldrüsen vergrößert. Ueber die Deutung der beobachteten Drüsenschwellungen gab die später mitzutheilende mikroskopische Untersuchung weitere Aufschlüsse.

Während die Entstehungszeit der Angiosarkome eine relativ lange und das Wachsthum derselben ein langsames war, so traten doch rasch nach der Operation Recidive auf. 4 Patientinnen starben an der Wiederkehr des Leidens in der Narbe und dem Mit-ergriffensein innerer Organe; die eine 2 Jahre nach der Operation, nachdem sie sich schon 7 Monate nach derselben mit einem Recidiv vorgestellt hatte, welches als inoperabel erklärt werden musste. Eine zweite erlag nach 6 Monaten, eine dritte schon nach 3 an inneren Metastasen; die vierte überlebte die Operation nur 2 Monate. Bei zwei der übrigen, welche sich noch am Leben befinden, trat das erste Recidiv nach 2 bzw. 3 Monaten auf. Eine wurde schon 3 mal an wiederkehrenden Geschwülsten, welche sich in Intervallen von ca. 2 Monaten gezeigt hatten, von uns operirt. 2 sind erst im letzten December operirt und meines Wissens noch recidivfrei. Von den übrigen konnte ich keine weitere Auskunft erhalten.

Das erste Recidiv trat meist in der Narbe auf und ging von da mit Ueberspringung der Achseldrüsen auf die inneren Organe über.

Bei der Section einer bei uns Verstorbenen fanden sich Metastasen in Lungen, Leber, Milz und Netz. Bei denen, welche auswärts starben, wurde die Section theils nicht vorgenommen, theils blieb mir das Resultat unbekannt.

Die Geschwülste waren auf dem Durchschnitt röthlich, oder

rothgelblich, meist gegen die Umgebung abgekapselt; bisweilen jedoch sandten sie auch in dieselbe feine zapfenförmige Ausläufer hinein. In einigen Fällen zeigte sich schon makroskopisch die gröbere alveoläre Structur durch eine deutliche Differenzirung der Septa gegen die Zellmassen. Ihre Consistenz schien mit dem Widerstand zu wachsen, welcher der Geschwulstentwicklung durch den Druck der umgebenden Gewebe entgegengesetzt wurde. Fest eingeschlossene Angiosarkome, welche allseitig von Drüsengewebe umgeben waren, waren härter und derber, als solche, deren Zellproliferation ungehindert in die Umgebung stattfinden konnte.

Mikroskopisch zeigen die Tumoren eine reticulirte oder alveoläre Anordnung ihrer Zellelemente, welche umschlossen sind von einem oft eng-, oft weitmaschigen Netzgerüst. Die Zellen besitzen eine schwache Contourzone, sind meist rund, haben einen grossen Kern mit sichtbaren Kernkörperchen, einen schmalen Protoplasmahof — und tragen im Allgemeinen einen epithelialen Charakter. Das Netzgerüst ist von feinen Capillarfäden gebildet, deren Ausläufer sich zwischen die Zellen noch weiter fortsetzen; eine grössere Summe solcher Alveolen umschliesst ein mehr oder weniger breiter Bindegewebssaum.

Man muss sich den Entwicklungsgang des Tumors so denken, dass in dem Gefässgebiete des interstitiellen Bindegewebes der Drüse durch einen noch unverstandenen Reiz angeregt die Perithelien der Capillaren sich zu vermehren beginnen. Das zwischen ihnen liegende Gewebe wird zuerst verdrängt, dann mit in den Process der sarcomatösen Degeneration — denn als solche ist diese Zellproliferation aufzufassen — hineingezogen; neue Capillaren werden gebildet, um welche herum sich der gleiche Process abspielt: Das Resultat dieses Vorganges ist die Entstehung eines Neoplasma, dessen feines Capillargerüst zusammengedrückte Conglomerate gewucherter Perithelien einschliesst. Je mehr die Zellwucherung zunimmt, desto mehr schwindet die eigentliche Gefässnatur, bis sie nur noch durch ein enges schwer sichtbares Lumen angedeutet wird. Schliesslich tritt eine vollkommene Obliteration der Capillaren ein, so dass man sie nur noch an den axial gestellten Kernen erkennen kann. Schwinden auch diese, so tritt an ihre Stelle ein nahezu bindegewebiger Strang, der die Spuren eines früheren Gefässes nur dadurch noch an sich trägt, dass ihm Ausläufer oder

Seitenzweige ansitzen, welche direct rechtwinkelig von ihm abgehen. Mit der Verödung des Gefässsystemes scheint sich der Process abgespielt zu haben und es beginnt in dem Tumor die Periode der regressiven Metamorphose. In keiner anderen Geschwulst habe ich dieselbe häufiger und früher auftreten sehen, als in dem Angiosarkom. Ist es eine Folge der geraubten Nahrungszufuhr oder eine Compressionswirkung der Elemente aufeinander — wir wissen es nicht: kurz die perivasculäre Entwicklung geräth in's Stocken, der Tumor beginnt seinen sarkomatösen Charakter aufzugeben und degenerirt.

Diese Degeneration ist entweder eine hyaline: dabei scheint sie in den Resten der Capillaren zu beginnen und auf die denselben nächstliegenden Zellpartieen überzugreifen — dann resultiren Bilder, wie sie das Meckel'sche Schlauchsarkom und die Cylindrome Sattler's u. A. geboten haben; oder sie ist eine myxomatöse: dabei macht sie den Anfang in den Zellmassen selbst und schreitet peripherwärts gegen die Gefässsepta fort, so dass man zwischen den myxomatösen Gebieten noch Gefässreste mit intacten Zellmänteln erhalten sieht.

Die Angiosarkome der Mamma boten also in allen Fällen dieselben typischen mikroskopischen Bilder, wie sie von anderer Seite in den Angiosarkomen anderer Organe beobachtet worden sind. Die umliegende Drüsensubstanz war meist etwas verdrängt, in einigen Fällen waren die nächstliegenden Drüsenpartieen atrophirt. Eine Cystenbildung, wie sie wohl durch die Compression der Geschwulsttheile auf die Ausführungsgänge der Drüsen zu Stande kommen kann, oder eine Pigmentirung, welche an gefässreichen Tumoren öfter beobachtet wurde, habe ich bei den Gefässsarkomen der Mamma nie gesehen. Die in einigen Fällen mit entfernten Drüsen zeigten mehr das Bild einer Hyperplasie als das einer wirklichen Neubildung. Die mikroskopische Untersuchung brachte keine directe Entscheidung, da eine hyperplastische Drüse von einer sarkomatösen nicht wohl unterschieden werden kann; niemals aber war in den Drüsen die typische plexiforme Architectur vorhanden, so dass es mir wahrscheinlich ist, dass es sich eher um sympathische als um inficirte Drüsenschwellungen gehandelt habe. Den Versuch hat man freilich noch nicht gemacht, die geschwollenen Drüsen bei der Operation zurückzulassen und zu beob-

achten, ob sie nach Entfernung des den Reiz ausübenden Tumors zurückgingen. Bei einem Falle aber, in dem beiderseits die Achseldrüsen geschwollen waren, während nur eine Brust erkrankt war, hat man diejenigen der gesunden Seite nicht exstirpiert, später aber ihr Verschwinden beobachtet.

Die Möglichkeit eine nahezu sichere Diagnose auf Angio-sarkom der Mamma zu stellen und vor Allem die häufigste Mammageschwulst, das Carcinom, ausschliessen zu können, wird durch manche, aus dem Vorhergehenden gewonnene Erfahrungen unterstützt. Anamnestisch ist es das lange Bestehen (bis zu drei Jahren) und das langsame völlig schmerzlose Wachsen der Geschwulst, welches das Vorhandensein eines Carcinoms unwahrscheinlich macht. Klinisch finden wir zum Unterschied von dem letzteren durchgängig eine gute Constitution, gesundes Aussehen, das Fehlen jeder Cachexie. Die Tumoren sind mehr peripher gelegen hühneri- bis kindskopfgross (also meist grösser als der Krebs) von derber und weicher Consistenz, frühzeitig mit der Haut verwachsen (zum Unterschied von den Fibromen) auf der Unterlage und gegen das Drüsengewebe verschieblich. Einziehungen und Schrumpfungen („Krebsnabel“) bes. Fixirung der Mammilla fehlten stets. Nur ganz selten waren die Achseldrüsen vergrössert. Es bestand eine ausgesprochene Neigung zu rapid auftretenden Recidiven.

Einen weiteren Anhalt zur diagnostischen Beurtheilung giebt die Bestimmung des Hämoglobingehaltes des Blutes. Man hat die Erfahrung gemacht, dass derselbe bei Carcinomen ein sehr niedriger ist und oft bis zur Hälfte des Gewöhnlichen und darunter sinken kann, während er bei Sarkomen kaum zurückgeht. Wir besitzen und verwenden seit  $\frac{1}{2}$  Jahre zu dieser Bestimmung das Hämometer von Fleischl in Wien, dessen Scala am 100. Theilstrich den normalen Hämoglobingehalt eines gesunden Mannes zeigt. Der des Weibes beträgt etwas weniger, beiläufig 90 pCt. Wir fanden nun bei Frauen mit Carcinoma mammae einen Hämoglobingehalt von 60—50 pCt. und darunter, während bei den beiden von uns untersuchten Frauen mit Angiosarkom der Mamma derselbe in dem einen Falle 86 pCt. in dem anderen 85 pCt. betrug.

Die Prognose der besprochenen Tumoren stellt sich unserer Erfahrung nach recht ungünstig. Während dieselben Anfangs nur eine locale Bedeutung besitzen, haben sie doch im weiteren Ver-

laufe die ausgesprochene Tendenz, Metastasen zu bilden, an denen die Patientinnen rasch zu Grunde gehen.

Das Bestreben der Therapie soll desshalb dahin gehen, den Tumor so frühzeitig wie möglich operativ zu entfernen. Dabei soll die Haut, welche sehr früh in Mitleidenschaft gezogen wird, in möglichst ausgiebigem Umfange mit entfernt werden, auch auf die Gefahr hin, einen Defect zu erhalten, der sich nicht vollkommen decken lässt. Nach vollendeter Heilung müssen jedoch die Patientinnen unter fortgesetzter ärztlicher Controle bleiben, damit jedes etwa auftretende Recidiv consequent beseitigt werden kann.

---



## XXI.

# Daten zur Indicationsstellung bei Steinoperationen und zur Ausführung und Statistik der Lithotomien und Lithotripsien.

Von

**Prof. Dr. Josef Kovács**

in Budapest.<sup>1)</sup>

---

M. H.! Wenn ich nach der eingehenden Besprechung, welche dieses Thema gelegentlich der vorigen Congressse von vielen sehr angesehenen und durchaus competenten Mitgliedern dieser geehrten Versammlung erfahren, mir noch die Freiheit nehme, heute wieder auf dasselbe zurückzukommen, so geschieht dies aus dem Grunde, weil es bei dem heutigen Stande dieser Frage und bei dem eminenten Interesse, das sich aller Orten dafür kundgiebt, nicht ganz überflüssig sein mag, Daten zu veröffentlichen, welche, wie man annimmt, an einer entlegenen Stelle des Continents aus Hunderten von Fällen sich ergeben haben. Ich muss zugleich um die freundliche Nachsicht der geehrten Versammlung bitten, wenn ich dabei die Sprache nicht so handhabe, wie es erwünscht wäre. Ich muss gestehen, dass bei meiner grossen Achtung vor der deutschen Wissenschaft der Accent meiner Sprache ungarisch ist, und ich mich überaus freuen werde, wenn es mir gelingt, mich nur einigermaassen verständlich zu machen.

Meine Unbescheidenheit wird vielleicht meine sehr geehrten Herren Collegen überraschen, wenn ich gleich am Anfange erkläre, dass die Frage der Indicationsstellung bei Steinoperationen für mich seit Jahren gar keine Frage mehr ist. Aber es ist in der

---

<sup>1)</sup> Vorgetragen am 8. Sitzungstage des XVI. Congresses der Deutschen Gesellschaft für Chirurgie zu Berlin, 15. April 1887.

That so, dass das Studium der Resultate meines Vorgängers auf der Lehrkanzel der Budapester I. chirurgischen Universitätsklinik, Professor Balassa, und die Erfahrungen, die ich selbst während meiner nahezu 20jährigen Thätigkeit an mehr als 300 Fällen gesammelt, mir ein Verfahren aufgedrungen, an dem festzuhalten ich durch die Erfolge immer mehr aufgemuntert werde.

Die Entscheidung über die Frage, ob Lithotomie oder Lithotripsie, wird bei meinem Verfahren stets durch das Zusammenreffen constanter Factoren bestimmt. Ich entferne den Blasenstein durch den Schnitt, wenn es ein Patient ist, bei dem die Entwicklung der Urethra das Einführen voluminöser Instrumente nicht gestattet, und auch Steinrümpfer nach einer vielleicht gelungenen Lithotripsie die Harnröhre nicht ungehindert passiren könnten. Selbstverständlich werden Dies zumeist Kinder von 1—8 Jahren sein; bei unserem Menschenschlage sind es seltener Kranke über diese Jahre hinaus. Doch mache ich, wenn es die Verhältnisse der Urethra erfordern, auch bei Kranken von 10 und über 20 Jahren den Perinealschnitt, bei älteren jedoch niemals. Und hier muss ich anführen, dass ich noch immer ein treuer Anhänger des Lateralchnittes bin. Ich erkenne all' die Vorzüge an, die für die Sectio alta in's Treffen geführt werden, doch hatte ich keine Ursache, von meinem mit gutem Erfolge practicirten Lateralchnitt abzuweichen, und so blieb ich dabei. Doch auch rationelle und theoretisch genau erwogene Ursachen bestimmen mich, bei Kindern den Perineal- und speciell den Lateralchnitt auszuführen.

Aus den Resultaten meines Vorgängers, dessen Assistent ich Jahre hindurch war, hatte ich ersehen, dass, während der Perinealschnitt bei Kindern fast absolut keine Gefahr birgt, der Verlauf bei Erwachsenen ein viel complicirter und die Heilung sehr beeinträchtigender ist. Dieser Umstand findet in den anatomischen Entwicklungsverhältnissen des Perineums seine Erklärung. Bei Kindern, resp. Knaben, deren Genitalien so unentwickelt sind, dass die Dimension der Harnröhre keine Lithotripsie zulässt, ist auch das arterielle, insbesondere aber das venöse Netz am Damme so wenig entwickelt, dass eine Verwundung dieser Theile keine bedeutende und folgenschwere Läsion bildet. Die Schichten des Perineums beim Erwachsenen sind jedoch viel stärker entwickelt, und bei älteren Kranken ist ein so grossartig entwickeltes venöses

Stratum anzutreffen, dass nicht nur die Operation selbst einen viel blutigeren Verlauf hat, sondern auch im Verlaufe der Wundheilung durch die sich häufig zugesellende Phlebitis vom Damme aus die septische Infection des Organismus begünstigt wird. Nur diesem oder doch hauptsächlich diesem Umstande glaube ich das Missverhältniss zwischen den Resultaten des Perinealschnittes bei Kindern und Erwachsenen zuschreiben zu müssen, mit Rücksicht auch auf die gleichen Resultate meines Amtsvorgängers Professor Balassa, mich stützend auf über 300 Fälle, und daher habe ich von Anfang meiner Thätigkeit den Schnitt nur auf Kinder beschränkt. Und nun muss ich noch eine Erklärung dafür abgeben, warum ich den Lateralschnitt dem medianen Perinealschnitt vorziehe. Wenn wir uns die Verhältnisse vor Augen halten, wie sie beim Lateralschnitt gegeben sind, so müssen wir bald einsehen, dass es kaum der Mühe lohnt, wegen der Frage — Lateralschnitt oder Medianschnitt — viel zu streiten. Wir wollen mit beiden Methoden nur mehr Raum, die Frage ist nur, in welchen Theilen wir unmittelbar mit dem Schnitt mehr Raum gewinnen können. Wenn wir uns bei der Indication auf den Standpunkt stellen, dass der Perinealschnitt insbesondere nur bei Kindern vorzunehmen sei, dann haben wir den Umstand in Rechnung zu ziehen, dass der Damm schmal ist und der mediane Schnitt durch die Haut bis zur Urethra weit weniger Raum bietet, als der Seitenschnitt. Und doch ist es dieser Theil der Wunde, der von vorne herein, d. h. durch den Schnitt, weit genug gemacht werden muss, da die verschiedenartigen Bestandtheile der Dammschichten nur eine minimale Dehnbarkeit zulassen. Anders verhält es sich mit dem Schnitt durch den bulbösen Theil der Urethra, resp. mit der Eröffnung der Blase. Genug bekannte Ursachen sprechen dafür, dass der Schnitt hier in der Mitte verlaufe, und wenn auch die Wunde etwas kleiner ist, so hat dies bei der Dehnbarkeit dieser Wundränder nichts auf sich. Beim richtig gemachten Lateralschnitt trifft sich das Alles gut. Wir machen den Lateralschnitt durch die Haut und die darunter liegenden Schichten bis zur Urethra und Blase, und schneiden nun auf das richtig eingestellte Itinerarium median ein. Der Lateralschnitt kann so eigentlich auch ein Medianschnitt genannt werden, und der Stein, ob klein oder gross, durch die so gemachte Wunde entfernt werden.

Ich will hier Das besonders hervorgehoben haben, dass ich den Perinealschnitt auch für noch so grosse Steine als geeignet betrachte, und ich durchaus nicht der Ansicht huldige, dass man beim Constatiren eines grossen Steines in der Blase dem vorangegangenen Perinealschnitt auch noch die Sectio alta folgen lassen müsse. Liegt es doch ganz nahe, durch die Perinealwunde in solchen Fällen den Lithotriptor einzuführen und den allzugrossen Stein zu zertrümmern. Wenigstens hatte ich noch keinen Fall zu verzeichnen, in welchem dieses Verfahren nicht hingereicht hätte, wo doch über Hühnereigrosse harte Oxalatsteine aus der Blase 4—5jähriger Knaben entfernt wurden.

Nur noch über die Behandlung der perinealen Wunde muss ich Einiges sagen. Ich habe die Ansicht Thompson's, dass die Perinealwunden nach Steinoperationen den Beweis dafür liefern, wie Vieles eine Wunde ertragen kann, oft bestätigt gefunden. Die Wundbehandlung in meiner Klinik ist auch bei diesen Fällen eine sehr einfache. Nach der Entfernung des Steines oder der Steintrümmer irrigire ich die Blase und die Wunde mit einem starken Wasserstrahl ab, bis die Blutung, die zumeist parenchymatös ist, gestillt ist und führe nun einen in Oel getränkten Leinwandstreifen in die Blase ein, neben welchem sich in der ersten Zeit der Urin durch die Wunde frei entleeren kann. Einen Verband lege ich nicht an, sondern einen feuchten Carbolschwamm vor die Wunde, welcher den heraussickernden Urin auffängt und in der ersten Zeit halbstündlich mit einem neuen gewechselt wird. Bei Nachblutungen, die aus Arterien hervorgehen, fasse ich die blutende Stelle resp. die Gefässöffnung in eine Klemmpincette und lasse diese wohl auch liegen bis die Blutung sicher gestillt ist und die Pincette auch von selbst abfällt. Freilich sehe ich und mein klinisches Personal dabei sehr streng auf Reinlichkeit, und ist dies vielleicht mit ein Grund dafür, dass ich mich seit Jahren nicht mehr eines Todesfalles nach perinealem Steinschnitt erinnern kann.

Ich habe bereits erwähnt, dass ich den Perinealschnitt nur bei Kindern und bei erwachsenen Personen mit unentwickelter oder verengerter Urethra zur Entfernung des Blasensteines vornehme. Wie Sie, m. H., bemerkt haben werden, habe ich den Stein selbst als bestimmenden Factor bei der Indicationsstellung gar nicht angeführt; und dies ist mit ein Grund dafür, warum ich da, wo

die Verhältnisse anders liegen, wo der Kranke entwickelte Genitalien hat und wo mir der Perinealschnitt nicht nur nicht nothwendig, sondern aus den oben angeführten Gründen auch bedenklicher erscheint, dass ich in diesen Fällen fast ausnahmslos die Lithotripsie oder eigentlich die Litholapaxie vornehme. Bei erwachsenen Kranken, deren Urethra meine Lithotriptoren und Evacuationskatheter fassen können, deren Nieren nicht Symptome einer hochgradigen Erkrankung zeigen, zertrümmere ich den Stein in einer Sitzung und entferne den grössten Theil der Steintrümmer gleich im Anschlusse an die Operation. Weder die Grösse noch die voraussichtliche Härte des Steines bilden einen Grund, weswegen ich mich in der Ausführung der Lithotripsie beirren und zu einer anderen Operation, etwa zur Epicystotomie, bestimmen liesse. Auch noch so grosse und noch so harte Steine fasse und zwinge ich mit meinem Lithotriptor und entleere häufig genug Fragmente von 50—100 Grm. unmittelbar während der Operation.

Die Dimensionen der Urethra bestimmen die Indication zur Lithotripsie. Harnröhren, die einen 12—14er Katheter (englisches Maass) fassen, lassen nicht nur die Einführung der Instrumente leicht erscheinen, sondern stellen es auch in Aussicht, dass die Fragmente nachträglich leicht abgehen können. Doch auch dann, wenn die Urethra den 12-Katheter nicht leicht durchlässt, selbst dann stehe ich von der geplanten Operation nicht ab. Ist das Hinderniss, wie in den meisten Fällen, nur in der vorderen Partie der Harnröhre, um das Orificium, so schneide ich da mit einem geknüpften Bistourie ein, und ist diese kleine blutige Voroperation der Operation sehr förderlich, sonst aber gar nicht von Belang. Habe ich es aber mit einer Urethra zu thun, die auf einer längeren Strecke enger als erwünscht ist, so präparire ich dieselbe durch successive Dilatation mit Metallbougies stärkeren Calibers zur Operation. Diese wird sonach etwas später, aber unter verhältnissmässig günstigeren Umständen vorgenommen.

Für den Zeitpunkt der Operation ist insbesondere noch der Zustand der Blase und der Nieren von Bedeutung. Kranke, die sich mit ihrem Steinleiden vorstellen, sind sehr häufig durch die mitlaufende Erkrankung der Blase und der Nieren für eine sofortige Operation nicht geeignet. Ein Eingriff, wie es die Lithotripsie ist, steigert bei einer kranken Blase nur noch das Uebel, und wenn

auch nach der Zertrümmerung des Steines und der Entleerung der Fragmente die Erkrankung der Blase selbst zurückgeht, so ist es doch viel vortheilhafter und befördert die rasche und vollkommene Genesung des Patienten überaus, wenn die Operation bei verhältnissmässig guter Blase vorgenommen wird. Ich lasse daher den Kranken in's Bett legen, ordne wo möglich absolute Ruhe an, damit die Blase nicht durch die Bewegungen des Steines molestirt wird, und lasse, wenn nöthig, die Blase mit lauwarmer Salzlösung von Zeit zu Zeit ausspülen. Dieses Ausspülen der Blase hat überdies auch noch den Vortheil, dass Blasen von geringer Capacität allmählig sich an grössere Mengen von Flüssigkeit gewöhnen, ein Umstand, der sowohl bei der Operation als auch nachher bei der Entfernung der Steinfragmente uns sehr zu Statten kommt.

Bei dieser Art von Präparation der Blase und der entsprechenden Bettruhe und Diät bessert sich in den meisten Fällen auch der Zustand der Nieren und das Aussehen des Kranken. Patienten, die durch vorangegangene Blutungen aus der Blase sehr herabgekommen, bei denen starker Eiweissniederschlag im Urin auf bedeutende Erkrankung der Nieren hingewiesen, erholen sich rasch und ertragen die Lithotripsie (wobei der Stein 80—100, in einzelnen Fällen auch 200 Mal gefasst wird) mit Leichtigkeit und ohne Folgeübel.

Da ich also in der Beschaffenheit des Steines nie, in dem Zustand der Blase und des Kranken aber fast nie eine Contraindication für die Lithotripsie erblicke, so ergiebt es sich von selbst, dass der grösste Theil meiner Steinoperationen Lithotripsien sein werden. Und thatsächlich finden sich in der Zahl meiner über 300 Fälle nur zwei, in welchen ich weder den Lateralschnitt, noch die Lithotripsie, sondern die Sectio alta machte. Es waren beide sehr bejahrte Kranke, mit zahlreichen und grossen Steinen, welche durch jahrelange Leiden zum Siechthum der Patienten führten, und wo eine Lithotripsie aus diesem Grunde nichts Gutes versprach. Ein Kranker genas nach der Operation in 14 Tagen, der andere fühlte sich eine Zeit lang besser, doch ging er in Folge seines vorgeschrittenen Nierenleidens dann zu Grunde.

Meine Regel für die Indicationsstellung lautet daher kurz: bei Kindern (Knaben) bis zu 8 Jahren, wie auch bei älteren Individuen mit sehr unentwickelter oder verengter Urethra Lateralschnitt, bei

allen anderen die Lithotripsie. Freilich, könnte man sagen, gelte diese Regel nur für mich und viele meiner sehr geehrten Herren Collegen sagten es auch rund heraus, dass sie die Lithotripsie für eine minderwerthige Operation als die Sectio alta halten. Andere sagen auch, dass sie auch deshalb sich nicht mit den Schnittoperationen messen könne, weil sie nur in der Hand Einzelner etwas taue, allgemein aber nicht verwerthet werden könne.

Wenn Sie es, meine geehrten Herren, nicht als Unbescheidenheit auffassen, so werde ich mir erlauben zu erklären, dass mich meine eigene Erfahrung eines Anderen belehrt. Der idealste Schnitt fesselt den Kranken an's Bett, und die beste und minutiöseste Antisepsis hat bei vielen unserer Herren Collegen die Phlegmone der Bauchdecken nach der Sectio alta nicht verhindern können; und wenn man dieser Thatsache diejenige gegenüberstellt, dass Kranke nach der Lithotripsie auch sofort das Bett, und in wenigen Tagen auch das Spital verlassen können, dann braucht man wohl nicht darüber in Zweifel zu sein, welche die vortheilhaftere Operationsmethode ist. Der Einwand, dass Lithotripsien die Recidive begünstigen, ist bereits vielfach zurückgewiesen worden; auch nach dem Schnitt sind Recidive nicht ausgeschlossen, und ist ja eine wiederholte Lithotripsie auch von keiner so grossen Bedeutung, als eine einzige Laparotomie. Steine bilden sich auf's Neue in der Blase, denn es steigen wieder welche aus dem Nierenbecken herab; nun denn, wir zertrümmern sie und entleeren sie.

Was den Umstand anbelangt, dass Lithotripsien nur den Vortheil Einzelner und nie Gemeingut bilden können, so glaube ich, dass auch in dieser Beziehung Nichts apodictisch behauptet werden kann, Thatsache ist z. B., dass meine Wenigkeit selbst früher keine so durchaus guten Resultate mit der Lithotripsie erzielte als jetzt. Doch glaube ich dies nur zum Theil der grösseren Perfection durch Uebung zuschreiben zu dürfen, und denke eher, dass die veränderte Methode der Operation hierzu viel mehr beiträgt.

Ich fasse auch jetzt mit jedem Griffe den Stein, ich ziehe ihn auch jetzt wie früher in die Mitte der Blase und zertrümmere ihn, aber was ich früher nicht that, das war, dass ich den Stein auf einmal ganz zertrümmere und sogleich die Fragmente entleere. Zur Litholapaxie führten mich, noch früher als die hierauf bezüglichen Mittheilungen erschienen, meine eigenen Fälle und die Obser-

vation, dass es bei Kranken, bei denen ich nach althergebrachtem Brauche nur eine kurze Sitzung hielt, nachher sehr schlimm, und nur als ich mich entschloss, den Stein ganz zu zertrümmern, besser ging. Ich kam auch von der Evacuation der Fragmente mittelst Aspiration ab und construirte mir allmählig ein Verfahren, mit dem ich jetzt vollkommen zufrieden bin, und das mir in den letzten Jahren vorzügliche Resultate lieferte.

Und nur noch über dieses Verfahren will ich mit Ihrer Erlaubniss, m. H., Einiges vorbringen. Die Präparation der Harnröhre und der Blase habe ich bereits erwähnt. In Fällen wo ich narkotisire, thue ich Dies mit reinem Chloroform, und habe ich bisher das Glück gehabt, nie, selbst bei anderen Gelegenheiten nicht, einen Kranken durch die Narkose, oder indirect durch Schluckcomplication zu verlieren. Dass ich aber dieses Factum selbst zum grossen Theile dem Glücke zuschreibe, erhellt daraus, dass ich sofort zum Cocain griff, als mir dieses Anaestheticum aus den Mittheilungen englischer Fachgenossen bekannt wurde. Die Erfahrungen bei der Anwendung dieses Mittels hat mein Assistent, Herr Dr. Szénasey, veröffentlicht und auch das Verfahren selbst beschrieben. Wir spülen die Blase mit lauer Kochsalzlösung aus, reinigen und machen die Schleimhaut so für die Einwirkung des 4 procentigen Cocains empfänglicher. Nachher füllen wir noch etwas Wasser nach und ich führe nun den Lithotriptor mit durchbrochenem Schnabel ein, fasse den Stein, und trümmere so oft und so lange, bis ich grössere Stücke finde. Erst jetzt ziehe ich den Lithotriptor heraus und mache mich an die Evacuirung der Fragmente. Bis hierher hält die Wirkung des Cocains an, nun hört sie auf, denn die Evacuation erfolgt durch Ausspülen der Blase mit grösseren Mengen von lauwarmer Kochsalzlösung.

Bevor ich noch diese Methode der Fragmentevacuation erörtere, muss ich über den Vorgang der Lithotripsie selbst etwas sagen, damit es gerechtfertigt erscheint, wenn ich sage, dass mir kein Stein zu gross oder zu hart ist. Ich muss da wohl einen Theil des Verdienstes meinem Instrumentarium überlassen, oder besser gesagt, einem einzigen Instrumente aus der bewährten Werkstätte Lüer's, das mich nie im Stiche liess, und mit welchem ich Manches zu thun wage, was ich sonst wohl bleiben liesse. Die Instrumente von Lüer haben sich um Vieles zuverlässiger als die englischen



aus der bekannten Fabrik von Weiss in London erwiesen. Es ist dies eine Thatsache, welche ich hier vorzubringen für nöthig halte. Kein Instrument Lüer's ist verbogen, und ich hatte doch mit dem einen faustgrosse Steine zertrümmert, die so hart waren, dass ich mit meiner sonst nicht schwachen Hand die Olive nicht umdrehen konnte, und selbe mit einer Knochenzange fasste und so herumdrehte. Das Instrument hat es ausgehalten, während die englischen bei einer um Vieles geringeren Kraftanwendung verbogen und unbrauchbar wurden.

Ich habe mein bewährtes Instrument mitgebracht und auch ein englisches Pendant, das sich in der Urethra einkeilte und das ich nur in Stücken herauszubringen im Stande war. Ich würde dafür sein, dass Lithotriptoren, gleich den Thermometern, auf ihre Güte amtlich geprüft werden, denn ich bin überzeugt, dass ein Theil der Misserfolge der Lithotripsien auch auf Kosten der unzuverlässigen Instrumente fällt. Ich arbeite mit dem Lithotriptor fleissig in der Blase, greife den Stein auch 30—40 Mal in der Minute, trachte rasch fertig zu werden, doch bleibt mir die Gründlichkeit die Hauptsache. Wenn ich dieses erreicht zu haben glaube, schreite ich zur Entleerung der Steintrümmer. Ich benutze hierzu Catheter von dreierlei Dimensionen, welche ich ebenfalls hier habe.

Von der Aspiration als Hülfsmittel bei der Evacuation bin ich schon lange abgekommen und habe ich auch dem Verfahren und der Vorrichtung Bigelow's keinen Geschmack abgewinnen können. Es ist viel zu schwerfällig und entspricht auch nicht ganz dem Zwecke, welchen ich gleichzeitig anstrebe. Die Methode der Aspiration hat nämlich auch einen theoretisch leicht begreiflichen Nachtheil. Die Aspiration legt die Thätigkeit der Blase lahm, sie will selbst das Herausbringen der Fragmente besorgen und die schlaff gewordene Blasenwand wird gar zu leicht in die Oeffnung des Evacuationscatheters hineingezogen und somit kommt auch kein Stückchen mehr heraus. Anders ist es mit der Methode, wo Flüssigkeit aus einem Irrigator mit einem gewissen Druck in die Blase hineingepresst wird, und wo es nun der Contraction der Blase überlassen bleibt, die Flüssigkeit sammt den Steinfragmenten hinauszupressen. Bei der Aspiration ist die Thätigkeit der Blase negativ, hier drückt sie sich in einem positiven Drucke aus; und in Fällen, wo dieser nicht genügend ist, da legt mein Assistent die beiden

Handflächen auf die Blasengegend und hilft mit einem concentrisch von oben nach unten ausgeübten Drucke nach. Und noch einen nicht hoch genug anzuschlagenden Vortheil dieser letzteren Methode bildet es, dass stets reine Flüssigkeit in die Blase kommt und diese im buchstäblichen Sinne des Wortes rein ausgewaschen wird, während es bei der Aspiration immer dieselbe blutige und schmutzige Flüssigkeit bleibt, welche aus der Blase herausgebracht und wieder hineingepresst wird. Das Ausspülen der Blase mit der Kochsalzlösung setze ich so lange fort, bis die Flüssigkeit ganz rein ohne Steinfragmente herausströmt. Nun führe ich wieder den Lithotriptor ein, suche irgend zurückgebliebene grössere Fragmente, zertrümmere sie, und spüle wieder aus. Wenn ich keine grösseren Fragmente fühle, als welche die Harnröhre voraussichtlich passiren können, dann lasse ich den Kranken auf sein Bett zurückkehren mit der Weisung, stets stehend zu uriniren. In den nächsten Stunden und Tagen gehen wohl noch Fragmente ab, die Blase wird auch wiederholt ausgespült und der Kranke verlässt, in den meisten Fällen ohne auch nur ein einziges Mal Fieber gehabt zu haben, die Anstalt.

Wie Sie sehen, meine geehrten Herren, ist mein Verfahren sehr einfach, es macht die Lithotripsie zu einer Operation, welche auch in dem Zeitalter der Antisepsis nicht verpönt zu werden braucht; beruht ja ihr Erfolg auf demselben Princip, nämlich auf dem Princip der Reinlichkeit.

Ich will nur noch meine Statistik gleichsam als Probestein dessen, was ich soeben gesagt, vorlegen und Ihnen noch meinen herzlichsten Dank für die Güte und freundliche Geduld, mit welcher Sie mich anhörten, aussprechen. Wenn es mir hiermit gelungen, etwas zur Klärung der Steinoperationsfrage beizutragen, so gehört das Verdienst dieser Versammlung von Männern, die, wie schon oft, so auch diesmal mit einem bahnbrechenden Ideenaustausch vorangegangen und es mir so leicht gemacht, mich ihnen anzuschliessen.

**Statistik**

der auf der ersten chirurgischen Klinik der königl. ungarischen Universität zu Budapest vom Jahre 1868 bis zum Frühjahr 1887 (also während beinahe 17 Jahren) operirten Steinkranken.

Im Ganzen wurden an 233 Steinkranken 248 Operationen vollzogen. (Ausserdem wurden ausserhalb der Klinik circa 80 Steinkranke mit Erfolg operirt.

Von den 233 Steinkranken waren 220 männliche und 13 weibliche Kranke.

Tabelle I.

zeigt die Operationen im Verhältnisse zum Alter.

Alter, Jahre.	Perineal-schnitt.	Hoher Steinschnitt.	Lithotripsie.	Extraction.	Summe.
1—5	21	—	2	—	23
6—10	21	—	11	—	32
11—20	28	—	36	—	64
21—30	6	—	34	—	40
31—40	1	—	12	—	13
41—50	—	—	10	1	11
51—60	—	—	24	—	24
61—70	—	1	32	—	33
71—80	—	1	7	—	8
Summe der einzelnen Operationen. . . .	77	2	168	1	248

Tabelle II.

zeigt das Verhältniss der Perinealschnitte zum Alter sammt dem Resultate.

Alter, Jahre.	Zahl der Operationen.	Resultat.	
		Geheilt.	Gestorben.
1—5	21	21	—
6—10	21	20	1
11—20	28	27	1
21—30	6	4	2
31—40	1	1	—
Summe	77	73	4

Im Ganzen wurden demnach 77 Lateralschnitte gemacht, von welchen 73 zur Heilung führten, während 4 Fälle mit Tod endeten. Die Mortalität beträgt also 5,1 pCt.

Bemerkenswerth ist es, dass der letzte Todesfall nach dieser Operation im Jahre 1874 vorkam, und von den seitdem operirten Kranken (41) kein einziger starb. Der jüngste Kranke, an dem die Operation vollzogen wurde, war 1½ Jahre alt, der älteste war 33 Jahre alt. Von den 73 geheilten Kranken wurde kein einziger mit einer Fistel entlassen.

Tabelle III.  
zeigt das Resultat der hohen Steinschnitte.

Alter.	Zahl der Operationen.	Resultat.	
		Geheilt.	Gestorben.
63 Jahre	1	1	—
78 „	1	—	1
Summe	2	1	1

Der 78 Jahre alte Kranke B. M., welcher am 15. December 1886 operirt wurde, starb am 21. December 1886 an Pylonephritis, die zur Zeit der Operation bereits sehr vorgeschritten war.

Tabelle IV.  
zeigt das Resultat der Lithotripsien.

Alter, Jahre.	Zahl der Operationen.	Resultat.		
		Geheilt.	Unge bessert.	Gestorben.
1—5	2	2	—	—
6—10	11	9	—	2
11—20	36	34	—	2
21—30	34	32	—	2
31—40	12	11	—	1
41—50	10	9	—	1
51—60	24	21	—	3
61—70	32	29	—	3
71—80	7	4	1	2
Summe	168	151	1	16

Somit entfallen auf 168 Lithotripsiefälle 16 Todesfälle, was beiläufig 9,5 pCt. ausmacht. Wenn aber von den 16 Todesfällen 3 abgerechnet werden, da die betreffenden Kranken an intercurrenten Krankheiten starben (einer an Cholera, der zweite an Apoplexia

cerebelli, der dritte an Lungenentzündung), so beträgt die Mortalität etwas weniger als 8 pCt. — Die jüngste Patientin war ein 2½ Jahre altes Mädchen, der älteste Patient ein 78 Jahre alter Mann. — Es ist hier auch zu bemerken, dass seit dem Jahre 1877 (1876/77) die Lithotripsie grösstentheils, in neuester Zeit ausschliesslich nur in einer Sitzung beendet wird, und betrachtet man die letzteren Fälle gesondert von den in früherer Zeit in mehreren Sitzungen vollzogenen Lithotripsie-Fällen, so zeigt sich folgendes Resultat:

Operationen.	Zahl der Fälle.	Resultat.		
		Geheilt.	Ungebessert.	Gestorben.
Lithotripsien in mehreren Sitzungen . . . . .	58	50	1	7
Lithotripsie in grösstentheils einer Sitzung vom Jahre 1876/77 . . .	110	101	—	9
Summe	168	151	1	16

Die Mortalitätsziffer betrug in ersterer Zeit 12 pCt., in letzterer Zeit 8,3 pCt. — Seit dem Jahre 1884 starb überhaupt kein mit Lithotripsie behandelter Kranker.

Tabelle V.

zeigt die mehrfachen Operationen an ein und demselben Individuum.

Lfd. No.	Wie oft	Operationen.		Anmerkungen.
		Lithotripsie.	Perinealschnitt.	
1.	2	2	—	Nach der 1. Operation verliefen 5 Jahre.
2.	2	2	—	Nach der 1. Operation verliefen 2 Jahre.
3.	3	2	1	Zuerst wurde der Perinealschnitt gemacht. Nach 5 Jahren erste Lithotripsie, darauf nach 2 Jahren die zweite.
4.	2	2	—	Die zweite Operation nach 6 Monaten.
5.	2	2	—	Die zweite Operation nach 6 Monaten.
6.	2	2	—	Die zweite Operation nach 7 Jahren.
7.	6	6	—	Nach der ersten Lithotripsie verliefen 10 Jahre; seitdem (1882) wurde bei demselben Kranken jedes Jahr die Lithotripsie vollführt (1882—1886).
8.	2	2	—	Die zweite Operation nach einem Jahre.
9.	2	1	1	Zuerst Perinealschnitt; nach 3 Jahren Lithotripsie.
10.	2	1	1	Zuerst Lithotripsie; nach 7 Jahren Perinealschnitt.

**Anhang.****Tabelle VI.**

zeigt die auf derselben chirurgischen Klinik vom Jahre 1843/44 bis 1869 gemachten Perinealschnitte und Lithotripsien im Verhältnisse zum Alter und mit dem Resultate.

Alter.	Perinealschnitt.			Lithotripsie.		
	Zahl d. Fälle.	Geheilt.	Gestorben.	Zahl d. Fälle.	Geheilt.	Gestorben.
1—5	22	20	2	—	—	—
6—10	35	34	1	—	—	—
11—20	61	55	6	10	7	3
21—30	20	16	4	13	6	7
31—40	6	3	3	4	3	1
41—50	3	3	—	5	3	2
51—60	1	—	1	7	5	2
61—70	—	—	—	3	2	1
71—80	—	—	—	1	—	1
Summe	148	131	17	43	26	17

Somit wurden in dem Zeitraume vom Jahre 1843/44 bis 1869 im Ganzen 148 Perinealschnitte gemacht, wovon 17 Fälle mit Tod endeten. Dies macht eine Mortalität von 11,5 pCt. — In derselben Zeit wurden 43 Lithotripsien gemacht mit 17 Todesfällen, was 39,5 pCt. Mortalität ausmacht.

## XXII.

# Die Wandlungen der Splenectomie seit dreissig Jahren.

Von

**Dr. Georg Adelman,**

Prof. chir. emer.

---

**Inhalt:** *Einleitung. Geschichtliches. — Tabelle der Splenotomien — Bemerkungen zu dieser Tabelle. — Tabelle der Splenectomien. — Bemerkungen dazu. — Bibliographisches. — Geschlecht, Alter, Tabelle. — Milzaffectionen, Heilungs- und Todesverhältnisse. Tabelle. — Leukämie, Blutungen, Blutuntersuchung. — Gewicht der Milz. Tabelle. — Der Hohlraum nach Splenectomie. — Die Todeszeit nach Säfteverlust. Tabelle. — Unterbindung der Milz. — Wandermilz. — Milzcysten. — Andere Todesursachen. — Nachkrankheiten. — Schluss.*

Eine chirurgische Operation ist entweder das Product einer augenblicklichen Nothwendigkeit oder eines vorbedachten Planes. Ihr Gelingen ermuthigt in dem einen wie in dem anderen Falle die Chirurgen, bei gegebener Gelegenheit eine solche Operation zu wiederholen und sie wird früher oder später Allgemeingut unserer Kunst.

Auch die Ausrottung der Milz hat ihre Phasen gehabt, bis sie den heutigen Standpunkt erreichte. Die Tradition liess sie bei manchen Völkern schon vor Jahrhunderten häufig ausüben, für welche Sage jedoch wissenschaftliche Beweise fehlen.

Die Krankheiten der Milz konnten den Aerzten des griechischen wie römischen Alterthums nicht unbekannt bleiben und aus einzelnen Symptomen der Krankheiten schloss man auf die physiologischen wie psychologischen Functionen dieses Organs. Die Schlüsse sind übrigens sehr verschieden ausgefallen und widersprechen sich oft diametral. Die Heilung der Milzkrankheiten ver-

blieb vorzugsweise der inneren Therapie und seltener wurde die Chirurgie mit Cauterien zur Hilfe herangezogen und diese von Charlatanen missbraucht.

Schon im siebzehnten Jahrhundert wurde von Seiten der anatomischen Lehrer an Universitäten der räthselhaft scheinenden Function der Milz durch Versuche an lebenden Thieren nachgespürt (1687) und werden sie bis zur neuesten Zeit fortgesetzt, weil immer noch keine Einigung darüber unter den Physiologen erreicht ist.

Im sechszehnten Jahrhundert finden sich die ersten Nachrichten von blutiger Betheiligung der Chirurgie an Entfernung kranker Milzen: 1549 soll Zaccarello, ein Bader in Neapel, einem allerdings angezweifelten Berichte nach, eine hypertrophische Milz bei einer Frau mit glücklichem Erfolge entfernt haben und ein Chirurgus Viard schnitt 1581 eine durch eine Bauchwunde vorgefallene Milz mit günstigem Erfolge ab. Die damaligen unvollkommenen Verbindungen der Gelehrtenwelt waren der Veröffentlichung solcher Fälle für die ausübenden Chirurgen wenig günstig und so geschah es, dass erst fast 100 Jahre später zwei Fälle von Abschneidung aus Bauchwunden vorgefallener Milzen (1673, 1680) veröffentlicht wurden, aus denen man den wichtigen Schluss zog, dass die Milz zur Fortdauer des Lebens nicht unbedingt nothwendig sei, und dieser Schluss wurde durch bald folgende Operationen unter gleichen Umständen weiter bestätigt (1684, 1699, 1700 u. ff.). Die Ausschneidung der kranken Milz hingegen durch Laparotomie wurde erst, soviel wir wissen, 162 Jahre nach Zaccarello ausgeführt, jedoch nicht mit Vorbedacht, sondern in der Voraussetzung, einen Abscess unter den Bauchdecken vor sich zu haben. Erst die Section der Patientin, welche die Operation 5 Jahre überlebte und nach derselben sogar noch gebar, bewies durch die Abwesenheit der Milz und ihren Ersatz durch Narbengewebe die vorher schon geäußerte Wahrscheinlichkeit der Entfernung einer vereiterten Milz (1711).

Es muss daher nach dem uns überkommenen literarischen Material Quittenbaum als der erste Chirurg angesehen werden, der mit Vorbedacht und nach Einübung der Operation an Thieren die Splenectomie an einer wassersüchtigen Frau 1826 ausführte, ohne Anästhesie und, wie es scheint, mit nicht sehr glimpflichen



Manipulationen. Da der Tod bald darauf eintrat, war diese Splenectomie keineswegs verlockend, doch erklärte Dieffenbach, dass es einer späteren Zeit vorbehalten bleiben müsse, zu entscheiden, ob diese grosse Operation einen Platz in der Chirurgie behaupten werde (1848).

Küchler in Darmstadt verrichtete 1855 eine Splenectomie an einem 36jährigen Manne, der 14 Jahre vorher 9 Monate lang an Intermittens gelitten hatte. Der Längendurchmesser der Milz wurde durch Palpation auf 13 Zoll bestimmt, der Breitendurchmesser zu 7 Zoll, was der Messung der entfernten Milz so ziemlich entsprach. Wie lange die Operation unter Narcose dauerte, ist nicht angegeben. Vier Stunden nach dem Beginne der Operation, die wenig Schwierigkeiten bot, verschied Patient plötzlich. Die Section zeigte mässige Cirrhose der Leber, 250 Cctm. seröse Flüssigkeit in der Peritonealhöhle und beiläufig 625 Grm. geronnenen Blutes, als dessen Quelle ein unbeachtet gebliebener kleiner Ast der Art. lienalis angesehen wurde. Ausserdem muss noch hinzugefügt werden, dass die Milz sehr blutreich, der Patient bleich und kraftlos war.

Diese Operation rief in dem Vereine hessischer Aerzte zu Darmstadt, vor welchem Dr. Gustav Simon, damals hessischer Militärarzt, einen Vortrag über Milzexstirpation hielt, eine Entzündung hervor, welche sich in einer Broschüre, betitelt: „Urtheil des Vereins hessischer Aerzte in Darmstadt über die Exstirpation eines chronischen Milztumors und die Resection eines 4½ Zoll langen Stückes aus der Diaphyse des Oberschenkels. Zwei von Herrn Dr. Küchler in Darmstadt ausgeführte Operationen. Ein offenes Sendschreiben. Giessen 1855“ Luft machte. Der ärztliche Verein zu Frankfurt a. M. war angegangen worden, sich diesem Urtheile anzuschliessen, was er jedoch ablehnte. Dr. Küchler liess bald darauf eine Entgegnung erscheinen, betitelt: „Exstirpation eines Milztumors. Wissenschaftliche Beleuchtung der Frage über Exstirpation der Milz bei dem Menschen, ihrer Ausführbarkeit wie ihrer Zulässigkeit. Darmstadt 1855. Druck und Verlag von L. Dietzsch, 32 Seiten, 8<sup>o</sup>“. In diesem Schriftchen giebt Verf. zuerst die schlichte Erzählung seiner Operation und darauf eine Parallele dieses Falles mit früher ausgeführten

Splenotomien am Menschen, deren er noch sechs anführt: drei Splenectomien bei Hypertrophie oder Abscess, drei Splenotomien wegen Vorfalls aus Bauchwunden. Diese Zusammenstellung verschiedener Leiden und ganz verschiedenartiger Operationen war insofern verzeihlich, als bei der Seltenheit und dem geringen vorliegenden Materiale dem Verf. daran liegen musste, vorerst zu beweisen, dass der Verlust der Milz dem Leben des Menschen keinen Eintrag thut, wenn auch von den drei Fällen von Wegnahme der Milz wegen organischer Veränderungen bei zweien nur nackte Erzählungen und nur bei einem ein wissenschaftlicher Bericht über eine mit Vorbedacht unternommene Operation vorliegen. Küchler hätte wohl zuversichtlicher auftreten können, wenn ihm die transatlantische, 1855 von Volney-Dorsay glücklich ausgeführte Splenectomie hätte bekannt sein können. — Dieses Verfahren, ungleichartige Fälle zur Stütze der Zulässigkeit der Wegnahme der Milz zu verwerthen, ist bis in die neuere Zeit bei Aufstellung weiterer tabellarischer Uebersichten nicht verlassen worden und hat auf die Beurtheilung der Gefahr der Milzexstirpation eigentlich verwirrend eingewirkt, da die glücklichen Erfolge der Wegnahme vorgefallener Milzen den traurigen Effect der Exstirpation der kranken in etwas mässigten, indem sich der Traumatismus der gesunden Milz bei sonst gesunden Verwundeten als wenig gefährlich herausstellte. Jede der betreffenden Operationen wurde früher Splenotomie genannt, mochte sie in der Wegnahme eines Theiles oder der ganzen gesunden, durch eine zufällige Bauchwunde vorgefallenen, oder in der Ausschälung einer kranken Milz aus einer zu diesem Zwecke gebildeten Wunde bestehen. Dann suchte man doch die verschiedenen Fälle auseinander zu halten, indem man der Abschneidung vorgefallener sonst gesunder Milzen den Namen Splenotomie liess, der Exstirpation der kranken Milz den Ausdruck Laparo-Splenotomie beilegte. In neuester Zeit hat man sich so ziemlich geeinigt, die erstere Operation Splenotomie, letztere Splenectomie zu benennen.

Dr. Küchler schickte die beiden oben genannten Schriften an die medicinische Facultät der Universität Dorpat mit dem Ersuchen, ihm ihr Urtheil über seine Milzexstirpation mitzuthemen. Die Facultät übertrug mir das Decernat in dieser Angelegenheit. Schon der Titel der Schrift des ärztlichen Vereines zu Darmstadt, auf

welchem zwei so heterogene Operationen als Knochenexcision und Milzextirpation verbunden waren, führte auf die Muthmassung, dass der Zweck der Veröffentlichung nur der sein könne, Dr. Küchler als einen leichtfertigen Operateur an den Pranger zu stellen. Ich bemühte mich daher doppelt, aus älteren chirurgischen Schriften weiteres Material zur Splenotomie zusammenzutragen, was mir einigermassen durch die Auffindung mehrerer Fälle bei Durchstöberung der *Ephemerides Naturae Curiosorum* gelang und denen ich einen neuen meines ehemaligen Schülers Dr. Julian Schultz in Radom anreihen konnte. Auf dieses Material gestützt, das freilich meistens nur Milzvorfälle enthielt, verfasste ich mein Gutachten, das sich günstig für Küchler's Ansichten aussprach, und welches ich im Auszuge in Göschen's „Deutsche Klinik 1856“ veröffentlichte. Zugleich bewog ich den Doctoranden Herrn Johannes Braun aus Warschau in seiner Inaugural-Dissertation „*Lienis in homine exstirpatio. Dorpati Livonorum 1857. 67 S. 8<sup>o</sup>*“ den Text der Fälle von Milzextirpationen aus selteneren Büchern wörtlich mit aufzunehmen, um ihn einem grösseren Leserkreise zugänglich zu machen.

Die Krankheitsgeschichten der vorgefallenen Milzen veranlassten mich zu dem Vorschlage, zur Verminderung der Gefahren der Splenectomie die Operation vielleicht in zwei Zeiträumen auszuführen, wobei ich unterliess, die Schwierigkeiten zu berücksichtigen und näher zu beleuchten, welche, wie z. B. ausgedehnte Verwachsungen, bedeutende Kürze der Milzbänder und der Gefässe u. a. m. ein solches Verfahren unmöglich machen könnten. Küchenmeister<sup>1)</sup> trat meiner Meinung bei, Simon missverstand meine Ausdrücke und nannte den Vorschlag wunderlich, Zesas<sup>2)</sup> hingegen lehnt ihn nicht ab, sondern überweist ihn weiteren Erfahrungen. Versuche an Thieren bei streng antiseptischem Verfahren müssten besonders auf die Volumveränderung der an ihrem Stiele nicht zu fest in die Bauchwunde eingenähten Milz gerichtet sein, um daraus auf die allmälige Schrumpfung derselben zu schliessen.

---

<sup>1)</sup> Wiener med. Wochenschrift. 1856. No. 27. — Zeitschrift für Medicin, Chirurgie und Geburtshilfe von Friedr. Küchenmeister. N. F. III. S. 323, 372, 420, 430. Leipzig 1864.

<sup>2)</sup> von Langenbeck's Archiv für Chirurgie. Bd. XXVIII. S. 174.

Im folgenden Jahre erschien Simon's Schrift: „Die Exstirpation der Milz am Menschen, nach dem jetzigen Standpunkte der Wissenschaft beurtheilt von . . . . Giessen 1857. VI. 141 Seiten“, worin der Verfasser, an der Hand einer reichen Literaturkenntniss sowohl in physiologischer, pathologischer als chirurgischer Beziehung und bei scharfem Skepticismus zu dem Resultate gelangt, dass die Entfernung der kranken Milz unter allen Umständen eine verwerfliche Operation sei.

Eine Erwiderung auf diese Schrift, in welcher Küchler nicht sehr glimpflich behandelt wurde, veröffentlichte Dieser zuletzt unter dem Titel: „Kurze Zergliederung der Schrift des Gr. Militärarztes Dr. G. Simon über die Exstirpation der Milz am Menschen von . . . . Darmstadt 1858. IV. 15.“ In derselben hält der Verfasser die „Schlussfolgerungen Simon's für nicht zuverlässig und gegen die Logik des Gedankenganges fehlend, unbestreitbare Thatsachen mit Scheingründen in Zweifel gezogen, Simon's Auftreten weder bescheiden noch anspruchslos“.

Aus solchen Ausdrücken konnte man schliessen, dass persönliche Reibungen zwischen den beiden Darmstädter Chirurgen stattfanden. Im September 1858, als ich beide Collegen während der Versammlung deutscher Aerzte und Naturforscher zu Karlsruhe persönlich kennen lernte, suchte ich eine Versöhnung zwischen ihnen zu Stande zu bringen, was mir jedoch leider nicht gelang.

Ich habe seit der Zeit die Fortschritte der Milzexstirpation verfolgt und liefere vorerst eine Uebersicht der Splenotomien, wegen Vorfalles derselben — mit einigen Bemerkungen, worauf die Uebersicht der mir bis jetzt bekannten Splenectomien wegen organischer Veränderungen der Milz folgen soll. Der Leser wird daraus ersehen, dass nach dem heissen Kampfe in Deutschland 10 Jahre vergingen, bis diese Operation in England wieder aufstand, um nicht mehr zu verschwinden.

### Splenotomien vorgefallener Milzen.

Lfd. No.	Jahr.	Operateur und Quelle.	Geschlecht und Alter des Patient.	Art der Verwundung und Behandlung.	Erfolg.	Bemerkungen.
1.	1581.	Viard (Rousset, <i>Traité nouveau d'hysterotometo-</i>	M.	Verwundung an den falsch. Rippen, Mils-	Heilung.	—

Lfd. No.	Jahr.	Operateur und Quelle	Geschlecht und Alter des Patient.	Art der Verwundung und Behandlung.	Erfolg.	Bemerkungen.
2.	1673.	kie. Paris 1581. 8°. Sectio IV. 6. IV. — Ballonius, Opera omnia medica. Edit. Thévert. Paris 1635—49. 4 Bde. Observ. chirurg. S. VI. Obs. 6.) Dovbeny-Turbeville, Augenzeuge, Somerset, England (Miscellanea curiosa medico-physica Academiae naturae Curiosor. s. Ephemerid. medico-physicarum. Annus Vet VI. 1673 u. 74. Francofurti et Lipsiae ann 1676. Obs. 165. p. 209.)	M.	vorfall, Gangrän, Ligatur, Abschneidung. Messerstich, Milzvorfal. Nach 3 Tagen Abschneidung.	Heilung.	—
3.	1678.	N. Matthiae, Colberg (Ephemerid. med.-physic Nat. Curios. Decas II. Ann. III. 1684. Norimberg 1685. Obs. 195. p. 378; Braun, Diss. cit. p. 32.)	M. 23.	Messerstich, nach 1 Tage Ligatur, mit welcher die theilweis vorgefallene Milz hervorgezog. wurde, darauf eine 2. Ligatur um den Hilus. Am 3. Tage Abschneidung. Stillung der Blutung durch Styptica.	Heilung nach 3 Wochen.	Nach 6 Jahren vollkommene Gesundheit constatirt.
4.	1680.	Purmann, Breslau (Chirurgia curiosa. Francofurti 1699. P. I. p. 274.)	M.	Bei Fall Stich des eigenen Messers, Vorfall des Netzes und der Milz, wovon ein kleines Stück abgeschnitten. Zurückbringen. Milcheatplasmen. Salbenverband.	Heilung nach 6 Wochen.	—
5.	1698.	Hanneus (Ephem. Nat. Curios. Decas II. Ann. VII. Obs. 150. p. 293. Norimberg 1699; Braun, a. D. p. 31.)	M.	Messerstich, Milzvorfal, nach 2 Tagen Abschneidung.	Heilung.	—
6.	1700.	Gerbezius (Ephem. Nat. Curios. Decas III. Ann. IX. et X. Obs. 199. p. 370.)	W.	Verwundung durch Ruthenhiebe, die vorgefall. Milz nicht zurückzubringen. Ligatur. Am 4. Tage Wegnahme.	Heilung.	Nach 3 Jahren Wohlfinden noch constatirt.
7.	1734.	J. Fergusson, Irland (Philosophical Transact. 1737—38. Vol. XL. p. 425; Braun, Diss. cit. p. 36.)	M.	Messerstich, Milzvorfal, theilweise Abtragung durch das Messer.	Heilung.	—

Lfd. No.	Jahr.	Operateur und Quelle.	Geschlecht und Alter des Patient.	Art der Verwundung und Behandlung.	Erfolg.	Bemerkungen.
8.	1743.	(Wilson South) Wilson, Medical Facts and Experi- ments. London 1759. p 111.	M.	Penetrierende Bauch- wunde, Milzvorfall, Abschneidung.	Heilung.	Dragoner in d. Schlacht von Dettingen.
9.	1797.	Dorsch, Fulda (Kopp, Jahrbuch der Staatsarz- neikunst. Bd. 3. S. 100. — Harless, Rhein.-Westfäl. Jahrbücher. Bd. 8. S. 92).	M. 35.	Stichwunde, Milzvor- fall 1 Zoll breit, 5 Zoll lang. Theil- weise Abbindung.	Heilung.	Nach 23 Jahr. Heilung con- statirt.
10.	1814.	O'Brien, Mexico (Medico- chirurg. Journal and Re- view. 1816. Vol. I. p. 8.).	M. 39.	Stichwunde unter der letzten falsch. Rippe. Milzvorfall, nach 24 Tagen Unterbindung d. Stieles, nach 20 Ta- gen Abtragung.	Heilung nach 8 Wochen.	Gleichzeitige Nierenver- letzung.
11.	1815.	(Lenhossek) Hecker's Medic. Annalen. 1828. XII. S. 395.	M. 19.	Unterleibswunde. Milzvorfall. Unter- bindung der Gefäße, Abschneidung.	Heilung.	Nach 3 Jahren Wohlsein constatirt.
12.	1826.	Powel, Kentucky (Americ. Journal of Med. Sciences. 1827. Vol. I. p. 481.).	M. 36.	Stich zwischen 10. u. 11. Rippe. 2 Zoll Vorfall. Reductions- versuch erfolglos, Ligatur.	Heilung nach 14 Tagen.	Nach 9 Monat. völlig gesund.
13.	1836.	Mc Donnel, Ostindien (Transact. of the med. and physic. Society of Calcutta. 1836; Zeitschr. f. gesammte Medicin von Fricke und Oppenheim. Bd. I. S. 224.).	M. 30.	Risswunde durch Büf- felhorn. 2 Zoll gros- ser Milzaustritt. Ab- schneidung.	Heilung nach 2 Monaten	—
14.	1844.	Bresciani, Italien (Raccog- litore medico di Fano. 1844.).	M.	Intercostalwunde. Vorfall der Milz. Li- gatur. Abfall.	Heilung.	—
15.	1844.	(C. Bell) Allan Webb. Patholog. Indio. London 1844. Vol. II. p. 144.	M.	Wunde. Milzvorfall brandig. Abschnei- dung.	Heilung.	—
16.	1844.	Berthet, Gray, Frankreich (Gaz. médicale de Paris. 1844. No. 18; Prager Vier- teljahrsschr. 1845. Bd. II. S. 76.).	M.	Messerstich. Milzvor- fall brandig. Nach 8 Tagen Abschnei- dung.	Heilung.	Dieselbe nach 13½ Jahr. noch constatirt. Tod an Pneumonie. Section: Klein- er Rest der Milz nachge- blieben.
17.	1850.	Novelli, Italien (Raccogl. med. di Fano. 1850; Alf. Corradi, Commentario della chirurgia in Italia etc. Bologna 1871. p. 425.	M.	Milzvorfall nach Ver- wundung. Ligatur. Abfall.	Heilung.	—

Lfd. No.	Jahr.	Operateur und Quelle.	Geschlecht und Alter des Patient.	Art der Verwundung und Behandlung.	Erfolg.	Bemerkungen.
18.	1855.	J. Schultz, Radom in Polen (Deutsche Klinik von Dr. Goeschen. 1856. No. 17 u. 18; Tygodnik lekarski. Warszawa 1855. No. 32. p. 249.	W. 22.	Risswunde durch eine Wagenrunge. Milzvorfall, nach 3 Tag. Ligatur, darauf Abschneidung.	Heilung.	—
19.	1862.	Alston, (Hatchitt) Nord-Amerika (G. A. Otis, The Med. and Surg. History of the war of the rebellion. Part. II. Vol. II. p. 150. Washington 1876. 4 <sup>o</sup> . — Otis, Contributions from the Army Med. Museum. Washington; Boston Med. and Surg. Journal. 1877. No. 13.).	M.	Gewehrschuss in der Richtung vom Proc. spinosus des 4. Lendenwirbels aufwärts, zwisch. 8. u. 9. Rippe in der Mitte zwischen Sternum u. Wirbelsäule ausgehend. Milzvorfall. Abbindung, Abfall nach 5 Tagen.	Heilung nach 2 Wochen.	—
20.	1868.	Bouteillier (Le mouvement médical. Paris 1868. No. 29.).	M. 20.	Stichwunde des unteren Endes der Milz mit Einklemmung. Ligatur, Abfall am 4. Tage.	Heilung nach 10 Tagen.	—
21.	1869.	Bazille, Algier (Recueil de mém. de méd. et de chir. milit. Paris. III. Sér. T. XXVI. p. 119.).	M. 35.	Messerstich in das 1. Hypochondr. Nach 1 Std. Austritt eines voluminösen Körpers aus der Wunde, 11½ Ctm. lang, 19 Ctm. breit, 27 Ctm. Umfang. Erbrechen. Ligatur. Entfernung nach 3 Tagen.	Heilung nach 10 Tagen.	—
22.	1874.	Elias, Algier (Gaz. médico de l'Orient. Janv. — Presse médicale. 1874. T. XXVI. p. 43.).	M. 18.	Messerstich. Milzvorfall. Nach 4 Tagen Ligatur. Am 7. Tage Abschneidung.	Heilung nach 25 Tagen.	—
23.	1874.	Pietrzycki, Böhmen (Przeglad lekarski. 1874. No. 9.).	W. 23.	Verwundung. Milzvorfall. Ligatur. Entfernung.	Heilung nach 14 Tagen.	—
24.	1875.	Markham (New York Med. Rec. 1875. Sept. — Edler in von Langenbeck's Archiv für Chirurgie. Bd. XXXIV. 3. S. 607. Berlin 1886.).	M.	Stichwunde bei einem Indianer. Milzvorfall von $\frac{3}{4}$ ihrer Länge. Sphacelus. Abtragung in der Ebene der Hautwunde. Starke Blutung durch zahlreiche Ligaturen gestillt.	Heilung.	—
25.	1877.	Goldhaber, Böhmen (Przeglad lekarski. XVI. No. 57. 1877. — Edler, a. a. O. S. 607.).	W.	Messerstich in d. Höhe des 8. Intercostalraumes. Milzvorfall 7 Ctm. lang. Ligatur, nach 16 Stunden Abschneidung. Schluss der äusser. Wunde.	Heilung nach 19 Tagen.	—

## Bemerkungen zu vorstehendem Verzeichniss.

Da das Werk von Baillon selten ist, gebe ich hier den Text des ersten Falles:

„Cuidam vulnerato ad nothas certas splen foris apparuit; ignorabat tonsor splenem esse: intumuit valde et vitium contraxit. Alter venit audacior, qui secuit prius superiore parte ligatum: convaluit aeger. Estne igitur splen tam necessarius?“

Rousset nennt den Operateur Viard.

Der obige Satz ist nur verständlich, wenn man das Wort *certas* für einen Druckfehler hält und es in *costas* verwandelt.

Die Tabelle enthält nur günstig verlaufene Fälle, wohl mit aus dem Grunde, weil tödtlich verlaufene nicht veröffentlicht worden sind. Nichtsdestoweniger erlaubt die Statistik den Schluss, dass Traumen gesunder Milzen im Ganzen eine günstige Prognose gestatten, die durch antiseptische Behandlung noch wesentlich erhöht wird, da bei mehreren Fällen, trotz der allerungünstigsten Verhältnisse, Heilung erfolgte. Kennen wir doch einen Fall, in welchem sich eine Kugel in der Milz eingekapselt fand.<sup>1)</sup> Die gute Prognose für das Leben erstreckte sich indessen nicht nur auf die Zeit bis zur Wundheilung, sondern auch auf das weitere Wohlbefinden des gänzlich oder stückweise entmilzten Patienten auf noch viele Lebensjahre hinaus und nur einmal wird gemeldet, dass der Entmilzte ein Gefühl der Leere in der Milzgegend empfand.

Die Art und Weise, in welcher ein partieller oder totaler Vorfall der Milz nach der Verletzung der Bauchdecken stattfindet, kann nach dem Umfange der Verwundung eine verschiedene sein. Da in den meisten Fällen Verwundungen durch stechend-schneidende Instrumente stattfanden, so lässt sich der Vorfall doch nur durch die mehr oder minder heftige Zusammenziehung des Zwerchfells in Verbindung mit tieferen Athemzügen als Aeusserung des Schmerzes oder der psychischen Erregung während eines Kampfes erklären. Wie stark in solchen Fällen Zwerchfell und Brustmuskeln wirken, zeigt sich an dem Volumen der herausgeschleuderten Milz, welches dem Stichwundkanal so wenig entspricht, dass oft eine — und zwar heilsame — Einklemmung der Drüse erfolgt. — Bei Verwundungen der Bauchdecken durch stumpfe Körper, die ein grösseres Kaliber besitzen (Fall 13, 18), lässt sich der Milzvorfall auch durch

<sup>1)</sup> Otis, The medical and surg. history of the war of rebellion. p. 150. Anmerkung.



Pumpenaufsaugung im Augenblicke der Ausziehung des Instrumentes erklären.

Es versteht sich wohl von selbst, dass der erste Gedanke des Chirurgen bei dem Vorfalle der Milz sich auf die Reposition derselben richtet, Fälle jedoch, in denen dieselbe ausgeführt wurde, sind bislang sehr selten. Einen der neueren hat Dr. Oks in Varna<sup>1)</sup> veröffentlicht, betreffend eine siebenzigjährige Frau, bei welcher nach der Verletzung durch das Horn eines Stieres Milzvorfall entstand. Derselbe wurde reponirt und die Wunde heilte per primam. Dem entgegen ist ein Fall bekannt<sup>2)</sup>, in welchem nach der Reposition eine consecutive Blutung den Tod herbeiführte. Die Reponirung einer theilweise vorgefallenen Milz ist nach meiner Meinung ein missliches Unternehmen, weil man nicht wissen kann, ob der in der Bauchhöhle zurückgebliebene Milztheil nicht zugleich durch das penetrirende Instrument verletzt worden. In diesem Falle ist es dann denkbar, dass durch die Zerrung der Drüse nach aussen die Wundränder ihrer Kapsel so nahe aneinander gezogen wurden, dass ein Blutaustritt nicht erfolgte. Bei der Reduction des Vorfalles hört diese Spannung auf, die Wundränder der Kapsel beginnen zu klaffen und lassen dem Blute freien Erguss. In den meisten der bisherigen Fälle war eine Zurückbringung des Milzvorfalles wegen der starken Einschnürung des Organs durch die äusseren Wundränder nicht thunlich ohne eine, wenn auch nur seichte Einschneidung derselben (Entschnürung), die wiederum zu unliebsamen Blutungen hätte Veranlassung geben können, voransgehen zu lassen, — oder die Reposition war verboten wegen der schon begonnenen Gewebeeränderung der Milz in Folge ihrer Strangulation durch die Ränder der Bauchdeckenwunde; in manchen Fällen war schon Gangrän eingetreten.

Der Vorschlag, eine vorgefallene und verwundete Milz zu vernähen und darauf zu reponiren, ist practisch noch nicht ausgeführt.<sup>3)</sup>

Ob Küchenmeister's Galvanokaustik oder Olshausen's elastische Schlinge, oder ein anderes septisches oder aseptisches Material zur Abschnürung des Milzvorfalles in Anwendung kommt,

<sup>1)</sup> Petersburger med. Wochenschrift. 1876. No. 41.

<sup>2)</sup> Eulenberg, Gerichtliche Medicin Berlin 1881. XXXIV.

<sup>3)</sup> von Langenbeck's Archiv für Chirurgie. Bd. XXXIV. S. 603. — Mayer, Die Wunden der Milz. Leipzig 1878. S. 118.

wird sich nach den äusseren Umständen richten, unter welchen dem Wundarzte ein solcher Fall vorliegt. Zweifellos wird eine aseptische Ligatur und später ein aseptischer Verband die Vernarbung der Wunde wesentlich beschleunigen.

Dass durch den Verlust eines Theiles der Milz eine Immunität gegen Wechselfieber nicht erworben wird, geht aus einer Beobachtung Bousquet's hervor.<sup>1)</sup>

Tabelle der Splenectomien.

Lfd. No.	Jahr.	Operateur und Quelle.	Geschlecht und Alter des Pat.	Milzkrankheit.	Gewicht der Milz.	Erfolg der Operation.	Bemerkungen.
1.	1711.	Ferrerijs, St. Carignan (Fantoni, Opuscula medica et physiologica. Genavae 1738.).	W. 30.	Milz- vereiterung.	—	Heilung.	Nach 5 Jahren gestorben. Section: Narbengewebe an Stelle der Milz.
2.	1826.	Quittenbaum, Rostock (Commentatio de splenihypertrophia et historia exstirpationis splenis hypertrophici etc. Acced. II. tabb. lap. incis. Rostock 1836. 4°. — Braun, ang. Diss. p. 42.).	W. 22.	Hypertrophia, Marasmus, Hydropsie.	5 Pfd. Med. Gew.	† nach 6 Stunden.	Cirrhose der Leber.
3.	1855.	Küchler, Darmstadt (Küchler, angef. Werk.).	M. 36.	Hypertrophia malarica seit fast 14 Jahren. Ascites.	3 Pfd.	† nach beinahe 4 Stunden.	Der Tod erfolgte durch Blutung (625 Grm.) aus einem nicht unterbunden. Arterienzweige d. Lienalis. Milzpulpe stark mit Blut gefüllt. Adhäsionen.
4.	1855.	G. Volney-Dorsay, Amerika (Ohio Med. Counsellor 1855. Eve P. F. Remarkable cases in surgery. 1857. p. 347.).	M. 40.	Hypertrophia malarica.	—	Heilung.	
5.	1865.	Spencer Wells, London (Med. Tim. and Gaz. 1866. Vol. I. p. 2; Spencer	W. 34.	Hypertrophia, Leucaemia levis.	6 Pfd. 5 Oz. mit Blut, 5 Pf. 12 Oz. blutleer	† nach 158 Stunden.	Chloroform. Venenblutung. Septicämie.

<sup>1)</sup> Arch. génér. de méd. Paris 1860. Juin. p. 749.

Lfd. No.	Jahr.	Operateur und Quelle.	Geschlecht und Alter des Pat.	Milzkrankheit	Gewicht der Milz.	Erfolg der Operation.	Bemerkungen.
6.	1866.	Wells, Diagnosis and surgic. treatment of abdominal tumours. London 1885. p. 183.) Bryant, London (Guy's Hosp. Rep. III. Ser. Vol. XII. p. 444. London 1866.).	M. 20.	Hypertrophia leucaemica.	avoir du poids. 4 Pfd. 7 Uz.	† nach 2 Stunden.	Starke Blutung während der Operation aus einem nicht entdeckten Gefässe der Adhäsionen. Section: 1½ Pfd. Blut in der Bauchhöhle aus nicht nachweisb. Quelle. Pat. starb auf dem Operationstische durch Blutung.
7.	1866.	Baker Brown, London (Czerny, Wiener med. Wochenschrift. 1879. S. 332. — Knowsley Thornton: Med.-Chir. Transactions. T. 69. p. 414—417. London 1886.).	M.	Hypertrophia.	—	†	Pat. starb auf dem Operationstische durch Blutung.
8.	1867.	J. Péan, Paris (Gaz. hebd. 1867. p. 795. Péan, Diagnostico et traitement des tumeurs de l'abd. etc. Paris 1880. p. 1049—1057.).	W. 20.	Spontane Milz-cyste.	½ der Geschwulst 1140 Grm. und mehr als 3 Liter dicke Flüssigkeit	Schnelle Heilung.	Chloroform. Blutverlust durch die Operation weniger als 100 Grm.
9.	1867.	Koeberle, Strassburg (Gaz. hebd. de méd. et de chir. Paris 1867. Vol. IV. p. 680.).	W. 42.	Hypertrophia leucaemica. Ascites.	6750 Grm.	† nach wenigen Minuten.	Todesursache: Blutung. Adhäsionen. Circa 3000 Grm. Blutverl. während der Oper. Section: 500 Grm. geronn. Blut in Reg. splen. Leber hypertroph.
10.	1867.	Bryant, London (Guy's Hosp. Rep. Vol. XIII. p. 411 bis 418. London 1868.).	W. 40.	Hypertrophia leucaemica.	10¼ Pfd.	† nach 15 Minut.	Parenchymat., unstillb. Blutung aus der verwundeten Zwerchfellfläche. Sect.: 1 Pinte Blut in der Milzregion. Vergrösserung aller Lymphdrüs. Lymphat. Neubildg. in Leber und Nieren.

Lfd. No.	Jahr.	Operateur und Quelle.	Geschlecht und Alter des Pat.	Milzkrankheit.	Gewicht der Milz.	Erfolg der Operation.	Bemerkungen.
11.	1873.	Spencer Wells, London (Spencer Wells, angef. W p. 185.).	W. 42.	Hypertrophie.	16 Pf. 3 Oz. mit Blut, 12 Pfd. nach Blutentleerung	† nach 70 Stund.	Die Operat. fand in Birmingham statt. Methylen. Septicämie. Keine Sect.
12.	1873.	Heron Watson, Edinburg (Collier in Lancet. 1882. Vol. I. No. 6)	M.	Leucocythämie.	12 Pfd.	†	Hämorrhagie oder Shock während der Operation. Keine Section.
13.	1873.	Koeberle, Strassburg (Mém. de la Soc. de méd. de Strassbourg. T. X. 1873: Procès verbaux. Séance du 5. Juin. 1873. p. 58.).	W. 27.	Echinococcuscyste.	1300 Grm. und 4 Liter Flüssigk.	† nach 17 Stund.	Frühere Punction u. Entleerung von 4 Litern Flüssigkeit ohne Haken. Febris hectica. Bei d. Oper. wiederum 4 Lit. grünl. Flüssigkeit mit Echinococcen. Ausgedehnte Adhäsionen mit Magen, Colon, Leber und Zwerchfell. 800 Grm. Blutverlust währ. d. Op.
14.	1874.	Urbinati, Cesena (Franzolini, a. W p. 54.).	W.	Hypertroph. Wandermilz.	2275 Grm.	† nach 4 Tagen.	Sect.: Rotation des Magens um sich selbst durch enorme Gasauftreibg. Atherom der Art. splenica.
15.	1876.	Péan, Paris (Gaz. des hôp. No. 84. Juli 1876 — Barrault, De la valeur de la splénotomie chez l'homme. Thèse. Paris 1876. p. 33; Péan, a. W. p. 1059—1069.).	W. 24.	Hypertrophie	1125 Grm. Milzsubst. und 13 bis 1400 Grm. schwärzl. Blut.	Heilung in 19 Tagen.	Chloroform. Blutverlust während d. Operat. ausser dem in der Milz selbst enthaltenen Blut kaum 60 Grm.
16.	1876.	Spencer Wells, London (Wiener med. Wochenschr. 1879. S. 456. — Thornton, Med. Chir. Transactions. T. 69. p. 415. — Spencer Wells, a. W. p. 186.).	W. 27.	Hypertrophie	11 Pfd. mit Blut, 7 <sup>3</sup> / <sub>4</sub> Pfd. nach Blutentleerung.	† nach einigen Stunden.	Prim. Nachblutung aus einer nicht unterbundenen Arterie.
17.	1877.	Langley Browne (The Lancet 1877. Vol. II. p. 311.).	M. 20.	Leucämie, Anasarca.	18 Pfd.	† nach 5 Stunden.	Blutung als Todesursache ausgeschl. Keine Section.

Lfd. No.	Jahr.	Operateur und Quelle.	Geschlecht und Alter des Pat.	Milzkrankheit.	Gewicht der Milz.	Erfolg der Operation.	Bemerkungen.
18.	1877.	Billroth, Wien (Wiener med. Wo- chenschrift. 1877. Bd. XXVII. No. 5. S. 97.).	W. 45.	Leucaemia lienalis, Ascites.	2975 Grm.	†	Blutung durch Ab- gleiten einer Liga- tur. Flüssigerothe u. weisse Gerinnsel. 1300 Grm.
19.	1877.	Fuchs, Bihar, Ungarn (Schmidt's Jahrbüch. Bd. 180. No. 1. S. 159. Be- richterstatter Pola- k).	W. 40.	Hypertrophia malariae und Leucämie.	5790 Grm.	† nach 18 Stund.	Blutig-seröses Exsu- dat d. Bauchhöhle. Magen und Darm enorm ausgedehnt. Fettleber. Hydro- pericardium. Graue Herzgerinnsel. Chron. Bronchitis. (Periton. septica!)
20.	1877.	Simmons, Sacra- mento (Pacif. Med. and Surg. Journal. 1877. Bd. XX. Dec. Schmidt's Jahr- bücher. Bd. 181. No. 1. S. 201.).	M. 43.	Leucämie.	—	† nach 2½ Stund.	Ausgebreitete Ad- häsionen an Darm und Zwerchfell. Todesursache Ver- blutung. Keine Section.
21.	1877.	Billroth, Wien. (Wiener med. Wo- chenschrift. 1879. Nedopil. S. 254.)	W. 31.	Leucämie, leicht. Ascites.	5280 Grm.	† nach 1 Stunde.	Blutung aus der zer- rissen. Zwerchfell- fläche. Keine Sect.
22.	1877.	Martin, Berlin (Brit. Med. Journ. 1878. Febr. 9.; Wiener med. Wo- chenschrift. 1879. S. 395.).	W. 31.	Leicht hyper- trophische Wandermilz.	—	Heilung rasch, fieberlos.	Chloroform. Anti- sepsis.
23.	1878.	Czerny, Heidel- berg (Wiener med. Wochenschr. 1879. S. 333. — Braun, Verhandl. d. Deut- schen Ges. f. Chir. zu Berlin. 1882. I. S. 46.).	W. 24.	Hypertroph. Wandermilz.	365 Grm. nach Ent- leerung einer be- trächtlich. Menge Blutes.	Heilung nach 4 Wochen.	Antiseptis. Blutung während der Oper. gering, meist aus der Milz selbst. Keine Adhäsionen.
24.	1878.	Geissel, Essen (Wiener med. Wo- chenschrift. 1879. S. 288. Nedopil.).	W. 39.	Lienale und myelogene Leucämie.	4500 Grm.	† nach 16 Stund.	Antiseptis. Paren- chymblutung.
25.	1878.	Fischer, Breslau (Kolaczek, Ver- handl. der Deut- schen Ges. f. Chir. zu Berlin. 1882. I. S. 48.).	W. 44.	Stauungs- tumor.	—	† nach mehreren Tagen.	Peritonit. V. portar. und V. lienalis in einen solid. Strang verwandelt.

Lfd. No.	Jahr.	Operateur und Quelle.	Geschlecht und Alter des Pat.	Milzkrankheit.	Gewicht der Milz.	Erfolg der Operation.	Bemerkungen.
26.	1878.	Urbinati, Cesena (Franzolini, a. W. p. 54.).	W.	Hypertrophia (leucaem.?).	—	† nach 48 Stund.	Antisepsis. Todes- ursache Erschöpfung.
27.	1878.	Arnison, New- castle u. T. (Brit. Med. Journ. 1878. Vol. II. p. 723).	M. 37.	Milztumor nach Contu- sion, Leuco- cythaemie, Ascites.	7 Pf. 13 Oz.	† nach 5 Stunden.	Antisepsis. Chloro- form. Milchinfus. Shock oder Blu- tung? Keine Sect.
28.	1878.	Aonzo, Savona (Franzolini, a. W. p. 55.).	W. 24.	Hypertroph. und bewegl. Milz, Ascites.	4500 Grm. blutleer.	† nach 3 Stunden.	Chloroform. Todes- ursache Collaps.
29.	1878.	Czerny, Heidel- berg (Wiener med. Wochenschr. 1879. S. 367.).	W. 24.	Hypertrophia leucaemica.	3886 Grm.	† nach 16 Stund.	Antisepsis. Todes- ursache Blutung. Beträchtl. Mengen Blutes in Milzge- gend und Becken. Grosses u. kleines Netz blutig imbi- birt.
30.	1879.	Poucel, Marseille (Marseille médic. 1879. Diction. ency- clop. des scienc. méd. Directeur A. Dechambre. Pa- ris 1883. III. Sér. T. XI. p. 344.).	M. 35.	Hypertrophia leucaemica.	—	† nach 28 Stund.	Ursache Collaps. Keine Blutung.
31.	1880?	Langenbuch, Berlin (Verhandl. der Deutschen Ges. f. Chir. 1882. Bd. IX. I. p. 47.).	W. 16.	Hypertrophie.	—	† nach einigen Stunden.	Verblutung aus den zerrissenen Adhäs- ionen des Zwerch- fells. Die Milz füllte d. Unterleibshöhle zu drei Vierteln.
32.	1881.	Chiari leoni, Mai- land (Independent. medico di Torino. 1881. — Franzo- lini, a. W. p. 56.).	W. 32.	Hypertrophia simplex. Malaria?	3250 Grm.	† nach 2 Stunden.	Chloroform. Anti- sepsis. Todesur- sache: Blutung aus den zerrissenen Ver- bindungen zwisch. Zwerchfell u. link. Leberlappen. Keine Section.
33.	1881.	Bonora, Urbino (Independente me- dico di Torino. 1881. — Franzo- lini, a. W. p. 61.).	W. 53.	Hypertrophia simplex.	3700 Grm	† nach 3 Stunden.	Chloroform. Anti- sepsis. Der Tod er- folgte durch Blu- tung aus nicht oder nicht gut unterb. A. diaphragm. inf. Sect.: ca. 300 Grm. Blutextravasat im Hypochondrium.

Lfd. No.	Jahr.	Operateur und Quelle.	Geschlecht und Alter des Pat.	Milzkrankheit.	Gewicht der Milz.	Erfolg der Operation.	Bemerkungen.
34.	1881.	Franzolini, Udine (Gaz. med. ital. 1882. Giulio; Franzolini, a. W. p 62; Deutsche med. Zeitg. 1882 S. 293.).	W. 22.	Hypertrophia leucaemica incipiens.	1526 Grm. nach Ent- leerung von 300 Grm. Blut.	Heilung.	Chloroform. Anti- sepsis. Nachkrank- heit Pleuritis.
35.	1881.	Credé, Dresden (Verhdl. d. Deut- schen Ges. f. Chir. 1882. Bd. XI. I. S. 46; II. S. 89; v. Langenbeek's Arch. f. Chirurgie. Bd. 28. S. 401.).	M. 44.	Milzcyste nach Con- tusion.	1350 Grm Flüssigkt. und 380 Grm. Milz- substanz.	Heilung nach 14 Tagen.	Gemischte Narkose. Antiseptis. Fieber- los. Verlauf. Nach- krankh.: Vorüber- gehende Leucämie.
36.	1881.	Warrington Har- ward, London (Brit. Med. Journ. 1882. Vol. I. p. 462)	W. 49.	Hypertrophia simplex.	—	† am Abend des Opera- tionstages.	Collaps des Solar- plexus. Blutig ge- färbtes Serum in der Bauchhöhle.— Weisse Blutkörper- chen wenig ver- mehrt. Keine hä- morrhag. Diathese. Starke Blutung wäh- rend der Operation aus dem peripher. Theil der Milzvene. Peritonitis septica. Luetiche Verände- rung d. Carotiden, d. Hirngefäße und der Leber.
37.	1883.	Gussenbauer, Prag (Prager med. Wochenschr. 1884. No. 19—25. Pie- trzikowski).	W. 17.	Malariatumor, Ascites, Albu- minurie, Sy- philis.	1250 Grm. und 400 Grm. Blut.	† nach 3 Tagen.	Starke Blutung wäh- rend der Operation aus dem peripher. Theil der Milzvene. Peritonitis septica. Luetiche Verände- rung d. Carotiden, d. Hirngefäße und der Leber.
38.	1883.	von Bergmann, Berlin (O. Thiele, Zur Laparo-Sple- notomie. Dissert. Berlin 1886.).	W. 63.	Hypertrophia malariae.	—	† nach 32 Stund.	Chloroform. Anti- sepsis. Tod bei nor- mal. Temp. (Shock oder Carbelintoxi- cation?). Section: In der Unterleibs- höhle 500 Ccm. blutig-serös. Flüs- sigkeit ohne Coa- gula.
39.	1883.	Spanton, Stafford- shire (The British Med. Journ. Vol. I. 1884. p. 14. Lon- don 1884.).	W. 47.	Hypertrophie.	8 Pfd. 3 Oz.	† nach 7 Stunden.	Collaps. Eine Pinte Blutcoagulum in der Bauchhöhle, in demselben eine lose Ligatur. Ein offen. Gefäß nicht zu finden. Der Stiel vollk. geschlossen.

Lfd. No.	Jahr.	Operateur und Quelle.	Geschlecht und Alter des Pat.	Milzkrankheit.	Gewicht der Milz.	Erfolg der Operation.	Bemerkungen.
40.	1884.	Rydygier, Culm (Biziell, Deutsche Zeitschrift f. Chir. Bd. XXI. 1885).	W. 31.	Leucämie.	6000 Grm	† nach 24 Stund.	Verblutung aus der Bauchwunde.
41.	1884.	Koerberle, Strassburg (Gaz. méd. de Strasbourg, 1884. No. 7. p. 86; Centralbl. f. Chirurgie. 1885. No. 4. S. 63)	W. 46.	Leucämie, Ascites und Anasarca	—	† sogleich nach der Operation.	Milz sehr vergröss., 45 Ctm. lang. Nach Unterbindung der Milzgefässe heftige Blutung aus allen durchschnittenen Gefässen, namentl. d. Bauchwunde, als Folge des plötzlich gesteigerten Blutdrucks. Ohnmacht.
42.	1884.	Terrier (Revue de chir. Paris 1884. p. 812; Bull. de la Soc. de chir. 1884.)	W. 43.	Leichte Leucocythämie, Anämie.	6000 Grm	† nach 12 Stund.	Blutung aus der Bauchwund. Sect.: Eochymosen. Blutcoagulum in der Abdominalwunde. Fossa iliac. u. pelv. mit blutig. Serum erfüllt. An Stelle der Milz schwärzl. diffundirende Blutklumpen (1 Liter). Keine Blutung in der Bauchhöhle. Coagul. in V. lien.
43.	1884.	Billroth, Wien (Verhdl. d. Deutschen Ges. f. Chir. 1884. I. S. 30; 1885. I. S. 67).	W. 43.	Lymphosarcoma primar.	Sarkom und Milz 1450 Grm.	Heilung.	Geringe Adhäsion. Der Rest des erhaltenen Milzgewebes von der Grösse mindestens einer normalen Milz. Nach 6 Mon. Recidiv und Tod. Keine Sect. (v. Hacker).
44.	1884.	Knowsley Thornton, London (Med.-Chir. Transact. publ. by the royal medical and chirurg. Society of London. Vol. 69. p. 407. London 1886.).	W. 19.	Milzcyste.	1 Pf. 11 Oz.	Heilung.	Sehr wenig Blutung. Entlassung nach 64 Tagen.
45.	1884.	Derselbe (a. W. p. 411.).	W. 25.	Hypertrophie.	—	† nach 5 Stunden.	Blutung während d. Operat. Section: Grosse Blutung im



Lfd. No.	Jahr.	Operateur und Quelle.	Geschlecht und Alter des Pat.	Milzkrankheit.	Gewicht der Milz.	Erfolg der Operation.	Bemerkungen.
46.	1885.	Albert, Wien (Verhandl. d. Deutsch. Ges. f. Chir. 1885. Bd. XIV. I. S. 63. Horoch.)	W. 34.	Wandermilz, Infarct, Anämie, früher Intermittens.	2700 Grm.	Heilung.	Omentum aus einer zurückgezogen. Arterie des mittleren Lappens der dreilappigen Milz. Antisepsis. 1½ Liter Ascitesflüssigkeit. Zarte Adhäsionen. Torsion u. Knickg. der Milzvene mit Coagul. in derselb.
47.	1885.	Donat, Odessa (v. Langenbeck's Arch. f. Chirurgie Bd. 34. Heft 4.)	W. 25.	Wandermilz, früher Intermittens.	Ausser 350 Com. Blut Carbolso-lutionspräparat 460 Grm.	Heilung nach 4 Wochen.	Chloroform. Antisepsis. Unbedeutende Blutung.
48.	1886.	von Bergmann (Verf. dies. Augenzeuge.)	W. 38.	Echinococcus-cyste.	—	Heilung.	Chloroform. Antisepsis. Nachkrankheit Pleuritis.
49.	1886.	J. E. Nilsen (New York (The Americ. Journ. of Obstetr. Edit. by Paul F. Mundé. 1887 Jan. XX. p. 53. New York.)	W.	Wandermilz, wahrscheinl. malarischen Ursprungs.	—	Heilung.	Epistaxis. Normale Bluteonstitution.
50.	1886.	Ribera, Madrid (El Siglo médico. Madrid 1886. Bd. 33. p. 739; Genio médico-quir. Madrid 1886. T. XXXII. p. 654.)	M. 10.	Hypertrophie, Ascites.	—	† am folgenden Tage.	Während der Oper. Syncope. Künstl. Respirat., subcut. Aetherinjection. — Tod an Shock. — Sect.: Weder Blutung, noch Embolie, noch Peritonitis. Früher öftere Bauchpunctionen.
51.	1886.	Ceci, Genua (Gaz. degli Ospedali 1886. Maggio. p. 23. The London Med. Rec. 1886. July. p. 298.)	W. 17.	Wandermilz von Kindheit an.	2400 Grm. mit Blut.	Heilung.	Vor d. Oper. Anfälle von Dyspnoe und Bewusstlosigkeit; l. Schulterschmerz. Anästhesie durch Methylen, später Chloroform. Antisepsis. Nach der Operat. Anfall von Angina pectoris. Keine prima int. Erysipelansteckg.

Lfd. No.	Jahr.	Operateur und Quelle.	Geschlecht und Alter des Pat.	Milzkrankheit.	Gewicht der Milz.	Erfolg der Operation.	Bemerkungen.
52.	1886.	Podrez, Charkow (Chirurgischeski Westnik. Redact. Weljaminow. St. Petersburg. 1887. Märzheft. p. 151; The Lancet. 1887. Febr. 26.; Central- blatt für Chirurgie. 1887. No. 22.).	W. 36.	Hypertrophia malarica, Ascites.	1756 Grm.	† am 35. Tage.	Morphium u. Chloro- form. Junker'- scher Apparat. Jodo- form. Starke Blutung während der Operat. Mehr- fache früh. Bauch- punctionen. Tod an diffuser, paren- chymat. Nephritis. Sect.: Leber klein, blutleer, normale Textur.
53.	1887.	Severeanu, Bu- karest (Verhandl. der Deutschen Ges. f. Chirurgie. 1887. Bd. 16. Im Druck)	W. 40.	Hypertroph. Wandermilz.	—	Heilung in 14 Tagen.	Getheilte Unterbin- dung und Versenk- ung des Stieles. Etagnennaht.
54.	1887, Juni.	Fritsch, Breslau	W. 31.	Nichtverwach- seses Sarcom der Milz.	2½ Kgrm.	Heilung.	Chloroform. Anti- sepsis.)

## Bemerkungen zur Splenectomie-Tabelle.

Um mit den bibliographischen Notizen zu beginnen, sei es mir gestattet, zuvörderst einige Bemerkungen über Auslassungen, abweichende Angaben und Zusätze voranzustellen, durch welche meine Tabelle sich von früheren unterscheidet und zu welchen ich auf Grund sorgfältiger Nachforschungen gelangt bin.

Den von Fioraventi und Fantoni erzählten Fall Zaccarello's habe ich nicht aufgenommen, weil er von manchen Seiten begründeten Anfechtungen ausgesetzt wurde und der Inhalt der Erzählung keine Handhabe zur Beurtheilung der Splenectomie bietet.

Ein Fall vom Jahre 1868 in Italien, in welchem der Tod während der

\*) Die Kenntniss dieses neuen Falles verdanke ich der gütigen Mittheilung des Herrn Prof. Richter in Breslau. Während der Operation kamen in Carbol gereinigte Schwämme zur Anwendung. Der nur Fingerdicke Stumpf wurde mit Jodoform bestreut und versenkt, ebenso die Weichtheilwunde mit Jodoform beputert, Jodoformgaze und Verbandwatte bedeckt. Wundverlauf ganz glatt. Der Inhalt der Milz an Blut wurde nicht bestimmt. Die Constitution des Blutes ist nach mehrfach post operationem gemachten mikroskopischen Untersuchungen normal. — Die Einzelheiten dieses Falles konnten in den bezüglichen nachfolgenden Bemerkungen und Tabellen nicht mehr berücksichtigt werden, da der Druck schon zu weit vorgeschritten war.

Operation eingetreten sein soll, konnte wegen Mangels näherer Angaben nicht verworther werden.<sup>1)</sup>

In St. Petersburg soll 1875 eine Splenectomie ausgeführt worden sein; meine Bemühungen, nähere Kenntniss davon zu erlangen, waren vergeblich.

Ueber Geissel's Splenectomien habe ich, trotz vielfältiger mündlicher und schriftlicher Anfragen, keine befriedigenden Aufklärungen erhalten. Nach einer Mittheilung eines früheren Assistenten Geissel's hat Dieser mehrere Milzexstirpationen ausgeführt; er weiss von zweien, beide mit Exitus lethalis. Bei der ersten trat der Tod in der Nacht nach der Operation ein, bei der zweiten während der Operation. Der Berichterstatter hatte in diesem letzteren Falle die Chloroformirung besorgt, dann bei der Eröffnung der Unterleibshöhle, der Unterbindung der daumendicken Gefässe und der Entfernung der Milz von einer Länge von 40 Ctm. assistirt und war im Begriffe einen Hammel zur Bluttransfusion der Pat. vorzubereiten, als diese zu sterben begann. Tracheotomie, künstliches Athmen u. dergl. wurden vergeblich angewendet. — Ueber diesen Fall ohne Angabe des Jahres scheinen keine gedruckten Nachrichten vorzuliegen. — Ueber den ersten Fall theilt mir ein College Folgendes mit: „Im Correspondenzblatt der ärztlichen Vereine in Rheinland, Westfalen und Lothringen, Sept. 1878. No. 22. S. 5, steht: Hierauf sprach Dr. Geissel über Milzexstirpation und demonstrierte ein von ihm durch Operation unter Lister's Methode gewonnenes Präparat; der sehr interessante Vortrag ist ausführlich in der Deutschen medicinischen Wochenschrift erschienen.“ — Umsonst haben Andere und ich den Aufsatz in dieser Zeitschrift aufgesucht, vielleicht führen diese Zeilen zu näheren Nachrichten. Was ich in die Tabelle aufgenommen, stammt aus zweiter Quelle.

Die Exstirpation einer gesunden Milz zugleich mit einem retro-peritonealen linksseitigen Sarcom — von Prof. Trendelenburg (nach Monaten Tod) — gehört nicht in die Tabelle, weil die Operation nicht durch den Zustand der Milz und seine Folgen verursacht war.<sup>2)</sup>

Es ist leicht erklärlich, da es auch anderen Autoren nicht immer vergönnt war, die so sehr zerstreute Literatur bis zu den Originalberichten zu verfolgen, kleine Ungenauigkeiten, die auch bei mir nicht fehlen werden, von einer zur anderen Schrift übergeführt zu sehen. Hiervon einige Beispiele: Die 1826 ausgeführte Operation Quittenbaum's wird von Manchen in das Jahr 1836 versetzt, vielleicht weil die Commentation Quittenbaum's in diesem Jahre durch den Druck veröffentlicht wurde, in welcher das Operationsjahr 1826 jedoch deutlich angegeben ist.

Der Fall von Volney Dorsay, welcher von mir in das Jahr 1855 gesetzt worden ist, hat in anderen Verzeichnissen andere Jahre erhalten, bei Péan z. B. steht er ohne Angabe der Jahreszahl zwischen den Fällen von 1877—78, bei Franzolini, mit einem Fragezeichen in der Jahrescolumnne versehen, nach 1878. Créde stellt ihn in das Jahr 1878 mit Heilung, wäh-

<sup>1)</sup> Zesas in v. Langenbeck's Archiv für Chirurgie. 1883. Bd. XXVIII. S. 178.

<sup>2)</sup> Deutsche Zeitschrift für Chirurgie. Bd. XXIV. S. 326.

rend Péan Tod notirt. Die literarischen Nachweise bei Otis bekräftigen meine Angabe, ebenso Albert.

Mollière giebt in seiner Aufzählung der Casuistik das Operationsobject Kuchler's für eine Frau aus, dasselbe geschieht in Gilson mit dem Arnison'schen Falle.

Knowsley Thornton bemerkt, dass Credé in seinem Verzeichnisse der Splenectomien die Operation Baker Brown's missverständlich in das Jahr 1881, d. h. acht Jahre nach dem Tode des Operateurs<sup>1)</sup> gesetzt hat. Dahingegen ist die Indication zum Operiren aber nicht Leukämie, sondern Hypertrophie, wofür sich Thornton auf die Autorität Doctor Tanner's<sup>2)</sup> beruft. Franzolini giebt nach Péan das Jahr 1878 an, also auch fünf Jahre nach Brown's Tod. Collier hat keine Jahreszahl angegeben und bringt den Fall an das Ende seiner Tabelle. — Der zweite Fall von Bryant hat bei Péan die Notiz: Londres, Novembre 1868, was Franzolini als Operationsjahr nach ihm wiederholt, doch auch Gilson und Podrez, obgleich sie den Originalbericht: „Guy's Hospital Reports XIII. London 1868“ citiren, haben fälschlich 1868 beibehalten. obgleich dort die Aufnahme September 1867 und als Operationstag der 9. November 1867 angegeben ist, wie auch Thornton in seine Zusammenstellung aufgenommen.

Podrez führt unter den von ihm gesammelten 42 Splenectomien unter No. 29 den Namen Houso und unter No. 31 den Namen Miner auf und citirt dazu die Tabelle von Gilson in *Revue de chirurgie*, V. année, Paris 1885 pag. 329 . . . . Gilson citirt bei Houzo No. 27 Franzolini und ebenso bei Miner No. 30. In Franzolini's Tabelle finden sich indessen beide Operateure nicht verzeichnet. Wahrscheinlich muss Houzo in A. Anzo umgewandelt werden, denn dieser Annahme entspricht das Jahr der Operation und das Alter der Patientin, sowie der Tod durch Collapsus. Für den Fall Miner findet sich bei Franzolini keine Spur. Ausserdem führt Podrez unter No. 34 Howard 1881 mit dem Citate *Revue de chirurgie*. 1885 S. 328 auf, welcher sich daselbst jedoch auf Seite 329 unter dem Namen Haward 1881 befindet und auf Credé verweist. Unter No. 37 giebt Podrez einen Fall Warrington 1882 mit dem Citate: „*The British Medical Journal*. Vol. I. 1882. Bei Durchlesung des letzteren findet sich indessen Vol. I. p. 462 ein Vortrag von Warrington Haward über seine an einer 49jährigen Frau ausgeführte Splenectomie mit tödtlichem Ausgange durch Shock, ohne Jahr und Tag der Operation bestimmt anzugeben, sie kann daher ebenso gut 1881 als 1882 gemacht worden sein. Da nun die beiden Podrez'schen Fälle 49jährige Frauen betrafen und bei beiden Shock als Todesursache bezeichnet wird, so glaube ich nicht fehlzuschliessen, dass P. durch den Doppelnamen des Operateurs beirrt, die eine Operation zweimal angeführt hat. — Ein von P. angegebener Fall von Péan mit der Jahreszahl 1864 (Seite 152) lässt sich vielleicht aus einem Druckfehler in Albert's Lehrbuch der Chirurgie, Bd. 3. S. 472 ableiten.

<sup>1)</sup> Baker Brown starb am 3. Februar 1873. *Lancet*. 1873. I. p. 222.

<sup>2)</sup> *Practice of medicine*. 6. edit. Vol. II. p. 151. London 1869.

Ich gebe hier anschliessend eine kurze Uebersicht der mir bekannt gewordenen Zusammenstellungen, in welchen verschiedene Schriftsteller seit 1855 in Zeitabständen eine Rückschau auf die bislang verrichteten Milzoperationen gehalten, wobei sie die ihnen seit der letzten Zählung weiter bekannt gewordenen Fälle entweder ihren Tabellen oder kurzen Referaten angereicht haben. Dass dabei anfänglich Splenotomien aus traumatischer Ursache von den Splenectomien wegen organischer Krankheiten kaum auseinandergehalten worden, habe ich schon oben auseinandergesetzt.

Jahr.	Operateur.	Splenotomien.	Splenectomien.	Summe.
1855	Küchler	3	4	7
1855	von mir	8	4	12
1857	J. Braun	9	3	12
1868	Schumann <sup>1)</sup>	9	16	25
1876	Otis <sup>2)</sup>	16	10	26
1876	Barrault <sup>3)</sup>	11	—	—
1879	Nedopil <sup>4)</sup>	—	22	—
1880	Péan <sup>5)</sup>	11	24	35
1882	Collier <sup>6)</sup>	—	29	—
1882	Franzolini <sup>7)</sup>	—	28	—
1883	Mollière <sup>8)</sup>	—	28	—
1883	Credé <sup>9)</sup>	—	29	—
1885	Gilson <sup>10)</sup>	—	37	—
1886	Knowsley Thornton <sup>11)</sup>	4	35	39
1887	Podrez, 42 — 2 <sup>12)</sup>	—	40	—
1887	Meine Tabelle	25	53	78

Die Ausstattung der Uebersichten über die Verhältnisse, welche besonders bei der Splenectomie in Betracht gezogen zu werden verdienen, ist in den einzelnen Zusammenstellungen verschieden und

<sup>1)</sup> Schmidt's Jahrbücher. Bd. 140. S. 218.

<sup>2)</sup> The med. and surg. history of the war of rebellion. Part. II. Vol. II. Surg. history, first issue. p. 152. Washington 1876. 4°.

<sup>3)</sup> De la valeur de la splénotomie chez l'homme. Thèse. Paris 1876.

<sup>4)</sup> Wiener med. Wochenschrift. 1879. No. 9.

<sup>5)</sup> Diagnostic et traitement des tumeurs de l'abdomen et du bassin. Paris 1880. T. I. p. 1028 u. 1040.

<sup>6)</sup> Lancet. 1882. I. p. 219.

<sup>7)</sup> Della estirpazione della milza all'uomo e di un caso operato e guarito. Torino 1882. 87 pp. 8°. und 1 Tabelle.

<sup>8)</sup> Dictionnaire encyclopédique des sciences médicales. T. XI. p. 342. Paris 1883.

<sup>9)</sup> von Langenbeck's Archiv für klin. Chirurgie. Bd. XXVIII. S. 404.

<sup>10)</sup> Revue de chirurgie. Paris 1885. V. Année. p. 326.

<sup>11)</sup> Medico-Chirurgical Transactions. Vol. 69. London 1886. p. 416.

<sup>12)</sup> Chirurgischeski Westnik. Petersburg 1887. März.

wechselt von beiläufig 4 Columnen: Jahr, Operateur, Milzkrankheit, Ausgang — bis zu der umfassendsten Tabelle von Franzolini, welche in 22 Columnen: die laufende Zahl, — den Operateur nebst seinem Wohnsitze, — Jahr und Tag der Operation, — das Geschlecht, — das Alter, — die Art der Milzkrankung, — die Anamnese, — die Indicationen zur Operation, — Stelle und Länge des Bauchschnittes, — Verwachsungen, — Art der Gefässunterbindung und Behandlung des Stieles, — Anästhesie, — Dauer der Operation, — Antisepsis, — Maasse des Tumors, — Gewicht desselben, — Ereignisse während der Operation, — Erfolg derselben, Heilung, Tod, — Complicationen der Milzkrankheit, — Bemerkungen über Vorkommnisse während und nach der Operation, — literarische Nachweisungen — enthält. Unter letzteren tritt Péan besonders oft auf.

Beweist nun diese Zahl der Columnen, auf wie viele Erscheinungen der Arzt bei Milztumoren vor und nach der Operation seine Aufmerksamkeit zu richten hat, so geht aus den vielen nicht ausgefüllten Stellen der Columnen bei einzelnen Fällen auch hervor, dass manche der sich uns aufdrängenden Fragen nicht beantwortet sind, sei es, dass die Berichterstatter selbst dieselben nicht für wichtig genug gehalten, sei es, dass die Referenten über die Originalarbeiten solche Nachweisungen ausgelassen haben.

Es lag nahe, bei einem Urtheile über den Verlauf der Operationen zu fragen, ob dieselben mit Beihilfe eines Anästheticum, wenigstens von 1848 an, ausgeführt worden. Unter den 28 von Franzolini zusammengereichten Fällen ist diese Frage nur achtmal direct beantwortet und wenn auch anzunehmen ist, dass in den meisten übrigen Formylchlorid oder eine ähnlich wirkende Substanz angewendet wurde, fehlt doch zur Begründung eines Urtheils der thatsächliche Massstab.

Nicht minder lückenhaft fällt die Antwort auf die Frage nach der antiseptischen Behandlung während und nach der Splenectomie aus, welche man aber wohl seit 1875 wenigstens in vielen Fällen, in denen es nicht besonders angegeben wurde, dennoch als bejaht ansehen dürfte. Franzolini's Tabelle giebt uns über 7 Fälle, beginnend mit Martin's Fall im Jahre 1877, Auskunft, denen ich in meiner Tabelle noch verschiedene andere hinzufügen konnte.

Grössere Abhandlungen über Milzexstirpation befinden sich in manchen Encyclopädien, z. B. von Mollière<sup>1)</sup>, von Langenbuch<sup>2)</sup> und in Péan's Werk<sup>3)</sup>. Küchenmeister beschäftigte sich besonders mit der Wandermilz und fand einen heftigen Gegner in Pignacca<sup>4)</sup>. Die späteren Erfolge dieser Operation haben P. indessen Unrecht gegeben.

Als eingehendere selbständige Monographie kann das erwähnte Werk von Fernando Franzolini, Primarchirurg an dem Civilhospitale zu Udine angesehen werden. Die Schrift verfolgt den besonderen Zweck, die Thatsache festzustellen, dass auch Italien seinen Beitrag zur Entfernung der Milz wegen organischer Krankheiten gegeben und zwar durch sechs Fälle, darunter einen von dem Verf. selbst mit günstigem Erfolge, und zwar bei gleichzeitiger leichter Leukämie im Jahre 1881. Die ihm vorangegangenen italienischen Collegen hatten ihre Operationsfälle wohl schon in italienischen Fachzeitschriften veröffentlicht, doch werden sie in dieser Schrift, weil durch weitere briefliche Zusätze der Autoren selbst bereichert, noch einmal aufgeführt. Fr. hat in Bezug auf die Geschichte der Milzexstirpation umfassende Studien der ganzen ihm zugänglichen chirurgischen alten und neuen Literatur gemacht und ist dadurch zu dem Resultate gelangt, dass die Heilkunde im Alterthume und Mittelalter nichts von directer Ausrottung der Milz wusste. Da gewöhnlich die Autorität Paul's von Aegina (636—685 n. Ch.) für die Kenntniss, diese Operation zu vollziehen, angeführt wird, hat Franzolini speciell darauf hin dessen Werke genau durchgenommen und hält sich berechtigt zu behaupten, dass weder Paul noch seine Vorgänger die Exstirpation ausführten, noch sie lehrten oder anriethen. Auch für die Tradition, dass Läufer, Athleten und dergl. entmilzt wurden, hat Fr. in keinem chirurgischen Werke Belege finden können. Die chirurgischen Eingriffe scheinen ihm zur Heilung organischer Vergrößerungen der Milz sich bis zu unserem Jahrhunderte, mit Ausnahme von Zaccarello (?) und Ferrerius, in den Grenzen der Cauteri-

<sup>1)</sup> Angef. Werk. T. XI. p. 327—345.

<sup>2)</sup> Eulenburg, Realencyclopädie der gesammten Heilkunde. Supplem.-Band. Art. Splenotomie. Wien 1883.

<sup>3)</sup> Angef. Werk. T. I. p. 962—1075.

<sup>4)</sup> Annali universali di medicina. 1857. Febbrajo e Marzo.

sation durch das Glüheisen oder Caustica, höchstens der Ignipunctur durch die Bauchdecken hindurch gehalten zu haben.

Nach dieser geschichtlichen Einleitung folgt die Anatomie der Milz, soweit sie auf die Exstirpation derselben Bezug hat, der Vergleich ihres Baues mit den Lymphsträngen und den Lymphsinus der Lymphdrüsen und auch mit den Corpora cavernosa (S. 23) und die Thatsache, dass bei Lufteinblasen in den Stamm der Milzarterie die ganze Milz sich aufbläht, während durch Lufteinblasen in einzelne Zweige auch nur einzelne Segmente derselben sich ausdehnen. Diese Unabhängigkeit einzelner Milzabtheilungen wird noch deutlicher aus dem Zerfalle einzelner Milzstücke nach der Unterbindung eines oder zweier Zweige der Art. splenica, eine Erscheinung, die uns eine Handhabe zur Erklärung der oft so geringfügigen Krankheitssymptome bei traumatischem Milzvorfall verleiht, und vielleicht bei Behandlung von Milzwunden noch eine practische Verwerthung erlangen kann.

Die physiologische Bedeutung der Milz (S. 25) ist, trotz der Arbeiten von Führer, Robin und Anderen, noch so vielen Controversen unterworfen, dass sie für die nosologischen Anschauungen noch keine sichere Basis gewährt und der practische Chirurg sich daher am meisten auf das verlassen muss, was ihn seine Erfahrung auf pathologischem Gebiete, sowohl an entmilzten Thieren als Menschen gelehrt hat. Ein Physiolog kam zu dem Resultate, dass eigentlich die ganze Milz aus Leukocythen besteht, nach Vierordt, Funke, Hirt enthält die Milzvene mehr farblose Blutkörperchen als das übrige Gefässsystem, welcher Ansicht von anderen Physiologen widersprochen wird. Neuere Versuche<sup>1)</sup> haben ergeben, dass die weissen Blutkörperchen nur wenig zur Thrombose beitragen — ein Fingerzeig für die Blutungen bei Milzoperationen.

Die Besprechungen der Formen der Milz, ihre Abwesenheit, ihre Vielheit, ihre ausnahmsweise Lage an ungewöhnlichen Stellen der Bauchhöhle, die Vergrößerung der Nebmilzen führen Franzolini auf die differentielle Diagnose, die in manchen Fällen kaum zu stellen ist.

In dem Capitel über die Ausführung der Splenectomie

---

<sup>1)</sup> Hayem, Bizzozero, Ebert, Schimmelbusch: Fortschritte der Medicin. 1886. Bd. XV. und früher.



beginnt Verf. mit der Angabe der Aerzte, welche sich gegen diese Operation ausgesprochen haben, wie Celius Aurelianus, Louis, Simon, Lefort; die vergleichende Zusammenstellung Simon's zwischen Ovariectomie und Splenectomie, welche sich in der Streitschrift gegen Kuchler befindet, hat Franzolini zum Nutzen seiner Landsleute in's Italienische übersetzen lassen — und dies wegen ihres Geistreichthums, obgleich sie, durch die nachfolgenden splenotomischen Erfahrungen widerlegt, nur noch historischen Werth hat.

Das Manuelle der Operation (S. 41), von Franzolini klar in vier Zeiten eingetheilt und auseinander gesetzt, lehnt sich an die Péan'schen Vorschriften an und basirt auf eigener Erfahrung. Nur in dem Falle der Furcht vor Nachblutung aus dem Stiele soll man denselben mit der Bauchwunde vernähen, sonst versenken. Auch das Netz, wenn es während der Operation gelitten haben sollte, werde im oberen Wundwinkel durch Kreuznadeln befestigt.

Die nun folgenden Seiten (47) sind Beiträge zur Casuistik der Splenectomie durch die Krankheitsgeschichten von Urbinati, Chiarleoni, Bonora und Aonzo, worauf diejenige der von Franzolini selbst Operirten und Geheilten folgt. Diese, mit der grössten Ausführlichkeit und Sorgfalt erzählt (S. 62—69), giebt die erste und bis jetzt einzige glückliche Splenectomie bei noch nicht hochgradiger Leukämie und wurde von Franzolini in dieser Form ungefähr 1 Jahr nach der Operation veröffentlicht, zu welchem Zeitpunkte sich die Pat. ganz wohl befand. — Franzolini wählte für diese Operation als guter Patriot den 20. September, den Jahrestag der Einnahme Roms, als einen Glück verheissenden Tag!

In dem nun folgenden Abschnitte (S. 70) unternimmt Franzolini aus den vorhergegangenen Ausführungen Schlüsse über die Anzeigen und Gegenanzeigen der Splenectomie zu ziehen; er motivirt seine Ueberzeugung darüber mit physiologischen, nosologischen und statistischen Gründen an der Hand seiner Operationstabelle. Er verkennt nicht die Bedeutung der Todesfälle (in seiner Tabelle nur 5 Heilungen auf 28 Fälle), schreibt den überwiegenden Theil derselben der unvollkommenen oder ungenügenden Ausführung des wichtigsten Momentes der Operation, der Unterbindung zu, und legt der verbesserten Technik und der Unterscheidung zwischen leichter und fortgeschrittener Leukämie den grössten Werth bei. Franzolini schliesst in der Ueberzeugung,

dass mit der erheblichen Menge der Misserfolge der Splenectomie nun hinreichend Lehrgeld gezahlt sei, dass in einer nahen Zukunft diese Operation in der Meinung der Aerzte und in der chirurgischen Praxis immer mehr an Boden gewinnen und glänzende Resultate zu verzeichnen haben wird.

Ein Anhang zu dem besprochenen Thema enthält einen Bericht über die erste normale Oophorectomie wegen Hysterismus in Italien.

Indem wir uns jetzt zur Betrachtung der von mir zusammengestellten Tabelle zurückwenden, entnehmen wir derselben, dass unter den der Splenectomie unterzogenen Patienten sich 11 männlichen und 42 weiblichen Geschlechtes befinden, also nahezu im Verhältniss von 1:4. Die Ursache liegt möglicherweise in den durch die Genitalfunctionen mehr beeinflussten Unterleibsorganen, sowie auch in der grösseren Bereitwilligkeit des weiblichen Geschlechtes sich Operationen zu unterwerfen, weil die Unannehmlichkeiten der Krankheitserscheinungen von ihm bei weitem lebhafter empfunden werden. Bei den Splenotomien überwiegt aus leicht begreiflichen Gründen das männliche Geschlecht und zwar ist das Verhältniss wie 5:1.

Das Alter der Splenectomirten stellt sich bei 48 derselben, wo es angegeben, zwischen 10 und 63. Von ihnen befanden sich nach den Altersseptennaten:

	Alter.	Nummer der Fälle.	Summa.	Heilung	Tod.
II.	8—14	50.	1	—	1
III.	15—21	6, 8, 17, 31, 37, 44, 51.	7	3	4
IV.	22—28	2, 13, 15, 16, 23, 28, 29, 34, 45, 47.	10	4	6
V.	29—35	1, 5, 21, 22, 30, 32, 40, 46.	8	3	5
VI.	36—42	3, 4, 9, 10, 11, 19, 24, 27, 48, 52, 53.	11	3	8
VII.	43—49	18, 20, 25, 35, 36, 39, 41, 42, 43.	9	2	7
VIII.	50—56	33.	1	—	1
IX.	57—63	38.	1	—	1
			48	15	33
	Unbekannt	7, 12, 14, 26, 49.	5	1	4
			53	16	37

Ich würde das Alter hier nicht als von Einfluss auf den Erfolg der Entmilzung in Betracht gezogen haben, wenn nicht von

manchen Seiten ein höheres Alter als Gegenanzeige der Splenectomie aufgeführt würde. Das höhere Alter ist im Allgemeinen eine Contraindicatinn eingreifender chirurgischer Operationen, aber die bis jetzt gegebenen Zahlen unserer Zusammenstellung dürfen weder für das Alter des 8. und 9. Septennats (50—63) noch für die Jugend des zweiten in Rechnung kommen, denn sie sind zu gering und müssen die übrigen Umstände in die Wagschale gelegt werden, namentlich die Art der Milzaffectio, welche von dem grössten Belang für den Erfolg der Operation ist:

Milzkrankheit.	Nummer der Fälle.	Summe.	Heilung.	Tod.
Leukämische Hypertrophie	5, 6, 9, 10, 12, 17, 18, 19, 20, 21, 24, 26, 27, 29, 30, 34, 40, 41, 42.	19	1	18
Einfache Hypertrophie	2, 3, 7, 11, 15, 16, 25, 31, 32, 33, 36, 39, 45, 50.	14	1	13
Malarische Hypertrophie Wandermilz	4, 37, 38, 52. 14, 22, 23, 28, 46, 47, 49, 51, 53.	4	1	3
Milzcysten	8, 13, 35, 44.	9	7	2
Milzschinococcus	48.	4	3	1
Sarkom der Milz	43.	1	1	—
Milzvereiterung	1.	1	1	—
		53	16	37

Das Verhältniss der Heilungen zu den Todesfällen kann bei dem Vergleiche zu anderen Operationen in der Unterleibshöhle den Chirurgen keinesweges mit Befriedigung erfüllen, zumal wenn er die Resultate einzelner Krankheitsarten der Milz überblickt. Dies ist vor Allem der Fall bei leukämischer Milzhypertrophie, welche, bis jetzt am häufigsten der Operation unterworfen, so traurige Resultate zu verzeichnen hat. Weit entfernt jedoch, sich durch solche Verluste entmuthigen zu lassen und die Splenectomie bei leukämischer Diathese von vornherein zu verwerfen, ist unsere Aufgabe, die Ursachen zu analysiren und dadurch vielleicht zu Mitteln zu gelangen, ihre nachtheilige Wirkung auf den Erfolg der Operation zu entkräften.

Das Vorwiegen der weissen Blutkörperchen ist eine Krankheit sui generis und nicht immer mit Milzkrankheit verbunden. Pante-

lakis<sup>1)</sup> berichtet über einen Fall von ihrer Vermehrung ohne Krankheit der Milz, bei geringer Verfettung der Leber; ebenso entstehen leukämische Erscheinungen längere Zeit nach Milzexstirpationen. Da indessen bis jetzt, wie schon Eingangs erwähnt, die Physiologen über die Functionen der Milz als Blutorgan noch zu keiner Einigung gelangt sind, so bleibt den Chirurgen nur übrig festzustellen, dass Leukämie und Milzvergrößerung sich sehr häufig compliciren, ohne in vielen Fällen bestimmen zu können, welches die primäre Krankheit ist. Diese Unsicherheit der Diagnose übt einen nachtheiligen Einfluss auf die Indication der Operation und wir sehen alle Splenectomien wegen leukämischer Milz mit einer Ausnahme (Franzolini) vom Tode gefolgt.

Die hervorragendste Ursache dieser Erscheinung ist die Blutung aus kleinsten Gefässen, die bei normalen Zuständen des Blutes theils durch ihre Zurückziehung und elastische Verengerung schneller die Bildung eines Blutpfropfs begünstigen und daher kaum eine Nachblutung veranlassen. Bei Milzkrankheiten im Allgemeinen ist das Blut früh in seiner Zusammensetzung verändert, was schon den Aerzten des Alterthums bekannt war und worüber wir unter Anderen eine Beobachtung von Henry Buss<sup>2)</sup> eines Falles von falscher Lagerung der Milz mit hämorrhagischer Diathese besitzen; Andere betonen die Verwandtschaft der Hämophilie mit Milzveränderungen. Die Blutmischung kann sich so sehr der Hydrämie nähern, dass bei entsprechenden mechanischen Bedingungen wahrscheinlich tödtliche Transsudation erfolgt (z. B. in Fall 19, 36, 38). In den meisten Fällen trat Tod ein durch parenchymatöse Blutung aus jeder Schnittfläche, sogar aus der Wunde der Bauchdecken (z. B. Fall 40, 41), aus den Rissflächen der gelösten Verwachsungen, besonders der unteren Zwerchfellfläche (Fall 10, 21, 31) und wurden bei einer Section Ecchymosen in Pleura und Darm entdeckt (Fall 42).

Es hat sich bei der Untersuchung eines milzkranken Individuums die Aufmerksamkeit, namentlich in Rücksicht auf die Zulässigkeit der Splenectomie, auf drei Zustände des Blutes zu richten: die Anämie, Leukämie und Hydrämie. Alle drei

---

<sup>1)</sup> Arch. génér. de méd. Paris 1878. p. 620. (Virchow's lymphatische Leukämie.)

<sup>2)</sup> Med. Times and Gaz. 1868. No. 7.

können vereint sich in demselben Patienten befinden. Häufig tritt Hydrämie zuletzt auf und giebt für die Operation die schlechteste Prognose (Fall 2, 9, 17, 21, 27, 28, 37, 41, 50, 52).

Die Untersuchung des Blutes zur Vervollständigung der Diagnose ist demnach eine unserer ersten Pflichten und hat man sich, die chemische Analyse so ziemlich bei Seite lassend, der mikroskopischen Untersuchung zugewandt. Einen glücklichen Anstoss dazu hat Welcker gegeben; darauf folgte das Instrument von Groves, das zur Zeit durch den Apparat von Malassez so ziemlich verdrängt worden ist. Leider befindet sich letzterer bis jetzt nur in wenigen ärztlichen Händen und dieser Umstand hat Franzolini Veranlassung gegeben, ein unschwer ausführbares, wenn auch nicht ganz exactes Verfahren zu erdenken, mittelst dessen er das relative Verhältniss der weissen Blutkörperchen im gesunden und kranken Blute findet. Für jede Untersuchung fertigt er 10 mikroskopische Präparate von gesundem auf die Hälfte verdünntem Blute, zählt die weissen Blutkörperchen eines jeden mikroskopischen Feldes und nimmt das Mittel dieser Zahlen. Darauf macht er ebensoviele Präparate von dem Blute des Patienten, ebenfalls auf die Hälfte verdünnt, zählt diese mikroskopischen Felder, nimmt das Mittel und vergleicht beide Mittelzahlen mit einander. So ergab z. B. die Untersuchung des gesunden Blutes 6 Leukocyten, das der Patientin 30, woraus Franzolini schloss, das letzteres 5 Mal mehr Leukocyten als gesundes Blut durchschnittlich enthielt <sup>1)</sup>.

Da die Splenectomie bei dieser Patientin einen günstigen Verlauf nahm, so bildet das so gefundene Verhältniss der Blutoconstitution vorerst eine Handhabe zur Beurtheilung der Rathsamkeit der Operation bei leukämischer Milz, bis weitere Erfahrungen die Grenze der Zahl der Leukocyten vielleicht noch ausdehnen werden. Beiläufig will ich hier hinzufügen, dass einen Monat nach der Operation (October) die Mittelzahl der Leukocyten 15,07 betrug, am 15. November 11,40, am 6. December 10,7, am 25. Januar 7,04, also nur wenig mehr als im gesunden Blute.

In dem zweiten von Péan operirten Falle <sup>2)</sup> (Fall 15) wurde das Blut sechs Monate nach der Operation von Robin untersucht; die rothen Blutkörperchen waren grösser als die eines gesunden Menschen, anstatt biconcav waren sie sphärisch. Die Leukocyten waren zahlreicher als gewöhnlich, ungefähr 1 auf 200. Die erste Patientin Péan's (Fall 8) wurde zwei und neun Jahre nach der Splenectomie auf ihre Blutoconstitution untersucht. Bei

<sup>1)</sup> Franzolini, a. W. p. 65. Nota.

<sup>2)</sup> Péan, a. W. p. 1068.

dem ersten Male fand sich nur ein geringer Unterschied zwischen ihrem und dem Blute zweier Gesunden in Betreff der rothen Blutkörperchen, die in den Abtheilungen des Mikrometers gezählt wurden. Die Leukocyten waren in dem Blute der Operirten 1 zu 250—260 vorhanden, während man in dem Blute der zwei Gesunden 1 zu 300 und 1 zu 330 zählte. Bei der zweiten Untersuchung hatte die Zahl der Leucocyten sehr abgenommen: 1 zu 300, das Blut war also dem normalen ganz ähnlich.

Diese Untersuchungen der Fälle 15 und 8 befriedigen insofern nicht vollständig, als sie nur nach der Splenectomie angestellt worden sind, wir also keinen vergleichenden Maassstab zwischen der Blutbeschaffenheit vor und nach der Operation besitzen. In anderen Fällen sind die Ergebnisse der Untersuchungen vor der Operation verzeichnet, so beispielsweise in Fall 9 und 41 (Koeberle 1867 und 1884) 1 zu 10 resp. 1 zu 44, in Fall 18 und 21 (Billroth 1877) im ersteren 1 zu 5, im zweiten 1 zu 3—4. In Fall 29 (Czerny) betrug das Verhältniss der weissen zu den rothen Blutkörperchen 1 zu 5, 1 zu 3, 1 zu 4 bei den respectiven Untersuchungen vor der Operation. Tod. — In Fall 46 (Albert) vor der Operation in einem Kubikmillimeter 1,600,000 rothe, 26,000 weisse Blutkörperchen, 3 Wochen nach derselben 3,600,000 rothe, 12,000 weisse Blutkörperchen. — Im Fall 27 (Gussenbauer) 1 zu 456, starke Blutung während der Operation. Tod an Peritonitis septica.

Die Blutveränderungen nach der Operation, d. h. bei längerem Fortleben des Operirten, stehen erst in zweiter Linie, die Resultate werden mehr physiologische, wenn auch bei vermehrter Leukocythämie der Eingriff der Therapie beginnt. Die Blutuntersuchungen nach der Operation verdienen aber doch deshalb fleissig fortgesetzt zu werden, weil hinsichtlich der Blutmischung nach derselben die Beobachtungen sich noch widersprechen, indem der Eine eine Vermehrung (z. B. Credé), der Andere eine Verminderung der weissen Blutkörperchen (z. B. Billroth), der Dritte keinerlei Veränderungen wahrgenommen hat (z. B. Czerny Fall 23, Spanton Fall 39, Podrez Fall 52). Der Eine hat eine solche Veränderung bald nach der Operation, der Andere erst längere Zeit darauf beobachtet. Diese Verschiedenheiten werden sich wohl lösen lassen bei genauerer Bezeichnung der Art der Milz-erkrankung, durch die Angabe der Mittheilnahme anderer Drüsen, des Blutverlustes während der Operation, des Alters und Geschlechts und der Dauer der Krankheit bis zur Operation.

Auch Widersprüche in den Blutuntersuchungen vor der Operation werden bei einer einheitlichen Zählungsmethode ihre Lösung finden, da es für den Chirurgen von der grössten Wichtigkeit ist, zu wissen, welchen Einfluss die Milzkrankheit schon auf den Aufbau des Blutes ausgeübt hat oder umgekehrt, und ob die gefundene Blutmischung noch erlaubt, die Splenectomie auszuführen, ohne den Patienten wegen allenfallsiger hämorrhagischer Diathese in sichere Lebensgefahr zu bringen. Denn das ist die Cardinalfrage: „Bei welchem Verhältnisse der weissen Blutkörperchen zu den rothen besteht die Zulässigkeit der Operation, und wo hört sie auf?“ Die Zählungen sind bisher nach verschiedenen Methoden angestellt und dabei nicht angegeben, zu welcher Tageszeit, bezüglich wieviel Stunden nach einer Mahlzeit dieselben stattfanden, ob sie zu verschiedenen Zeiten wiederholt wurden u. s. w. Die Einnahme von Nahrungsmitteln verändert das numerische Verhältniss der Blutkörperchen bedeutend. Hirt (*De copia rel. corp. sang. etc. Lipsiae 1855*) fand bei einem Individuum in nüchternem Zustande früh Morgens 1 zu 716, gleich nach dem Frühstück 1 zu 347, 2 $\frac{1}{2}$  Stunden später 1 zu 1514. 10 Minuten nach dem Mittagessen 1 zu 592,  $\frac{1}{2}$  Stunde später 1 zu 419, 2 $\frac{1}{2}$  Stunden später 1 zu 1482.  $\frac{1}{2}$  Stunde nach dem Abendessen 1 zu 544 und 2 $\frac{1}{2}$  Stunden später 1 zu 1227.

Nach genaueren Zählungen von Bouchut und Grancher (*Gaz. méd. de Paris. 1876. p. 321*) beträgt die Zahl der weissen zu den rothen Blutzellen bei gesunden Individuen im Alter von 20—30 Jahren 1 zu 700, im Alter von 30—58 Jahren 1 zu 616.

Zur Bereicherung unserer Erfahrungen über die Splenectomie und ihre Erfolge könnte ferner das Wägen der Patienten vor und nach der Operation herangezogen werden, denn es würde uns bei dem Fortleben des Patienten den sichersten Maassstab für die fortschreitende Ernährung desselben verschaffen und die Wägung sogleich nach der Operation am bequemsten belehren, welches das Gewicht des verlorenen Blutes und der weggenommenen Milz war. Franzolini hat in der Krankheitsgeschichte seiner Patientin das Gewicht derselben vor der Operation angegeben<sup>1)</sup>, jedoch nach der Operation nicht fortgesetzt; da die Patientin indessen 62 Kilo wog,

---

<sup>1)</sup> a. W. S. 64.

muss ihr Ernährungszustand kein schlechter gewesen sein, weil nach den Untersuchungen von Quetelet einem Frauenzimmer zwischen 20—25 Jahren nur 52,28—53,28 Kilo durchschnittlich zukommen.

Mit der Frage nach dem Gewichte der Milz kommen wir zu einem zweiten Hauptpunkte, auf welchen sich in Zukunft das Augenmerk zu richten haben wird; denn nächst der hämorrhagischen Diathese bei Milzkranken ist als wichtige, in Betracht kommende Ursache des Resultates, ausser dem durch die Durchschneidung und Zerreissung von Gefässen entstehenden Blutverlust, auch die Menge des im Tumor selbst enthaltenen und mit-entfernten Blutes anzusehen, die besonders bei leukämischen, hypertrophischen und malarischen Milzen zum Theil sehr beträchtlich ist. Je grösser nun die plötzlich dem Körper zugefügte Blutentziehung, desto gefährlicher wird sich meistens auch die Einwirkung auf den Organismus äussern und ist es unzweifelhaft, dass in dieser Hinsicht das Gewicht und die Grösse der extirpirten Milz nicht ausser Acht gelassen werden dürfen. Ich habe daher versucht, eine vergleichende Tabelle über dieses Verhältniss in Rücksicht des Ausganges der Splenectomie aufzustellen, die freilich viel zu wünschen übrig lässt, weil ich manche Fälle nur unvollkommen mit aufnehmen musste, die ich jedoch trotzdem nicht vernachlässigen wollte, weil sie sich aus den wenigen complete annähernd berechnen lassen. Soviel ergibt sich aus dieser Zusammenstellung indessen augenscheinlich, dass jenseits eines Gewichtes von circa 3000 Gramm nur der einzige Péan'sche Fall (Fall 8, Kystis spontanea) von Heilung gefolgt war, in den übrigen, ungefähr 20 Fällen jedesmal Tod eintrat, wobei allerdings auch fast ausnahmslos Leukämie und Hypertrophie bestanden hatten, während leichtere resp. kleinere Milzen überwiegend Heilungen zu verzeichnen haben. Doch mag dabei wiederum die Art der Erkrankung, das Allgemeinbefinden oder die Blutconstitution als Coëfficient mitwirken, denn bei einer Wandermilz von 2700 Grm. (Fall 46) tritt Heilung ein, während bei leukämischen Milzen auch bei einem Gewicht von nur 2000 (Fall 6) und 2275 Grm. (Fall 14) Tod erfolgt.

Der Péan'sche Ausspruch<sup>1)</sup>: dass ein Gewicht von mehr als

<sup>1)</sup> a. W. p. 1039. S. Foubert, De la splenectomie pour tumeurs de la rate. Thèse. Paris 1886.



3—4000 Grm. der Operation keine günstige Prognose zu stellen gestattet, wird durch unsere Tabelle bestätigt.

Letzterer haben wir einige Bemerkungen vorzuschicken:

1) Ein normales Individuum von 60 Kgrm. Gewicht enthält physiologisch nach den neuesten Annahmen 12 Kgrm. Blut.

2) Das Normalgewicht der Milz beträgt 150—200 Grm. Die Länge derselben ist 12—14 Ctm., die Breite 7—9 Ctm., die Dicke 2—4 Ctm. — Der Blutinhalte derselben wechselt nach der Phase der Verdauung.

3) Wir haben das Gewicht durchgehends nach den Berichten aufgenommen, denen also auch die Verantwortung der Richtigkeit zufällt und machen wir darauf aufmerksam, dass bei den englischen Pfunden ungewiss bleibt, ob der betreffende Operateur nach dem gewöhnlichen Gewicht (Avoir du poids = 0,453,6 Kgrm. = 1 Pfd. = 16 Oz.) oder Medicinalgewicht (Troygewicht = 0,373 Kgrm. = 1 Pfd. = 12 Oz.) seine Angaben gemacht hat. Spencer Wells schreibt ausdrücklich Avoir du poids.

4) Nur in einigen Fällen ist Milzsubstanz und flüssiger Inhalt besonders gewogen.

Gewicht.		Länge.	Breite.	Dicke.	Krankheit.	Erfolg.	Operateur.
Pfund.	Gramm.						
Wenig schwerer und grösser als normal.					Leicht hypertrophische Wandermilz.	Heilung.	Martin, No. 22.
1 Pfd. 11 Oz.	—	—	—	—	Milzcyste.	Heilung.	Knowsley Thornton, N. 44.
—	Ausser 350	16	6	2	Milzvereiterng.	Heilung.	Ferreriis, No. 1.
Com. dunkelen Blutes	460	17	12	5	Wandermilz.	Heilung.	Donat, No. 47.
—	Carbolsolutionspräpar.						
—	Sarkom u. Milz 1450 Grm.	vor	der	Op.	Lymphosarcoma.	Heilung.	Billroth, No. 43.
—	1250 nebst 400 Grm. Blut.	25	18	—	Hypertrophia malarica.	†	Gussenbauer, No. 37.
—	Nach Abgang einer beträchtlichen Menge Blutes 365 Grm.	23	12	6	Hypertroph. Wandermilz.	Heilung.	Czerny, No. 23.
3 Pfd. deutsch. Gewichtes.	—	37	19	—	Hypertrophia malarica.	†	Küchler, No. 3.
—	1850 Grm.	26	14	6	Milzcyste.	Heilung.	Credé, No. 35.
Flüssigkeit und 380 Grm. Milzsubstanz.							
—	1756.	—	—	—	Hypertroph. mal.	†	Podrez, No. 52.

Gewicht		Länge.	Breite.	Dicke.	Krankheit.	Erfolg.	Operateur.
Pfund.	Gramm.						
—	1526 nach Entleerung von 300 Grm. Blut.	26	14,5	7	Leucaemia incipiens.	Heilung.	Franzolini, No. 34.
4 Pfd. 7 Oz.	—	66	Längenumfang, 41 Breitenumf.		Leucämie.	†	Bryant, No. 6.
—	1125 Milzsubstanz und 13—1400 Com. schwärzliches Blut.	40	20	—	Hypertrophie.	Heilung.	Péan, No. 15.
—	2275.	—	—	—	Wandermilz.	†	Urbinati, No. 14.
—	2400 mit Blut.	—	—	—	Wandermilz.	Heilung.	Ceci, No. 52.
—	2700.	21	17	—	Wandermilz.	Heilung.	Albert, No. 46.
5 Pfd. deutsch. Medicinalgew.	—	26	13	—	Hypertrophie.	†	Quittenbaum, No. 2.
6 Pfd. 5 Oz.	—	29	21	11	Hypertrophie (leucäm?).	†	Spencer Wells, No. 5.
Avoir du poids mit Blut,	2975.	28	18	11	Leucämie.	†	Billroth, No. 18.
5 Pfd. 12 Oz. nach Blutentleer.	3250.	34	17	8	Hypertrophie.	†	Chiaroni, No. 32.
—	—	—	—	—	Milztumor nach Trauma, Leucämie.	†	Arnison, No. 27.
7 Pfd. 13 Oz.	—	—	—	—	Hypertrophie simplex.	†	Bonora, No. 33.
—	3700.	36	19	12	Hypertrophie.	†	Spanton, No. 39.
Pfd. 3 Oz.	—	—	—	—	Leucämie.	†	Czerny, No. 29.
—	3886, blutleer.	34	19	9	Milzcyste, spontan.	Heilung.	Péan, No. 8.
—	$\frac{2}{3}$ der Geschw.	—	—	—	—	—	—
1140 Grm. Milzsubstanz und mehr als 3 Lit. dicke Flüssigk.	—	—	—	—	Leucämie.	†	Geissel, No. 24.
—	4500.	—	—	—	Leucämie.	†	Bryant, No. 10.
10½ Pfd.	—	—	—	—	Hypertrophie.	†	Spencer Wells, No. 16.
11 Pfd. Avoir du poids mit Blut, 7¼ Pfd. nach Blutentleerung.	—	—	—	—	Leucämie.	†	Billroth, No. 21.
—	5280.	—	—	—	Echinococcuscyste.	†	Koerberle, No. 13.
—	1300 und 4 Lt. Flüssigkeit.	29	24	—	Leucämie.	†	Watson, No. 12.
12 Pfd.	—	—	—	—	Hypertroph. ohne Blut.	†	Aonzo, No. 28.
—	4500 nach Blutentleerung.	36	20	8	Wandermilz.	†	—
—	5790.	49	39	15	Leucämie.	†	Fuchs, No. 19.
—	6000.	—	—	—	Leucämie.	†	Rydygier, No. 40.
—	6000.	—	—	—	Leucaem. lev.	†	Terrier, No. 42.
—	6750.	—	—	—	Leucämie.	†	Koerberle, No. 9.
16 Pfd. 3 Oz. Avoir du poids, 12 Pfd. nach Blutentleerung.	—	—	—	—	Hypertrophie.	†	Spencer Wells, No. 11.

Gewicht.		Länge.	Breite.	Dicke.	Krankheit.	Erfolg.	Operateur.
Pfund.	Gramm.						
18 Pfd.	—	—	—	—	Leucämie.	†	Langley Browne, No. 17.
—	—	Die Milz füllte die Unterleibs- höhle bis zu 3 Vierteln. 45   Vom Zwerchfell bis Oss. pub.			Hypertrophie.	†	Langenbuch, No. 31.
—	—				Leucämie.	†	Koeberle, No. 41.

Wenn wir oben als auf einen Hauptfactor des Erfolges auf das Gewicht der Milz hingewiesen haben, bleibt zu bemerken, dass dasselbe vor der Operation als Indication für oder gegen die Splenectomie nur nach der durchzufühlenden und messbaren Grösse des noch in der Unterleibshöhle befindlichen Milztumors abgeschätzt werden kann, wobei Auscultation und Percussion zu Hilfe genommen werden<sup>1)</sup>. Eine solche Untersuchung kann allerdings keinen Anspruch auf vollkommene Genauigkeit machen, doch geben z. B. die Fälle von Küchler und Chiarleoni einen erfreulichen Beleg, dass eine äussere Messung vor der Operation derjenigen der exstirpirten Milz nahezu entsprechen kann. Auch Bryant (Fall 6) und Czerny (Fall 23 und 29) geben die Maasse vor und nach der Operation an. Wenn in Zukunft, wo es möglich ist, die Resultate der Messung stets vorher und nachher angegeben würden, wenn ferner Blutinhalte und Milzsubstanz gesondert gewogen würden, könnte die Summe solcher Zahlen dazu beitragen, mit grösserer Sicherheit in einem gegebenen Falle einen Schluss zu formuliren. Ausserdem legen diese Ergebnisse den Gedanken nahe, selbst im Hinblick auf eine Operation vor derselben in geeigneten Fällen, z. B. bei hypertrophischer Wandermilz, Versuche zu machen, eine Verkleinerung der Drüse herbeizuführen. Die zu diesem Zwecke angewendeten Mittel sind bis jetzt freilich so ziemlich ohne Erfolg geblieben; neuerdings lernten wir in Prof.

<sup>1)</sup> Die Auscultation bleibe nicht auf das Ausdehnungsfeld der Darmtöne beschränkt, sondern berücksichtige auch den von Schützenberger angegebenen, dem Uterinsausen ähnlichen Ton der Milz selbst. (Gaz. médicale de Strasbourg. 1867. No. 18.)

Mosler's Arseneinspritzungen in die Milz ein Mittel kennen, eine deutliche Verkleinerung zu bewirken. Es liessen sich vielleicht auch Ferrum arsenicicum und Ergotin versuchen.

Der Massage begegnen wir als Heilmittel gegen die Milzhypertrophie in Fall 37, doch nicht mit anhaltendem Erfolge. Dennoch scheint sie die Wirkung gehabt zu haben, dass die Grösse der Milz bei äusserer Messung im Längendurchmesser von 32 Ctm. auf 24, im Querdurchmesser von 21 auf 19 vermindert erschien. Nach der Operation waren dieselben 30 und 15. Die Massage wird wohl in Zitterbewegungen bestanden haben, deren Wirkungen ähnlich denen der Electricität sind.

---

Die dritte Ursache der so oft tödtlichen Blutung ist der sogenannte todte Raum (Hohlraum), welcher durch die schnelle Wegnahme einer vergrösserten Milz in der Unterleibshöhle erzeugt wird. Mit dem Beginne der Hypertrophie werden die Nachbarorgane durch allmäligen Druck verdrängt, mit ihrer Lageveränderung erhalten ihre Gefässe eine andere Richtung, die, je mehr sie winkelständig wird, die Fortleitung des Blutes erschwert und dadurch sowohl, als durch den weiteren mechanischen Druck auf die Gefässwandungen selbst an einer Stelle Verengung und an einer geschützteren Stauung, d. h. Erweiterung, hervorbringt. Die das hypertrophirende Organ mit Blut versorgenden Gefässe nehmen nicht nur an Caliber oft enorm zu, wie dies von Arteria und Vena lienalis zum Oefteren berichtet wird, sondern auch ihre Zweige werden so dünnwandig, dass die geringste Berührung derselben schon Blutung veranlasst (Fall 31). Die Stauung setzt sich bis in die feinsten Verästelungen innerhalb der Gewebe fort und daraus erklären sich sowohl die häufigen Adhäsionen aneinander liegender Organe, welche die Splenectomie so sehr erschweren, als die unstillbaren Blutungen, die wie aus einem Schwamm (en nappe) aus angeschnittenem oder zerrissenem Gewebe quellen. Eine jede längere Zeit andauernde Gefässausdehnung hat eine Verminderung der Elasticität ihrer Wandungen zur Folge, so dass nach Eröffnung namentlich der Arterien ihr Lumen sich nicht mehr verkleinert oder schliesst und bei aufgehobenem seitlichen Drucke und der in derselben Stärke fortdauernden Herzaction das Blut ohne ein Hin-

derniss von Seiten des Schlauches ausgetrieben wird (Koeberle, Fall 41).

Es bedarf indessen nicht einmal der Eröffnung eines oder mehrerer Lumina, um eine Blutung herbeizuführen, sondern es genügt die Aufhebung des äusseren Druckes allein, um dünnere Bestandtheile des Blutes, die namentlich bei Leukämie im Ueberschusse vorhanden sind, durch die erschlafften Gefässwandungen hindurchtreten zu lassen: eine Transsudation, Haemorrhagia ex vacuo der Alten. Diese Blutung ist den Chirurgen bei Eröffnung geschlossener Höhlen schon längst bekannt, z. B. nach Eröffnung von Balgkröpfen, und sind verschiedene Mittel zur zeitweiligen Ausfüllung derselben angewendet worden, damit die plötzlich aufgehobene Spannung der Wandungen eine allmälige werde. Um die Wirkung des Ausfüllungsmateriales zu verstärken, hat man gleichzeitig Styptica in Gebrauch gezogen und benutzt zur Zeit mit Vorliebe das Jodoform.

Mikulicz<sup>1)</sup> hielt auf dem XV. Congresse deutscher Chirurgen zu Berlin einen Vortrag über die Ausschaltung todter Räume aus der Peritonealhöhle, besonders in Bezug auf die Exstirpation von Beckengeschwülsten. Die von Mikulicz zu diesem Zwecke erfundene Vorrichtung besteht aus einem Beutel von Jodoformgaze, der nach seiner Ausbreitung in dem durch die Exstirpation gebildeten Hohlraume mit Streifen aus Jodoformgaze gefüllt und dessen Hals in dem unteren Wundwinkel herausgeleitet wird. Wenn auch dieser Verband vorzugsweise die aseptische Heilung einer Höhle möglich machen soll, so hebt doch Mikulicz als den ersten Vortheil des Apparates hervor, dass er als blutstillender Tampon dient und giebt an, dass er in Berührung mit den Därmen treten darf. Ob die Ausfüllung des Beutels mit jodoformirten, sublimat- oder carbolgetränkten Streifen, mit Penghawar Djambi, Waldwolle oder einem anderen antiseptischen Stoffe geschieht, hängt von dem Urtheile des betreffenden Operateurs ab, wenn nur die Ausfüllung mit der Ausdehnung des Hohlraumes im Verhältniss steht. Vielleicht könnte diese letztere Bedingung noch ausgiebiger erreicht werden, wenn es gelänge, einen aseptischen Apparat herzustellen,

<sup>1)</sup> Verhandl. der Deutschen Gesellschaft für Chirurgie. Berlin 1886. II. S. 187. — von Langenbeck's Archiv für Chirurgie. Bd. XXXIV. S. 635. Berlin 1887.

der nach der Weise eines Colpeurynters nach Umständen aufgeblasen und von Luft entleert werden könnte, um die transsudativen Folgen eines plötzlich gebildeten Hohlraumes möglichst abzuschwächen. Vorangegangene Versuche an Thieren würden die Zweckmässigkeit eines solchen Fremdkörpers erst zu prüfen haben. Seinen Beutel hat Mikulicz schon für die Exstirpation des Pankreas empfohlen. —

Der Rath, vor der Unterbindung der Hauptgefässe der Milz diese sanft zu kneten und das Venenblut gegen Vena portarum zu streichen, um dadurch dem Körper Blut zu ersparen, ist sehr gefährlich.

Eine Uebersicht der Splenectomien, bei denen der Blutverlust als Ursache des lethalen Ausgangs angegeben worden ist oder angenommen werden kann, lässt uns einige Unterschiede hinsichtlich der Zeit des Todes erkennen, zeigt aber, dass derselbe in allen Fällen verhältnissmässig schnell erfolgte:

Während der Milzwegnahme oder unmittelbar darauf endeten ihr Leben 5 Patienten: Fall 7, 9, 10, 12, 41.

Innerhalb 12 Stunden 13 Patienten: Fall 3, 6, 16, 18, 20, 21, 27, 31, 32, 33, 36, 39, 45.

Innerhalb 24 Stunden 4 Patienten: Fall 19, 24, 29, 42.

Nach 24 Stunden Fall 40.

Nach 32 Stunden Fall 38.

In Hinsicht der Menge und der Eigenschaften des Säfteverlustes scheiden für unser Interesse hier die Fälle aus, in welchen der Tod aus gar nicht, oder nicht genügend unterbundenen Gefässen erfolgte (Fall 3, 16, 18, 33, 39, 45). Sie bestätigen indessen die von Péan u. A. betonte Nothwendigkeit der grössten Aufmerksamkeit auf die Unterbindung jedes, auch des kleinsten Gefässes.

In weiteren 18 Fällen von leukämischer Milz, von einfacher oder malarischer Hypertrophie liegen hierauf bezüglich folgende Angaben vor:

- Fall 6. Starke Blutung während der Operation. Section:  $1\frac{1}{2}$  Pfund Blut in der Bauchhöhle aus nicht nachweisbarer Quelle. Gewicht des Tumors 4 Pfd. 7 Oz. Tod nach 2 Stunden, Leukämie.
- „ 7. Blutung. Tod auf dem Operationstische. Hypertrophie.
- „ 9. 3000 Grm. Blutverlust während der Operation. 500 Grm. geronnenes Blut in Regio splenica. Gewicht des Tumors 6750 Grm. Tod nach wenigen Minuten. Leukämie.
- „ 10. Parenchymatöse Blutung aus der verwundeten Zwerchfellfläche. In der Milzregion eine Pinte Blut. Gewicht des Tumors  $10\frac{1}{4}$  Pfund. Tod nach 15 Minuten. Leukämie.

- Fall 12. Hämorrhagie oder Shock während der Operation. Gewicht des Tumors 12 Pfd. Leukämie.
- " 19. Blutig-seröses Exsudat in der Bauchhöhle. Gewicht des Tumors 5790 Grm. Tod nach 18 Stunden. Leukämie.
- " 20. Verblutung. Tod nach 2 $\frac{1}{2}$  Stunden. Leukämie.
- " 21. Blutung aus der Zwerchfellfläche. Gewicht des Tumors 5280 Grm. Tod nach einer Stunde. Leukämie.
- " 24. Parenchymlutung. Gewicht des Tumors 4500 Grm. Tod nach 16 Stunden. Leukämie.
- " 27. Shock oder Blutung. Gewicht des Tumors 7 Pfd. 13 Oz. Tod nach 5 Stunden. Leukocythämie.
- " 29. Im kleinen Becken und in der Milzgegend beträchtliche Mengen schmierig-breigen, grauröthlichen, auffallend hellen, Himbeergeleeartigen Blutes. Peritoneum parietale längs der Bauchwunde, kleines und ein Theil des grossen Netzes blutig imbibirt. Gewicht des Tumors 3886 Grm. blutleer. Tod nach 16 Stunden. Leukämie.
- " 31. Verblutung aus den zerrissenen Adhäsionen des Zwerchfells. Der Tumor füllte  $\frac{2}{4}$  der Unterleibshöhle aus. Tod nach einigen Stunden. Hypertrophie.
- " 32. Blutung aus den zerrissenen Flächen des Zwerchfells und des linken Leberlappens. Gewicht des Tumors 3250 Grm. Tod nach 2 Stunden. Hypertrophie (mal.).
- " 36. Blutig gefärbtes Serum in der Bauchhöhle. Tod am Abend des Operationstages. Hypertrophie.
- " 38. 500 Ccm. blutig-seröse Flüssigkeit ohne Coagula. Tod nach 32 Stunden. Hypertrophia malarica.
- " 40. Während der Operation starker Blutverlust aus dem centralen Stumpfe und den kleinsten Gefässen. Section: Dicker, 2 Hände breiter Blutkuchen unter dem Verbands, ein ebensolcher an der Innenseite der Bauchwandungen; zwischen den Falten des grossen Netzes Blutcoagula. Gewicht des Tumors 6000 Grm. Tod nach 24 Stunden. Leukämie.
- " 41. Blutung aus allen Gefässen der Wunde, sehr vergrösserte Milz. Tod. Leukämie.
- " 42. Blutung aus der Bauchwunde. Section: Ecchymosen, Blutcoagulum in der Abdominalwunde; Fossa iliaca und pelvis mit blutigem Serum erfüllt. In dem Milzraume schwärzliche, diffundirende Blutklumpen, 1 Liter. Gewicht der Milz 6000 Grm. Tod nach 12 Stunden. Leukocythämie.

Diese Zusammenstellung illustriert wohl zur Genüge die von mir hervorgehobenen Hauptgesichtspunkte in Betreff der tödtlichen Blutungen.

Als im März 1882 Warrington Haward<sup>1)</sup> der klinischen Gesellschaft zu London seinen ungünstig verlaufenen Fall von Splenectomie mittheilte, stellte Clement Lucas die Frage auf, ob man nicht in Fällen einfacher Milzhypertrophie durch die Ligatur der Milzarterie den Umfang dieses Organes vermindern könne. Er zog dabei die Unterbindung der Arteria cruralis bei

<sup>1)</sup> The British Med. Journ. London 1882. Vol. I. p. 462.

Elephantiasisartigen Verdickungen der unteren Extremität zum Vergleich an, durch welche wesentliche Besserung, wenn nicht Heilung des Leidens erfolgte und die seit lange mannichfach ausgeführt worden ist<sup>1)</sup>. Vielleicht hätte C. L. einen näheren Vergleich in der Unterbindung der einen oder beider Artt. thyreoideae super. zur Heilung der Halsblutdrüse finden können, welche Operation in den dreissiger Jahren durch Chelius<sup>2)</sup> und von Walther die Aufmerksamkeit der Chirurgen erregte, dann aber wieder in den Hintergrund trat, bis sie neuerdings durch die Ligatur auch der Art. thyreoid. infer. wieder an das Licht gezogen wurde<sup>3)</sup>. Freilich hielt C. L. die Unterbindung für so schwierig, wie die Wegnahme der Milz selbst. Lister<sup>4)</sup> stimmte ihm hinsichtlich der Gefährlichkeit der Operation bei, wünschte erst Kenntniss von dem Erfolge der Milzligatur bei höheren Thieren zu erlangen, fragte, ob die Milz nach Unterbindung ihres Hauptgefässes fortexistiren könne. Dieser Frage ist schon von Malpighi näher getreten worden, der seinen Versuch zu anatomisch-physiologischen Zwecken veranstaltete und dessen Beschreibung hier folgt<sup>5)</sup>:

„In cane adhuc tenello excitato in sinistro hypochondrio vulnere, erumpentis lienis et appensi omenti sanguinea vasa ad lienis portas filo innodata sunt. mox repositis in pristinum singulis, consuto peritoneo et musculis et laxo etiam unita cute; brevi dierum spatio curatum est vulnus. Paucas post hebdomades ad pristina munera laetabundus convaluit, ita ut quo temporis spatio vixit, nullum laesae sanitatis vestigium observaretur. Voracior redditus peravide cibum capiebat, ossa et cujuscunque naturae alimenta vorabat; in excretis illaesus naturae status servabatur. Illud unum animadverti, indeficienter scilicet plurimum et frequentissime mingere, quod licet familiare sit caeteris canibus, in hoc tamen excedere videbatur. Corporis habitus undequaque saluber, et pinguis, in ceteris promptitudine et alacritate quadam consimilibus aequabatur. Hoc peculiare in externo corporis habitu deprehendebatur, tumor scilicet dextri hypochondrii, ita ut externae costae prae ceteris protuberarent . . . Canis iterum sectioni destinatur. In secto itaque abdomine lien, cujus vasa arote erant ligata, gracillimus apparuit, ut cum omento complicatus vix sui vestigium relinqueret; referebat enim exiguum folliculum membranis contextum sanguinea vasa ad ventriculum et per omentum copiose

<sup>1)</sup> Butcher, Med Times. 1860. I.; Dublin Quart. Journ. 1863. Mai; Bryant, Lancet. 1866. I.

<sup>2)</sup> von Graefe's Journal der Chirurgie. Bd. II.; Heidelberger klinische Annalen. Bd. I. S. 208.

<sup>3)</sup> Wölfler, Wiener med. Wochenschrift. 1886. No. 29.

<sup>4)</sup> British Med. Journ. 1882. Vol. I. p. 511.

<sup>5)</sup> Marcelli Malpighii Opera omnia. Lugduni Batav. 1687. T. II. p. 302.



*dispersa integre florebant et sanguine erant referta; ramus splenicus patens et secundum naturae leges erat, circum affusa ibi naturali pinguedine. Jecur, prout oculis permittitur substantia colore et vasorum propaginibus optime se habebat, mole tantum excedere dixisses . . .“*

Während des deutschen Chirurgen-Congresses zu Berlin, 1882<sup>1)</sup>, regte Langenbuch die Discussion darüber an, ob man bei der oft so grossen Schwierigkeit und Gefährlichkeit der Splenectomie dieselbe nicht aufgeben, nur die Art. lienalis unterbinden und abwarten solle, ob nicht eine Schrumpfung des Tumors erfolge. Prof. Küster bemerkte, dass er sich durch Thierversuche, d. h. Massenunterbindung sämtlicher Gefässe des Ligamentum gastrolienable mit Schonung einer Arterie und einer Vene, von der dadurch erfolgten Schrumpfung der Milz überzeugt habe. Er beobachtete nach der Massenligatur sogleich eine starke Anschwellung der Milz mit dunkelblauer Färbung; nur dasjenige Milzstück, dessen Ernährungsarterie geschont worden war, behielt sein normales Aussehen und nach einigen Wochen erfolgte die Schrumpfung. Nach diesen Vorversuchen, die ermutigend genug schienen, hat Prof. Küster bei einer leukämischen Kranken die Unterbindung unternommen. Abgesehen von den enormen Schwierigkeiten der Operation selbst trat schwer zu stillende Blutung auf, wodurch die Operationsdauer sehr verlängert und Anämie der Patientin herbeigeführt wurde; schliesslich starb sie an septischer Peritonitis. Nach dieser Erfahrung widerräth Küster diese Unterbindung.

Langenbuch meinte, die Schwierigkeit und Gefahr der Operation könnte sich dadurch vermindern lassen, dass man die Art. lienalis in der Nähe ihres Ursprunges aus der Coeliaca unterbinde, ehe sie sich in ihre vielen Zweige vertheilt. Es ist hierbei jedoch zu befürchten, dass bei der geringen Entfernung der Ligatur von der Coeliaca und bei der geringen Neigung des leukämischen Blutes zur Pfropfbildung nach der Durchschnürung der Ligatur eine schnell tödtliche secundäre Blutung eintreten könnte.

Seit dieser Discussion im Juni 1882 bis heute scheint der Gegenstand derselben keine weiteren Fortschritte gemacht zu haben.

Herr Prof. Küster war so freundlich, mir das Nähere über seine Thierversuche im Jahre 1879 mitzutheilen, wofür ich ihm meinen verbindlichsten Dank sage und die ich hier folgen lasse:

<sup>1)</sup> Verhandl. der Deutschen Gesellschaft für Chirurgie. 1882. I. S. 46.

**Versuch I.** (am 12. 7. 79). Grosser, kräftiger Hund. Seitlicher Schnitt durch die Bauchwand, Unterbindung eines einzelnen Gefässes. Magen sehr gefüllt, daher die Milz schwer zu finden, häufiges Erbrechen während der Operation. Am Hilus werden sämtliche Gefässe portionsweise unterbunden. Naht der Bauchwunde. Der Hund springt unmittelbar darauf über einen hohen Zaun. — 13. 7. Bauchwunde zum Theil aufgegangen, ein Netzstück vorgefallen. Hund augenscheinlich krank, hat jedoch gefressen. — 14. 7. Hund todt. Section: Milz nicht vergrössert, gangränös, emphysematös. In der Bauchhöhle wenig trübe, blutige Flüssigkeit.

**Versuch II.** (am 16. 7. 79). Starker Hund. Operation ohne Chloroform. Linker Seitenschnitt, Milz wird leicht gefunden und die Hälfte ihres Mesenterium mit den Gefässen portionsweise unterbunden. Sofortige starke Infaroirung dieser Milzhälfte, so dass die Reposition durch die Schwellung erschwert wurde. Silbernähte der Bauchwunde. — 17. 7. Hund hat sich die Nähte gelöst. Vorfal einer Darmschlinge. Tod Vormittags. — Section: Milz in ihrer unteren Hälfte etwa um das Dreifache vergrössert, von Blut strotzend, gut aussehend.

**Versuch III.** (am 19. 7. 79). Kräftiger Hund. Chloroform. Aufindung der Milz sehr leicht. Massenunterbindung des halben Mesenterium derselben. Mässige Schwellung der entsprechenden Milzhälfte. Bauchfell mit Catgut, Bauchwand abwechselnd mit Silber und Seide genäht. Antiseptischer Verband mit Salicylwatte, darüber einige Wasserglasbinden. — 20. 7. Hund vollkommen wohl. Fernerer guter Verlauf. — 16. 11. 79 Tödtung des Hundes durch Eröffnung beider Pleuren. Milz mit der Operationswunde verwachsen, sehr klein, atrophisch, von einer narbig verdichteten Kapsel umgeben. Wasser, welches in die Bauchorta eingespritzt wird, geht nicht in die Milz, sonst in alle anderen Organe. Länge der Milz  $5\frac{1}{2}$  Ctm.

**Versuch IV.** (am 26. 7. 79). Grosser Hund. Narkose. Milz circa 1 Fuss lang. Lien succenturiatus durch eine schmale Brücke mit dem Hauptorgan verbunden. Unterbindung aller Gefässe en masse ausser derjenigen der Nebenzmilz. Doppelnähte. Verband wie in Versuch III. — 27. 7. Hund wohl, hat gefressen, weiterer guter Verlauf. — Tödtung am 16. 11. 79. Section: In der Gegend des Einschnittes strahlige Narbe am Bauchfelle. Keine Verwachsungen mit demselben. Milz sehr klein, höchstens  $5\frac{1}{2}$  Ctm. lang, einfach, keine Nebenzmilz aufzufinden. Oberfläche höckerig, starke Bindegewebsentwicklung im Organ (interstitielle Splenitis). Lymphdrüsen des Körpers vergrössert.

Bei den Wandermilzen hat man theilweise einen anderen Maassstab der Beurtheilung anzulegen, als bei den stabilen leukämischen und sogenannten einfach hypertrophischen Milzen. Ueber die Wegnahme, von Pignacca unter die Abenteuer verwiesen (1857), aber von Küchenmeister warm empfohlen (1865), stehen jetzt 9 Fälle mit 7 Heilungen und 2 Todesfällen zur Beurtheilung. In den

beiden letzteren (14, 28) walteten eigenthümliche Verhältnisse: In dem Falle von Urbinati starb die Patientin nach 4 Tagen, die Section bekundete weder Peritonitis noch Veränderungen in dem Blutkreislaufe der Unterleibshöhle, sondern nur enorme Gasentwicklung in dem um sich selbst rotirten Magen nebst Atherom der Arteria lienalis. In dem Falle von Aonzo bestand Ascites, welcher Zustand schon früher als bedenklich für den Ausgang der Operation bezeichnet wurde, ausserdem wird direct von der colossalen Grösse der Milz berichtet, daher bedeutender Hohlraum. In zwei geheilten Fällen ist Hypertrophie angegeben (22, 23), bei einem anderen geheilten Infarct (43); bei Martin und Donat scheinen die pathologischen Veränderungen unbedeutend gewesen zu sein. Im Allgemeinen werden also die Wandermilzen unter die leichteren Fälle gerechnet werden können, weil auch in einigen die Blutmischung als wenig von der normalen abweichend angegeben wird. Es wird also den Bitten der Kranken, sie von ihren aufreibenden Schmerzen zu befreien, meist nachzugeben sein — die Prognose der Operation ist keine ungünstige.

---

Die dritte Gruppe der operativen Milzkrankheiten bilden die Cystenentwickelungen innerhalb des Milzgewebes, mögen diese Bälge spontane, traumatischen Ursprungs oder durch Echinococcen verursacht sein. Die Tabelle führt deren 5 auf (8, 13, 35, 44, 48). Zur Heilung solcher Cysten sind bislang die verschiedensten Wege eingeschlagen worden<sup>1)</sup>:

- 1) Innere Mittel, besonders Jod, ziemlich wirkungslos.
- 2) Punction, einmalige oder wiederholte, ohne oder mit medicamentösen Einspritzungen, zuweilen heilsam, doch auch durch Peritonitis tödtlich.
- 3) Aspiration — wiederholte — mit Einspritzung von 3proc. Carbollösung (Mosler), noch wenig erprobt.
- 4) Electropunctur (Magdelain), vorübergehender Erfolg.
- 5) Um vor der Entleerung der Cyste einen Theil der Sackwand mit dem Peritoneum parietale zu verlöthen und folglich den

---

<sup>1)</sup> Mosler, Ueber Milzechinococcus und seine Behandlung. Wiesbaden 1884.

Sack extraperitoneal öffnen zu können: Schorfbildung von den Bauchdecken aus bis zur Cyste durch Kali causticum (Recamier).

6) Zu demselben Zwecke Einführen eines gekrümmten Troicarts in die Bauchdecke, durch eine Stelle der Cyste hinein, an einer anderen Stelle derselben und der Bauchdecke heraus, Zurückziehen des Stilets und Liegenlassen der Canüle bis man glaubt, dass die zwischen den Troicartwunden befindlichen serösen Flächen verlöthet sind. Hierauf Durchschneidung dieser Schichten zwischen den beiden Stichöffnungen, Entleerung der Sackflüssigkeit, so weit dieselbe durch die beiden Canüleöffnungen nicht bereits ausgeflossen, und weitere Behandlung der Innenfläche des Sackes (Simon). Schattenseiten dieses Verfahrens sind: leicht Verletzung eines Darmes und leichtes Eindringen von Infectionskeimen durch die Canüleöffnungen.

7) Laparotomie, Offenhalten der Bauchwunde durch Carbolgaze, wodurch Verwachsung des Peritoneums mit der Sackwand erfolgt. Nach 7—10 Tagen Incision der Cyste u. s. w. (v. Volkmann).

8) Laparotomie, Eröffnung der Cyste, Anheften ihrer Wundränder an die der Bauchdecken (Lindemann, Begin).

Diese Zahl von verschiedenen Behandlungsweisen, ganz abgesehen von kleinen Modificationen der einzelnen, erlaubt den Schluss, dass die späteren Chirurgen durch die früheren Methoden sich nicht befriedigt fühlten, und von Zeit zu Zeit erschienen Berichte über Nachtheile, die einem oder dem anderen Operationsverfahren anhafteten; so erzählt M. A. Wassiljew<sup>1)</sup> von der Punction eines Milzechinococcus, der nach einem Jahre recidivirte, deshalb wurde nach Laparotomie die Cyste gespalten und mit den Rändern der Bauchwunde vernäht. Nach 3 Monaten Heilung. — Nachdem Backhouse<sup>2)</sup> eine grosse Milzcyste öfters, aber vergeblich punctirt hatte, eröffnete er dieselbe durch einen Schnitt am Schulterblattwinkel. Am 16. Tage nach dieser Operation trat Tod durch eine Perforation des Sackes in die Bauchhöhle ein. Koeberle führte die Splenectomie 1873 an einer Frau aus, deren Cyste, in dem Centrum der Milz gelegen, schon vorher punctirt worden war und

---

<sup>1)</sup> Centralblatt für Chirurgie. 1886. S. 175.

<sup>2)</sup> Ebendas. S. 696.

die fieberte. Nach 17 Stunden trat der Tod unter Erscheinungen der Febris hectica ein. Es waren also schon Zersetzungskeime durch die Punction eingeführt und erinnert dieser Fall lebhaft an die Warnung Benedict Stilling's: eine Ovarialcyste vor der Ovariectomie nie zu punctiren, weil dadurch die Operation erschwert und die Prognose eine quoad vitam schlechtere wird. — Péan hatte 1867 eine Milzcyste mit gutem Erfolge extirpirt und als in dem XI. Congresse deutscher Chirurgen zu Berlin über den gelungenen Fall von Credé eine Discussion gepflogen wurde, sprach sich Prof. Winckel<sup>1)</sup> dahin aus, dass man bei Milzcysten die totale Exstirpation der Milz anstreben solle. Der Fall 48 von Splenectomie wegen eines Kindskopfgrossen Echinococcus verlief hinsichtlich der Operation sehr glatt und wurde die Entlassung der Pat. nur durch eine dazwischenlaufende Pleuritis verzögert.

Durch die vier bekannt gewordenen günstig verlaufenen Fälle erscheint auch mir die Cystenkrankheit der Milz für die Splenectomie geeignet und die Vorhersage eine hoffnungsvolle, weil keine organische Erkrankung des Milzparenchyms vorliegt, eine Ausschälung der Cyste aus demselben aber leicht zu unliebsamen Blutungen Veranlassung geben könnte.

Haben wir weiter oben gesehen, dass in 24 von den 37 aufgeführten Todesfällen in Folge von Splenectomie die Ursache dem Blut- und Blutserumverlust zugeschrieben werden kann, so finden sich nun eine Reihe anderer, in welchen der Tod mit mehr oder weniger Sicherheit aus anderen Umständen hergeleitet worden ist, oder wo man, wenn keine Section stattfand, auf Vermuthungen beschränkt ist, wie in Fall 17, wo angegeben wird: Keine Blutung. Betrachtet man jedoch die Schwere der Milz und schliesst aus derselben auf ihren Umfang und ihren Blutinhalte, so wird man unwillkürlich auch an die schnelle Entlastung des Sonnengeflechtes erinnert und an ähnliche Todesfälle, welche schon von älteren Zeiten her als durch zu schnelle Entleerung ascitischer Flüssigkeit erfolgt, gemeldet werden. Es ist dies ein Zustand, welcher noch weitere Aufklärungen erheischt und von Warrington Haward in seinem Falle in englischer Weise als Shock aufgefasst worden ist. In einem anderen Falle (27) wird Shock nach

---

<sup>1)</sup> Verhandl. der Deutschen Gesellsch. für Chirurgie. Berlin 1882. I. S. 46.

5 Stunden als Todesursache aufgeführt, doch fehlt auch hier die Section und bleibt eine Milchinfusion bei drohendem Shock immer eine auffallende Medication.

Ein Theil der unter der Rubrik: Erschöpfung, Collaps, bezeichneten Todesfälle könnte wohl auch auf den Solarplexus bezogen werden, namentlich wenn der Tod schnell nach der Operation eintrat; in den Fällen von später eintretender Erschöpfung kann der Ernährungszustand der Operirten, sowie ihre durch die Schmerzen der Krankheit erschöpfte Nervenfunction (Moleschott), die mit und durch die Abdominalgeschwülste bedingte Krankheit des Herzens, des Zwerchfells und anderer wichtiger Organe<sup>1)</sup>, die Chloroformirung, die Dauer der Operation u. A. m. den Tod veranlasst haben.

Auch in Fall 5 haben wohl verschiedene Ursachen zusammengewirkt, bei der sehr erschöpften Patientin den Tod am 5. Tage herbeizuführen, was Péan und nach ihm Franzolini veranlasst, zu sagen, dass weder Peritonitis, noch Blutung, noch Septikämie Todesursache war! In dem Originalbericht Spencer Wells' (S. 183) wird aber bemerkt, dass vom 3. Tage an Frostanfälle sich zeigten, dass die Leiche schnell in Verwesung überging, dass bei der Section Eiter an einer Ligatur gefunden wurde, dass Pleura und Pericardium voll Serum waren und Coagula im Herzen bis in die Art. pulmonalis hinein. Nach diesem Berichte darf man wohl auf Septicämie schliessen.

Den eigenthümlichen Sectionsbefund im Fall 14 haben wir schon an anderer Stelle besprochen; es ist zu bedauern, dass die Symptome vor dem Verscheiden der Patientin fehlen.

Nur in einigen Fällen wird Peritonitis als Todesursache aufgeführt (19, 25, 37), theilweise wohl aus dem Grunde, weil meistens der Tod schneller aus anderen Ursachen eintrat, als dass sich eine Peritonitis entwickeln konnte und weil theilweise bei dem jetzigen antiseptischen Verfahren eine solche auch seltener zu besorgen ist.

Anlässlich des Falles 52 haben wir noch zu bemerken, dass es zweifelhaft bleibt, ob der Tod direct als Folge der Operation anzusehen ist oder nicht. Der Zustand der Kranken hatte sich

---

<sup>1)</sup> Rose, Deutsche Zeitschrift für Chirurgie. Bd. 19. S. 24.

gebessert, das Körpergewicht nahm zu, die Oedeme schwanden, als nach 24 Tagen plötzlich Schüttelfröste eintraten, mit Eiweiss und Hyalincylindern im Harne, und nach 11 Tagen Tod folgte. Die parenchymatöse Nierenentzündung hat wahrscheinlich schon vor der Operation bestanden, da mehrfache Bauchpunctionen vorhergegangen und vor der Operation Spuren von Eiweiss im Urin zugegen waren. Ein anderer Charkower Chirurg hatte den Zustand der Patientin zu einer Splenectomie nicht für geeignet gehalten.

Dass bösartige primäre Neubildungen der Milz mit zeitweiligem Erfolge entfernt werden können, zeigt Fall 43, zugleich aber, dass man auch bei diesem Organe nie bestimmen kann, wie weit schon durch Venen und Lymphgefässe Geschwulstzellen fortgetragen wurden, um in loco oder an einer anderen Stelle als sogenanntes Recidiv aufzutreten.

Was die Nachkrankheiten der Splenectomie betrifft, ist es räthlich, die Notizen darüber, sowie über den späteren Gesundheitszustand entmilzter Personen sowohl in körperlicher als geistiger Beziehung vorläufig nur zu sammeln, ohne schon jetzt aus der vorliegenden geringen Zahl Schlüsse aus denselben zu ziehen. Dass Nachkrankheiten direct folgen, geht aus mehreren Berichten hervor. Dahin sind unter anderen 2 Fälle von exsudativer Pleuritis zu rechnen, die in dem linksseitigen Brustraume stattfanden und deshalb als Folge der plötzlichen Entlastung der linken Lunge durch das Niedersinken der linken Hälfte des Zwerchfells nach Splenectomie angesehen werden können. Die Exsudate wurden indessen bald wieder aufgesogen (Fall 34, 48); in einem anderen Falle erschien Lungenhypostase (46). — Als Nachkrankheiten der Blutcirculation, bedingt durch die Lageveränderung der Eingeweide, werden erwähnt: vorzeitige reichliche Menstruation (Franzolini, Knowsley Thornton I.), Anschoppungen im Unterleibe, Lumbar- und Kreuzschmerzen, Neuralgien der Orbitalgegend, die regelmässig auftretend, unter Nasenbluten schwinden (Péau, p. 1055) u. dergl. m.<sup>1)</sup> Solche Symptome sind jedoch nicht charakteristisch für die Splenectomie, sondern treten nach Entfernung auch anderer voluminöser Unterleibsgeschwülste, z. B. der Ovarien,

---

<sup>1)</sup> Nasenblutungen werden in mehreren Fällen von Milzvergrößerungen verzeichnet.

der Lipome des Mesenteriums, auf<sup>1)</sup>. Czerny's Patientin litt schon vor der Operation an neuralgischen Symptomen, die nach derselben sich nicht vermindert hatten.

Wenn auch in einigen Fällen eine merkliche Blutveränderung nach der Milzexstirpation nicht gefunden wurde, sind hingegen andere bekannt, in welchen die Blutmischung nach der Operation sich der leukämischen näherte. Der interessanteste Fall ist in dieser Hinsicht der von Credé berichtete, in welchem der Zustand des Patienten Aehnlichkeit mit der Entwicklung des Myxödems erhielt. Doch folgte nach einigen Monaten vollständige Genesung und der Operirte befindet sich bis heute noch sehr wohl. Ob hier eine Funktionsstörung des Centrum solare stattgefunden, wie manche englische Aerzte für die Entstehung des Myxoedem annehmen, lässt sich noch nicht anatomisch beweisen.

Ueber die nach der Heilung, 1½ Monate nach der Entlassung, auftretenden täglichen Fieberanfälle der Patientin (Fall 47) wird berichtet, dass dieselben nach vergeblichem Gebrauche von Chinin nach Anwendung von Arsenik geschwunden sind.

---

Dies sind einige Bemerkungen, welche sich mir bei der Zusammenstellung obiger Tabelle über Splenectomie aufdrängten, von welchen 19 Fälle auf Deutschland, 13 auf England, 8 auf Italien, 5 auf Frankreich, 3 auf Amerika, 2 auf Russland, 1 auf Ungarn, 1 auf Rumänien, 1 auf Spanien kommen. Man ersieht daraus, dass in Europa und Amerika Chirurgen ihre Aufmerksamkeit der so ernsten Operation zugewendet haben, deren Einführung in die wissenschaftliche Chirurgie mit Quittenbaum beginnt. Da aber der Fall des Rostocker Chirurgen, unter möglichst ungünstigen Verhältnissen unternommen, tödtlich endigte, wurde er von der chirurgischen Gesammtheit mehr als ein abschreckendes Beispiel angesehen und in den chirurgischen Handbüchern der darauf folgenden Zeit kaum berührt. Erst durch die Splenectomie von Kuchler und die gegen dieselbe ausgebrochene Reaction wurde die Aufmerksamkeit der Wundärzte von Neuem wachgerufen, doch dauerte es noch 10 Jahre, ehe Spencer Wells, sei es nun mit

---

<sup>1)</sup> Terrillon, Bull. et mém. de la Soc. de chir. de Paris. T. XII. p. 23.



oder ohne Kenntniss des K uchler-Simon'schen Federkrieges, seine erste Operation ausf hrte und bald Nachfolger in England und Frankreich fand. Trotzdem ist unsere Kenntniss der Bedingungen, unter welchen die Splenectomie rathsam, seit mehr als 30 Jahren und mit 53 Erfahrungen noch lange nicht f r eine sichere und hoffnungsvolle Ausf hrung derselben gen gend. Allerdings l sst sich nicht verkennen, dass im letzten Decennium eine gr ssere Anzahl von Heilungen constatirt worden ist; denn w hrend unter den bis 1867 mir  berhaupt bekannt gewordenen F llen nicht mehr als 2, und unter den 9 F llen von 1867—1876 nur die beiden P ean'schen F lle Heilung aufweisen, sind von 1877 bis 1887 bei 37 Splenectomien deren 12 verzeichnet. Freilich waren 7 dieser Operationen durch Wandermilzen, 3 durch Cysten, 1 durch Sarkom und nur 1 (Franzolini) durch leichte Leuk mie indicirt. Von diesen Heilungen kommen 8 allein auf die Zeit seit 1884. — F r die Wandermilz und die Cystenbildung besitzen wir also eine allentfalls gen gende Aufkl rung, aber die grosse Zahl der Misserfolge (34 auf 37 Operationen) bei leuk mischen und hypertrophischen Milzen spricht deutlich genug daf r, dass bei den Milzvergr sserungen, welche mit einer ver nderten Blutmischung einhergehen, die eingehendsten, genauesten Voruntersuchungen noch ferner dringend geboten sind, damit in Zukunft diese Operation auf festen rationellen Prinzipien beruhe und der Chirurg in den Stand gesetzt werde die Splenectomie mit gegr ndeter Zuversicht auf ein Gelingen zu unternehmen, sie nicht als ein ultimum und anceps remedium zu betrachten, oder im gegebenen Falle f r unzul ssig zu erkl ren. Aus der durch ihn bewiesenen M glichkeit eines g nstigen Ausganges trotz bestehender Leuk mie sch pfte Franzolini seine rosige Zukunftsperspective, und indem wir hoffen und w nschen, dass dieselbe sich verwirkliche und vielleicht in weiteren 20 Jahren eine ersch pfende Monographie m glich sein wird, geben wir vorstehendes statistische Material als einen Beitrag zu derselben.

---

## XXIII.

# Ueber Ligaturen und Nähte bei den Abdomen-Operationen.

Von

**Dr. Severeanu,**

Professor der chirurg. Klinik in Bukarest.<sup>1)</sup>

(Hierzu Tafel VII, Fig. 7, 8, 9.)

Es sei mir erlaubt, einige Bemerkungen aus der eigenen Praxis über die Nähte und Ligaturen bei Operationen am Bauche zu machen.

Was die Gefäss-Ligaturen betrifft, habe ich schon seit lange die Ueberzeugung gewonnen, dass alle Arten von Fäden, ausser dem Catgut, sich nicht in den Geweben verlieren; sie werden nach längerer (manchmal 3 Jahre) oder kürzerer Zeit ausgestossen und manchmal muss man suchen, sie herauszubekommen. Ich habe mich aseptischer Leinen-, Hanf- und Seidenfäden bedient, ohne zufriedenstellende Resultate zu bekommen. Aus diesem Grunde mache ich jetzt alle verlorenen Ligaturen, sowohl ausser- als innerhalb der Peritonealhöhle, mit in Carbolöl aufbewahrttem Catgut, das man wenige Minuten vor der Operation in 1prom. warme Sublimatlösung legt. So oft ich mich des Catgut zu Gefäss-Ligaturen bedient habe, kam nie eine nachfolgende Hämorrhagie vor, besonders wenn die Dicke des Catgut dem Umfange des Gefässes angepasst war.

Es sei mir nun gestattet, mich etwas länger bei dem zweiten Theile meiner Mittheilung, nämlich den Nähten der Bauchwunde bei den Laparotomien, aufzuhalten. Um die Bauchwunde zu vernähen, hat man sich verschiedener Fäden bedient. Bei meinen

---

<sup>1)</sup> Dem XVI. Congresse der Deutschen Gesellschaft für Chirurgie zu Berlin, 15. April 1887, vorgelegt.

ersten Laparotomien habe ich bald metallische, bald Seidenfäden angewendet; ich machte nur eine Naht und liess die Mitte des Fadens in der Peritonealhöhle, während der Knoten an der Aussen- seite blieb. Die gewonnenen Resultate waren schlechte und bei der Section fand ich um die Fäden das Peritoneum ulcerirt und mit Eiter bedeckt. Nach meiner Meinung ist diese Peritonitis den Fäden zuzuschreiben. Seitdem ich aber mein Verfahren bei den Nähten geändert habe, verbesserten sich die Resultate, und die wenigen Verluste, die ich seitdem erlitt, konnten den Complicationen zugeschrieben werden, welche die Affection begleiteten, wie ver- eiterten Adhäsionen mit Eiter- oder Flüssigkeitserguss in die die Bauchhöhle während der Operation, Darmgangrän; in einem Falle Dickdarmkrebs mit Fäcalerguss. — Ich habe zwei Hysterec- tomien durch Sectio hypogastrica gemacht und der Tod erfolgte in beiden Fällen; im ersten schon vor Ablauf von 24 Stunden durch Shock; im zweiten nach 36 Stunden. Dieser letzte Fall wurde unter sehr ungünstigen Verhältnissen operirt und da die Section nicht gemacht werden konnte, war es unmöglich, sich über die Todesursache auszusprechen. — Bei den Vaginal-Hysterectomien habe ich wenige Nähte gemacht und diese mit Seidenfäden; in der letzten Zeit liess ich die Lappen der Scheide sich selbst auf ein- ander legen. Was die Ligaturen betrifft, so machte ich sie im ersten Falle mit Seidenfäden um die Ligamenta lata, im zweiten konnte ich nur eines dieser Ligamente umbinden und liess am zweiten eine Péan'sche Pincette während 48 Stunden. In den zwei letzten Fällen habe ich weder Nähte noch Ligaturen gemacht, legte aber Pincetten an, wie sie später von Richelot empfohlen wurden. Alle diese vier Operationen sind vollkommen gelungen, nur recidivirte die Krankheit in drei Fällen und dies in einem Zeit- raume von 4 Monaten bis 2 Jahren. In einem Falle starb die Kranke nach einem Jahre an allgemeinem Krebs im Becken und den Mesenterialganglien. Im zweiten Falle kam ein Recidiv nach 4 Monaten, die Kranke lebt noch, und im dritten Falle recidivirte die Krankheit nach 2 Jahren; die Kranke lebt noch und könnte noch wenigstens ein Jahr leben, man kann aber an keine Opera- tion mehr denken, da der Krebs sehr verbreitet ist. Von diesen drei Fällen unterscheidet sich der vierte dadurch, dass er früh genug angegriffen worden ist; der Uteruskrebs war noch nicht aus-

gedehnt und die übrigen Verhältnisse waren auch bessere. Am 29. Januar vor. Jahres wurde diese letzte Operation ausgeführt und seitdem befindet sich die Frau völlig geheilt, und sollte ein Recidiv eintreten, so kann man dennoch hoffen, dass Dies so bald nicht geschehen wird.

Beim Zunähen der Bauchwunde bei den Laparotomien verfare ich folgendermaassen: Ich suche zuvörderst den Einschnitt in der weissen Linie zu machen, indem ich trachte, zwischen beiden Hälften der Bauchwand keine Grübchen zu lassen. Nachdem ich die Toilette des Peritoneums gemacht habe, vereinige ich die Ränder der Wunde, nähe aber zuerst das Peritoneum mit feinem Catgut (No. 0—1) zu und dehne dann die zwei Enden mit je einer Koeberle'schen Pincette. Nachher nähe ich Muskeln und Aponeurosen zusammen, indem ich den Faden durch den Saum der zwei Peritonealblätter ziehe, ohne in die Bauchhöhle zu dringen. Diese Naht mache ich ebenfalls mit Catgut, dessen Dicke der Dicke der Bauchwandungen entspricht. Nach dieser zweiten Naht führe ich doppelte Seidenfäden, mittelst der Reverdin'schen Nadel, etwa 1 oder 1½ Ctm. vom Rande der Wunde entfernt ein, ein Stich ist vom anderen auch 1 oder 2 Ctm. weit entfernt. Jeder Faden wird durch alle Schichten der Bauchwand geführt, aber ohne dass er in die Bauchhöhle dringt. In die Schleife des Fadens, zu jeder Seite der Wunde, steckt man eine Glasröhre, die etwas länger als die Wunde ist und deren Enden abgestumpft sind; man zieht dann den Faden an und knotet ihn so, dass man ihn schlaffer oder stärker nachher, wenn es nöthig wäre, zusammenziehen könnte. Zuletzt vereinigt man noch durch eine oberflächliche Naht die Ränder der Wunde, die nach aussen gerichtet sind, und die dann per primam heilen.

Meine Extraperitonealnaht besteht somit aus 4 übereinander liegenden Nähten; sie hat mir stets vorzügliche Resultate gegeben, ausser wenn ich mit zu complicirten Fällen zu thun hatte, wie man aus nachfolgender Casuistik wird ersehen können. Sogar wenn hier und da sich etwas Eiter in der Bauchwunde ansammelte, drang er doch nicht in die Bauchhöhle ein, Dank der Peritonealnaht, die jene gänzlich abspernte.

I. Uniloculäre Cyste des linken Ovariums. Genesung. — Frau S. E. aus Bukarest, 65 Jahre alt, Wittwe, Hausfrau, wurde ihre Affec-

tion vor 17 Jahren gewahr, indem, nach einem heftigen Schmerz in der linken Bauchseite, eine Kindskopfgrosse Geschwulst in dieser Gegend zurückblieb. Vor 3 Jahren nahm diese Geschwulst an Grösse zu, wurde mehrmals von Prof. Dr. Severeanu punctirt, der endlich am 6. Juni 1885 die radicale Operation vornahm. — Die Operation wurde unter den üblichen antiseptischen Cautelen vollzogen, die Wunde nach dem oben angegebenen Verfahren zugenäht. Ausser einigen nervösen Symptomen und einigen Abscessen in der Wunde verlief die Heilung ohne Unfall und am 4. Juli wurde die Frau vollkommen genesen entlassen.

2. Cysto-Fibrom des Uterus. Laparotomie. Tod. — Frau M. J. aus Ploesci, 58 Jahre alt, Wittwe, Hausfrau, wurde am 14. Juli 1885 in's Spital aufgenommen. Sie fühlte ihren Tumor im Bauche schon seit 9 Jahren, er nahm aber sehr grosse Dimensionen erst seit 3 Jahren an. — Am 17. Juli wird die Operation von Prof. Severeanu ausgeführt. Es fand sich ein enormes Cysto-Fibrom mit vielen und starken Adhärenzen. Naht wie oben. Tod durch Syncope am folgenden Tage.

3. Cyste des linken Ovariums. Laparotomie. Heilung. — Frau E. C., 27 Jahre alt, verheirathet, Hausfrau, wird 22. Mai 1886 in die Maternität aufgenommen. Tumor in der linken Seite des Bauches seit 7 Jahren. Am 25. Mai führt Prof. Severeanu die Operation aus, näht die Wunde nach seinem Verfahren zu und die Frau wird am 13. Juli geheilt aus dem Spitale entlassen.

4. Cyste des rechten Ovariums. Laparotomie. Heilung. — M. D., Frau aus Braila, wird am 14. September auf die Klinik des Prof. Severeanu im Spitale Coltoa in Bukarest aufgenommen. Seit 3 Jahren ist ihr Leib stark angeschwollen und schmerzhaft. Am 20. September vollzog Prof. Severeanu die Operation; dieselbe Naht der Wunde. Am 15. Octbr. wurde die Kranke geheilt aus dem Spitale entlassen.

5. Cyste des rechten Ovariums. Laparotomie. Heilung. — V. L., Frau aus Bacau, 25 Jahre alt, Wittwe, wurde in's Spital aufgenommen 27. Novbr. 1886. Tumor im Bauche seit 3 Jahren. Nach mehreren Punctionen vollzog Prof. Severeanu am 13. Dec. die Operation; dieselbe Naht. Vollständige Heilung 25. December.

6. Cyste des rechten Ovariums. Ovariectomie. — M. V., 30 Jahre alte Frau, verheirathet, aus Bukarest. Seit einem Jahre ungefähr fühlt sie in ihrem Leibe eine Geschwulst, die sehr beweglich ist und die ihr Schmerzen verursacht. Man fühlt diese Geschwulst leicht, sie ist Eirund, elastisch, ein wenig schmerzhaft, beweglich, besonders nach links, wo sie sich bis unter die falschen Rippen erhebt. Die Nieren- und Milzregionen geben bei der Percussion einen hellen Ton, so dass die Diagnose eine sehr schwierige ist. Am 26. März 1887 unternimmt Prof. Severeanu die Laparotomie und indem er den Stiel der Geschwulst verfolgt, überzeugt er sich, dass diese nichts Anderes ist, als das rechte Ovarium, in eine Cyste verwandelt. Die Extraperitonealnaht wurde an der Bauchwunde wie in den übrigen Fällen angelegt.

**7. Hypertrophirte und flottante Milz. Laparotomie, Splenectomie. Heilung.** — Gherghina Anghel Docin, 40 Jahre alt, Wittwe, aus Bukarest. Seit 8 Jahren krank, fühlte sie eine kleine, harte Geschwulst in der Nabelgegend. Diese Härte stieg und setzte sich nach links fort, war nicht beweglich. Die Frau hatte locale seltene Schmerzen. An Fieber hat sie nicht gelitten, 9 normale Geburten gehabt. In der zweiten Hälfte des October 1886 bemerkte sie, dass die Geschwulst stark wachse. Dieselbe bewegte sich in der Bauchhöhle und verursachte der Kranken Schmerzen. Bei der Palpation fühlt man sofort die Geschwulst, 20 Ctm. lang. 12—14 Ctm. breit und 2—3 Ctm. dick, Nierenförmig. Sie kann verschiedene Stellungen in der Bauchhöhle einnehmen, besonders aber eine wagerechte, mit nach oben gebogenen Kanten. An ihrem äussersten rechten Ende constatirt man eine zweite, kleinere Geschwulst, die an die grössere geheftet ist, was als eine Supplementar-Milz diagnosticirt wurde. Heller Ton an der normalen Stelle der Milz. — Am 12. März wurde die Laparotomie vorgenommen; sofort wird die Geschwulst gefunden und herausgenommen. Ihr Stiel wird mit mehreren dicken Catgutfäden durchstochen und derselbe so oft unterbunden als Fäden vorhanden waren; nach dem Durchschneiden liess man ihn in die Bauchhöhle gleiten. Darauf Toilette der Bauchhöhle, Vereinigung der Bauchwunde in 4 aufeinanderliegenden Reihen in der angegebenen Weise. Antiseptischer Verband. Die Kranke war am 26. März geheilt.

---

### Erklärung der Abbildungen auf Taf. VII.

- Fig. 7. 1. Incision. 2. Die Haut. 3. Das subcutane Bindegewebe. 4. Aponeurose des *M. obliquus externus*. 5. *Rectus abdominis*. 6. *M. obliquus internus*. 7. *M. transversus*. 8. *Fascia transversalis*. 9. Das Subperitonealgewebe. 10. Peritoneum.
- Fig. 8. 1. Die Naht der Haut. 2. Die Naht der Muskeln. 3. Die Naht gespickt mit Glaszylindern. 4. Die Naht des Peritoneums.
- Fig. 9. 1. Die Naht der Haut. 2. Die Naht gespickt mit Glaszylindern.
-

## XXIV.

### Zur Statistik des hohen Steinschnittes.

Bericht über 74 hohe Steinschnitte aus dem Privathospital des Herrn B. A. Paschkoff, Russland, Gouv. Nischni-Nowgorod, Kreis Sergatsch, Dorf Wetoschkino.

Von

**Dr. Edmund Assendelft**

zu Wetoschkino.

(Schluss zu S. 188.)

---

### Cas u i s t i k.

**1. A. Anochin**, 2 Jahre 10 Mon., aufgen. 9. 9. 82. Sectio alta 22. 9. Während der Exaerese Zertrümmerung der Steinschale. 23. 9. Morgens Temp. 38,5, Abends Temp. 38. Der fernere Verlauf fieberfrei. Die Wundränder wichen auseinander. Vom 13. 10. Harn nur durch die Harnröhre. 20. 10. Wunde complet vernarbt. Am 29. 10. Pat. entlassen. (Im März 1883 ist der Knabe gesund). Gewicht des Steines 3 Grm., Durchmesser 1,2 bis 1 bis 0,7 Ctm.

**2. J. Prikastschikoff**, 2 $\frac{1}{2}$  Jahre, aufgen. 7. 10. 82. Knabe elend. Schwere Steinbeschwerden. Sectio alta 21. 10. Bei Erweiterung des Blasenschnittes recht heftige Blutung. Der fernere Verlauf vollständig fieberfrei. 28. 10. beide Drains entfernt. 29. Harn im Strahl aus der Harnröhre. Am 18. 11. restirt eine kleine Granulationsfläche, die am 25. complet vernarbt ist. Pat. wird am 4. 12. gut erholt entlassen. Gewicht des Steines 2,5 Grm., Durchmesser 1,7—1,6—1,3 Ctm.

**3. P. Wojewodin**, 3 Jahre, aufgen. 15. 11. 82. Sectio alta 20. 11. 21. Morgens Temp. 38, Abends Temp. 38,4. Bis zum 30. 11. vollständig fieberfrei. Die Wundränder wichen in ganzer Ausdehnung auseinander. Am 25. Drain entfernt. Am 30. Temp. 40, Abends Temp. 39. Balanopostitis. Vom 2.—6. 12. Temp. zuweilen bis 38,2. Bis zum 7. umschriebene Rötze in der Umgebung des oberen Wundwinkels, zumal rechts. Der Harn wird durch die Harnröhre entleert. Am 25. 12. Wunde complet vernarbt. Pat. am 4. 1. 83 vortrefflich erholt entlassen. Gewicht des Steines 2 Grm., Durchmesser 2—1,6—0,9 Ctm.

**4. A. Singaeff**, 9 Jahre, aufgen. 1. 12. 82. Gut entwickelter, jedoch sehr elend aussehender Knabe. Blasenkatarrh. Sectio alta 2. 12. 82. Extraction des Steines nicht ohne geringe Quetschung der Wundränder, recht

schwierig. 3. Temp. 38,5, Abends 39,8. Bis zum 13. 12. erhebt sich die Temp. wiederholt bis 38,2, 2mal bis 38,8, 2mal bis 39, dann noch am Abend des 17. bis 39,5, worauf Pat. stets fieberfrei ist. Vom 22.—26. Verweilkatheter. Trüber, eiterhaltiger Harn wurde nur durch denselben entleert. Am 29. beginnt der Harn wieder aus der Wunde zu sickern. Tägliche Blasen-ausspülungen. Vom 1.—7. 1. liegt abermals ein Verweilkatheter, worauf der Harn nur durch die Harnröhre entleert wird. Die Fistel schliesst sich am 25. 1. 83. Blasenkatarrh bessert sich. Am 1. 2. 83 Pat. geheilt und vortrefflich erholt entlassen. Gewicht des Steines 20 Grm., Durchmesser 4 bis 3,7 bis 2,3 Ctm.

5. W. Balaschew, 4 Jahre, aufgen. 18. 1. 83. Heftige Steinbeschwerden seit 1 Jahr. Kind äusserst abgemagert und elend. Mastdarmvorfall mit beträchtlicher Blutung aus der Schleimhaut. Trüber Harn. Der Stein lässt sich genau abtasten. Wider Erwarten bessert sich der Allgemeinzustand des Kranken im Hospital. Am 5. 2. 83 Sectio alta. Die Peritonealfalte muss zurückgehalten werden. Die Steinschale zertrümmert. Abends Temp. 39,9. 6. 2. Temp. 38,2, Abends 39,7. Vom 7.—10. 2mal Temp. 38,4, sonst höchstens 38,2. Vom 11.—14. fieberfrei. Vom 15.—20. hohes Fieber bis 39,5. Pat. sehr elend, der Leib ist aufgetrieben, Durchfall. Warme Wannen wirken erleichternd. Nach zweimaligem Erbrechen Besserung. Vom 21. an fieberfreier Verlauf. Drain am 26. entfernt. Am 4. 3. restirt ein feiner Granulationsstreif, welcher am 6. complet vernarbt ist. Seit dem 4. wird der Harn durch die Harnröhre entleert. Der Knabe hat sich auffallend gut erholt. Am 13. 3. entlassen. (Im März 1884 vollständig gesund.) Gewicht des Steines und der Trümmer 23 Grm., Durchmesser des Kernes 3—2,6—2 Ctm.

6. A. Kudrjaschew, 3 Jahre, aufgen. 8. 6. 83. Heftige Steinbeschwerden seit dem 2. Jahre. Dem Harn sind Eiter und Schleim beigemischt. Der Stein ragt in die Prostata. Temp. 2mal bis 38,2. Sectio alta 16. 6. Die Peritonealfalte muss zurückgehalten werden. Die Exaerese des Pfeifensteines auffallend leicht. Abends Temp. 38,4. Vom 17.—23. geringes Fieber; die Temp. am Abend des 19. und am Morgen des 23. 38,7, sonst 37,7—38,3. Am 23. Drain entfernt. Am 25. Morgens Temp. 38,7, Abends 38,3. Im ferneren Verlaufe erhebt sich die Temp. 4mal bis 38. Vom 1. 7. an liegt Pat. trocken. Wunde complet vernarbt am 27. 7. Erst am 18. 9. wurde der Knabe abgeholt und bei vortrefflichem Allgemeinbefinden entlassen. Gewicht des Steines 7,6 Grm., Durchmesser 4,8—1,8—1,5 Ctm.

7. J. Woronoff, 3 Jahre, aufgen. 14. 6. 83. Sehr elender, rhachitischer Knabe; kann nicht gehen. Heftige Steinbeschwerden vom 2. Jahre. Sectio alta 16. 6. Die Peritonealfalte muss zurückgehalten werden. Blutung recht bedeutend, da das Gefäss der Blasenwunde nicht gefunden wird. Durch die lange Chloroformnarkose und den Blutverlust ist der Knabe collabirt. Abends Temp. 38,5. Vom 17.—20. Harn leicht blutig tingirt. Ausgebreitete Bronchitis. Temp. bis zum 19. Abends zwischen 39,1—39,7, Morgens zwischen 38,2—39. Vom 21. 6. bis 6. 7. fieberfrei. Am 7. und 8. Temp. zwischen 39,3 und 40,6, darauf am Abend des 9. und 10. Temp. 38 resp. 38,4.



Gleichzeitig Meteorismus, Stuhlverhalten. Vom 26. — 28. 7. Magen-Darmkatarrh mit hoher Temp. (bis 40,5). Bis zur Entlassung noch 3mal ephemere Temperaturerhöhungen. Am 7. 8. Wunde vollständig vernarbt. Der Knabe erholt sich langsam, erlernt das Gehen und wird am 21. 8. gut erholt entlassen. Gewicht des Steines 11 Grm., Durchmesser 3,2—2,4—1,6 Ctm.

8. N. Scheleskin, 7 Jahre, aufgen. 14. 6. 83. Pat. kräftig gebaut, taubstumm. Mässige Steinbeschwerden seit dem 2. Jahre. Sectio alta 6. 7. Abends Temp. 38,2. Vom 7.—9. Temp. meist 38, einmal 38,3. Im ferneren Verlaufe an 4 Abenden Temp. bis 38,1. Die Wundränder wichen auseinander. Bis zum 19. Harn meist durch die Wunde. Am 23. Entfernung der Drain. Am 14. 8. Wunde complet vernarbt. Am 25. 8. wird der Knabe vortrefflich erholt entlassen. Gewicht des Steines 6,05 Grm., Durchmesser 2,5 bis 2,2 bis 1,6 Ctm.

9. J. Tenin, 6 Jahre, aufgen. 9. 7. 83. Seit 4 Jahren heftige Steinbeschwerden. Im 2. Jahre nach heftigen Krämpfen linksseitige Hemiplegie. Der Knabe geht recht gut, es besteht aber Parese der linken oberen Extremität. Parese auch im Gebiete des linken Facialis. Sectio alta am 12. 7. Abends Temp. 38,7. 13. Temp. 38,1, Abends 38,3. Vom 14.—24. Temp. 5mal bis 38. Am 24. Drain entfernt. Der Harn wird im Strahl aus der Urethra entleert, gleichzeitig aber auch aus der Wunde. Vom 30. 7. bis 2. 8. hohes Fieber. Morgens Temp. 38,3—39,2, Abends 39,2—40,1. Meteorismus, Verstopfung. In der Umgebung der Wunde leichte Röthe. Ein Drain wieder eingeführt. Die Temp. dann noch bis zur Entlassung 4mal 38—38,5. Am 5. 8. Drain definitiv entfernt. Am 14. 8. Wunde complet vernarbt. Am 11. 9. gut erholt entlassen. Gewicht des Steines 8 Grm., Durchmesser 3—2,6—1,6 Ctm.

10. F. Goschaeff, 10 Jahre, aufgen. 29. 7. 83. Vor der Operation Temp. bis 38,3. Sectio alta 5. 8. Abends Temp. 38,1. 6. Temp. Morgens 37,1, Abends 39. Vom 7.—9. 8. Abends Temp. 38,3, 1 mal 38,8. Im ferneren Verlaufe erhebt sich die Temp. 11 mal Abends bis 38, 1 mal bis 38,5. Am 16. Drain entfernt. Harn seitdem nur durch die Harnröhre entleert. Am 30. Wunde complet vernarbt. Am 5. 9. Pat. bei vortrefflichem Allgemeinbefinden geheilt entlassen. Gewicht des Steines 3,1 Grm., Durchmesser 2,1—1,5—1,2 Ctm.

11. P. Jerunoff, 17 Jahre, aufgen. 27. 8. 83. Pat. körperlich so sehr zurückgeblieben, dass man denselben für höchstens 12 Jahre halten dürfte. Dabei hat das Gesicht ein greisenhaftes Aussehen. Vom 2. Jahre an soll er an den furchtbarsten Steinbeschwerden leiden. Die Finger und die Haut am Penis sind an vielen Stellen exulcerirt. Am After finden sich grosse, an der Oberfläche exulcerirte Hämorrhoidalknoten. Ammoniakalisch zersetzter Harn, dem viel stinkender Eiter beigemischt ist. Pat. fiebert meist um 38,5 herum. Sectio alta 31. 8. Die Peritonealfalte musste zurückgehalten werden. Abends Temp. 38,8. Am Abend des 2., 3. und 19. 9. Temp. 38, am 20. Temp. 38,3, sonst fieberfrei. Pat. erholt sich rasch. Am 13. Drain entfernt. Vom 28. an liegt Pat. trocken. Am 10. 10. Wunde complet vernarbt. Am 20. 10.

wird Pat. ausnehmend erholt entlassen. (Im März 1884 ist Pat. vollständig gesund.) Gewicht des Steines 15 Grm., Durchmesser 3—3.3—2,2 Ctm.

12. W. Tarassoff, 20 Jahre, aufgen. 8. 9. 83. Seit früher Jugend Steinbeschwerden. Der Harn setzt einen eiterig-schleimigen Bodensatz. Pat. fiebert bei der Aufnahme bis 38,5. Das Fieber währt vom 15. 9. bis 6. 10., ist ganz unregelmässig, remittirend, zuweilen intermittirend. Es kamen Temperaturen von 41 (am 15. und 16. 9.), 2mal 40, Abends meist bis gegen 39 vor. Starke Schüttelfröste und profuser Schweiß. Pat. klagt dabei über permanenten dumpfen Schmerz in der linken Lumbalgegend, der sich bei Druck steigert. Harn während der ganzen Zeit trübe und setzt einen eiterig-schleimigen Bodensatz in wechselnder Menge ab. Milz vergrößert. Vom 7.—26. 10. ist Pat. fieberfrei und erholt sich. Sectio alta 27. 10. (Ein Badeschwamm wurde in's Rectum eingeführt, die Blase mit 150 Ccm. angefüllt.) Arterielle Blutung aus der Blasenwand, recht beträchtlich. Das Gefäss wird in der Tiefe nicht gefunden. Die Peritonealfalte musste zurückgehalten werden. Beim Erfassen zertrümmert der Stein vollständig. Abends Temp. 38,9. Pat. fiebert Wochen lang sehr hoch und zwar vom 28. 10. bis 4. 11., Morgens Temp. über 39,2, Abends über 40. Puls stets klein, äusserst frequent, Pat. elend. Der Harn war 2 Tage lang blutig tingirt. Demselben seit dem 2. 11. Eiterflocken beigemengt. Die Wundränder wichen auseinander. Vom 4. an wurden 2—3 mal täglich Blasenausspülungen vorgenommen. Vom 5.—11. 9. Temp. Morgens meist 38,5. Abends 39—39,2. Die Blasenausspülungsflüssigkeit fiesst stark trübe, Eiterflocken enthaltend, ab. Vom 10.—20. 11. Temp. Morgens um 38, Abends um 38,5 herum. Vom 21. 11. bis 2. 12. Temp. Morgens meist 37,5, Abends 38,4. Dann fiebert Pat. noch vom 9.—13. 12. Abends meist bis 38,5 und ist hierauf im weiteren Verlaufe stets fieberfrei. Am 13. 11. entleert sich aus der Wunde ein grosser Klumpen abgestorbener Gewebsetzen. Ein Drain wieder bis zur Blase eingeführt. Bis zum 18. 11. wurde während der durch die Urethra ausgeführten Blasenausspülungen immer eine Menge abgestorbener Gewebspartikel und Eitergerinnsel, zumal bei leichtem Druck rechts aussen von der Blase, entleert. Vom 18.—24. sind der Spülungsflüssigkeit nur noch einige Eiterflocken beigemengt und bis zum 1. 12. fiesst dieselbe trübe ab. Vom 3.—8. 12. wurde der Harn meist nur durch den Drain entleert. Am 12. wurden die Blasenausspülungen aufgegeben. Am 14. Drain definitiv entfernt. Vom 16. an wurde aller Harn durch die Urethra entleert. Am 31. 12. ist die Wunde bis auf einen Erbsengrossen Granulationspfropf übernarbt. Die etwa 1 Ctm. breite Narbe ist vertieft, zumal oberhalb der Symphyse. Mit der Sonde gelangt man längs der Fistel 4 Ctm. tief hinter die Symphyse. Harn wird aber durch die Fistel nicht entleert, bisweilen einige Tropfen Eiter. Im Laufe des Januar und Februar erholt sich Pat. gut. Der Harn setzt stets einen geringen eiterig-schleimigen Bodensatz ab. Der Fistelgang erst am 15. 3. 84 definitiv geschlossen. Am 23. 3. wird Pat. gut erholt entlassen. (Im Mai ist Pat. laut brieflicher Benachrichtigung vollständig gesund.) Gewicht des Kernes und der Trümmer 10 Grm.

13. J. Fomitscheff, 12 Jahre, aufgen. 9. 10. 83. Pat. äusserst blass. Steinbeschwerden seit dem 5. Jahre. Am 11. 10. Sectio alta. Abends Temp. 38,5. Vom 12.—16. geringes Fieber. Am Abend des 2. Tages 39,7, sonst zwischen 38—38,7. Der fernere Verlauf bis auf den 5. 11. (39,6) stets fieberfrei. Wundränder auseinandergewichen. Am 24. 10. Drain entfernt. Bis zum 31. 10. fliesst der Harn meist aus der Wunde. Vom 4. 11. an liegt Pat. trocken. Wunde vollständig vernarbt am 10. 11. Harn leicht wolkig getrübt. Pat. wird am 24. 11. sehr gut erholt entlassen. Gewicht des Steines 10,2 Grm. Durchmesser 3,3—2,7—1,9 Ctm.

14. S. Metlin Owtshinnikoff, 10 Jahre, aufgen. 3. 10. 83. Steinbeschwerden seit dem 3. Jahre. Sectio alta 11. 10. Abends Temp. 38,4. 12. Morgens Temp. 38, Abends 39,4; am 13. und 14. Abends 38,9 resp. 38,5. Vom 16. 10. bis 2. 11. vollständig fieberfrei. Am 24. Drain entfernt. Am 3. Abends Temp. 39. Am 4. Temp. 38,5, Abends 39. Wunde fast vernarbt. Pat. liegt trocken. Am 5. Morgens Temp. 38,4, Abends 38,8. Der bis dahin ganz klare Harn zeigt eine leicht wolkige Trübung. Vom 6.—10. 11. Temp. Abends bis 38,1. Die Wunde am 10. vollständig vernarbt. Am 11. 11. einige Centimeter oberhalb des Ansatzes des Poupart'schen Bandes, rechts von der Narbe, ödematöse Anschwellung der Haut. Undeutliche Fluctuation und entzündliche Induration in der Umgebung. Temp. Abends 38,8. Schichtweise Incision am 12. Etwa  $\frac{1}{2}$  Esslöffel Eiter entleert. Drain, Jodoformverband. Temperatur normal. Eiterung gering. Die entzündliche Induration schwindet langsam. Drain am 5. 12. entfernt. Schorfheilung. Pat. am 18. 12. gut erholt entlassen. Gewicht des Steines 1,6 Grm. In allen Durchmessern 1,5 Ctm.

15. D. Katalinoff, 12 Jahre, aufgen. 12. 10. 83. Pat. elend. Den Blasenscheitel und Stein fühlt man stets etwas unterhalb der Mitte zwischen Symphyse und Nabel durch die Bauchdecken hindurch, und zwar, je nach der Seitenlage, bald links, bald mehr rechts von der Mittellinie. Die Grösse des Steines lässt sich durch die bimanuelle Untersuchung genau feststellen. Der Harn setzt einen schleimig-eiterigen Bodensatz. Sectio alta 22. 10. 83. Recht lebhaftes Blutung aus der Blasenwand. Das Gefäss wird nicht aufgefunden. Ein Theil des Concrementes sprengt ab. Während der Narkose heftiges Erbrechen, welches sich bis zum Abend einige Male wiederholt. 23. Temp. Morgens 38,7, Abends 39,3. 24. Temp. 38,7, Abends 39,1. Harn blutig tingirt. Vom 25.—29. Temp. Abends 37,9—38,3. Die Wundränder wichen auseinander. Trüber, eiterhaltiger Harn, daher vom 29. 10. 2 mal täglich Blasenausspülungen. Alle 3—4 Tage wegen Stuhlverhalten, Meteorismus, hohe Wasserklystiere erforderlich. Am 6. 11. Drain entfernt. Bis zum 19. 11. 5 mal Temp. von 38—38,3. Am 20. Verweilkatheter eingeführt. Vom 21. bis 23. Temp. von 38—39. Harn eiterhaltig. 24. Temp. 38,2, Abends 40. Schwellung und Röthe der Decken des Gliedes, namentlich an der linken Seite der Harnröhre in der Höhe des Suspensorium penis. Die Stelle ist druckempfindlich. es entleert sich dicker, blutig tingirter Eiter dabei aus der Urethra. Verweilkatheter wird entfernt. Abends Temp. 40. Ein Drain wird

wieder in die Blase eingeführt, worauf sich stark eiterhaltiger Harn aus der Blase entleert. Bauchlage. 25. Temp. 40,2, Abends 39,8. Schwellung der Penisdecken hat abgenommen, desgleichen die phlegmonöse Röth<sup>e</sup> links vom Suspensorium penis. Bei Druck hier selbst entleert sich dicker, rahmiger Eiter. Die Injectionsflüssigkeit gelangt aus der Harnröhre in einen periurethralen Abscess. Vom 26. 11. bis 10. 12. Pat. fieberfrei. Die Erscheinungen der Urethritis und Periurethritis schwinden. Fortgesetzte Blasenausspülungen mit 1 proc. Carbolsäurelösung durch das Drain. Seit dem 9. 12. wird eiterhaltiger Harn auch wieder durch die Harnröhre entleert, vom 12. an meist durch dieselbe. Vom 13. 12. bis 4. 1. 84 fiebert Pat., 2 Mal Tagsüber 39, sonst Abends meist zwischen 38,3 und 38,8. Exacerbation des eiterigen Blasenkatarrhs. Täglich 2—3 mal Blasenausspülungen. Am 16. 12. wegen bedrohlicher Erscheinungen wieder 1 Drain eingeführt. Am 3. 1. 84 musste das bereits wieder entfernte Drain nochmals eingeführt werden, weil zwischen den Granulationen hindurch sich wieder Eiter entleert. Erst am 7. 1. Drain definitiv entfernt. Am 9. 1. restirt eine kleine Granulationsfläche, welche am 20. 1. complet vernarbt ist. Vom 5. 1. bis 18. 2. Temp. 14 mal 38 resp. 38,2, 1 mal 38,6. Täglich 2—3 mal Blasenausspülung mit  $\frac{1}{2}$ —1 proc. Carbolsäurelösung mittelst des Catheter à double courant. Pat. erholt sich gut, wird aber wegen des Blasenkatarrhs im Hospital zurückgehalten. Erst am 11. 3. wurde Pat., der seit dem 18. 2. vollständig fieberfrei war, bei vortrefflichem Allgemeinbefinden entlassen. Der Harn war aber immer noch leicht wolkig getrübt. Breite, aber widerstandsfähige Narbe. Gewicht des Steines 24,5 Grm., Durchmesser 3,8—3,1—2,5 Ctm. Das zweite, geschichtete, wie polirte, flache Concrement Durchmesser 1,6—1,5—0,5 Ctm.

**16. H. Bezrukoff**, 5 Jahre, aufgen. 19. 12. 83. Sehr zart gebauter Knabe. Vom 2. Jahre an zeitweilig heftige Steinbeschwerden. Sectio alta 29. 12. Beim Einschnitt in die Blase glitt der scharfe Haken aus derselben. Die Narkose hat fast eine Stunde gedauert, Knabe collapsirt. Abends Temp. 37,9. Harn bereits klar. 30. Temp. 38,4, Abends 39,4. Am Morgen des 31. und Abend des 1. 1. 84 Temp. 38,2 resp. 38,1. Im ferneren Verlaufe fieberfrei. Wundränder in ganzer Ausdehnung auseinandergewichen. Am 7. 1. Drain entfernt. Vom 16. 1. aller Harn nur durch die Urethra. Am 1. 2. Wunde complet vernarbt. Harn stets vollständig klar. Am 13. 2. Pat. vortrefflich erholt entlassen. Maulbeerstein. Gewicht 3,4 Grm. Durchmesser 3 bis 1,6 bis 1,2 Ctm.

**17. J. Kudrjaschew**, 19 Jahre, aufgen. 13. 12. 83. Seit frühester Jugend zeitweilig recht heftige Steinbeschwerden. Harn leicht wolkig getrübt. 30. 12. Sectio alta. (In den Dickdarm wird ein Badeschwamm eingeführt.) Abends Temp. 37,6. Vom 31. 12. bis 8. 1. hoch fiebernd, Morgens 1 mal Temp. 39,4 und 40,3, meist aber 38,3, Abends 6 mal 39—39,5, sonst 38,4—38,6. Harn 4 Tage lang blutig tingirt. Wundränder wichen auseinander. Blasenausspülungen, wobei einige nekrotische Partikel fortgeschwemmt wurden. Der Verlauf bis zum 1. 2. fast fieberfrei. Temp. 5 mal bis 38, 1 mal 38,4. Am 12. 1. Drain entfernt. Vom 17. 1. aller Harn durch die Harn-

röhre. Wegen Blasenkatarrh 2—3 mal täglich Ausspülung durch den Catheter à double courant. Vom 2.—7. 2. setzt der Harn einen stark eiterig-schleimigen Bodensatz ab. Temp. Abends meist bis 38,2. Am 7. 2. Blasenausspülung mit 0,1 proc. Sublimatlösung. Nachdem etwa 3 Pfd. dieser Lösung den Catheter passirt, stellten sich sehr heftige Blasenkrämpfe ein, blutig tingirte, geronnene Schleimmassen werden unter heftigen Schmerzen entleert. Dem Pat. steht dabei der Angstschweiss auf der Stirn. Die bedrohlichen Erscheinungen schwanden indessen nach fortgesetzter Ausspülung der Blase mit warmem Wasser und nach Suppositorien mit Morphinum. Am 9., 12., 13., 14., 15. 2. Abends Temp. bis 38,5 resp. 39,3. Das Sediment des Harnes seit der Ausspülung bedeutend geringer. Am 3. 2. die Wunde fast, am 11. complet vernarbt. Harn fast vollständig klar, daher seit dem 20. 2. die Blasenausspülungen sistirt. Pat. stets fieberfrei und erholt sich ausgezeichnet. Erst am 14. 3. abgeholt, entlassen. Gewicht des Steines 28,8 Grm., Durchmesser 4,6—3,5—2,1 Ctm. Im Jahre 1884 hat Pat. geheirathet und ist vollständig gesund.

18. S. Kusnetzoff, nicht volle 2 Jahre, aufgen. 25. 1. 84. Exitus lethalis am 13. 2. 84 (Peritonitis). Gut ernährter Knabe, heftige Steinbeschwerden seit dem 1. Jahre. Harn zersetzt, demselben ist Eiter beigemengt. Sectio alta 27. 1. 84. Die Peritonealfalte muss zurückgehalten werden. Beim Verbandwechsel drängt ein Drain aus der Wunde. Beim Versuch das Drain wieder einzuführen, schreit der Knabe so unbändig, dass man davon abstehen muss. Abends Temp. 37,5. Harn bereits klar. Am 28. Temp. Morgens 37,6, Abends 37,6. Am 29. Temp. Morgens und Abends 38, ebenso am Morgen des 30., sonst bis zum 6. 2. vollständig fieberfrei. Am 1. 2. Drain entfernt. Am 3. 2. klafft die Wunde in ganzer Ausdehnung. Die Wundränder werden durch Heftpflasterstreifen einander genähert. Harn, vollständig klar, wird nur durch die Urethra entleert. Am 7. Morgens Temp. 38, Abends 38,4. Am 8. Temp. bis 38,2. Da seit dem 5. 2. Stuhlverhalten und der Leib meteoristisch aufgetrieben ist, wird ein hohes Wasserklystier (Gummiensatz) gesetzt, wobei der Knabe ganz unbändig schreit. Es erfolgt Stuhlgang. Vom 9.—11. beständig sehr hohes Fieber, Temp. 39,5—40,5. Concentrirter Harn wird in geringer Menge entleert. Starke Auftreibung des Leibes, grauer Belag der Wundgranulationsfläche, kleiner, fadenförmiger Puls. Galliges Erbrechen erst am 12. 2. Exitus lethalis unter dem Bilde der Peritonitis universalis erfolgt in der Nacht auf den 13. 2. Am 13. 2. Obductio partialis. An den Bauchwandungen in der Umgebung der Blase und den Blasenwandungen keinerlei Veränderungen. Die stark aufgetriebenen Darmschlingen finden sich mit dem Omentum und unter einander verklebt. Beim Trennen der frischen Adhäsionen entleerten sich einige Unzen grünlichen Eiters. Eiterbelag an der Oberfläche der Leber und der Milz. Blase contrahirt, die Peritonealfalte reicht tief hinab, entsprechend der Blase. bis auf Injection wenig verändert. Im Magen und Darm 6 Spulwürmer. Colon descendens und Rectum leer, contrahirt. Gewicht des Steines 2,9 Grm., Durchmesser 2,2—1,8—1,1 Ctm.

19. G. Baganoff, 3 $\frac{1}{2}$  Jahre, aufgen. 3. 2. 84. Elender, serophulöser

**Knabe.** Heftige Steinbeschwerden seit dem 2. Jahre. Trüber, blutig tingirter Harn. Sectio alta 6. 2. 84. Die Peritonealfalte muss zurückgehalten werden. Abends Temp. 38,4. Bis zum 11. 2. ausgebreitete Bronchitis und beträchtliches Fieber. Die Temp. stieg Morgens und Abends je 2mal über 39—39,8, schwankt sonst zwischen 38 und 38,5. Die Wundränder wichen auseinander. Am 11. 2. Drain entfernt. Vom 12.—27. 2. Temp. 4 mal 38—38,2. Am 28. 2., vom 4.—6., vom 19.—21. und hierauf noch vom 24.—27. 3. fiebert Pat. hoch — Temp. Abends meist über 39, 2 mal bis 40; gleichzeitig Stuhlverhalten, Meteorismus. Sobald der eiterhaltige Harn, welcher bereits nur durch die Harnröhre entleert wurde, aus der Wunde wieder zu sickern begann, trat Beaserung ein. Seit dem 27. 3. Harn nur durch die Harnröhre. Vom 28. 3. Pat. stets fieberfrei. Am 8. 4. Wunde complet vernarbt. Harn vollständig klar. Am 25. 4. Pat. gut erholt entlassen. Gewicht des Steines 2,2 Grm., Durchmesser 2—1,6—1 Ctm.

**20. W. Wolkoff, 6 Jahre, aufgen. 23. 2. 84.** Heftige Steinbeschwerden vom 2. Jahre. Harn zersetzt, enthält Blut und Eiter. 28. 2. Sectio alta. Die Peritonealfalte musste zurückgehalten werden. Nach Vollendung der Operation künstliche Athmung. Abends Temp. 38,1. 29. Morgens Temp. 37,7, Abends 38,1. Der fernere Verlauf fieberfrei. Drain entfernt am 7. 3. Seit dem 10. ganz klarer Harn nur durch die Urethra. Am 17. restirt eine Bohnengrosse Granulationsfläche, welche am 30. 3. complet vernarbt ist. Knabe erst am 23. 4. abgeholt, vortrefflich erholt entlassen. Gewicht des Steines 3 Grm., in allen Durchmessern 1,7 Ctm.

**21. J. Nesterow, 15 Jahre, aufgen. 5. 3. 84.** Aeusserst elender Knabe. Seit dem 2. Jahre heftige Steinbeschwerden. Harn zersetzt, demselben Eiter in reichlicher Menge beigemischt. Blasenscheitel und Stein, auch wenn der Harn eben entleert worden, stets ein wenig unterhalb der Mitte der Distanz zwischen Nabel und Symphyse, je nach der Körperlage mehr rechts oder links von der Medianlinie, durchzufühlen. Pat. fiebert bis zum 8. 3. hoch, Abends 40—40,6. 8. 3. Sectio alta. Man findet einen grossen Stein, fest von der Blasenwand umschlossen. Beim Fassen des Concrementes zertrümmert die Phosphatschale. Am Abend des 9. und 11. 3. Temp. 38,3. Pat. hierauf bis zum 24. 3. fieberfrei. Die Hautwundränder sind in ganzer Ausdehnung auseinander gewichen. Blasenauuspülungen durch das Drain seit dem 13. 3. Vom 24.—26. Balanoposthitis und Urethritis. Es kommt nur wenig Harn aus der Wunde, demselben am 26. Eiterflocken beigemischt, weshalb ein Drain wieder eingeführt wird und Blasenauuspülungen vorgenommen werden. Am 29. Blasenauuspülungen aufgegeben. Am 30. 3. Drain entfernt. Vom 4. 4. wolkig getrübtter Harn nur durch die Urethra. 23. 4. Wunde complet vernarbt. Patient vortrefflich erholt am 7. 5. entlassen. Gewicht des Kernes und der Trümmer 35 Grm., des Kernes 20 Grm. Durchmesser des Kernes 4 bis 3,2 bis 2,6 Ctm. Pat. im Februar 1885 gesund.

**22. W. Filipow, 5 Jahre, aufgen. 27. 3. 84.** Die Steinbeschwerden datiren seit dem 1. Jahre. Der Harn ist klar. Sectio alta am 29. 3. Die Peritonealfalte musste zurückgehalten werden. Abends Temp. 37,2. Der fernere

Verlauf fieberfrei (die Temp. bis zur Entlassung im Ganzen 3mal 38—38,3). 6. 4. Drain entfernt. Seit dem 17. 4. aller Harn stets klar nur durch die Urethra. Vom 14.—30. 4. wegen Stuhlverhaltung, Meteorismus alle 3—4 Tage Wasserklystiere erforderlich (zahlreiche Ascariden). Am 30. 4. restirt eine Erbsengrosse Granulationsfläche, welche sich am 7. 5. vernarbt findet. Am 10. aus einer haarfeinen Fistelöffnung einige Tropfen Harn, desgleichen wieder am 24. 5. Erst am 25. 5. complet vernarbt. Harn stets klar. Am 16. 6. entlassen. Gewicht des Steines 11,2 Grm., Durchmesser 3,2—2,4—1,7 Ctm.

23. J. Baranow, 4 Jahre, aufgen. 14. 5. 84. Blasser, schwächlicher Knabe. Seit dem 2. Jahre heftige Steinbeschwerden. Harn trübe. Sectio alta am 23. 5. Abends Temp. 37,7. 24. Temp. 37,6, Abends 37,9. Der fernere Verlauf ein fieberfreier. 31. 5. Wundränder auseinander gewichen. Knabe abgemagert. 4. 6. Drain entfernt. Klarer Harn von nun an stets nur durch die Urethra. Am 17. restirt ein schmaler Granulationsstreif. Eröffnung eines Lymphdrüsenabscesses vor der linken Ohrmuschel. 23. 6. Wunde complet vernarbt. 30. 6. gut erholt entlassen. Gewicht des Steines 7 Grm., Durchmesser 2,6—2,2—1,3 Ctm. Im März 1885 Pat. gesund wiedergesehen.

24. N. Iskew, 7 Jahre, aufgen. 19. 5. 84. Steinbeschwerden seit dem 2. Jahre. Stark aufgetriebener Leib. Dehiscenz der geraden Bauchmuskeln. Nabelhernie. Der Dickdarm prolabirt beständig. Harn stark getrübt. Sectio alta am 23. 5. 84. Die Peritonealfalte musste zurückgehalten werden. Würgen und Erbrechen halten auch nach der Operation an. Abends Temp. 38,4. Am Abend des 25. Temp. 38,2. Der fernere Verlauf fieberfrei. 2. 6. Drain entfernt. Vom 5.—17. 6. sickert immer etwas Harn auch aus der Wunde. Am 17. 6. restirt eine 1½ Ctm. lange, 1 Ctm. breite Granulationsfläche. 23. 6. Wunde complet vernarbt. Knabe, geradezu fett geworden, am 1. 7. entlassen. Gewicht des Steines 5 Grm., Durchmesser 1,9—1,7—1,7 Ctm. Laut Brief im September 1884 gesund.

25. W. Nikitin, 13 Jahre, aufgen. 21. 5. 84. Steinbeschwerden bestehen seit 10 Jahren. Der Harn setzt einen eiterig-schleimigen Bodensatz. Am 24. 5. Sectio alta. Reichliche Blutung aus der Blasenschleimhaut. Um 4 Uhr Nachmittags geringe Nachblutung. Abends Temp. 38,4. Harn ziemlich klar. Der fernere Verlauf fieberfrei. Die Wundnaht hält. 4. 6. Drain entfernt. Seit dem 8. aller Harn durch die Urethra. Die Wunde, trichterförmig, ist erst am 16. 6. mit Granulationen angefüllt. Am 23. 6. complet vernarbt. Pat. am 1. 7. vortrefflich erholt entlassen. Gewicht des Steines 25 Grm., Durchmesser 4,4—3—2,5 Ctm.

26. St. Schaptschenkoff, 4 Jahre, aufgen. 2. 6. 84. Körperlich zurückgebliebener, sehr elender Knabe. Dehiscenz der geraden Bauchmuskeln. Vorfall des Mastdarms. Harn sehr trübe. Sectio alta 5. 6. Zertrümmerung der Steinschale. Die Peritonealfalte musste zurückgehalten werden. Abends Temp. 39,3. Am 6. Morgens Temp. 37,9, Abends 39,8. Am Abend des 7. und 8. Temp. 38,4, darauf bis zum 21. 6. Pat. fieberfrei. 11. 6. Drain entfernt. Die Wundränder auseinander gewichen. Zwischen den Granulationen hindurch entleert sich am 19. Harn, dem Eiter beigemischt ist. 1 Drain wieder in die

Blase eingeführt. Vom 21.—26. fiebert Pat., an 2 Abenden bis 39,4, sonst 38,2. Meteorismus, Stuhlverhaltung, Eiterflocken im Harn. Hierauf Pat. fieberfrei. Vom 26. 6. bis 16. 7. Schwellung und Röthe der Vorhaut, am 1. 7. ist dieselbe sehr beträchtlich. Die Temp. erhob sich bis 40, ist Abends bereits normal. 18. 7. Drain definitiv entfernt. Harn seit dem 21. 7. leicht wolkig getrübt, nur durch die Urethra. Am 25. 7. restirt eine Erbsengrosse Granulationsfläche, die am 30. 7. vernarbt ist. 6. 8. Knabe gut erholt entlassen. Gewicht des Steines 15 Grm., Durchmesser 3,8—3—2 Ctm.

27. A. Koljaew, 3 Jahre, aufgen. 12. 6. 84. Steinbeschwerden seit dem 2. Jahre. Sectio alta am 15. 6. Die Peritonealfalte musste zurückgehalten werden. Abends Temp. 38,1. 16. Temp. 37,8, Abends 38,2. Im ferneren Verlaufe stieg die Temp. nicht über 37,6. 23. 6. Drain entfernt. Die Wundränder verwachsen, die junge Narbe ist gedehnt. Vom 26. 6. an stets klarer Harn nur durch die Urethra entleert. Am 3. 7. die Wunde fast linear bis auf eine Linsengrosse Granulationsfläche. am 9. 7. complet vernarbt. Am 19. 7. vortrefflich erholt entlassen. Gewicht des einen Steines 2 Grm., Durchmesser 1,9—1,6—1 Ctm. Gewicht des anderen Steines 1 Grm., Durchmesser 1,3—1,2—0,8 Ctm. Laut Nachrichten im Mai 1885 gesund.

28. D. Judin, 4 Jahre, aufgen. 25. 6. 84. Heftige Steinbeschwerden seit dem 2. Jahre. Sectio alta am 29. 7. Abends Temp. 37,8. Der fernere Verlauf ein fieberfreier. Wunde bis auf das Lumen des Drains geheilt. 6. 7. Drain entfernt. Vom 12. 7. Harn nur durch die Harnröhre. Am 16. restirt eine Erbsengrosse Granulationsfläche, welche am 27. 7. complet vernarbt ist. Gewicht des einen Steines 2 Grm., Durchmesser 1,9—1,3—0,9 Ctm. Gewicht des anderen Steines 1½ Grm., Durchmesser 1,6—1,4—0,9 Ctm.

29. W. Makaloff, 3½ Jahre, aufgen. 29. 7. 84. Steinbeschwerden seit dem 2. Jahre. Scabies. Sectio alta daher erst am 13. 8. Der Stein wurde mit dem gekrümmten Zeigefinger leicht herausbefördert. Die Peritonealfalte musste zurückgehalten werden. Abends 37,3. Der fernere Verlauf fieberfrei (2 mal 37,8). Harn 3 Tage lang blutig tingirt. Am 20. die Wunde bis auf das Lumen des Drain mit fast linearer Narbe geheilt, das Drain entfernt. Vom 29. 8. Harn nur durch die Urethra entleert. Am 1. 9. restirt eine Linsengrosse Granulationsfläche, die am 6. 9. vernarbt ist. Am 16. 9. Pat. entlassen. Gewicht des Steines 0,8 Grm., Durchmesser 1,1—0,8—0,7 Ctm. Laut Nachricht im Mai 1886 gesund.

30. W. Poljataew, 28 Jahre, aufgen. 11. 8. 84. Elender, abgemagertes Mann. Steinbeschwerden in der Kindheit heftig, darauf 11 Jahre lang gering, während des letzten Jahres unerträglich. Harn trübe. Sectio alta 16. 8. 84. Bauchdeckenwunde 7—8 Ctm., Blasenschnitt 5—6 Ctm. 3 Mal entglitt der gefasste Stein den Branchen der Steinzange, dann gelang die Extraction des 126½ Grm. schweren, glatten Steines. Die Blasenwunde durch 9—10 Catgutnähte geschlossen. Die Coaptation der Wundränder schwierig. Während der Anfüllung der Blase sickert die Injectionsflüssigkeit bereits bei mässigem Füllungsgrade durch die Nahtreihe, entsprechend dem unteren Winkel. 3 Nähte entfernt und 1 Drain in die Blase eingeführt. Abends Temp. 38,5. Am



Abend des 18. Temp. 38,7, am Morgen des 19. Temp. 38,5, sonst 38—38,3. Vom 20. 8. bis 3. 10 der Verlauf vollständig fieberfrei. Am 1. 9. der mittlere Theil der Hautwunde lineär vernarbt. Vom 5. 9. liegt Pat. meist trocken. Harn leicht trübe. Seit dem 15. 9. Harn nur durch die Harnröhre. Am 20. restirt eine Bohngrosse Granulationsfläche, die am 1. 10. vernarbt ist. Am 2. Schmerzen in der linken Nierengegend. 3 Mal Morgens Temp. 38,4, Abends 40,2. Die Schmerzen in der linken Lumbalgegend zugenommen. Der Harn, der bisher leicht wolkig getrübt, setzt ein Sediment. 4. Temp. 38,2, Abends 39. 5. Temp. 38, Abends 38,3. Vom 4.—12. Blasenausspülungen. Harn fast vollständig klar. Am 14. 10. Pat. gut erholt entlassen. Gewicht des Steines (trocken) 113,3 Grm., Durchmesser 6,4—6—4,2 Ctm. Im Januar 1886 Pat. wiedergesehen — Harn klar — vollständig gesund.

31. J. Jechremoff, 20 Jahre, aufgen. 4. 10. 84. Steinbeschwerden seit dem 3. Jahre. Harn leicht alkalisch und trübe. Ein Abscess in der rechten Leistengegend wird eröffnet. Sectio alta 16. 10. 84. Beträchtliche arterielle Blutung aus der Blasenwand, das Gefäss liess sich nicht auffinden. Zertrümmerung der Steinschale. Exaerese nicht ohne Quetschung der zu kleinen Wunde. Temp. 37,9. Am Abend des 17. und 18. Temp. 39 resp. 38,8, Morgens 38 bis 38,1. Vom 19. an Pat. fieberfrei. Die Wundränder wichen in der Nähe der Drains auseinander. Am 27. Verweilkatheter eingeführt. Bis zum 5. 11. fiesst eiterhaltiger Harn durch denselben ab. Am 5. 11. Verweilkatheter wegen starker Urethritis entfernt. Vom 6.—20. täglich 2mal Blasenausspülungen, wonach der Harn fast vollständig klar. Am 21. restirt eine Linsengrosse Granulationsfläche, die am 25. complet vernarbt ist. Narbe fast lineär. Pat. wird vortrefflich erholt am 9. 12. entlassen. Gewicht des Steines und der Trümmer 19 Grm., Durchmesser 4—3,1—2,2 Ctm.

32. M. Gratschew, 10 Jahre, aufgen. 30. 10. 84. Pat. äusserst elend, heftige Steinbeschwerden seit dem 3. Jahre. Ausgedehnte Narben nach serpiginösen Geschwüren, Knochen- und Gelenksyphilis, Gummata am Schädel. Bis zum 10. 11. erholt sich Pat. bei Gebrauch von Kal. jodat. und täglichen warmen Bädern. Sectio alta 10. 11. 84. Blutung nach der Exaerese heftiger. Abends Temp. 37,6. Im ferneren Verlaufe Temp. meist unter 37. Vom 23. stets klarer Harn nur durch die Harnröhre. Am 7. 12. fast lineäre Narbe. Es restirt eine Linsengrosse Granulationsfläche, die am 15. complet vernarbt ist. Pat. wurde am 23. 12. ausgezeichnet erholt entlassen. Gewicht des Steines 23,8 Grm., Durchmesser 4—3—2 Ctm.

33. J. Schwitzew, 3 $\frac{1}{2}$  Jahre, aufgen. 15. 11. 84. Heftige Steinbeschwerden seit dem 2. Jahre. Sectio alta 17. 11. 84. Abends Temp. 36,8. Im ferneren Verlaufe Temp. meist unter 37. Wundränder wichen auseinander. Am 28. Drain entfernt. Vom 1. 12. stets klarer Harn nur durch die Urethra entleert. Am 4. 12. restirt eine 3 Ctm. lange, in der Mitte 1 $\frac{1}{2}$  Ctm. breite Granulationsfläche; complet vernarbt am 19. 12. Am 30. 12. gut erholt entlassen. Gewicht des Steines (trocken) 5,12 Grm., Durchmesser 2,8—2,1—1,4 Ctm.

34. W. Morozow, 12 Jahre, aufgen. 9. 12. 84. Steinbeschwerden seit

dem 1. Jahre. Die Harnentleerung soll seit 6 Tagen tropfenweise und unter unsäglichen Qualen vor sich gehen. Blasenscheitel reicht bis zum Nabel. In diesem Zustande ist der Knabe 120 Werst weit hertransportirt. Gleich hinter dem Scrotum ein Stein in der Harnröhre. Blutig tingirter, zersetzter Harn. Urethrotomia externa. Der Hautschnitt entlang der Raphe fällt zu  $\frac{2}{3}$  innerhalb des Scrotums. Beim Erfassen des Harnröhrensteines bricht ein Stück ab, hierauf lässt sich das Concrement extrahiren. (Kann nur ein Schalenfragment sein.) Sectio alta 9. 12. Die Harnröhrenwunde wurde durch fünf Catgutnähte geschlossen. Abends Temp. 37,4. Am Abend des 10. und 11. Temp. 38,6, am Morgen des 11. und 12. Temp. 38, dann bis zum 20. fieberfrei. Am 11. und 12. wiederholtes Erbrechen. Am 19. die Wunde am Scrotum bis auf eine Linsengrosse Granulationsfläche, die Wunde oberhalb der Symphyse bis auf das Lumen des Drain geheilt. Vom 20.—28. fiebert Pat. Abends 1mal bis 39,2, 2mal bis 38,7, sonst 38,1—38,4. Vom 21.—26. täglich 2—3 mal Erbrechen, welches nach Entleerung eines Spulwurmes durch den Brechact sofort aufhört. Durchfall. Am 25. Drain entfernt. Urethralwunde geheilt. Da am 27. bei Druck auf die Urethra sich aus der Harnröhrenmündung Eiter entleert, wurde die Narbe am Scrotum getrennt. Es findet sich eine kleine Fistel, welche geätzt wird. Ein Drain in die Blase eingeführt, welches am 30. definitiv entfernt wird. Harn, leicht wolkig getrübt, wird von nun an nur durch die Harnröhre entleert, kein Tropfen aus der Wunde am Scrotum. Die Erbsengrosse Granulationsfläche der Wunde oberhalb der Symphyse deckt ein Schorf. Complet vernarbt ist dieselbe am 9. 1. 85. Narbe fast lineär. Die Wunde am Scrotum complet vernarbt am 18. 1. Bei gutem Allgemeinbefinden am 22. 1. wird Pat. entlassen. Gewicht des Steines 7 Grm., Durchmesser 3—2—1,7 Ctm.

35. K. Tokareff, 6 Jahre, aufgen. 10. 12. 84. Steinbeschwerden seit 2 Jahren. Sectio alta 11. 12. Abends Temp. 38,2. Harn bereits klar. Am 12. Temp. 37,3, Abends 38,3. Geringer Durchfall. Vom 14.—24. fieberfreier Verlauf. Am 18. Hautwunde bis auf das Lumen des Drain geheilt. Am 24. Drain entfernt. Wegen Stuhlverhaltung und Meteorismus alle 3 Tage Dickdarmauspülungen. Vom 26.—28. beträchtlich fiebernd, Abends 2mal Temp. 40—40,3, Morgens 37,2—38,5. Gleichzeitig ist der Leib stark aufgetrieben, die Zunge belegt, aus dem wieder eingeführten Drain entleert sich aber vollständig klarer Harn. Pat. hierauf fieberfrei bis zum 12. 1. 85. Am 31. 12. wird das Drain entfernt. Geringe Schwellung des rechten Nebenhodens, die in einigen Tagen schwindet. Am 7. 1. restirt eine Linsengrosse Granulationsfläche, welche am 14. 1. complet vernarbt ist. Narbe beinahe lineär. Am 12. und 13. 1. wieder Auftreibung des Leibes und Temperaturen bis 38,2 resp. 38,7. Besserung nach Lavement. Pat. wird am 23. 1. gut erholt entlassen. Gewicht des Steines 3 Grm. (trocken 2,21 Grm.), Durchmesser 1,8—1,5—1,2 Ctm. Laut brieflicher Nachricht gesund.

36. F. Hwostow, 13 Jahre, aufgen. 10. 11. 84. Aeusserst elender Knabe. Seit 8 Jahren sehr heftige Steinbeschwerden. Harn stark eiterhaltig. Alle Schleimhäute äusserst anämisch. Gingivitis ulcerosa. Ausgebreitete

Bronchitis. Ein harter, grosser Milztumor. Fieber mässig. Bei bimanueller Untersuchung fühlt man in der Pars prostatica den Stein, denselben gleichzeitig einige Querfinger breit unterhalb des Nabels. Operation wird aufgeschoben. Der Allgemeinzustand hebt sich um ein Geringes. Geringe Besserung auch des Blasenkatarrhs. Sectio alta 11. 12. 84. Es fand sich ein leicht bogenförmig gekrümmter, an den Enden spitz zulaufender Stein (Gewicht 20 Grm.). Die eine Spitze des Steines ragte in die Pars prostatica urethrae. Abends Temp. 37,4. Harn noch blutig tingirt. Im ferneren Verlaufe Temp. nie über 37,5. Wunde am 18. 12. bis auf das Lumen des Drain geheilt. Am 20. Drain entfernt. Am 2. 1. 85 restirt eine Linsengrosse Granulationsfläche, aus welcher klarer Harn sickert; dieselbe ist am 4. 1. vernarbt. Narbe linear. Milz noch vergrössert. Pat. erst am 26. 1. vortrefflich erholt entlassen. Gewicht des Steines trocken 17,3 Grm., Durchmesser 6—2,2—1,3 Ctm.

37. T. Kolokoff, 9 Jahre, aufgen. 12. 12. 84. Seit frühester Jugend Steinbeschwerden. Sectio alta 18. 12. Abends Temp. 37,6. 14. Temp. 38, Abends 38,4. Im ferneren Verlaufe Temp. meist unter 37. Am 18. 12. Wunde bis auf das Lumen des Drain geheilt. Am 21. Drain entfernt. Vom 24. an stets klarer Harn nur durch die Harnröhre entleert. Am 26. deckt ein Schorf die kleine Granulationsfläche. Am 4. 1. 85 Wunde fast linear complet geheilt. Am 24. 1. gut erholt entlassen. Gewicht des Steines 6,45 Grm., Durchmesser 3,1—2,1—1,6 Ctm.

38. T. Sazanoff, 3 Jahre, aufgen. 20. 12. 84. Blasser, aber gut entwickelter Knabe. Heftige Steinbeschwerden seit dem 1. Jahre. Vom 23.—25. Temp. bis 38,5. Sectio alta 31. 12. 84. Abends Temp. 36,4. Im ferneren Verlaufe Temp. meist unter 37. Am 10. 1. 85 Drain entfernt. Vom 13. 1. an wird aller Harn stets vollständig klar nur durch die Urethra entleert. Am 15. restirt ein feiner Granulationsstreif; am 23. complet vernarbt. Pat. am 30. 1. gut erholt entlassen. Gewicht des Steines 7 Grm., Durchmesser 2,5—2,1—1,8 Ctm.

39. A. Worotnikoff, 28 Jahre, aufgen. 29. 12. 84. Pat. kräftig gebaut, doch blass und elend aussehend. Steinbeschwerden während der letzten zwei Jahre sehr heftig. Dehiscenz der geraden Bauchmuskeln. Blasenkatarrh mässig. Am 30. 12. wird das Concrement mit dem Lithotriptor gefasst (Durchmesser 3½ Ctm.) und die Schraube in Wirkung gesetzt. Nach Entfernung des Instrumentes wird Harngries in Menge entleert. Sectio alta 31. 12. 84. Exaerese nicht ohne Quetschung der Blasenwundränder. Ein Theil der Steinschale bricht dabei ab. Abends Temp. 36,3. 1. 1. 85 Temp. 38,1, Abends 39,2. Am 2. und 3. Temp. Abends 38,4 resp. 38,2. Von nun an fieberfrei. Alle 4—5 Tage sind hohe Wasserklystiere erforderlich (bisweilen die manuelle Ausräumung). Am 8. 1. Wunde bis auf das Lumen des Drain geheilt. Am 15. Drain entfernt. Am 22. deckt die kleine Granulationsfläche ein Schorf. Am 28. ist die Wunde fast linear complet vernarbt. Am 2. 2. 85 wird Patient gut erholt entlassen. Gewicht des Steines und der Trümmer 30 Grm., Durchmesser 6—4,1—3,1 Ctm. Laut Nachrichten, Ende Mai 1885, ist Pat. gesund.

40. P. Otdeljnow, 5 Jahre, aufgen. 18. 1. 85. Heftige Steinbeschwerden. Sectio alta 19. 1. Zertrümmerung der Steinschale. Nach Extraction des Concrementes stärkere Blutung (Gewicht des Steines 28 Grm.). Abends Temp. 37,5. 20. Temp. Abends 38. Bis zum 25. Harn immer leicht blutig tingirt. Der fernere Verlauf fieberlos. Am 26. die Wunde bis auf das Lumen des Drain geheilt. Am 6. 2. Drain entfernt. Nooh am 12. 2. sickert klarer Harn aus den Granulationen oberhalb der Symphyse. Vom 13. an deckt die Granulationsfläche ein Schorf. Am 22. ist dieselbe lineär complet geheilt. Harn stets klar. Pat. am 28. 2. 85 ausgezeichnet erholt entlassen. Gewicht des Steines 22.6 Grm., Durchmesser 4,8—3.2—2,2 Ctm.

41. J. Pinenkoff, 5 Jahre, aufgen. 14. 1. 85. Knabe schwächlich. Bronchialkatarrh nach Keuchhusten. Sectio alta 28. 1. 85. Trotz tiefer Narkose heftiges Drängen, wobei das prävesicale Zellgewebe, blasig vorgerieben, die Bauchfellfalte vortäuschen kann. Die Blase contrahirt sich so rasch, dass nur die Zeigefingerkuppe in die Blase gelangt. Die Steinschale zertrümmert. Abends Temp. 36,8. Im ferneren Verlaufe Temp. nicht über 37,4. Am 7. Hautwundränder in der Nähe des Drain auseinander gewichen, das Drain wird entfernt. Bis zum 18. 2. sickert klarer Harn auch zwischen den Granulationen hindurch. Am 22. restirt eine Linsengrosse Granulationsfläche, die am 24. vernarbt ist. Pat. gut erholt am 5. 3. entlassen. Gewicht des Steines 3,3 Grm., Durchmesser 2,5—1,9—1,4 Ctm. Laut Brief im Mai gesund.

42. A. Scharikoff, 25 Jahre, Soldat, aufgen. 11. 2. 85. Aeusserst elender, abgemagertes Mann. Beträchtliches Fieber. Puls frequent und klein. Die Zunge zeigt einen dicken Belag. Furchtbare Steinbeschwerden. In Folge permanenten Zerrens ist die Haut am Penis an mehreren Stellen exulcerirt, die Nägel an den Fingern sind erweicht. Seit dem Sommer 1884 Harntröpfeln und übler Geruch des Harnes. Harnbeschwerden in der Jugend gering. Der Allgemeinzustand des Kranken ist derartig, dass man sich nur noch von der sofortigen Vornahme der Operation einen Erfolg versprechen kann. Sectio alta 12. 2. Weil die Blasenwand den Stein eng umschliesst, ist das Fassen desselben schwierig. Die Steinschale zertrümmert. Die hintere Blasenwand drängt in die Blasenwunde und wird hierdurch der Blasenraum in zwei Abtheilungen getheilt. In der oberen befindet sich der Kern und die grösste Anzahl der Trümmer, fest von der Blasenwand umschlossen; in der unteren Trümmer und Harngries. Die Entfernung der vielen fast gleich grossen Trümmer mit Kornzange, Steinzange, Steinlöffel, die Fortschwemmung der kleinen Trümmer, des Harngrieses aus den Schleimhautfalten war sehr mühsam und nahm eine Stunde Zeit in Anspruch. Pat. collabirt. Temp. Abends 37,7. Harn nicht mehr blutig tingirt. 13. Morgens Temp. 37,4, Abends 37,7. Pat. ist elend. Puls klein. Der fernere Verlauf ist ein fast fieberloser. Temp. nur 3mal bis 38 resp. 38,1 (vom 15. — 18,3). Die Wundränder in der Nähe des Drain auseinander gewichen, die junge Narbe und die Hautwundränder sind unterminirt. Der Harn ist alkalisch und trübe, enthält keinen Eiter. Alle 3 Tage sind hohe Wasserklystiere erforderlich. Zunge be-

legt, Appetit gering. Trotz des fieberlosen Verlaufes hat der sehr elende Mann stetig abgenommen, so dass das Knochengengerüst überall sichtbar. Vom 24. an stellt sich Appetit ein. Am 26. fand sich beim Verbandwechsel ein kleines Schalenconcrement. Am 7. 3. Drain entfernt. Vom 5.—10. 3. Klagen über Schmerz am linken Oberschenkel. Temp. Abends zuweilen 38. Die Adductorengegend druckempfindlich, leicht geschwollen. Am Fussrücken eine kleine Narbe. Am 11. 3. ist die Anschwellung zurückgegangen. Vom 13. 3. an Blasenausspülungen mit dem Catheter à double courant bis zum 25. Der nunmehr wenig trübe Harn wird vom 28. an meist durch die Harnröhre entleert. Am 11. 4. erst Wunde complet vernarbt. Am 12. 5. wurde Pat. bei vortrefflichem Allgemeinbefinden und blühendem Aussehen mit widerstandsfähiger Narbe entlassen. Gewicht des Kernes und der Trümmer 20 Grm., frisch 25 Grm. Laut Nachricht einige Monate nach der Entlassung gesund.

43. M. Pljuchin, 3 Jahre. aufgen. 18. 2. 85. Seit dem 2. Jahre recht heftige Steinbeschwerden. Harn klar. Am 20. 2. Sectio alta. Abends Temp. 37,6. Im ferneren Verlaufe vollständig fieberfrei. Am 24. Wunde bis auf das Lumen des Drain geheilt. Am 2. 3. Drain entfernt. Am 5. restirt eine Linsengrosse Granulationsfläche, aus der Harn sickert. Vom 7. an wird stets vollständig klarer Harn nur durch die Harnröhre entleert. Die Granulationsfläche deckt ein Schorf. Am 9. 3. Wunde linear complet vernarbt. Am 21. wird Pat. entlassen. 2 Steine. Gewicht des 1. Steines 2 Grm., Durchmesser 1,8—1,6—1 Ctm. Gewicht des 2. Steines 1,08 Grm., Durchmesser 1,9 bis 0,9 bis 0,8 Ctm. Laut Nachricht Erde December 1885 gesund.

44. W. Powelikin, 18 Jahre, aufgen. 28. 2. 85. Kräftiger junger Mann. Seit dem 4. Jahre zeitweilig heftige Steinbeschwerden. Blut und Eiter sollen häufig entleert worden sein. Sectio alta 2. 3. Das Concrement liess sich nicht ohne geringe Zerrung der Wundränder extrahiren. Eine Blasenwandarterie im oberen Wundwinkel wurde unterbunden. Einige Stunden nach der Operation Nachblutung. Beide Drains mit Blutgerinnseln verstopft. Blutung steht nach Injection kalten Wassers. Abends Temp. 39. Vom 3.—7. erhebt sich die Temp. Morgens 2 Mal bis 38, am 2. und 3. Abends 38,8 resp. 38,6, sonst 38. Bis zum 7. Harn immer leicht blutig tingirt. Trotz des eiterigen Blasenkatarrhs der Verlauf bis Anfang Mai fieberlos. Alle 3—4 Tage sind hohe Wasserklystiere erforderlich. Die Hautwundränder sind in der Nähe des Drain auseinander gewichen. Die junge Narbe ist gedehnt und unterminirt. Harn alkalisch und etwas eiterhaltig. Am 9. 3. wurde mit Blasenausspülungen 2 mal täglich begonnen. Am 11. 3. ein Drain entfernt. Während der Blasenausspülungen am 16. entleeren sich 2 grosse, abgestorbene Gewebklumpen. Der Spülungsflüssigkeit sind bis zum 29. Eiterflocken und nekrotische Gewebspartikelchen beigemischt. Am 27. 3. werden wieder 2 grössere nekrotische Gewebklumpen entleert. Am 30. Entfernung des 2. Drain. Vom 1. 4. an Blasenausspülungen durch den Catheter à double courant. Die Spülungsflüssigkeit wird bis Ende April stets auch zwischen die Granulationen der Wunde entleert. Der Blasenkatarrh ist ungemein hartnäckig, gegen denselben erweisen sich die Ausspülungen ziemlich erfolglos. Am 28., während

einer neuen Exacerbation des Blasenkatarrhs, beginnt Pat. über Schmerz in der linken Lumbalgegend zu klagen, dabei Temp. 38,4. 29. Temp. Morgens 38,5, Abends 38,8. 30. Temp. 38. Abends 39. Bis zum 6. 5. abermals fieberfrei. Als das Sickers des Harnes aus der Wunde am 6. sistirt, Temp. am 7. Abends 38,8, am 11. Temp. 38. am 12. Temp. 38,9. Gleichzeitig Harn stärker eiterhaltig und klagt Pat. über Druck im Epigastrium. Am 18. ist die Wunde vernarbt. Bis zum 22. 6. Blasenausspülungen. Pat. stets fieberfrei, klagt über Druck im Epigastrium und dumpfen Schmerz in der linken Lumbalgegend. Vom 2.—4. kommen aus einer haarfeinen Fistelöffnung wieder einige Tropfen Harn. Am 5. verlässt Pat. das Bett. Harn trübe, wenig eiterhaltig. Am 17. ein Pustelchen im unteren Winkel der Narbe. Man gelangt von hier mit der Sonde in die Blase. Vom 18. 6. Fistel definitiv geschlossen. Der Harn war bald mehr oder weniger trübe, bald leicht eiterhaltig, so dass zeitweilig wieder Blasenausspülungen gemacht wurden. Am 7. 7. auf Wunsch des Vaters des Pat. bei recht gutem Allgemeinbefinden, aber mit beträchtlichem Blasenkatarrh entlassen. Gewicht des Steines 45,5 Grm., Durchmesser 5,1—4—2,8 Ctm.

45. J. Kriwagonoff, 3 Jahre, aufgen. 4. 3. 85. Heftige Steinbeschwerden seit dem 2. Jahre. Dickdarmvorfall mit Blutungen aus der Schleimhaut. Dehiscenz der geraden Bauchmuskeln. Sectio alta am 6. 3. 85. Die Peritonealfalte musste zurückgehalten werden. Am 8. Abends Temp. 38. Der fernere Verlauf fieberfrei. Hautwundränder in der Nähe des Drain etwas auseinander gewichen. 14. 3. Drain entfernt. Vom 17. Harn stets vollständig klar nur durch die Urethra; es restirt eine Bohnengrosse Granulationsfläche. 29. 3. Wunde complet vernarbt. Wegen Stuhlverhalten, Meteorismus wurden alle 3—4 Tage Wasserklystiere erforderlich. 15. 4. Pat. gut erholt entlassen. Gewicht des Steines 5,9 Grm., Durchmesser 2,8—2,1—1,3 Ctm.

46. A. Markin, 16 Jahre, aufgen. 15. 5. 85. Heftige Steinbeschwerden seit früher Jugend. Harn leicht trübe. Sectio alta am 16. 5. Während der Durchtrennung des prävesicalen Zellgewebes starker Blutstrahl, wie mir sonst beim hohen Blasenschnitt nicht begegnet; die Arterie sofort gefasst und unterbunden. Abends Temp. 37,7. Der fernere Verlauf ein fieberfreier. Der Harn bis zum 21. 5. blutig tingirt. Wundränder in der Nähe des Drain etwas auseinander gewichen. Harn zeitweilig trübe, demselben sind Eiterflocken beigemischt. 27. 5. Drain entfernt. Seit dem 30. Harn nur durch die Harnröhre. Am 2. 6. restirt ein feiner Granulationsstreif, welchen vom 8. an ein Schorf deckt. 18. 6. Wunde complet vernarbt. Am 13. 6., während dem Harn Eiterflocken beigemischt, Temp. 38,2. Seit dem 26. 6. Harn stets vollständig klar. 16. 7. Pat. vortrefflich erholt entlassen. Legt die 90 Werst nach Hause zu Fuss zurück. Gewicht des Steines 7,5 Grm., Durchmesser 3,2—2—1,8 Ctm. Laut Brief im Herbst 1885 gesund.

47. W. Schirow, 4 Jahre, aufgen. 23. 5. 85. Steinbeschwerden seit dem 2. Jahre. Harn klar. Sectio alta am 29. 5. Der Finger gelangt nicht rechtzeitig in die Blase. Die Peritonealfalte musste zurückgehalten werden. Abends Temp. 37,6. Im ferneren Verlaufe Temp. nie über 37,5. Wunde

bis auf das Lumen des Drain lineär vernarbt. 6. 6. Drain entfernt. Vom 8. 6. Harn stets vollständig klar nur durch die Harnröhre. Am 13. 6. Wunde complet vernarbt. Bei vortrefflichem Allgemeinbefinden am 22. 6. entlassen. Gewicht des Steines 1,5 Grm., Durchmesser 1,5—1,2—1 Ctm.

48. J. Schwizow, 5 Jahre, aufgen. 22. 5. 85. Harn klar. Sectio alta am 29. 5. Künstliche Respiration war 20 Minuten lang erforderlich. Die Temp. während des Verlaufes nicht über 37,4. 6. 6. Drain entfernt. Seit dem 7. 6. stets vollständig klarer Harn nur durch die Urethra; Wunde bis auf eine Erbsengrosse Granulationsfläche lineär vernarbt. Complet vernarbt am 13. 6. Es kam zur Vereiterung der Lymphdrüsen hinter der Ohrmuschel und waren Incisionen erforderlich. Am 20. 6. vollständig geheilt entlassen. Gewicht des Steines 0,8 Grm., Durchmesser 1,2—0,1—0,5 Ctm.

49. D. Molakanow, 5 Jahre, aufgen. 27. 5. 85. Harn klar. Wegen Scabies erst am 4. 6. Sectio alta. 5. Temp. 37,5, Abends 39,2. 6. Temp. 39,4, Abends 40,2. 7. Temp. 38,8, Abends 39,3. 8. Temp. 38,2, Abends 37,8. Bis zum 8. Harn stets blutig tingirt. Zunge belegt, heftiger Durchfall. Der fernere Verlauf fieberfrei. Die Wundränder auseinander gewichen. Harn leicht trübe. 18. 6. Drain entfernt. Seit dem 26. 6. aller Harn, leicht getrübt, durch die Harnröhre. Vom 28. an der Harn stets vollständig klar. Am 2. 7. restirt ein feiner Granulationsstreif. Am 16. 7., nach Abfall des Schorfes, Wunde complet vernarbt, beinahe lineär. 20. 7. bei vortrefflichem Allgemeinbefinden entlassen. Gewicht des Steines 5 Grm., Durchmesser 3—1,8—1,2 Ctm. Im Februar 1886 laut Brief gesund.

50. J. Rjabinin, 14 Jahre, aufgen. 29. 5. 85. Seit dem 3. Jahre heftige Steinbeschwerden. Sectio alta 4. 8. Vom 5.—8. geringes Fieber. Am Morgen des 6. und 7. Temp. 38,5, 38,4, am Abend des 5., 6. und 7. 6. Temp. 38,6, 39,6, 39. Harn bis zum 8. blutig tingirt. Fernerer Verlauf fieberfrei. Die Wundränder in der Nähe des Drain auseinander gewichen; die junge Narbe gedehnt. Da dem Harn Eiterflocken beigemischt, täglich Blasen-ausspülungen durch das Drain. 17. 6. Drain entfernt. Vom 20. an trüber Harn nur durch die Harnröhre; es restirt eine Bohne-grosse Granulationsfläche, welche seit dem 23. ein Schorf deckt. Harn seit dem 27. 6. stets vollständig klar. Wunde complet vernarbt am 8. 7. Pat. am 27. 7. vortrefflich erholt entlassen. Gewicht des Steines 9,5 Grm., in allen Durchmessern 2,8 Ctm.

51. W. Semin, 4 Jahre, aufgen. 27. 5. 85. Wegen Scabies erst am 4. 6. Sectio alta. Am 5. Temp. 37,6, Abends 39,6. 6. Temp. 38, Abends 39. Drain durch Blutgerinnsel älteren Datums verlegt. 7. Temp. 38,9, Abends 39,8. Der Knabe collabirt, Puls klein. Das Sensorium ist benommen. Am ganzen Körper, namentlich den Bauchdecken, ein Erythem, dabei ist die Haut leicht ikterisch. Zunge belegt, Durchfall. Vom 9.—11. Temp. 37,8—38,2. Der Harn ist trübe und erst am 11. 6. nicht mehr blutig tingirt. Im ferneren Verlaufe Temp. nicht über 37,5. Am 13. 6. wurden 2 Erbsen- bis Bohne-grosse Klumpen abgestorbener Zellgewebssetzen entleert. Bis zum 18. Harn eiterhaltig. 22. 6. Drain entfernt. Am 2. 7. restirt eine Linsengrosse Gra-

nulationsfläche, aus welcher Harn sickert. Am 7. 7. Fistel geschlossen. Narbe fast lineär. Harn auch bei der Entlassung am 28. 7. trübe. — Am 7. 8. wurde der Knabe wieder aufgenommen. Die Narbe ödematös, die Umgebung geröthet, entzündlich indurirt. Incision, worauf sich eiterhaltiger Harn im Strahl entleert. Drain eingeführt. Bauchlage. Am 15. 8. Drain entfernt. Der Harn wird nun wieder nur durch die Urethra entleert. Am 23. 8. complet vernarbt. Harn trübe noch bei der Entlassung am 28. 9. Gewicht des Steines 3,2 Grm., Durchmesser 2,4—1,8—1,2 Ctm. Im Decbr. 1885 den Knaben wiedergesehen; Harn leicht wolzig getrübt, Allgemeinzustand vortrefflich.

**52.** A. Kozin, 3 Jahre, aufgen. 16. 6. 85. Steinbeschwerden seit dem 1. Jahre. Dehiscenz der geraden Bauchmuskeln. Knabe äusserst anämisch. Milztumor in Folge von Febris intermittens. Sectio alta am 28. 6. Wegen rascher Contraction der Blase gelangte ich nur mit der Fingerkuppe in die Blase, was die Einführung der Wundhaken erschwerte. 29. 6. Morgens Temp. 38,5, Abends 38,2. Der fernere Verlauf fieberfrei. 8. 7. Drain entfernt. Stets vollkommen klarer Harn wird von nun an nur durch die Harnröhre entleert. Am 9. restirt ein feiner Granulationsstreif. Die Wunde complet vernarbt am 16. 7., fast lineär. Am 27. 7. vortrefflich erholt entlassen. Gewicht des Steines 0,3 Grm., Durchmesser 1,2—1—0,5 Ctm.

**53.** J. Makarow, 7 Jahre, aufgen. 1. 7. 85. Steinbeschwerden seit frühester Kindheit. Dehiscenz der geraden Bauchmuskeln. Harn klar. Sectio alta am 2. 7. Ich kam nur mit der Fingerkuppe in die Blasenwunde. Blutung lebhaft. Abends Temp. 37,7. Der fernere Verlauf ein fieberfreier. 10. 7. Drain entfernt. Stets vollständig klarer Harn von nun an durch die Harnröhre entleert. Am 16. restirt eine Bohnengrosse Granulationsfläche. Am 23. 7. Wunde fast lineär complet vernarbt. 28. 7. entlassen. Gewicht des Steines 4,5 Grm., Durchmesser 2,2—2,1—1,5 Ctm.

**54.** St. Schaschkin, 4 Jahre, aufgen. 25. 7. 85. Nicht grösser als ein 2 $\frac{1}{2}$ jähr. Knabe, Rhachitis, geht noch nicht, das Gesicht hat einen leidenden, greisenhaften Ausdruck. Die Abmagerung so hochgradig, dass das Knochengerüst überall vorspringt. Haut trocken und welk. Alle Schleimhäute blutarm. Puls klein. Temp. 38,4. Durchfall. Heftige Steinbeschwerden, Blasenkatarrh. Als letzter Versuch wird die Sectio alta am 26. 7. ausgeführt. Zertrümmerung der Phosphatschale. Während der Entfernung der Trümmer recht lebhaft Blutung. Abends Temp. 37,1. Durchfall (10 Stühle in der Nacht). 27. Temp. 39,4, Abends 38,9. Bis zum 3. 8. Temp. einmal 38,2. Am 3. und 6. Abends 39, 38,4. Hierauf die Temp. bis zum lethalen Ausgang nicht über 37,4. Wunde klapft. Ausser wenig Wein, Milch und Bouillon nimmt der Knabe nichts zu sich. Opiate, Adstringentien, Klystiere mit Arg. nitr. erwiesen sich gegen den Durchfall erfolglos. Eine ausgebreitete Bronchitis trat hinzu und erfolgte der Tod am 13. 8. 85. — Die Section am 14. ergab: Eiter in den Bronchien, starke Lungenblähung, Hyperämie der unteren Lappen. Magen contrahirt, Schleimhaut blass, mit vorspringenden Leisten. Dünndarm äusserst blass, 3 Folliculargeschwüre und Pigmentirung der



Peyer'schen Plaques. Im Dickdarm zahlreiche Folliculargeschwüre und Injection. Blasenwunde geschlossen. Blasenwand verdickt, gesund. Schleimhaut wenig verändert. Ureteren erweitert. Die linke Niere grösser als die rechte. Die Subst. cortic. links etwas verbreitert. Todesursache: Allgemeiner Marasmus, Folliculargeschwüre des Darmes, zumal die eiterige Bronchitis. Gewicht des Kernes und der Trümmer 10 Grm., Durchmesser des Kernes 2—1,5—1,3 Ctm.

55. G. Hareff, 13 Jahre, aufgen. 19. 8. 85. Steinbeschwerden seit frühester Jugend heftig. Harn trübe. Sectio alta 22. 8. Tiefstand der Blase trotz Injection von 8 Unzen Flüssigkeit. Einige Spitzen des Maulbeersteines brachen ab. Blutung recht lebhaft. Blasengrund mit dem Finger nicht zu erreichen. Der Verlauf vollständig fieberfrei. Am 27. Wunde bis auf das Lumen des Drain vernarbt. 1. 9. Drain entfernt. Am 14. findet sich beim Verbandwechsel eine Spitze des Maulbeersteines. Vom 8. Harn, leicht wolzig getrübt, nur durch die Harnröhre. Am 12. restirt eine Linsengrosse Granulationsfläche. 17. 9. Wunde complet vernarbt, lineär. Da der Harn am 17. 9. trübe, werden 2 Tage 2mal täglich Blasenausspülungen vorgenommen, worauf der Harn stets vollständig klar ist. Pat. bei blühendem Allgemeinzustande am 29. 9. entlassen. Gewicht des Maulbeersteines 5 Grm.

56. N. Waschurin, 23 Jahre, aufgen. 17. 8. 85. Steinbeschwerden seit dem 2. Jahre zeitweilig sehr heftig. Mässiger Blasenkatarrh. Sectio alta am 23. 8. Recht lebhafte Blutung aus einer Blasenarterie. Zertrümmerung der Steinschale. Abends Temp. 38,4. Vom 24.—26. 8. Abends Temp. 38,7 bis 38,9 bis 38,6, dann bis zum 29. Abends 37,8—38,1, Morgens Temp. nur am 25. 38,3, sonst normal. Bis zum 25. Harn blutig tingirt. Wunde bis auf das Lumen des Drain vernarbt. Der fernere Verlauf fieberfrei. 5. 11. Drain entfernt. Beim Verbandwechsel fand sich ein Schalenfragment. Vom 10. trüber Harn allein durch die Harnröhre entleert. Vom 13. Schorf. Am 17. 9. complet vernarbt, lineär. Da der Harn trübe, bis zum 20. 10. Blasenausspülungen. Wegen Entropium Operation, und da er nicht abgeholt wird, verblieb Pat. bis zum 11. 11. im Hospital, um dann den 150 Werst weiten Weg zu Fuss anzutreten. Gewicht des Steines und der Trümmer 130,2 Grm. Durchmesser 4,2—3,5—2,6 Ctm. Nach Monaten Pat. wiedergesehen, Harn klar, vollständig gesund.

57. J. Lumin, 12 Jahre, aufgen. 16. 8. 85. Seit frühester Jugend Steinbeschwerden. Harn wolzig getrübt. Bis zum 28. 8. fiebert Pat. Sectio alta am 29. 8. Abends Temp. 37,8. Im ferneren Verlaufe Temp. stets unter 37,4. Die Wundränder wichen auseinander. 8. 9. Drain entfernt. Stets vollständig klarer Harn wird nur durch die Harnröhre entleert. 30. 10. Wunde complet vernarbt. 6. 10. gut erholt entlassen. Gewicht des Maulbeersteines 3 Grm., Durchmesser 2—1,5—1,2 Ctm. Ende December 1885 laut Brief gesund.

58. D. Bobkow, 2 $\frac{1}{2}$  Jahre, aufgen. am 9. 9. 85. Harn klar. Sectio alta am 12. 9. Der Verlauf ganz fieberfrei. 20. 9. Drain entfernt. Seit dem 21. Harn stets vollständig klar nur durch die Harnröhre. Die Wunde bis

auf eine Linsengrosse Granulationsfläche linear vernarbt. Complet vernarbt am 30. 9. Am 12. 10. vortrefflich erholt entlassen. Gewicht des Steines 1 Grm., Durchmesser 1,8—1,2—1 Ctm.

59. W. Nefedeff, 6 Jahre, aufgen. 25. 9. 85. Steinbeschwerden seit dem 2. Jahre. Harn klar. Sectio alta 26. 9. Da die Respiration aussetzt, wird, nach Entleerung der Injectionsflüssigkeit aus der Blase, die künstliche Athmung eingeleitet. Es gelang nicht, rechtzeitig durch die zu geringe Wunde mit dem Finger in die Blase zu gelangen. Das Auffinden der Blasenwunde, während die Peritonealfalte zurückgehalten werden musste, war recht schwierig. Abends Temp. 38,4. Am Morgen des 27. und Abend des 28. Temp. 38. Der fernere Verlauf vollständig fieberfrei. 5. 10. Drain entfernt. Die Wunde bis auf die Granulationsfläche, wo das Drain gelegen, linear vernarbt. Vom 13. 10. an Harn, vollkommen klar, nur durch die Harnröhre, während ein Schorf die Granulationsfläche deckt. 15. 10. Wunde complet vernarbt. Pat., vortrefflich erholt, am 29. 10. entlassen. Gewicht des Steines 1,5 Grm., Durchmesser 1,7—1,5—0,9 Ctm.

60. W. Schaschkin, 2 $\frac{1}{2}$  Jahre, aufgen. 26. 9. 85. Heftige Steinbeschwerden seit dem 1. Jahre. Harn klar. Sectio alta am 3. 10. Nach etwa 3 Stunden ist der Verband etwas blutig durchtränkt. Im Drain steckt ein Blutgerinnsel. Die Blasengegend vorgewölbt, als sei die Blase prall gefüllt. Nach Entfernung des Gerinnsels aus dem Drain entleeren sich einige Tropfen blutigen Harns. Blut durch die Harnröhre entleert. 2 Nähte wurden entfernt. Abends Temp. 36,2. Der Knabe blass, gebärdet sich unbändig. Im Drain ein Blutgerinnsel. Blutiger Harn sickert in sehr geringer Menge. Die Temp. am Abend des 4. 38,2, sonst bis zum 17. normal. Bis zum 7. erscheint die Blasengegend vorgewölbt; der Leib ist meist meteoristisch aufgetrieben und besteht Stuhlverhalten. Am 5. und 6. in der Umgebung der Wunde und oberhalb des rechten Poupart'schen Bandes bis zur Spina oss. ilei das Farbenspiel ausgetretenen Blutes wahrnehmbar. Am 7. entleert sich beim Reinigen des Drain ein grosses, festes, bräunlich verfärbtes, geruchloses Blutgerinnsel und eine Menge kleiner Blutgerinnselpartikel, und zwar bei jedem Verbandwechsel. Bis zum 11. wurde  $\frac{1}{2}$  proc. Carbolsäurelösung in die Blase injicirt, wobei stets eine Menge Blutgerinnselpartikel und auch grössere bräunlich gefärbte Gerinnsel, die geruchlos waren, entleert wurden. Seit dem 12. keine Gerinnsel mehr, Harn klar. Der Knabe hat sich bis zum 17. recht gut erholt. Am 17. 10. Drain entfernt. Abends Temp. 38,3, Meteorismus. Am 18. Temp. 38,7, hellgrüner Belag am oberen Wundwinkel. Ein schweres Erysipel wandert über den ganzen Körper, nur den Hals und den Kopf verschonend. Vom 18. 10. bis 10. 11. beständig hoch fiebernd, Morgens über 38,5, Abends meist über 39,3, 4mal bis 40. Am 10. hatte das Erysipel die Fusszehen erreicht, während dasselbe bis zum unteren Drittel des rechten Vorderarmes und bis zur Mitte des linken Vorderarmes gewandert. Der Knabe ist erschreckend heruntergekommen. Geringer Decubitus, entsprechend der Wirbelsäule. Vom 14.—17. Husten und wieder Fieber. Erst vom 20. 11. Pat. fieberfrei. Am 22. 11. Wunde complet geheilt. Der Harn wurde stets

vollständig klar durch die Harnröhre entleert. Außerst langsam erholt sich das Kind und wurde erst am 2. 1. 86 entlassen. Gewicht des Steines 0.8 Grm., Durchmesser 1,8—1—1 Ctm. Am 30. März laut Brief Knabe gut erholt, vollständig gesund.

**61.** J. Grabschew, 10 Jahre, aufgen. 2. 10. 85. Vom 2. Jahre recht heftige Steinbeschwerden. Harn wolzig getrübt. Am 3. 10. Sectio alta. Abends Temp. 38,6. 4. Temp. 37,3, Abends 38. Der fernere Verlauf vollständig fieberfrei. Am 11. klaffen die Wundränder in der Nähe des Drain, während die junge Narbe gedehnt ist. 12. Drain entfernt. Vom 14. aller Harn durch die Harnröhre, vom 15. Harn stets vollständig klar. Am 29. restirt eine Erbsengrosse Granulationsfläche, welche am 5. 11. complet vernarbt ist. 10. 11. Pat. vortrefflich erholt entlassen. Gewicht des Steines 7,2 Grm., Durchmesser 3—2,3—1,5 Ctm.

**62.** L. Mischarin. 18 Jahre, aufgen. 13. 10. 85. Zeitweilig sehr heftige Steinbeschwerden seit dem 3. Jahre. Harn klar. Am 15. 10. 85 Sectio alta. Abends Temp. 38. Vom 17.—21. geringes Fieber. Am Abend des 17. 38,5, sonst 38—38,4. Am Morgen des 19. Temp. 38,3, sonst normal. Der fernere Verlauf fieberfrei. Die Wunde vernarbt bis auf das Lumen des Drain. Narbe gedehnt. Am 29. Drain entfernt. Seitdem wird trüber Harn nur durch die Harnröhre entleert. Am 7. 11. Harn leicht wolzig getrübt. Am 27. 11. restirt noch ein schmaler Granulationsstreif und erst am 4. 12. Wunde complet vernarbt. Der Harn war auch bei der Entlassung am 30. 12. noch leicht getrübt. Gewicht des Maulbeersteines 1,7 Grm., Durchmesser 2—1,5—1,1 Ctm. Ende Februar 1886 Pat. laut Nachrichten vollständig gesund.

**63.** T. Golubkoff, 5 Jahre, aufgen. 16. 10. 85. Steinbeschwerden seit dem 2. Jahre. Harn klar. Sectio alta 17. 10. Die Peritonealfalte musste zurückgehalten werden. Abends Temp. 37,8. Am Abend des 18. und 19. Temp. 40, 39,4, am 20. und 21. Temp. 38,4, 38,2. Am Morgen des 19. Temp. 38, des 20. 38,5. Während dieser Fiebertage Durchfall, Auftreibung des Leibes und Erythem am Unterleibe. Der fernere Verlauf vollständig fieberfrei. Die Wundränder auseinander gewichen. Vom 24.—29. 2 mal täglich Carbolwasserinjection durch das Drain in die Blase, weil der Harn trübe ist und Eiterflocken enthält. 29. 10. Drain entfernt. Pat. liegt von nun an trocken. Der Harn wird nur leicht wolzig getrübt entleert. 27. 11. Wunde complet vernarbt. Harn meist ganz klar. Am 13. 12. gut erholt entlassen. Gewicht des Steines 3,5 Grm., Durchmesser 2,3—2—1,2 Ctm.

**64.** J. Schischkoff, 6 Jahre, aufgen. 28. 11. 85. Heftige Steinbeschwerden seit dem 2. Jahre. Harn klar. Sectio alta am 30. 11. Die Peritonealfalte musste zurückgehalten werden. Der Blasenschnitt fiel zu klein aus; nur die Fingerspitze fixirte die Blase. Abends Temp. 37,6. 1. 12. Temp. 37,4. Abends 38,5. Der fernere Verlauf fieberfrei. Die Wunde bis auf einen schmalen Granulationsstreifen linear vernarbt. Vom 15. 12. an aller Harn durch die Harnröhre, stets vollständig klar. Am 20. 12. Wunde complet vernarbt. 11. 1. 86 entlassen. Gewicht des Steines 1,8 Grm., Durchmesser 1,7—1,4—1 Ctm. Laut Brief März 1886 gesund.

**65. D. Makaroff, 25 Jahre, aufgen. 4. 12. 85.** Elend aussehender junger Mann. Bis zum 9. Jahre heftige Steinbeschwerden, dieselben darauf wieder heftig nur im letzten Jahre. Harn trübe, schleimig-eiteriger Bodensatz. Sectio alta am 5. 12. Abends Temp. 38. Am Abend des 6. und 7. Temp. 38,6. Der fernere Verlauf fieberfrei. Am 12. Drain entfernt,  $\frac{2}{3}$  der Wunde lineär vernarbt. Aller Harn wird seit dem 18. 12. durch die Harnröhre entleert, derselbe bis zum 10. 1. zeitweilig leicht getrübt, dann stets vollständig klar. 2. 1. restirt ein feiner Granulationsstreif. Wunde complet vernarbt am 10. 1. 19. 1. entlassen. Harn klar beim Wiedersehen des Pat. im Februar. Gewicht des Maulbeersteines 4 Grm., in allen Durchmessern 2,5 Ctm.

**66. J. Fedoroff, 15 Jahre, aufgen. 5. 12. 85.** Knabe elend. Heftige Steinbeschwerden seit dem 1. Jahre, gegenwärtig sind dieselben unträglich. Dehiscenz der geraden Bauchmuskeln. Der Harn setzt einen schleimig eiterigen Bodensatz. Sectio alta am 10. 12. Die Peritonealfalte sichtbar. Abends Temp. 38,5. Am 11. Temp. 38. Abends 37,6. Der weitere Verlauf fieberfrei. Die Wundränder wichen ganz auseinander. Harn trübe. Einige Tage Blasenausspülungen durch das Drain vorgenommen. 21. 12. Drain entfernt. Am 17. 1. restirt eine geringe Granulationsfläche, aus welcher während der Harnentleerung einige Tropfen Harn kommen. Seit dem 25. 1. liegt Patient trocken. Am 29. 1. Wunde complet vernarbt. Pat., gut erholt, wird am 20. 2., nachdem der Harn längere Zeit stets klar, entlassen. Gewicht des Steines 16 Grm., Durchmesser 3,7—2,5—2,2 Ctm. Ende April Patient blühend, Harn klar.

**67. P. Kostjunin, 10 Jahre, aufgen. 31. 12. 85.** Steinbeschwerden seit dem 1. Jahre. Harn trübe. Sectio alta am 3. 1. 86. Abtrümmerung der Steinschale des einen Steines. Abends Temp. 38. 4. Temp. 38,2, Abends 39,6. 5. Morgens und Abends Temp. 38,6. 6. Temp. 38,3, Abends 38,6. Der Harn ist blutig tingirt und besteht Durchfall. Vom 6.—10. Abends Temp. bis 38. Wunde klappt. Durch Injection in die Blase wurden vom 7.—10. Blutgerinnsel älteren Datums fortgeschwemmt. 12. 1. Blasenausspülungen aufgegeben. Am 15. Drain entfernt. Seit dem 25. 1. trüber Harn nur durch die Urethra. Ein feiner restirender Granulationsstreifen ist erst am 4. 2. complet vernarbt. Harn längere Zeit trübe, dann vollständig klar. 27. 2. entlassen. Gewicht des einen Steines 4,5 Grm., Durchmesser 2,2—1,8—1,4 Ctm.; Gewicht des anderen Steines 6 Grm., Durchmesser 2,5—2—1,9 Ctm. Ende März Pat. gesund, Harn klar.

**68. J. Tschurbanoff, 28 Jahre, aufgen. 3. 1. 86.** Harn trübe, starker Bodensatz, Eitergerinnsel und Blut. Sectio alta 8. 1. Abends Temp. 37,8. Vom 9.—12. Temp. Morgens zwischen 37,5—37,9; am Abend des 10. 38,8, sonst 38,3. 38,2. Der fernere Verlauf fieberfrei. 13. 1. Drain entfernt, Wunde bis auf das Lumen des Drain lineär vernarbt. Vom 18. 1. bis 5. 2. restirt eine Bohnengrosse Granulationsfläche, aus welcher Harn sickert. Vom 6. an trüber Harn nur durch die Harnröhre. 14. 2. complet vernarbt. Bis Anfang März Blasenausspülungen. 10. 3. 86 Harn noch leicht wolkig getrübt, Pat. entlassen. Gewicht des Steines 17 Grm., Durchmesser 3,1—3,1—2,8 Ctm. Im Mai gesund, Harn klar (laut Brief).

**69.** F. Larin, 11 Jahre, aufgen. 10. 1. 86. Steinbeschwerden seit dem 2. Jahre. Harn trübe. Sectio alta 24. 1. Abends Temp. 37,8. 25. Temp. 38,9, Abends 40. 26. Temp. 38,5, Abends 40,8. 27. Temp. 39,3, Abends 39,7. Am Abend des 28. und 29. Temp. 39,6, 38,8. Bronchitis. Die Hautwundränder mit der Sonde getrennt. Vor den zusammengeheilten geraden Bauchmuskeln etwas Eiter. Vom 30. 1. bis 18. 2. fiebert Pat. Abends beständig; die Temp. 2 mal 39, wiederholt 38,5. Am 2. 2. dem Harn Eiterflocken beigemengt. Drain am 12. Tage entfernt. Alle 3—4 Tage sind Wasserklystiere erforderlich. Vom 24. 2. Harn nur durch die Harnröhre. Am 15. 3. Wunde complet geheilt. Seit dem 21. 2. Harn stets klar. 8. 4. gut erholt entlassen. Gewicht des Steines 11,5 Grm., Durchmesser 5,5—2,5—1,9 Ctm. Laut Brief im Mai gesund.

**70.** G. Gorochow, 9 Jahre, aufgen. 1. 2. 86. Knabe elend. Heftige Steinbeschwerden seit 4 Jahren. Harn trübe, eiterig-schleimiger Bodensatz. Vorfall des Dickdarmes. Sectio alta 4. 2. Exaerese nicht ohne Quetschung des prävesicalen Zellgewebes. Einige Stunden nach der Operation geringe Nachblutung. Gerinnsel durch die Urethra entleert. Abends 37,7. Vom 5. bis 9. geringes Fieber; Morgens 2 mal 38,2, 1 mal 38,4, Abends 2 mal 39,2, sonst 38,4—38,7. Die Wunde klappt. Harn trübe. 9. 2. Drain entfernt. Der fernere Verlauf fieberfrei. 13. 2. entleert sich bei der Blasausspülung ein kleines Stück abgestorbenen Zellgewebes. Erst seit dem 13. 3. Harn nur durch die Harnröhre. 25. 3. Wunde complet vernarbt. Seit dem 20. 3. Harn stets vollständig klar. Knabe vortrefflich erholt am 11. 4. entlassen. Gewicht des Steines 7 Grm., Durchmesser 2,7—2,4—1,6 Ctm.

**71.** J. Sischkin, 3 1/2 Jahre, aufgen. 3. 2. 86. Steinbeschwerden seit dem 2. Jahre. Harn klar. Sectio alta 4. 2. Die Blase entglitt dem eingeführten Finger. Abends Temp. 37,5. 5. Temp. 38, Abends 38,6. Der fernere Verlauf bis zum 6. 3. fieberfrei. Die Wundränder wichen auseinander. 9. 3. Drain entfernt. Vom 25. 2. stets klarer Harn nur durch die Harnröhre; von der Wunde restirt ein schmaler Granulationsstreifen. Vom 6.—8. 3. Temp. 38—38,4; ein rechtsseitiger Bubo inguinalis wurde am 8. eröffnet. Am 22. 3. Wunde complet vernarbt. Am 5. 4. bei vortrefflichem Allgemeinbefinden entlassen. Gewicht des Steines 2 Grm., Durchmesser 2,2—1,6—1 Ctm.

**72.** K. Saulin, 16 Jahre, aufgen. 3. 2. 86. Steinbeschwerden angeblich seit 6 Jahren. Harn stark getrübt. Wegen Scabies Sectio alta erst am 20. 2. 86. Das prävesicale Zellgewebe zum Theil den Bauchmuskeln adhärent. Abends 37,6. Der Verlauf bis zum 11. 3. vollständig fieberfrei. Die Wunde vernarbt bis auf das Lumen des Drain. 27. Drain entfernt. Seit dem 1. 3. mässig trüber Harn stets nur durch die Harnröhre. Am 11. 3. klagt Pat. über dumpfen Schmerz in der linken Lumbalgegend, Kopfschmerz, Temp. Abends 39,5. Vom 12.—21. fiebert Pat. hoch; die Temp. Morgens meist über 38, Abends 4 mal 40, sonst meist über 38,8, dazwischen mitunter ganz fieberfrei. Deutliche Milz- und Leberschwellung, Leberrand palpabel. Durchfall vorhanden. Während die Schmerzen in der Lumbalgegend bald nachliessen, blieb

der Harn längere Zeit trübe. Vom 22.—26. Temp. zuweilen 38,2, dann ist Pat. fieberfrei. 28. 3. Wunde complet vernarbt. Seit dem 1. 4. Harn vollständig klar. 8. 4. Pat. gut erholt entlassen. Gewicht des Steines 10,5 Grm., Durchmesser 3—2,5—2,1 Ctm.

73. W. Tanjuschin, 5 Jahre, aufgen. 13. 3. 86. Harn stark getrübt. Schleimig-eiteriges Sediment. Steinbeschwerden seit dem 2. Jahre. Sectio alta 22. 3. Die Blase contrahirt sich so rasch, dass ich nicht rechtzeitig in dieselbe gelangte. Zertrümmerung der Steinschale. 23. Temp. 38,6, Abends 38,5. 24. Temp. 37,6, Abends 38. Der fernere Verlauf fieberfrei. 29. 3. Drain entfernt. Die junge Narbe stark gedehnt. Seit dem 3. 4. Harn stets vollständig klar nur durch die Harnröhre. 10. 4. restirt eine Erbsengrosse Granulationsfläche. 20. 4. Wunde complet vernarbt. Am 30. Pat. gut erholt entlassen. Gewicht des Steines und der Trümmer 5 Grm.

74. W. Uwarow, 6 Jahre, aufgen. 19. 3. 86. Steinbeschwerden gering. Harn klar. Vom 19.—24. fiebert der Knabe, Abends meist über 38,5. Sectio alta am 31. 3. 1. 4. Temp. 37,8, Abends 39. 2. Temp. 39, Abends 38,3. 3. Temp. 38, Abends 38,3. Der fernere Verlauf fieberfrei. 5. 4. Drain entfernt. Vom 11. an wird der Harn leicht wolkig getrübt, vom 14. an stets vollständig klar nur durch die Urethra entleert. Am 17. restirt die Uebernarbung einer kleinen Granulationsfläche. 20. 4. Wunde complet vernarbt. 1. 5. geheilt entlassen. Gewicht des Steines 2 Grm., Durchmesser 1,8—1,5—1,2 Ctm.

### Nachtrag L

Seit dem Abschluss vorliegenden Berichtes im April habe ich noch 13 Mal Gelegenheit gehabt, den hohen Blasenschnitt auszuführen. 11 der Operirten sind bereits geheilt entlassen, einer geht baldiger Genesung entgegen, während der Ausgang bei einem vor 126 Tagen Operirten noch fraglich erscheint.

Der Allgemeinzustand dieser Steinkranken war ein befriedigender bei 11. Zwei dagegen waren sehr elend. Vollständig klar war der Harn vor der Operation nur bei 2 Kranken, mehr oder weniger trübe bei 7, eiterhaltig bei 1, zersetzt und eiterhaltig bei 3. Nach der Operation dagegen vollständig klar bei 5, zeitweilig trübe, später klar bei 4, noch bei der Entlassung leicht wolkig getrübt bei 1, zeitweilig eiterhaltig, später vollständig klar bei 2, wochenlang stark eiterhaltig bei 1.

Diese Steinkranken standen im Alter: Von 4 Jahren 1 (Gewicht des Steines 17 Grm.), von 5—10 Jahren 6 (Gewicht der Steine 14—2,5—17—4—7—2 Grm.), von 10—12 Jahren 2 (Ge-

wicht der Steine 17,5 [2 Steine] bis 3 Grm.), von 17 Jahren 2 (Gewicht der Steine 25—20 Grm.), von 26 Jahren 2 (Gewicht der Steine 19—6 Grm.). Der fernere Verlauf war ein fieberfreier bei 4. Im Anschluss an die Operation wiesen 7 ein geringes Fieber auf und 2 fieberten hoch. Das Peritoneum kam während der Operation keinmal zu Gesicht. Die Blutung war 11 Mal gering. 2 Mal kam es zu geringer Nachblutung; 2 Mal bei Knaben im Alter von 5—8 Jahren (No. 79 und 80) aber einige Stunden nach der Operation zu beträchtlicher Nachblutung, welche die Entfernung der Wundnähte, die Lösung und Fortschwemmung der Blutgerinnsel aus dem prävesicalen Raum und der Blase nach Einlegung der Wundhaken veranlasste. Ein spritzendes Gefäß wurde beide Male nicht gefunden, 3—4 lebhaft blutende Stellen des Wundcanals wurden gefasst und unterbunden. Durch die Wundhaken der Assistenten, das Suchen nach der Quelle der Blutung und das Abtupfen des Blutes etc. war beide Male der Wundcanal nicht unbeträchtlich gezerzt und gequetscht worden. Nur bei dem Einen stand die Blutung; der Harn war Tags darauf bereits klar und der Verlauf ein fieberfreier. Beim Anderen musste dagegen wegen parenchymatöser Blutung der Wundcanal in der Umgegend des Drains mit Jodoformmarly tamponnirt werden. Der Tampon wurde erst am 3. Tage entfernt. Dieser Operirte fieberte im Anschluss an die Operation 8 Tage lang hoch. Da dem Harn Eiterflocken beigemischt, waren Blasenausspülungen erforderlich. Patient war hierauf 11 Tage lang fieberfrei. Nach Entfernung des Drains am 12. Tage exacerbirt der Blasencatarrh; Patient fiebert auf's Neue Wochenlang. Wiedereinführung des Drains am 21. Tage. Blasenausspülungen bis zum 37. Tage. Seit dem 57. Tage wurde trüber Harn allein durch die Urethra entleert. Am 71. Tage der Harn stark eiterhaltig (milchig trübe). Das Fieber steigert sich, die Narbe ödematös; ein kurzes Drain wird in den Fistelgang eingelegt. Am 76. Tage wird nur eine sehr geringe Menge Harns entleert. Der Knabe ist collabirt. Galliges Erbrechen. Zum ersten Mal wird über durch Druck sich steigernden Schmerz in der linken Nierengegend geklagt. (Nach der bestimmten Angabe der Mutter aber soll der Knabe an zeitweilig auftretenden Schmerzen in der linken Nierengegend schon vor der Operation gelitten haben.) Ein Drain wurde wieder bis in die Blase eingelegt, worauf sich Patient erholt. Am 84. und

85. Tage reichlicher Abgang von Harnries während der Blasen-ausspülung. Wegen milchiger Trübung des Harnes täglich 2 Mal Blasenausspülungen. Am 116. Tage Fistel geschlossen. Zeitweilig exacerbirendes hectisches Fieber vom 21. bis 126. Tage, welche bereits seit der Operation verflossen sind. In letzter Zeit ist der Harn fast klar, der Patient aber elend. Der Ausgang wegen links-seitiger Pyelitis unbestimmt.

Bei 2 Knaben verzögerte sich die Vernarbung ausserordentlich. Bei dem einen war die Wunde bereits am 19. Tage geheilt und Patient ausser Bett. An einer Stelle brach die Narbe am 27. Tage oberflächlich auf. Am 46. Tage Evidement der schwammigen Granulationen oberhalb der Symphyse und Entfernung einer Naht. (Ausnahmsweise war antiseptische Seide statt Catgut verwandt worden.) In der Folge musste das Evidement wiederholt werden und erst am 124. Tage war Alles vernarbt, während der Harn seit dem 16. Tage nach der Operation nie mehr aus der Wunde entleert wurde. Beim Anderen restirte eine Harnfistel, aus der stets bei der Harnentleerung einige Tropfen klaren Harns sickerten. Nach wiederholter Auslöfelung und consequenter Höllensteinätzung schloss sich aber die Fistel bleibend am 143. Tage.

Die beiden 17jährigen Steinkranken waren elend, der Harn zersetzt und eiterhaltig. Dem Einen wurde ein Pfeifenstein extrahirt und wurden mit dem Finger und scharfen Löffel alte Gerinnsel und Harnries von den Wandungen der Prostatahöhle fortgeschabt. Die Entfernung des in einem Divertikel am Blasengrunde festsitzenden Steines beim Anderen war schwieriger. Bei Beiden zertrümmerte der Blasentheil des Concrements. Die Form des Divertikelsteines erinnert an ein abgesägtes unteres Femurende, nur hat man statt der Patella einen Condylus hinzuzudenken. Das Hinauf- und Entgegendrängen des Steines durch den Finger eines Assistenten vom Dickdarm aus erleichterte in beiden Fällen sehr die Ablösung und Befreiung des Steines. Am 11. Tage entleerte sich beim Ersteren ein necrotischer, mit Harncrystallen besetzter Gewebsetsen. Der fernere Verlauf war bei Beiden ein günstiger (nur geringes Fieber). Heilung. da die Wundränder auseinandergewichen, erst am 40. resp. 60. Tage. Der Harn nur beim Letzten bei der Entlassung leicht wolkig getrübt. Der Verlauf bei den Uebrigen war ein günstiger.

Von 87 Operirten sind also nur 2 gestorben. Ungeachtet des



häufigen Blasenkatarrhs wurde während des Heilungsverlaufes überhaupt nur von 6 Operirten über Schmerz in der Nierengegend geklagt (No. 12, 30, 44, 72, 80 und 83). Zwei derselben sind, laut Nachrichten nach längerer Zeit, gesund (No. 12, 30). Zwei wurden bei gutem Allgemeinbefinden und einen klaren Harn entleerend entlassen, während der schliessliche Ausgang von 44 und 80 noch, wegen Symptomen von Pyelitis, fraglich erscheinen dürfte.

Das von mir erzielte Resultat in Betreff der Mortalität spricht gegen die von Prof. v. Volkmann, Prof. König und, an der Hand eines grösseren Beobachtungsmaterials, von Dr. Schmitz betonte hohe Lebensgefahr der Epicystotomie. Wenn v. Volkmann auf den hohen Blasenschnitt als die Idealoperation der Zukunft hingewiesen hat, welche zu cultiviren und weiter auszubilden Pflicht der Chirurgen sei, so wird gewiss mein quo ad vitam der Operirten erzieltes günstiges Resultat hierzu gleichfalls auffordern.

Gewiss werden wir durch Vervollkommnung der Operationstechnik, zumal aber der Nachbehandlung, nach dem hohen Blasenschnitt, in Zukunft auch bessere Resultate in Betreff des Heilungsverlaufes erzielen.

Das bestmögliche Resultat aber wird auch in Zukunft wohl nur durch sorgfältige Auswahl unter den Operationsmethoden für jeden einzelnen Fall zu erreichen sein.

## Nachtrag II.

15 Mal habe ich noch den hohen Steinschnitt ausgeführt.

Das Peritoneum kam nur 2 Mal zu Gesicht. Die Blutung während der Operation war eine geringe; 1 Mal trat eine heftige Nachblutung ein. 12 dieser Operirten sind bereits geheilt und entlassen. Von den 3 noch im Hospital Befindlichen ist bei 2 die Wunde complet vernarbt, während bei dem dritten noch eine haarfeine Fistel restirt.

2—	5 Jahre alt	waren	5	Patienten	(Gewicht der entfernten Steine 10 [2 St.], 2, 0,7, 1,8 [5 St.], 7 Grm.),
5—10	"	"	4	"	(Gew. d. St. 7,7, 15, 3, 12,5 Grm.),
13	"	"	2	"	(Gew. d. St. 17, 18 Grm.),
15	"	"	1	"	(Gew. d. St. 45 Grm.),
17	"	"	1	"	(Gew. d. St. 17 Grm.),
20	"	"	2	"	(Gew. d. St. 42, 43 Grm.).

Der Allgemeinzustand der Kranken vor der Operation war bei 8 ein befriedigender; 5 waren elend, 2 sehr elend. Vor der Operation klarer Harn bei einem, wenig trübe bei 9, stark getrübt bei 3, zersetzt und eiterhaltig bei 2. Nach der Operation Harn klar bei 8, zeitweilig trübe, dann klar bei 5, trübe und zeitweilig eiterhaltig bei 2 Kranken.

Einer dieser Letzteren (13 Jahre alt) kam mit Blasenkatarrh (zersetstem, eiterhaltigen Harn) zur Operation. Nach der Operation fieberfrei. Auffallende Trockenheit und Injection der Conjunctivalschleimhaut. Am Abend des 3. Tages Kopfschmerz, in der Nacht ein schwerer urämischer Anfall. 4 Stunden lang Verlust des Bewusstseins, und beinahe ohne Unterbrechung sich wiederholende allgemeine klonische Krämpfe. Stürmische, unregelmässige Herzthätigkeit. Der Anfall ging vorüber und hat sich nicht mehr wiederholt. Der Harn leicht alkalisch, zeitweilig eiterhaltig, zeigt Spuren von Eiweiss. In der Folge kam es 2 Mal zu 3- bis 5tägigem hohen Fieber. Wunde complet vernarbt erst am 96. Tage. (Längere Zeit nach der Entlassung habe ich den Kranken gut erholt wiedergesehen.)

Beim anderen (20jährigen) Kranken, welcher wegen schwerer Steinbeschwerden, trotz grosser Anämie und eines palpablen Wechselfieber-Milztumors, zur Operation kam, wurde während der Unterbindung einer spritzenden Arterie in der Tiefe prävesicales Zellgewebe mitgefasst. Es kam in der Folge zur Abstossung einer geringen Menge Zellgewebes und zur Exacerbation des Blasenkatarrhs. 2 Mal 5- bis 7tägiges hohes Fieber unter Zunahme des Milztumors. Wunde complet vernarbt erst am 68. Tage.

Bei einem 6jährigen Knaben, bei welchem vom 16. Tage an der Harn stets klar durch die Harnröhre entleert wurde, war die definitive Vernarbung (am 42. Tage) durch die späte Ausstossung einer Seidenligatur bedingt.

Zur Stillung einer starken parenchymatösen Blutung (bei einem 13jährigen) war die Jodoformmarlytamponnade der Wunde erforderlich. In der Folge geringes Fieber, die Wunde aber complet vernarbt erst am 57. Tage.

Bei einem 2 $\frac{1}{3}$  Jahre alten Knaben, der nur an den ersten 3 Tagen hoch fieberte, bei welchem der Harn stets klar war, restirt noch am 58. Tage eine haarfeine Fistelöffnung, aus der nur selten, während der Harnentleerung, einige Tropfen Harn kommen. Baldige Schliessung der Fistel steht zu erwarten.

Bei den Uebrigen trat die complete Vernarbung ein: 3 Mal am 22. Tage, 2 Mal am 23. Tage, je einmal am 25., 28., 31., 33. und 36. Tnge. Der Verlauf ganz fieberfrei bei 5 Patienten, fast fieberfrei bei 2. Im Anschluss an die Operation fieberten gering 3, hoch 1 Patient. 2 fieberten auch im ferneren Verlauf.

Im Ganzen sind somit von mir 102 hohe Steinschnitte gemacht

worden. Es starben 2 Operirte, davon der eine (No. 54) unabhängig von der Operation, Mortalität 1 pCt.

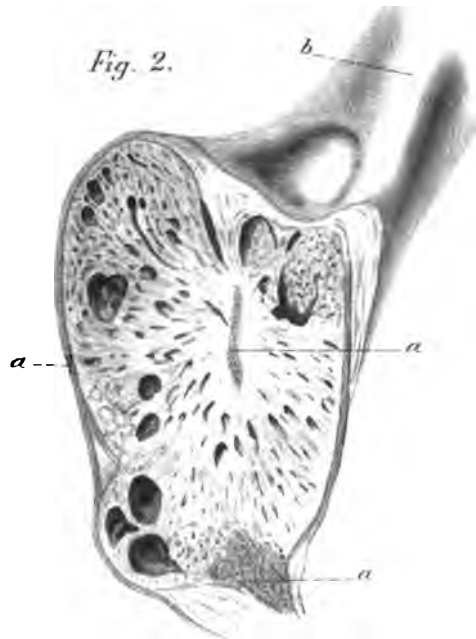
Hier sei noch erwähnt, dass der Zustand des Knaben (No. 80) mit Pyelonephritis und Paranephritis sich nach ausgeführtem Lumbalschnitt gebessert hat. Doch restirt noch gegenwärtig eine wenig Eiter und Harn secernirende Fistel in der Lumbalgegend. Seit der Vornahme der Epicystotomie an diesem Kranken ist beinahe ein Jahr verflossen.




*Fig. 6.*

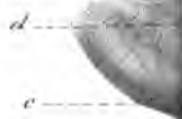

*Fig. 2.*

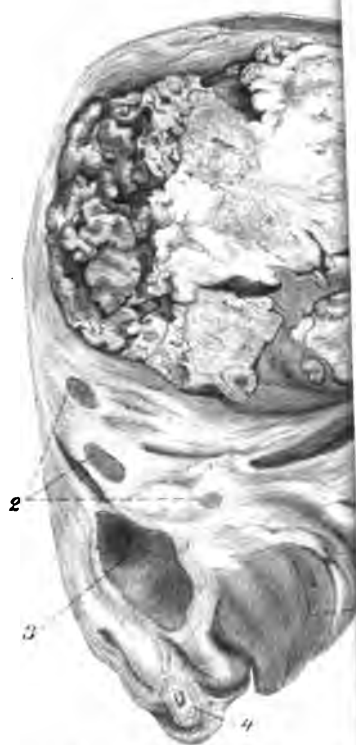

*Abb. Schütze Lith. Inst. Berlin.*





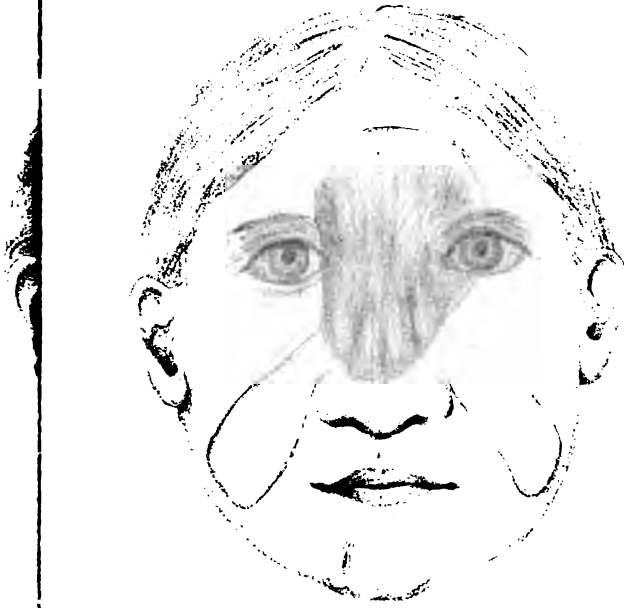*Fig. 3.*



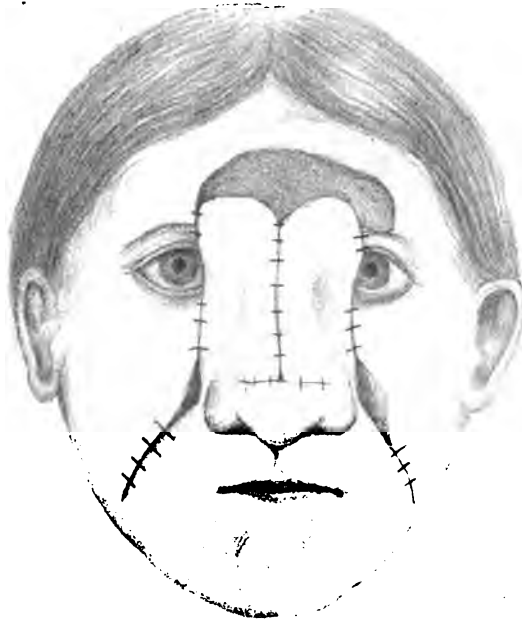
*n. Langenbeck's Archiv Bd*



*Fig. 3a*





*Fig. 3b*











**ARCHIV**  
FÜR  
**KLINISCHE CHIRURGIE.**

BEGRÜNDET

von

**Dr. B. von LANGENBECK,**  
weil. Wirklichem Geh. Rath und Professor der Chirurgie.

HERAUSGEGEBEN

VON

**Dr. E. v. BERGMANN,**  
Prof. der Chirurgie in Berlin.

**Dr. Th. BILLROTH,**  
Prof. der Chirurgie in Wien.

**Dr. E. GURLT,**  
Prof. der Chirurgie in Berlin.

**SECHSUNDDREISSIGSTER BAND.**

**DRITTES HEFT.**

(Mit 2 Tafeln Abbildungen und Holzschnitten.)

BERLIN, 1887.

VERLAG VON AUGUST HIRSCHWALD.

N.-W. Unter den Linden No. 68.



# Inhalt.

---

	Seite
XXV. Zur Geschichte der Tracheotomie bei Croup und Diphtherie, besonders in Deutschland. Von Dr. Bernhard Schuchardt	527
XXVI. Ein Verfahren beliebig grosse Stücke aus Kröpfen ohne Tamponnade und Blutverlust zu entfernen. Von Dr. Eugen Hahn	605
XXVII. Klinische und experimentelle Beiträge zur Frage der Ligatur der Schenkelvene unterhalb des Ligamentum Poupartii. Von Dr. Alexander von Koretzky . . . . .	614
XXVIII. Ueber Hydrocele neonatorum. Von Dr. Wilhelm Wechselmann . . . . .	627
XXIX. Beiträge zur chirurgischen Behandlung des Ileus. Von Dr. M. Schede . . . . .	635
XXX. Beiträge zur Endoskopie der männlichen Harnblase. Von Dr. Max Nitze. (Hierzu Tafel VIII und Holzschnitte.) . . . .	661
XXXI. Fünfzig Kropfexcisionen. Ein Beitrag zur chirurgischen Behandlung der Kröpfe. Von Dr. D. G. Zesas. (Hierzu Tafel IX, Fig. 1—4.) . . . . .	733
XXXII. Ueber die chirurgische Behandlung der Blasenectopie. Von Dr. D. G. Zesas. (Hierzu Tafel IX, Fig. 5—8.) . . . . .	753

---



## XXV.

# Zur Geschichte der Tracheotomie bei Croup und Diphtherie, besonders in Deutschland.

Von

**Dr. Bernhard Schuchardt**

in Gotha.

Die Operation der Tracheotomie, welche bei den verschiedensten Behinderungen des Athmens von Seiten des Eingangs der Respirationewege schliesslich als Lebensrettung einzutreten hat, wie bei den Erhängten die rechtzeitige Entfernung des einschnürenden Strickes, wie bei im Wasser Untergesunkenen die rechtzeitige Entfernung derselben aus dem Wasser und des eingedrungenen Wassers aus den Athmungswegen, wird gegenwärtig zu diesem Zwecke (abgesehen von sonstigen Behinderungen des Athmens, insbesondere auch durch fremde, in die Luftwege eingedrungene Körper), vor Allem auch bei Croup und Diphtherie, in so ausgedehntem Maasse ausgeführt, dass die jährlichen Mittheilungen von solchen Fällen, besonders aus den grösseren Krankenanstalten grosser Städte, sehr grosse Zahlen repräsentiren. Und so zweifelt wohl gegenwärtig Niemand mehr daran, dass diese Operation eine wohlberechtigte ist, und da die Lebensrettung durch dieselbe sehr häufig von einer sofortigen Ausführung derselben abhängt, so muss man von jedem Arzte erwarten, dass er im Stande ist, sie auszuführen, gerade wie dieses auch bei einer anderen Operation, der Herniotomie, der Fall sein muss.<sup>1)</sup>

---

<sup>1)</sup> Beherzigenswerthe Worte über die Bedeutung der Tracheotomie und der Herniotomie und über die Nothwendigkeit, dass jeder Arzt beide Operationen jederzeit sofort ausführen könne, spricht schon Hans Locher aus (Ueber die Bedeutung und Stellung der Tracheotomie und Herniotomie auf dem Gebiete des ärztlichen Wirkens, in: Denkschrift der med.-chir. Gesellschaft des Kanton Zürich zur Feier des 50jährigen Stiftungstages, den 7. Mai 1860. Zürich 1860. S. 75—92).



Diese allgemeine Anschauung der Nothwendigkeit der Ausführung der Tracheotomie durch jeden Arzt hat indessen erst in der neueren Zeit mehr und mehr Platz gegriffen. Es hat lange Zeit und schwere Kämpfe gekostet, ehe diese Erkenntniss zur allgemeinen Geltung kam. Ich will in Folgendem versuchen, an der Hand der Geschichte das allmälige Eindringen und Weiterverbreiten der Tracheotomie bei Croup und Diphtherie in Deutschland vorzuführen, wobei ich einige allgemeine Bemerkungen über die Geschichte der Diphtherie und des Croup und über die Anwendung der Tracheotomie überhaupt bis auf Bretonneau vorausschicke.

Der Name Diphtheritis (richtiger Diphtheria) ist zuerst von Pierre Bretonneau (1778—1862) im Jahre 1852<sup>1)</sup> einer bestimmten, sich besonders im Schlunde und Kehlkopfe localisirenden Krankheit<sup>2)</sup> beigelegt worden. Die Krankheit selbst war indessen schon im Alterthume bekannt und erschien in grösseren oder kleineren Epidemien, besonders im Süden Europa's, zu allen Zeiten unter verschiedenem Namen<sup>3)</sup>, in Spanien besonders unter dem

<sup>1)</sup> Des inflammations spéciales du tissu muqueux, et en particulier de la Diphthérie, ou inflammation pelliculaire, connue sous le nom de croup, d'angine maligne, d'angine gangréneuse etc. Paris 1826. 8°. (540 pp., 3 Tables).

<sup>2)</sup> Das Wort Diphthera findet sich zuerst bei Herodot (Lib. V. Cap. 58): *Καὶ τὰς βίβλους διφθέρας καλοῦσα ἀπὸ τοῦ παλαιοῦ οἱ Ἴωνες ὄτι κατὰ ἐν σπῆκι βίβλων ἐχρῶντο διφθέρησιν ἀχρῆστὶ τε καὶ οὐκ ἔτι δὲ καὶ τὸ κατ' ἐμὲ πολλοὶ τῶν βαρβάρων ἐς τοιαύτας διφθέρας γράφουσι.* Man hat dieses Wort (gegerbtes Fell, Leder) allgemein von *δέφω* (gerben) abgeleitet. Paul de Lagarde (Gesammelte Abhandlungen. Leipzig 1866. 8°. S. 216) vermag indessen das Wort *διφθέρα* nicht für griechisch zu halten, da die Ableitung von *δέφω* sich nicht mit einem Wechsel von *s* und *t* und mit einem Suffix *θέρα* verträgt. de Lagarde bringt *διφθέρα* mit dem *dipi*, Schrift, des Felsens von Birutân in Verbindung. An dieses erânische Wort *dipi* mit der altpersischen Wurzel *dip*, schreiben, lassen sich viele neueren Worte anschliessen, wie *diwér*, *dúwér*, oder armenisch *dpir* (Talmud *dabîr*), Schreiber, Secretär, *divân*, Schreibheft, Schreibestube, *dibistân*, Schule, endlich auch *defter*, Schreibheft, Buch. Dieses letztere Wort ist nun unser *diphthera*. Auch nach Osten hat sich übrighens dieser Ausdruck verbreitet, denn auch im Tibetischen heisst *deb-ther* ein Buch. Die alt-erânische Form dürfte *difdhra* oder *difedhra* gewesen und daraus die griechische Form *διφθέρα* entstanden sein.

<sup>3)</sup> Bezeichnungen für diese Krankheit (und für Croup) in den verschiedenen Sprachen sind: Lateinisch: Angina polyposa, Angina membranacea, Angina suffocatoria, Angina trachealis, Angina infantum strangulatoria, Angina suffocativa, Angina exsudatoria, Angina suffocans, Angina ulcerosa, Angina strangulatoria, Cynanche (Synanche) stridula, Suffocatio stridula, Cynanche strangulatoria, Cynanche trachealis humida, Cynanche laryngea, Affectio orthopnoica, Morbus infantum strangulatorius, Asthma infantum suffocativum, Orthopnoea membranacea, Morbus trulentus infantum, Tracheitis infantum, Cattarrhus suffocatorius, Diphtheria, Diphtheritis, Morbus suffocans, Carbunculus anginosus, Morbus gulae, Phlegmone anginosa, Ulcus syriacum, Paedangone

Namen Garotillo.<sup>1)</sup> — In Deutschland haben schon Max Stoll, Joh. Pet. Frank und Joh. Christian Reil die Krankheit gekannt, wie Moritz Ernst Adolph Naumann<sup>2)</sup> nachgewiesen hat. Sie kam daselbst indessen nur sporadisch vor. Friedr. Aug. Gottlob Berndt<sup>3)</sup> ist der Erste, welcher sie nach der Influenza-Epidemie in Greifswald 1837 so häufig wahrnahm, dass man hier an eine epidemische Verbreitung glauben möchte. An den Küsten der Nordsee zeigte sich die Diphtherie in nicht ausgedehnter Weise schon in den vierziger Jahren. Inwiefern damals schon im Innern von Deutschland, in Darmstadt, Giessen etc. Fälle vorgekommen sind, habe ich nicht näher ermitteln können. In den fünfziger Jahren trat sie schon häufiger auf, wie u. A. die von Roser beobachteten Fälle bewiesen. Erst mit den sechziger Jahren erlangte sie eine allgemeinere Verbreitung durch ganz Deutschland.

Die erste Schrift, welche in ausführlicher, bestimmter Weise über den Croup<sup>4)</sup> handelt, ist von Francis Home<sup>5)</sup>. Indessen

---

*maligna, Therioma faucium, Ulcera anginosa gutturis, Carbunculus pestilens, Laqueus gutturis; Deutsch: Diphtherie, Croup, die häutige Bräune, die feuchte Luftröhrenentzündung, die feuchte Bräune, die pfeifende Bräune, das Hühnerweh, der Hühnerhusten; Englisch: Croup, Roop, Chock, Stuffing, Rising of the lighls, The hives, The Bowel-hives, The bladder in the throat, Suffocating catarrhal peripneumony, Sore throat distemper; Französisch: Diphthérie, Croup, Croup muqueux, Angine bruyante, Angine suffocante, Angine trachéale, Angine membraneuse, Angine polypeuse, Angine laryngée, Suffocation bruyante, Orthopnée membraneuse, Inflammation de la trachée-artère chez les enfans, Esquinancie membraneuse; Spanisch: Crup, Garrotillo, Garrotego, Garganta contagioso; Portugiesisch: Crup, Garrotilho; Italienisch: Crup, Male in canna; Holländisch: Vliezige Keelontsteking; Schwedisch: Stripsjuka.*

<sup>1)</sup> Garrotar, knebeln, garrote, stranguliren, erdrosseln, Garrotego, Garrotillo, ein kleiner Knebel, wie er bei der Erdrosselung der Verbrecher in Spanien gebräuchlich ist.

Ueber die ausführliche Geschichte der Diphtherie verweise ich auf H. Haesser, Lehrbuch der Geschichte der Medicin. Dritte Bearbeitung. Bd. III. S. 428 ff. Jena 1882; und A. Hirsch, Handbuch der historisch-geographischen Pathologie. Zweite Bearbeitung. 3. Abth. S. 43 ff. Stuttgart 1886.

<sup>2)</sup> Hecker's literarische Annalen. 1833. März.

<sup>3)</sup> Die Lehre von den Entzündungen. Bd. II. Abth. 2. S. 700. Greifswald 1837.

<sup>4)</sup> Der Ausdruck „Croup“ ist ein schottischer Volksname und wurde zuerst 1713 von Patrick Blair (Miscellaneous observations in the practice of physic, anatomy and surgery. With new and curious remarks in botany etc. To which is prefix'd a letter to the late Dr. Baynard, with new experiments and considerable improvements in the use of the cold bath. London 1718. 149 pp.) in einem Briefe an Rich. Mead (concerning some Epidemical Diseases in Scotland), datirt „Cowpar of Angus, 6. July 1713“, als „Croops“ erwähnt. Es

ist die Krankheit, die mit Ausschwitzung von fibrinösen, gerinnenden, mehr oder weniger compacte Häute und selbst Röhren bildenden Massen verbundene Affection des Kehlkopfes und der Luftröhre, schon vorher bekannt gewesen und von verschiedenen Autoren

heisst daselbst p. 92: „The tussis convulsiva or Chink-cough, is also some Years Epidemical, and becomes universal among Children; as is a certain Distemper with us, called the Croops, with this Variety, that whereas the Chink-cough encreases gradually is of a long continuance, seizes in paroxysms, and the Patient is well in the interval. This convulsion of the Larinx as it begins so it continues, so violently, that unless the Child be relieved in a few Hours, 'tis carried off within twenty four, or at most forty eight Hours. When the are seized the have a terrible Snorting at the Nose, and squeeking in the Throat, without the least Minute of free Breathing, and that all of a sudden, when perhaps the Child was but a little time before healthfut and well.“ — Charles Wilson (Observations on Croup: Edinburgh Med. Journ. Vol. I. July 1855 bis June 1856, Nosography, p. 4—14; Symptomatology, p. 97—112; Special Diagnosis, p. 673—691; Differential Diagnosis, p. 873—885) vermuthet, dass das Wort „Croup“ von einem Stamme abgeleitet ist, welcher sich in verschiedenen Modificationen in allen germanischen Sprachen findet, so im Isländischen: Hröp, clamatio, im Angelsächsischen: Hreopan, clamare, und Crávan, praet. creóv, cantare instar galli, im Gothischen: Hropjan, Hropi, clamare, clamor, im Altdutschen: Hrôf, clamor, indem die Buchstaben h und c und v, f und p in diesen verwandten Sprachen leicht wechselweise gebraucht werden, so auch das Neuholländische: Geroep, Geschrei, und in Nordengland und Schottland Roop, Heiserkeit. — Rev. Walter W. Skeat (A concise etymological dictionary of the English Language. Second edit. Oxford 1885) sagt p. 102: „Croup, a disease (Modern English) Lowland Sc. croupe, crope, to croak, make a harsh noise. Anglo-Saxon hrópan, to cry out. Icelandic hrópa, Maeso-Gothic hropjan, Dutch, roepen, German rufen. The Anglo-Saxon form might also be gehropan; the c is due to h or ge.“ — Auguste Scheler (Dictionnaire d'Etymologie française d'après les resultats de la science moderne. Nouv. édit. Bruxelles et Londres. 1873) sagt p. 118: „Croup, espèce d'angine, mot anglais et employé en premier lieu en ecosse; d'une racine celtique marquant contraction, rétrécissement: gaél. crup, contracté, crupadh, contraction“.

Zur Erklärung des Wortes „Bräune“ sagt J. F. C. Hecker (Geschichte der neueren Heilkunde. Erstes Buch. XI. Geschichte der Brandbräune. S. 240, 241. Berlin 1839): „Der Name Bräune für bösartige Halsentzündung (Geschwere, feule in der Keln, squinancia, Cuba, Cap. 12) kommt im fünfzehnten Jahrhundert, ganz bestimmt vor 1486, vor, und ist ohne Zweifel viel älter (Cuba, Ortus sanitatis, auff teutsch ein gart der gesuntheit. Augspurg 1486. Fol. Cap. 72). Dass man damit die schmutzige Bräunung der Mundhöhle in Entzündungen dieser Art bezeichnen wollte, liegt am Tage, weniger bekannt ist es aber, dass der Name des Krautes Braunelle, welches als Volksmittel dagegen zum Gurgeln gebraucht wurde, aus dem Worte Bräune entstanden, und hieraus das lateinische Prunella gebildet worden ist. Der Name Bräune kommt in verschiedener Schreibart bei den deutschen Schriftstellern des sechszehnten Jahrhunderts vor (Brüne bei Cunrat Gesner, Thierbuch. Zürich 1563. Fol. Bl. 145; Breune bei Leonhart Fuchs, New Kreuterbuch, Basel 1543. Fol. Kap. 195, 238; Gualther Ryff, der ander theyl der kleyneren Teutschen Apotek, Confect oder Latwergenbüchleins. 1542. Bl. 129—137 b; Preune bei Paracelsus, der grossen Wundarzney das Erst Buch. Augspurg 1536. Fol. Bl. 15) und findet sich auch, so wie Herzbräune, sonderbar ge-

erwähnt worden. Ernst Fischer<sup>1)</sup> hat den ersten Spuren des Auftretens der Angina membranacea nachgeforscht, und sind diese sehr interessanten Mittheilungen in seiner Schrift selbst nachzulesen.

Es scheint, als ob in der Mitte des vorigen Jahrhunderts eine Reihe von Jahren hindurch (von 1740 bis 1770) beide Krankheiten, die häutige Bräune (Croup), welche in den nördlichen Gegenden, besonders in Scandinavien<sup>2)</sup> Schottland etc., und die brandige Bräune (Diphtherie), welche besonders in südlichen Gegenden, Spanien, Italien, Sicilien, Frankreich etc. auftrat, vielfach in gemischter Weise in denselben Gegenden und zu denselben Zeiten sich gezeigt hätten, indem die erstere sich weiter nach Süden, die letztere sich weiter nach Norden verbreitete.<sup>3)</sup>

Gehen wir nun zu unserem eigentlichen Gegenstande, der Tracheotomie bei Croup und Diphtherie, über, so finden wir, dass diese Operation hin und wieder schon vor Home bei Behinderungen des Athemholens durch Krankheiten (abgesehen von denen durch fremde Körper oder Verletzungen der betreffenden Theile) ausgeführt worden ist.

---

missbraucht als Bezeichnung für das ungarische Fieber, das im Jahre 1542 das deutsche Reichsheer unter Joachim II. aufrieb. Die deutschen Feldscheerer nannten dieses Fieber so der braunen Zunge wegen, die sie bei allen Kranken bemerkten. Sie hielten den braunen Zungenüberzug für durchaus wesentlich, und ihn zu entfernen für so nothwendig, dass sie sich dazu der abenteuerlichsten Mittel bedienten, unter Anderem auch einer Art homöopathischen Verfahrens, indem sie die Zunge mit einem braunen Tuche oder braunem Pflaumenholze zu reinigen suchten. Io. Lange, Epistol. L. I. 4. Ed. Francof. 1589." — Friedr. Ludw. Karl Weigand (Deutsches Wörterbuch. 2. Aufl. Bd. I. 1873) sagt S. 232: „braun, Adj, davon: die Bräune = braunes Aussehen; erstickende (braunrothe) Entzündung der Luftröhre.“ — Mir scheint die ungezwungendste Erklärung zu sein, dass man mit Bräune alle Krankheiten bezeichnet, welche in Folge des Zusammenschnürens, Zusammendrückens der Kehle, des Rachens, in Folge der Circulationsbehinderungen ein Braunwerden des Gesichtes herbeiführen, ebenso wie das Wort Angina von ango (griech. ἀγγω), zusammendrücken (die Kehle), würgen, abzuleiten ist.

<sup>1)</sup> An inquiry into the nature, cause and cure of the croup. Edinburgh 1765. 60 pp.; Deutsch von F. D. Mohr, mit Vorrede und Anmerkungen von J. Abrah. Albers. Bremen 1809.

<sup>2)</sup> De anginae membranaceae origine et antiquitate. Diss. inaug. Berol. 1830. 62 pp.

<sup>3)</sup> Immanuel Ilmoni, Bidrag till Historien om Nordens Sjukdomar från de äldsta tider till femtonde seklets slut. Helsingfors. Deel 3. 1853. (XV. 602 pp.)

<sup>4)</sup> Nach Home ist ausserdem über die erste Zeit des Auftretens des Croup besonders nachzulesen: Christian Friedr. Michaelis, De angina polyposa sive membranacea. Göttingae 1778 und Louis Valentin, Recherches historiques et pratiques sur le croup. Paris 1812.

In den Werken von Hippocrates ist von der Eröffnung der Luftwege, um der Luft in Behinderungsfällen den Zugang zu den Lungen zu verschaffen, keine Rede. Er beschränkt sich darauf, die Einführung einer Canüle durch die natürlichen Wege in die Luftröhre in Fällen von Erstickung, welche durch Cynanche verursacht waren, anzurathen.<sup>1)</sup>

Asclepiades von Prusa in Bithynien (im 1. Jahrh. v. Chr., Freund von Crassus und Cicero) soll nach den Mittheilungen von Galenus<sup>2)</sup> die Tracheotomie zuerst bei der Angina suffocatoria ausgeführt haben. Letzterer sagt:

„Asclepiades ultimum auxilium posuit, de quibus summum metus est, ne strangulentur, superiorem gutturis partem incidere.“

Caelius Aurelianus<sup>3)</sup> sagt:

„Dehinc a veteribus probatam approbat (Asclepiades) arteriae divisuram, ob respirationem faciendam, quam laryngotomiam vocant;“ und: „Est etiam fabulosa arteriae ob respirationem divisura, quam laryngotomiam vocant, et quae a nullo sit antiquorum tradita, sed caduca et temeraria Asclepiadis inventionione affirmata.“

Aretaeus<sup>4)</sup> sagt bei der Behandlung der Angina (der Synanche):

„Quicumque vero strangulatum ab angina verentes asperam, quo liberior traheretur spiritus, inciderunt arteriam, rem mihi non videntur experientia confirmasse. Inflammationis quippe fervor ex vulnere major efficitur cumque strangulatione et tussi in exitium hominis conspirat. Quin etiam si periculum hoc alio modo evaserint, vulneris orae coalescere nequeunt, quia utrinque cartilagosae sunt, neque ad glutinandum aptae.“

Diese drei Autoren theilen indessen weder über das Operationsverfahren selbst etwas mit, noch sagen sie bestimmt, dass Asclepiades die Operation selbst ausgeführt habe. Die Worte des Aretaeus scheinen darauf hinzuweisen, dass die Operation in einer Trennung der Knorpel bestanden habe.

Von Antyllus, welcher im 3. Jahrhundert n. Chr. lebte (er wird zuerst von Oribasius, aber noch nicht von Galenus erwähnt),

<sup>1)</sup> Hippocrate, trad. de Littré. Des maladies. Liv. III. Cap. X. T. VII.

<sup>2)</sup> Opera. Venetiis 1625. Adscripta introductio seu Medicus. Cap. XIII. p. 55.

<sup>3)</sup> Acutorum morborum. Lib. III. Cap. 4. p. 195 (de laryngotomia) ed. Amstelodami 1723.

<sup>4)</sup> Aretaei quae supersunt. Recens. et illustr. Franc. Zach. Ermerins. Trajecti ad Rhen. 1847. De curatione acutorum morborum. Lib. I. Cap. 7. Curatio Anginae. p. 188, 388.

ist uns durch Paulus von Aegina<sup>1)</sup> eine sehr genaue Beschreibung seiner Operationsmethode erhalten:

„Optimi chirurgi etiam hanc chirurgiam descripserunt. Antyllus igitur ita dicit. In anginis, velut circa vietus modum trademus, reprobamus chirurgiam, quum inutilis fiat dissectio, ubi omnes arteriae et pulmo affectus est. At in his, qui circa os et mentum inflammationem habent, aut etiam in tonsillis, quae gutturis osculum operiant, arteriâ ab affectione immuni, rationi consentaneum est uti summi gutturis sectione, ad suffocationis periculum evitandum. Proinde opus aggressi, infra gutturis caput, sub tertium aut quartum ipsius circulum partem quandam arteriae dissecabimus. Totum nempe dividere periculosum est. Idoneus autem est hic locus, tum quia carnis caret, tum quia vasa procul a diviso loco sita sunt. Reflexo itaque retrorsum aegroti capite, ut magis conspicuum fiat guttur, transversâ sectione inter duos circulos utemur, ita ut non cartilago, sed membrana cartilagine continens disseccetur. Si vero quis circa actionem timidior fuerit, hamulo prius extentam cutem dividat. Deinde ita ipsum guttur aggressus et vasis, si quae occurrant, disparatis, sectionem faciat. Haec Antyllus. Conjectabat autem gutturis dissectionem, tum ex spiritu per ipsam exeunte cum impetu quodam, tum ex vocis interruptione. At post praetergressum suffocationis periculum, labiis vulneris renovatis, suturis utemur, cutem solum absque cartilagine consuantes, et medicamentum cruentis vulneribus aptum adhibebimus. Si vero hoc non glutinabitur, incarnante ductu utendum est. Porro si quis nobis offeratur, qui vitae finiendae causa sibi ipsi guttur incidisset, similiter curabimus.“

Paulus fügt diesen Worten des Antyllus nur noch einen geringfügigen Zusatz hinzu, nämlich diese Operation bei (wahrscheinlich verschwollenen) Luftröhrenwunden zu machen.

Caelius Aurelianus<sup>2)</sup> aus Sicca in Numidien, Ende des 4. und Anfang des 5. Jahrhunderts n. Chr. in Rom lebend, erwähnt bei der Schilderung der Angina die Laryngotomie und die Einführung einer Röhre in die Trachea („fistulam in fauces dari“). Caelius Aurelianus hat die Schriften des Soranus aus Ephesus (etwa 20 Jahre älter als Galenus) aus dem Griechischen in das Lateinische übertragen, also sind seine Werke im Grunde genommen nur die Arbeiten des Soranus.

Nach dem Falle des Römerreiches ging die Pflege der Wissenschaften von den Griechen auf die Araber über. Sie kannten die Tracheotomie, scheinen sie indessen nicht selbst ausgeübt zu haben.

<sup>1)</sup> Pauli Aeginetae totius rei medicae libri VII. per Janum Cornarium. Basiliae 1556. Fol. Lib. VI. Cap. 33. p. 218.

<sup>2)</sup> De morbis acutis et chronicis Libri VIII. Joh. Conr. Amman recen. Amstelod. 1755. III. 1.

Ibn Sina (Avicenna)<sup>1)</sup> (980—1037) äussert sich folgendermassen:

„Cumque synances vehementiores fiunt, et non valent medicinae, et creditur quod perditio futura sit, illud per quod speratur evasio est scissio cannae: et ilud est scissione ligamentorum, quae sunt inter duos annulos cannae praeter quod recipiat aliquid de cartilagine ita ut per illud anhelet: deinde suatur cum expletum fuerit regimen apostematis: et medicetur, et sanabitur.“

Abul-Casim el Zahrâwi (Abulcasis, gest. 1196)<sup>2)</sup> giebt ebenfalls die Aeusserungen des Paulus von Aegina wieder. Er sagt ferner:

„Memoraverunt antiqui de hac incisione in laryngâ, et ego non novi aliquem in regione nostra, qui eam fecerit, ob inexperientiam et infamiae metum.“ Er berichtet ferner über einen Fall einer Wunde des Kehlkopfes bei einem Mädchen, welches sich im Wahnsinn die Knorpel der Luftröhre durchgeschnitten hatte und welche glücklich geheilt wurde, und schliesst dann: „Hinc dicamus, quod sectio laryngis est sine periculo, si deus voluerit.“

Ibn Zohr (Avenzoar, gest. 1162)<sup>3)</sup> machte, um zu beweisen, dass die Knorpelwunden der Luftröhre wieder heilen, die Operation an einer Ziege und sah rasche Heilung der durchschnittenen Knorpel.

Im Mittelalter wird die Bronchotomie wiederholt erwähnt, scheint indessen nicht ausgeführt worden zu sein.

Guy de Chauliac (im Anfang des 14. Jahrhunderts)<sup>4)</sup> führt in seinem Werke die Aeusserungen der oben erwähnten Araber an.

Auch Ambroise Paré (1517—1590)<sup>5)</sup> räth die Operation in der Angina suffocatoria an, aber er hat sie niemals ausgeführt. Er sagt im Chap. 4 (Des glandules et amygdales engrossies et tumefiées):

„Et posé le cas que l'on eust fait tout, neantmoins la fluxion fust augmentée de façon que le pauvre malade fust en danger de mort, pour ne pouvoir respirer, à fin d'éviter tel péril, faut faire incision à la trachée-artère, appelée vulgairement la canne du poulmon, au dessous du noeud de la gorge. Or on peut faire hardiment l'incision en ce lieu, parce que les veines et artères jugulaires en sont eslonguées, joint aussi qu'il y a peu de chair en ce

<sup>1)</sup> Canon. Lib. III. fen. IX. Cap. 11. Basiliae 1556. p. 471, 472.

<sup>2)</sup> De chirurgia. Lib. II. Sect. 43.

<sup>3)</sup> el-Teisir, Lib. I. Cap. 14. f. 15. d.

<sup>4)</sup> La grande Chirurgie de M. Guy de Chauliac, composée en 1363 et restituée par Laurens Joubert. Tournon 1598. p. 169.

<sup>5)</sup> Oeuvres complètes d'Ambroise Paré, par J. F. Malgaigne. Tom. I. p. 383. Paris 1840.

lieu: et pour bien faire on commendera au malade avoir la teste renversée en derrière, à fin que ladite trachée artère soit plus apparente: puis on fera l'incision transversalement avec une lancette courbée appellée Bistorie etc. J'ai pansé quelques-uns auxquels grande portion de la trachée était coupée et mésmement aucuns de ses anneaux cartilagineux, qui ont été guaris, comme j'écriray en mon livre Des playes de la gorge."

Jacques Houllier (Hollerius, Stempnanus [aus Etampes], Jacobus, 1498—1562)<sup>1)</sup>, Arzt der Facultät zu Paris, führt bei Angina zuerst verschiedene Mittel auf und empfiehlt, wenn sie alle im Stich lassen, die Tracheotomie, indem er sagt:

„Quid si his artibus nihil proficimus, utimur auxilio Asolepiadis.“

Antonio Benivieni zu Florenz (gest. 1502)<sup>2)</sup> soll nach Sprengel<sup>3)</sup> der Erste gewesen sein, welcher nach Antyllus (also nach einem Verlaufe von fast 14 Jahrhunderten) den Luftröhrenschnitt wieder vornahm; er eröffnete ein Geschwür in der Luftröhre, indem er von aussen die Luftröhre durchschnitt und den Kranken dadurch vom Tode rettete.<sup>4)</sup>

Ant. Musa Brassavola zu Ferrara (1500—1553)<sup>5)</sup> erzählt, dass er im Jahre 1546 in einem Falle die augenscheinliche Erstickung durch die Subscannation gehoben habe.

Amatus Lusitanus (1510 geboren)<sup>6)</sup> bespricht die Meinung des Avenzoar über das Einschneiden der Trachea und die Grundsätze des Paulus von Aegina und des Antyllus; es heisst dann:

„Curatio vigesima nona, in qua agitur de angina, quae sola cerea candela tractata, disrupta fuit, et eam patiens brevi sanitatem obtinuit.“

Nach allen diesen mehr oder weniger unbestimmten Mittheilungen ist Hieronymus Fabricius ab Acquapendente, Professor

<sup>1)</sup> De morborum interiorum curatione Lib. I., illustratus Ludovici Duretii etc. Venetiis 1572.

<sup>2)</sup> De additis morborum causis. Cap. 88. p. 40. Basiliae 1529.

<sup>3)</sup> Geschichte der Chirurgie. Th. 1. S. 180. Halle 1805.

<sup>4)</sup> Haeser sagt in s. Geschichte der Med., 3. Bearb. Bd. 2. S. 131: „Der gewöhnlich angeführte Fall einer von Benivieni ausgeführten Tracheotomie ist nicht aufzufinden. Vielleicht ist unter demselben die Kap. 38 erzählte Beobachtung einer Erstickung drohenden Geschwulst am Halse (höchst wahrscheinlich ein Retropharyngeal-Abscess) zu verstehen.“ — Eine andere fabelhafte Geschichte von Platearius (11. Jahrh.), dessen Vater einen Salernitaner durch ein Stück Holz, dass er ihm in die Luftröhre trieb, von einem Abscess befreit habe, citirt auch Petrus de Abano (geboren 1250) in einem eigenen Aufsätze: „Quod subscannatio competat in squinantia.“ Scannare heisst „die Kehle abschneiden“. (s. Sprengel, a. a. O. S. 180.)

<sup>5)</sup> Comment. in Hippocr. de vict. acut. IV. p. 120. Lugd. Batav. 1543.

<sup>6)</sup> Curationum medicinalium centuriae. Lugd. Batav. 1580. 1. Vol. p. 112.



in Padua (1537—1619)<sup>1)</sup> der Erste seit Antyllus, welcher die Operationsmethode der Tracheotomie wieder genauer beschreibt. Er sagt zuerst, dass die arabischen Aerzte, besonders Rhazes, Avicenna, Avenzoar, Hali-Abbas, die Operation erwähnt, aber aus Furcht nicht ausgeführt hätten, und bemerkt sodann: „Et ego quoque eorum vestigia secutus nunquam administravi.“ Trotzdem empfiehlt er die Operation auf das Wärmste. Er sagt:

„Unter allen Operationen der Chirurgie habe ich immer diejenige für die vorzüglichste gehalten, welche denjenigen, welche auf dem Punkte sind, zu sterben, eine rasche Heilung gewährt, was den Arzt vollständig ähnlich einem Aesoulap macht. Nun, von dieser Art ist die Eröffnung der Luftröhre etc.“ Er stellt die Indicationen genauer fest: „Man muss die besagte Laryngotomie ausführen, wenn Entzündung vorhanden ist entweder im Munde, oder unter dem Kinn, oder an den Mandeln, oder am Zäpfchen, oder im Schlunde, oder im Kehlkopfe, welche so beträchtlich ist, dass sie den Eingang der Luftröhre ganz verstopft, vorausgesetzt indessen, dass alle ihre Bronchialäste nicht mit Materie erfüllt seien.“ „Es ist nichts von dem Einschneiden der Luftröhre zu fürchten, vorausgesetzt, dass Derjenige, welcher den Einschnitt macht, wohl die Anatomie versteht, weil unter einem solchen Arzt und Operateur sich Alles mit Sicherheit und mit sehr glücklichem Erfolg macht. (Qui secat, sit anatomes peritus, quia sub hoc medico et artifice omnia tutissime et felicissime peraguntur.“) Für das Operationsverfahren verwirft er den queren Einschnitt des Paulus von Aegina, denn „1. man riskirt sehr, irgend eine Vene durchzuschneiden und eine Blutung herbeizuführen; 2) die Durchschneidung der Muskeln kann nach Galenus Entzündungen und Convulsionen zur Folge haben; 3. so lange die Haut darüber ist, lassen sich die 3 oder 4 Ringe der Luftröhre nicht unterscheiden;“ und er empfiehlt den Längsschnitt für die Haut und die Muskeln und den Querschnitt für die Luftröhre. „Nachdem man vorher den Kranken gelagert hat, indem man den Kopf stark nach hinten biegt und ein Kissen unter den Nacken legt, um den Hals vorspringen zu lassen, muss man mit Feder und Tinte eine gerade Linie zeichnen nach der Länge und durch die Mitte des vorderen Theils des Halses, beinahe bis zum Jugulum (Fossa suprasternalis). Man suche dann die häutige Stelle zwischen dem dritten und vierten Knorpelraum (welcher sich am häufigsten etwa Daumenbreit vom Kehlkopf entfernt findet). Man bezeichne die Stelle mit der Tinte eines Federstriches in querer Richtung, was die obere Grenze des Einschnittes sein muss. Darauf durchschneide man, nachdem man von einem der Gehülfen mit seinen Fingern die Haut auf der einen und auf der anderen Seite hat fassen lassen, längs der vorher bezeichneten Linie. Darauf ziehe man zurück und sperre die Haut von der einen und der anderen Seite mit den Fingern, oder mit dem breiten Ende der Sonde, oder mit einem Haken auseinander, und man bemerkt eine gewisse weisse Linie, welche die beiden die

<sup>1)</sup> Opera chirurg. Francofurti 1620. Cap. 44. p. 157 etc.

Luftöhre bedeckenden Muskeln trennt. Dann muss man durch einen Längsschnitt die Muskeln von einander trennen und dieselben mittelst eines Hakens zurückschieben. Wenn auf diese Weise die Luftöhre zum Vorschein gekommen ist, muss man den Einschnitt quer zwischen 2 Ringen machen und das eiserne Instrument so tief hineinbringen, dass es bis in die Höhlung der Luftöhre eindringt, welche sehr nahe ist, was man daran erkennt, dass der Athemzug mit Geräusch aus der Wunde hervorkommt. Wenn dies geschehen ist, muss man eine kleine Canüle einführen, welche im Verhältniss zur Oeffnung ist und Flügel hat, um zu verhindern, dass sie nach innen durch das Athmen hineingezogen werde, und welche kurz ist, damit sie nicht die innere Wunde der Luftöhre berührt, weil sie sonst Husten erregen und Schmerzen verursachen würde. Die Röhre muss gerade sein, denn die gerade Form ist bequemer als die gekrümmte; denn eine gekrümmte Röhre kann durch die Bewegung der an sie stossenden Luft erschüttert werden. Die Röhre muss länger liegen bleiben, bis die Gefahr der Erstickung vorüber ist, was gewöhnlich in 3—4 Tagen eintritt. Als Instrument bedient man sich eines geraden Scalpells oder eines sichelförmigen Messers; das erstere ist besser.“

Julius Casserius (1550—1616)<sup>1)</sup>, Schüler des Fabricius ab Acquapendente, bringt die Ideen seines Lehrers und dessen Operationsverfahren. Er führt die beiden ersten Fälle von Tracheotomie an, welche er kennt (von Brassavola und Benivieni). Im Gegensatz von Fabricius empfiehlt er eine flache, gekrümmte Canüle von Silber, welche von mehreren Löchern durchbohrt ist und durch einen hinter dem Nacken geknoteten Faden festgehalten wird. Als Grund, warum man unter dem dritten Knorpelringe einschneiden müsse, giebt er an, damit die Schilddrüse nicht verletzt werde.

Sanctorius (Santorio), Professor in Padua und Arzt in Venedig (1531—1636) soll, wie Julius Malvicinus<sup>2)</sup> mittheilt, die Tracheotomie mit der Paré'schen Röhre zum Bauchstiche zwischen dem dritten und vierten Knorpelringe gemacht haben.

Nicolaus Habcot, Chirurg im Hôtel-Dieu in Paris (1550 bis 1624)<sup>3)</sup> ist ein begeisterter Anhänger der Tracheotomie und hat sie 4 Mal mit glücklichem Erfolge ausgeführt.

<sup>1)</sup> De vocis et auditus organo. Litt. I. Cap. 20. p. 121. Ferrar. 1600. fol.

<sup>2)</sup> Collectiones medico-physicae. Venetiis 1682. Haller (Bibl. chirurg. I. p. 313) sagt: „Sanctorium asperam arteriam inter tertium et quartum annulum perforasse, eodem instrumento, quo sub umbilico hydropticorum aquas educit, et sine dolore. Tubulum in vulnere per triduum reliquit, ut suffocationis periculum auferat, tunc removit.“

<sup>3)</sup> Question chirurgicale, par laquelle il est démontré que le Chirurgien doit assurément pratiquer l'opération de la Bronchotomie, vulgairement dictée Laryngotomie ou perforation de la flute ou tuyau du poulmon. Paris 1620.

Ein Mädchen von etwa 25 Jahren empfing, als sie sich gebückt hatte, um eine niedrige Thür ihrem Herrn zu öffnen, verfolgt von Mördern, von einer Feuerwaffe eine Kugel, welche ihr den Kehlkopf zerbrach und besonders die ganze linke Seite des Schildknorpels; der fremde Körper drang bis zur entgegengesetzten Seite, wo er unter der Haut des Rückens stecken blieb, nachdem er den unteren Winkel des rechten Schulterblattes zerbrochen hatte. Die entsprechenden Mittel wurden angewendet, wie der Fall es erforderte. Es trat an der Kehle eine solche Geschwulst und Entzündung auf, dass die Kranke erstickt wäre, wenn nicht eine bleierne Röhre in die Luftröhre eingeführt worden wäre, um dem Athmen einen Weg zu machen. Diese Röhre blieb dort etwa 3 Wochen, bis die Entzündung und Eiterung gewichen waren. Es trat Heilung ein.

Habicot bediente sich auch einer Canüle in einem anderen Falle (bei einem angesehenen Officier des Königs Heinrich III.) von Wunde der Luftröhre, welche durch ein schneidendes Instrument gemacht wurde, ohne dass man den Grund einsieht, welcher ihn dazu bestimmt hatte, sie anzuwenden.

Habicot schloss aus diesen Fällen, dass die Eröffnung der Luftröhre selbst, also auch die Bronchotomie, keine dringende Lebensgefahr bedinge. Sie geben also in geeigneten Fällen die Berechtigung und den Muth dem Chirurgen, diese Operation auszuführen. Er führt zum Beweise dessen analoge Fälle an. Er sagt p. 88:

„Que si aux Histoires par moy alleguée, le Larynx et la trachée-artère ont esté fortuitement et grandement blessez: et que pour la grande tumeur de la gorge, la voye de l'air estoit empeschée, dout ils fussent morts sans la respiration. Ne s'ensuit-il pas, qu'en une grande et subite schynance, faisant artistament une playe en la trachée artère, au dessous du mal, pour bailler de l'air au malade, est une chose très-raisonnable de la faire, puis que cela est fait aux choses survenues par accident.

Finallement c'est qu'en une dysurie, ou l'urine est du tout supprimée, ou fait une section pour introduire dedans la vessie une tente canulée pour donner passage à l'urine, jusques à tant que l'inflammation de l'urètre soit passée. Et au bubonocèle, c'est-à-dire quand le boyau est tombé et arrêté en l'ayne, on incise les parties tout communes que propres de l'hypogastre, pour le desgayer quand il est estranglé, afin de rendre la voye de l'excrément de la chylose libre, qui autrement sortirait par la bouche. Or si la cystotomie se fait pour donner passage à l'urine, et la bubonotomie en l'enterocèle pour donner passage à la matière fécale, pourquoi ne se fera aussi la bronchotomie en grande schynance pour bailler passage à l'air, veu qu'elle est plus faisable, et moins dangereuse que les opérations susdites? Partant par telles autoritéz, raisous et expérience, le Chirurgien en extrême doit entreprendre la bronchotomye pour éviter la mort subite du malade.“

Die bisherige Erfahrung Habicot's bestand demnach factisch

in zwei Operationen, welche an Leuten gemacht waren, die nicht von Bräune befallen waren.

Der dritte Fall war folgender: Ein junger Bursche (un jeune garçon)<sup>1)</sup> wurde verwundet mit 22 Wunden durch Hiebe mit einem Degen, Messer, Klappmesser am Kopfe, im Gesicht, an der Kehle, an den Händen, an den Armen, an der Brust, am Rücken, am Gliede, an den Schenkeln. Er war in einem so schrecklichen Zustande, dass die Aerzte und Chirurgen, welche gerufen waren, ihn für todt liessen, ohne ihn zu verbinden. Habcot, welcher gerufen wurde, liess etwa einen halben Eimer Wein und Wasser erwärmen, um den Verwundeten von seiner Bekleidung loszumachen, mit welcher er durch das geronnene Blut angeklebt war. Er blieb mit drei seiner Chirurgen-schüler von 7 Uhr Morgens bis 1 Uhr Nachmittags, um diesen jungen Menschen zu verbinden. Als er nun gegen Abend sah, dass der Kranke wegen der Wunden der Kehle und des geronnenen Blutes keine Luft holen konnte, weil die Kehle angeschwollen war und Erstickung drohte, so machte er eine Wunde in den Körper der Luftröhre (unterhalb derjenigen, welche oberhalb des Kehlkopfes war) zwischen 2 Ringen, worauf sofort das Athmen sich einstellte, in-

<sup>1)</sup> Es muss hier darauf aufmerksam gemacht werden, dass, wenn Trendelenburg (Handbuch der Kinderkrankheiten. Herausg. von C. Gerhardt. Bd. 6. Abth. 2. S. 233. Tübingen 1880) sagt, dass wir bei Habcot zum ersten Male der Tracheotomie bei Kindern begegnen, dies nicht so verstanden werden darf, als ob dies Operationen bei kleinen Kindern gewesen seien. Die beiden fraglichen Operationen sind wohl bei Individuen nicht unter 14 Jahren vorgekommen. In dem letzten (4.) Falle ist das Alter ausdrücklich zu 14 Jahren angegeben. In diesem dritten Falle sagt Habcot: un jeune garçon, was Trendelenburg übersetzt: „ein junger Knabe“, ich dagegen durch „ein junger Bursche“ ausgedrückt habe. Das Dictionnaire de l'Academie française. 7. édit. Tome I. p. 811. Paris 1878 sagt: „Garçon, Enfant mâle par opposition à Fille. Il a des filles et de garçons de son mariage. Cette femme est accouchée d'un garçon. Petit garçon. Jeune garçon. Grand garçon.“ — Dann wird weiter ausgeführt, dass Garçon sehr vielfach in verschiedenen Bezeichnungen (als Garçon brave, Garçon de talent, G. discret, un bon garçon, Garçon de la noce, Garçon d'honneur) eine erwachsene Person bedeute, auch eine unverheirathete (il veut mourir garçon, rester garçon, C'est un vieux garçon, Ménage de garçon, Appartement de garçon). Napoleon Landais (Dictionnaire général et grammatical des Dictionnaires français. 9. édit. Tome I. p. 708. Paris 1846) erwähnt ausserdem noch die Bezeichnungen in den Restaurants oder Cafés: Appelez le garçon, bei den Kaufleuten: Garçons de boutiques, Garçons de magasin (junge Leute, welche dort beschäftigt sind), bei den Handwerkern: Garçon tailleur, perruquier etc, bei den Verwaltungen: Garçon de bureau, Garçon de caisse, bei dem Könige: Garçon de la chambre, garçon de la garde-robe (die Diener) etc. Wenn nun von Habcot blos gesagt worden wäre: Garçon, so würde man über das Alter ganz im Ungewissen sein. Da er indessen sagt: un jeune garçon, so bezeichnet er von den drei oben erwähnten Altersstufen des Dictionnaire de l'Academie française die mittlere, also etwa die von 14—20 Jahren. Hätte er ein jüngeres Alter: bezeichnen wollen, so würde er gesagt haben: un petit garçon. Aus allem Diesen geht hervor, dass wohl eher anzunehmen ist, dass Marc Aurel Severino (s. später) zuerst in den grossen Diphtherie-Epidemien zu Neapel im Anfange des 17. Jahrhunderts die Tracheotomie bei Kindern ausgeführt hat.

dem die Luft mit Schnarchen ein- und austrat; diese Wunde blieb durch eine Canüle so lange offen, bis die des Pharynx abgeschwollen war. Der Kranke wurde in 3 Monaten geheilt und die Bronchotomie war seine Lebensrettung.

Der vierte Fall war folgender: Ein etwa 14 Jahre alter Bauernbursche hatte sagen hören, dass verschlucktes Gold kein Uebel verursache. Nachdem er einige Waaren in Paris verkauft hatte, wofür er etwa 9 Pistolen (Louisdor) erhalten hatte, wickelte er sie, aus Furcht vor Dieben, in ein Leinwandstück, welches er verschlang. Allein da dies den engen Theil des Schlundes (gosier) nicht passiren konnte, so wurde das Gesicht ihm so entstellt und unförmlich durch die Anschwellung und das Schwarzwerden desselben, dass seine Begleiter ihn nicht erkannten. Als er zu Habicot gebracht wurde, konnte man dieses Hinderniss, welches durch die Anschwellung der Kehle fest eingeklemt war, weder herausziehen, noch in den Magen hinabstossen. Er machte sofort die Bronchotomie. Als diese gemacht war, rohrte (raillait, rohren des Hirsches) der Kranke so heftig durch die Gewalt der Luft, dass dies die Umgebung in Schrecken setzte; aber die Anschwellung und die schlechte Farbe des Gesichtes verschwanden und dies gab ihr die Gewissheit des Lebens, und namentlich, nachdem Habicot von Neuem die Bleisonde in den Oesophagus eingeführt hatte, um das Herabschlingen dieses Tampons in den Magen zu vollenden, brachte der Kranke nach 8—10 Tagen durch den Stuhlgang denselben wieder von sich, und so war sein Geld nicht verloren und sein so leichtsinnig auf das Spiel gesetztes Leben war durch die Luftröhrenwunde, welche vollkommen heilte, gerettet.

Von diesen 4 Fällen Habicot's beziehen sich demnach drei auf Wunden des Halses und des Kehlkopfes und einer auf fremde Körper im Pharynx, keiner auf eine innere Erkrankung des Kehlkopfes oder des Schlundes.<sup>1)</sup>

Thomas Fienus (Feyens), Professor in Löwen (1576—1631)<sup>2)</sup> copirt den Casserius; er hat nicht selbst operirt. Das Urtheil der von ihm angeführten Schriftsteller bestimmt ihn, zu Gunsten der Bronchotomie sich auszusprechen.

„Est autem hoc remedium periculosum, et ideo non licet eo uti, nisi in deploratissimo casu.“

Johannes Scultetus (Schultes) Physikus in Ulm (1595 bis

<sup>1)</sup> Friedrich Monavius (von Monau), Professor zu Greifswald (1592 bis 1659) verschaffte sich eine traurige Berühmtheit als Plagiator, indem er die Arbeit Habicot's unter seinem eigenen Namen, ohne Habicot als Verfasser zu nennen, herausgab: *Bronchotome, nimirum gutturis artificiose aperiendi ἔγχεσις* etc. Regiomonti 1644. Gryphisw. 1654. Jenae 1711.

<sup>2)</sup> *Libri chirurgiei XII. De praecipuis artis chirurgicae controversiis opera posthuma Hermanni Conringii cura nunc primum edita. Francofurti 1602.* Das 4. Buch hat den Titel: *De laryngotomia, sive sectione asperae arteriae.*

1645<sup>1)</sup>), Schüler von Fabricius ab Acquapendente, Adrian Spieghel und Malavicini, sagt:

„Aspera arteria in affectibus laryngis, qui suffocationem minantur, chirurgo, anatomiae non ignaro, tutissime perforatur.“

Adriaan van den Spieghel (Spiegelius) aus Brüssel, Professor zu Padua (1578—1625) soll nach den Mittheilungen von Bartholinus<sup>2)</sup> die Laryngotomie bei einer Frau gemacht haben:

„Ab ea (laryngis sectione) non abhorruit nostro aevo Spigelius, ut superstes adhuc muliercula amicorum hospitio Patavii cognita fidem facit.“

In den Schriften Spiegel's selbst ist nichts darüber zu finden.

Marco Aurelio Severino aus Tursi, Professor in Neapel (1580 bis 1656), einer der kühnsten Chirurgen seiner Zeit, sagt<sup>3)</sup>:

„Divinum quod ejusmodi commentum una est laryngotomia, sectio sub capite laryngis ad intercupidinem bronchiarum, ad usque spiritus cavitatem facta.“

In den grossen Diphtherie-Epidemien, welche seit 1616 in Neapel herrschten, hat er die Laryngotomie und Tracheotomie oft ausgeführt.<sup>4)</sup>

Francois Ranchin, Professor und Kanzler in Montpellier (1565—1641)<sup>5)</sup>, empfiehlt die Laryngotomie bei der Bräune und räth, nicht zu spät zu operiren.

René Moreau, Professor in Paris (1587—1656)<sup>6)</sup> erwidert auf die Zweifel Thom. Bartholin's<sup>7)</sup> in Bezug auf die Anwendung der Bronchotomie in der Bräune, besonders bei Kindern, in seinem Briefe vom 1. März 1646 aus Paris, dass die Bronchotomie nicht in der epidemischen Bräune der Kinder passe, welche Marc Aurel Severino beschrieben habe, welche von tödtlichen Blutungen, von Pusteln im Munde, von Geschwüren in der Kehle und von brandigen Schorfen begleitet ist. Es giebt nur wenige Kranke, bei welchen diese Operation gemacht werden müsse.

<sup>1)</sup> *Χειροποιήκη*, vel Armamentarium chirurgicum XLIII tabulis aeri incisis exornatum. Opus posthumum. Ulmae 1653. fol. Tab. XXXIV.

<sup>2)</sup> Epistol. med. Cent. I. Epistola LXXX.

<sup>3)</sup> De efficaci medicina Lib. III. Francofurt ad Moen. 1646. fol. Pars II. Cap. 40. de laryngotomia in suffocante angina. p. 102.

<sup>4)</sup> De recondita abscessuum natura Lib. VIII. Neapoli 1632. De paedane chone maligna. Francofurti 1655.

<sup>5)</sup> Questions françaises sur toute la chirurgie de Guy de Chauliac. Paris 1604.

<sup>6)</sup> Epistola de laryngotomia. Paris 1646. cum Bartholini libello de angina epidemica.

<sup>7)</sup> Epistol. med. Cent. I. Epist. 80/81. p. 342.

Sie ist zweimal ausgeführt worden, bei einem Gärtner, welcher noch lebte und bei einem Soldaten, welcher davon eine raube Stimme einige Zeit hindurch gehabt hat. Er zerschnitt bei seinen Operationen den Zwischenraum zwischen dem dritten und vierten Knorpelringe mit einer Lancette und steckte eine kleine krumme Röhre hinein, deren Oeffnung er mit Sindon überzog, damit weder Staub hineinfallen, noch die kalte Luft unmittelbar andringen möge. Zu dem Ende liess er auch den Kranken beständig in warmen Zimmern bleiben. Durch die Auseinandersetzungen Moreau's wurde Bartholinus zu Gunsten der Bronchotomie umgestimmt, wie aus den Betrachtungen über die Behandlung einer Luftröhrenwunde hervorgeht<sup>1)</sup>.

Zacutus Lusitanus aus Lissabon (1575—1642)<sup>2)</sup> empfiehlt die Laryngotomie in extremen Fällen von Erstickung durch Angina. Die Frage: *utrum in suffocante angina laryngotomia aliquando exercenda?* beantwortet er, nachdem er die verneinende Ansicht des Aretaeus erwähnt hat, bejahend:

„Cum enim caetera praesidia non prosunt et aeger ad mortis fauces est deductus, ad extrema, et vel periculosa, immo temeraria accedere oportet: Nam quos ratio non juvat, temeritas sanat, monente Celso.“

Thomas Rodriguez da Veiga, Professor im Coimbra<sup>3)</sup>, empfiehlt sehr lebhaft die Tracheotomie in verzweifelten Fällen von Angina laryngea mit den Worten:

„Cum res desperata est, aperiatur guttur inter duas cartilagineas ad respirationem et, sanata angina, ulcus consolidatur.“

Nicolaus Fonteyn (Fontanus), Arzt in Amsterdam<sup>4)</sup>, führte in Gemeinschaft mit Zaevidus die Laryngotomie mit glücklichem Erfolg aus.

João Curvo Semedo<sup>5)</sup> empfiehlt ebenfalls die Tracheotomie bei schwerer Angina auszuführen. Er sagt in der 7. Nachricht über eine gute Kur der Angina oder des Garotillo:

„Se o doente deitar o que comer ou beber, pelo nariz, e fallar fanhoso, que n'este caso não ha esperanza de vido, salvo absindo a garganta entre o terceiro e quarto anel abaixo de epigloto, fazendo abertura entre as cartilagens para que entre o ar, e ao depois se cure a ferida como as outras.“  
(Wenn der Kranke Alles, was er isst oder trinkt, durch die Nase wieder heraus-schleudert und nselnd spricht, so dass der Fall keine Hoffnung zum Leben giebt, so öffne man rasch die Luftröhre zwischen dem dritten und vierten

<sup>1)</sup> *Historiarum anatomicarum et medicarum rariorum*. Cent. V. Obs. 89. Hafniae 1661.

<sup>2)</sup> *Praxis medica*. Lugd. Batav. 1657. Lib. II. p. 287.

<sup>3)</sup> *Practica medica*. Lisboa 1668.

<sup>4)</sup> *Observationum rariorum analecta*. Amstelodami 1641.

<sup>5)</sup> *Polyanthea medical*. Lisboa 1697. p. 276/277.

Ringe unter der Epiglottis, indem man eine Oeffnung zwischen den Knorpeln macht, durch welche die Luft eindringt, und man behandle dann die Wunde wie die übrigen.)

Trophime Serrier, Leibarzt zu Arles<sup>1)</sup>, empfiehlt ebenfalls die Bronchotomie.

Matthias Gottfried Purmann, berühmter Wundarzt, Regimentsfeldscheer im Brandenburgischen Heere, zuletzt Stadtarzt in Breslau (1648—1721)<sup>2)</sup>, hat die Bronchotomie bei Entzündung der Kehle mit Erfolg ausgeführt.

Johannes Muys, Arzt in Arnheim<sup>3)</sup>, theilt mit, dass Anton de Heyde, Arzt in Middelburg (ein tüchtiger experimenteller Physiolog), die Bronchotomie an einem Hunde mit glücklichem Erfolge ausgeführt habe und dass er sie für ganz gefahrlos halte.

Steven Blankaart (Blancardus), Arzt im Amsterdam (1650 bis 1702)<sup>4)</sup>, berichtet, dass Smalsius, ein berühmter Chirurg in Leiden, die Bronchotomie an einem Manne ausgeführt habe und dass sie vollkommen gelungen sei.

Frederik Dekkers, Professor in Leiden (1648—1720)<sup>5)</sup>, wendete, um die bei dem anfänglichen Längs- und späteren Querschnitte in der Tracheotomie meist sehr beträchtlichen Blutungen zu vermeiden, einen Troikar an: er stiess denselben mit der Röhre in die Luftröhre ein, zog die Spitze desselben heraus und liess die Röhre, welche an den äusseren Enden mit Handhaben versehen war, mit denen sie am Halse befestigt werden konnte, in der Luftröhrenwunde liegen.

Jean-Baptiste Verduc, zu Paris,<sup>6)</sup> sagt:

„Lorqu'il n'y a ni tumeur, ni inflammation aux parties extérieures du cou, comme il arrive dans la véritable squinancie du larynx, qui est la plus factueuse de toutes, l'opération est bien plutôt faite et avec moins de douleur et d'appareil, en faisant une simple paracentèse entre les anneaux.“ Er theilt

<sup>1)</sup> Enchiridion sur les cinq parties de la médecine, les opérations chirurgiques et la chimie naturelle. Lion 1664; und in: Observationes medicae. Lion 1673.

<sup>2)</sup> Chirurgia curiosa. Frankfurt 1694. Chirurgischer Lorbeerkrantz, oder grosse Wundarzney etc. Halberstadt 1685. Cap. 44.

<sup>3)</sup> Praxis medico-chirurgica rationalis cum decadibus observationum XII. Amstelod. 1695. Decas V. Observ. 9.

<sup>4)</sup> Collectanea medico-physica. Amstelod. 1680. (Eine Art von Zeitschrift.)

<sup>5)</sup> Exercitationes practicae circa methodum inveniendi observationibus illustratae. Leidae (1673) 1694. p. 241.

<sup>6)</sup> Traité des opérations de chirurgie. Paris (1693). 1701. T. I. p. 170.



eine von Binart mit glücklichem Ausgange bei Cynanche ausgeführte Bronchotomie mit. Auch rath er, den Kopf bei der Operation nicht weit nach hinten über zu legen, wie dies bisher geschah, sondern ihn ganz bequem zu lagern. Er sagt: „Il y a à craindre, qu'en faisant pencher la tête en arrière, on n'augmente la suffocation. J'ajouterai qu'on pincerait difficilement la peau de la partie antérieure du cou à un homme qui a la tête renversée. Un chirurgien anatomiste laissera le malade dans la position où il peut respirer avec le moins d'incommodité, et il s'accomodera à cette situation pour l'opérer; un peu plus ou un peu moins de gêne pour le chirurgien n'empêche pas l'effet de son habilité.“

Fulvio Gherli, Arzt in Modena<sup>1)</sup>, führte die Tracheotomie in einem schweren Falle von Angina mit günstigem Erfolge aus.

Georg Detharding, Professor in Rostock, dann in Kopenhagen (1671—1747)<sup>2)</sup>, empfahl die Tracheotomie bei Ertrunkenen in Folge der irrigen Ansicht, dass bei denselben die Epiglottis die Stimmritze fest zudrücke.

Pierre Dionis zu Paris (starb 1718)<sup>3)</sup>, De la Vauguyon zu Paris<sup>4)</sup>, Joseph de la Charrière zu Annecy in Savoyen (starb 1690)<sup>5)</sup>, René-Jacques Croissant de Garengéot zu Paris (1688 bis 1759)<sup>6)</sup> empfehlen die Bronchotomie und geben mehr oder weniger ausführliche Beschreibungen derselben an. Garengéot spricht von einem Knaben, welcher von einer heftigen Bräune befallen war und durch die Bronchotomie vollständig hergestellt wurde.

Giuseppe Lanzoni in Ferrara (1665—1730)<sup>7)</sup> empfiehlt die Tracheotomie, nachdem er die Ansichten der Schriftsteller vorgebracht und die von Brassavola mit glücklichem Erfolge ausgeführte Operation mitgetheilt hat, indem er also die Frage: An laryngotomia conveniat in curatione anginae? bejaht.

Johannes Juncker (Junker), Professor in Halle (1679 bis 1759)<sup>8)</sup>, bestimmt genauer, als alle seine Vorgänger, die Fälle,

<sup>1)</sup> Centuria di rare osservazioni di medicina curiosa. Venez. (1719). 1723. Cent. II. p. 170.

<sup>2)</sup> Disputatio epistolaris ad L. Schroeckium de methodo subveniendi submersis per laryngotomiam. Rostoch. 1714. Auch in Haller, Diss. chirurg. Vol. II. p. 438.

<sup>3)</sup> Cours d'opérations de chirurgie démontrées au jardin du Roi. Paris 1707.

<sup>4)</sup> Traité complet des opérations de la chirurgie. Paris 1696. p. 182.

<sup>5)</sup> Nouvelles opérations de chirurgie; contenant leurs causes fondées sur la structure de la partie etc., et une idée générale des playes. Paris 1692. p. 182.

<sup>6)</sup> Traité des opérations de chirurgie. Paris 1720. Vol. II. p. 443.

<sup>7)</sup> Opera omnia. Lausannae (Genevae). 1738. T. III. Animadvers. 115.

<sup>8)</sup> Conspectus chirurgiae tam medicae methodo Stabliana conscriptae, quam instrumentalis, recentissimorum auctorum ductu collectae, quae singula tabulis CIII. exhibentur. Halae 1721. Lib. 94.

in denen die Tracheotomie auszuführen ist. Er stellt 3 Klassen auf: 1. die wahre Bräune, welche die Respiration behindert; 2. die fremden Körper, welche in die Luftröhre gelangt sind; 3. das Ertrinken. In dem ersten und dritten Falle ist es besser, den Trocart, als die armirte Lanzette zu gebrauchen. Im zweiten Falle ist nur das alte Verfahren (das des Fabricius ab Acquapendente) anzuwenden mit einem Längsschnitte, nicht nur der Haut, sondern auch der Trachea; der Gebrauch der Canüle ist hier ausgeschlossen.

Lorenz Heister, Professor in Altdorf und Helmstädt (1683 bis 1758)<sup>1)</sup>, beschäftigt sich, wie überhaupt die Chirurgen des 18. Jahrhunderts, besonders mit der zweiten von Juncker aufgestellten Klasse und beschreibt sehr genau das manuelle Verfahren. Es ist dies von um so grösserem Interesse, als es das von Trousseau angewendete ist. Heister sagt:

„Quando igitur haec operatio instituenda, locus ad operationem commodissimus in trachea is plerisque videtur, qui secundum inter et tertium anulum ejus cartilagineum est positus, tantum paulo inferius etiam fieri absque periculo vulnus ejusmodi queat. Operandi ratio: ante omnia vel in lecto, vel in sellâ quâdam, si fieri potest, resupinari hominem aegrum oportet. Ejusque caput a ministro quodam, qui a tergo aegri stet probe firmari; mox partem binos circiter digitos infra cartilagineam thyreoideam sive scutiformem seu Pomum Adami positam praeius utrinque acute anteriori colli, in medio tracheae secundum longitudinem ad sternum usque per cutem, pinguedinem et musculos aperiri, atque ita quidem, ut binos vel tres circiter digitos aut etiam quatuor in proceris corporibus vulneris longitudo adaequat. Tum vulnus hujus orae per injectos hamulos vel digitos graviter a ministro quodam debent diduci, abstersoque per spongiam vel linteolum cruore ut aspera arteria conspici queat, tres quatuorve spirales hujus fistuli secundum lineam concidi, et corpus extraneum quam sollertissime per immissam volsellam sive specillum aut hamulum extrahi.“

In Fällen von Angina räth Heister nur das Einschneiden der Trachea zwischen zwei Ringen. Er sagt: „Inter binos tracheae annulos, aut sic etiam quod perinde mihi videtur ut unicum ejus anulum simul concidit; sic commodius inferi fistula vel tubulus aliquis argenteus, vel plumbeus teres aut planus poterit.“

„Ante tamen quam scalpellum immissum chirurgus retrahat. Specillum quoddam conveniens e latere scalpelli inseri simul in plagam istam dehet, quo scilicet hujus ope commodius postea tubulus immitti queat...“

„Ne quâ autem ab externo frigore vel sordibus pulmones infestantur, spongiam, in vino calido frequentissime tinctam, rursusque super tubulum im-

<sup>1)</sup> Institutiones chirurgicae. Amstelodami 1729. 2 Vol. Pars II. Sect. 11. Cap. 2.

ponere convenit, vel etiam, ut Garengoet docet, linteam rarum ac tenue et postea emplastrum perforatum.“

In sehr dringenden Fällen scheint ihm folgendes Verfahren das vorzüglichere: „Scalpellum aliquod anceps ad superius designatum mediam juguli partem admovetur, provideque per cutem simul atque pinguedinem et musculos in ipsam tracheam demittitur. Mox tubulo apto vulnus instruitur solertissime, ut antea dictum est, et deligatur. — Sic enim non celerius tantum operatio sed minor quoque cicatrix efficitur; sed fistula difficilior per vulnusculum hoc in asperam arteriam demittitur.“

Heister billigt nicht den Trocart von Dekkers, seinem Lehrer, und empfiehlt rechtzeitig zu operiren. Er sagt: „Operatio mature instituenda dum adhuc et vires et spes sunt. Ubi nam nimis jam infirmati aegri sunt et quasi in agone versantur, frustra ut plurimum ferrum jugulo admovetur.“

Heister führte die Tracheotomie den 23. November 1720 wegen eines in die Trachea gerathenen Stückes Spitzmorcheln aus<sup>1)</sup>. Der betreffende junge Mann aus Schöningen war ihm zwei Stunden Weges zugeführt worden. Vor der Operation hatte Heister eine Berathung mit Meibom und Wagner im Beisein von Werlhof gepflogen. Die Morchel wurde nach der Operation sofort ausgezogen; am 12. Tage war die Wunde verheilt. Heister erzählt bei dieser Gelegenheit eine Tracheotomie-Operation seines Lehrers Johann Jacob Rau, Professors in Leiden (1658—1719), durch welche derselbe bei einem Knaben eine Bohne aus der Luftröhre entfernte.

Lazare Meyssonnier zu Lyon (1602—1672)<sup>2)</sup> sagt: „J'ai sauvé la vie à trois personnes, usant de l'opération d'Antylus, mais je ne mettais pas de tente en plomb dans la plaie, seulement de la charpie sec dessus, et un emplâtre de diapalme dissous en huile rosat; et ne recousais la plaie, mais la laissais se refermer par l'oeuvre de la nature et pas un desdits trois n'est mort, mais par la grâce speciale de Dieu sont en vie.“ Louis<sup>3)</sup> nennt indessen Meyssonnier einen grossen Aufschneider (hableur).

Antoine Bergier (geboren 1704)<sup>4)</sup> wendete den Scalpel an, wenn fremde Körper, welche in die Luftröhre gekommen waren, aus derselben entfernt werden sollten, dagegen den Trocart, wenn entzündliche Zustände die Eröffnung der Luftröhre erforderten.

J. Michael Engel, Chirurg<sup>5)</sup>, spaltete, als ein kleiner Knochen in die Luftröhre gerathen war, am fünften Tage 5 Ringe der Luftröhre und zog glücklich den fremden Körper heraus.

Auch Mersenne, Chirurg<sup>6)</sup>, führte die Bronchotomie mit glücklichem Erfolge aus.

<sup>1)</sup> Medicinische, chirurgische und anatomische Wahrnehmungen. Rostock 1753. S. 1026. Wahrnehm. 625.

<sup>2)</sup> Cours de Médecine théorique et pratique. Lyon (1664). 6. éd. 1673.

<sup>3)</sup> Mémoires de l'Académie royale de chirurgie. T. 4. p. 505. Paris 1768.

<sup>4)</sup> Antoine Bergier et Jacques Barbeau du Bourq, Ergo tracheotomie nunc scalpellum, nunc trifidus mucro. Paris 1748.

<sup>5)</sup> Sendebreiben von einem merkwürdigen chirurgischen Casu. Augsburg 1750.

<sup>6)</sup> Journal de Médecine, Chirurgie et Pharmacie. T. 22. p. 559.

George Martin, berühmter Iatromathematiker, nach Newton's Philosophie gebildet (1702—1743), führte zu St. Andrews in Schottland die Tracheotomie mit glücklichem Erfolge aus<sup>6)</sup>. Eine junge Dame hatte grosse Schmerzen im Halse und Dyspnoë, konnte weder Flüssiges noch Festes schlucken, indem bei jedem Versuche Alles zum Munde und Nase wieder herauskam. Die Mandeln waren normal, nur etwas trockener; äusserlich keine Geschwulst, keine beträchtliche Frequenz oder Härte des Pulses. Alle Mittel waren fruchtlos. Alles drängte zur Operation. Dieselbe wurde gemacht. Die Dame wurde geheilt entlassen.

Martin giebt sodann eine vollständige Geschichte dieser Operation von Asclepiades an bis auf seine Zeit und sagt dann (p. 452 ff.): „In doing the operation on a living Person, one cannot but remark at the very first, that the Cannula should not be made near so short as is ordinarily proposed in Books and chirurgical Lectures. For we found that upon cutting the Parts, especially the Thyroid Gland (which is not so much minded in most of the common Descriptions of the operation as should be) soon become so much tumified, that it will require a Pipe above an Inch long, to penetrate sufficiently into the *Aspera arteria*. Which is more than double of Garengeot's Allowance of six Lines; who is one of the recentest Writers, and has communicated to us all the Surgery the French are Masters of. The Leaden Pipe we had prepared not answering the Design, that which we made use of was too long and too small, being the common Cannula for tapping in the Dropsy, flatned a little at the End and hindened by a very thise Compress, perforated in the Middle, from penetrating too deep into the Trachea.

The mucous Particles and Steams arising from the Lungs, made a constant weeping of a thin slavery Liquor from the Mouth of the Pipe, part whereof thickening and stuffing its Cavity, sometimes very much incommoded the Patient's. Respiration by it, so as to render it necessary to have it taken out and cleaned. At hence, when some Moderns very precisily bid as put a thin Slice of Sponge, or a bit of Muslin etc. close over the Orifice of the Cannula, to prevent the Ingress of Dust, Downs, or the like, into the Lungs, it confirms what I said before of the Unusualness of the Operation, and looks as if they had only contemplated the Matter in Abstracto, as the Metaphysicians say, without considering they had not to do with a pure thin drystir, but with a heterogeneous Fluid, that is moistened and thickened with viscid Particles, which are apt to run together in stiff Concretions. And therefore, though it must be acknowledged that there would have been less Hazard of a Stoppage, if our Cannula had been shorter, and wider, especially at the Mouth, I cannot but think it an ingenious Proposal of one of our Ministers here, to make the Pipe double, or one within another; that the Innermost might safely and easily be taken out and cleaned when necessary, without any Molestation to the Patient: For it

<sup>6)</sup> Philosophical Transactions. Vol. 36. No. 416. p. 448—455. Year 1730. V. The postscript of a Letter from George Martin, M. D., to William Graeme, giving an Account of the operation of Bronchotome, at it was performed at St. Andrews.

is no small Trouble to him to be obliged to have the Bandage frequently removed, and the Pipe fitted a-new to the Orifice made in the Trachea.

And indeed we found no Inconvenience in our Patient's breathing the Air as it passed through the Pipe, without any cleansing or intercepting Medium, though the House was none of the cleanest, being an ordinary Tradesman's here. But if by a larger, and consequently a more patent Tube, one, especially of more delicate and ticklish Lungs should be incommoded that Way, I think the Access of Dust etc. might conveniently enough be hindered by a piece of Muslin, or thin Hair-Crape, tied flackly about the Neck over the Orifice of the Cannula, so however as not touch it, or to be wetted by the Liquor coming from it."

Bauchot, Marine-Wundarzt zu Port-Louis<sup>1)</sup>, welcher 1747 ein neues Bronchotom mit sehr kurzer breiter Klinge und sehr plattem geraden Röhrchen erfunden hat, gebrauchte dasselbe bei zwei Erstickungsgefahr drohenden Anginen, bei einem jungen Manne von 23 Jahren und einer Frau von 72 Jahren, mit sehr glücklichem Erfolge.

Pedro Virgili, spanischer Marine-Chirurg und Chirurg der Könige Ferdinand VI. und Carl III. von Spanien<sup>2)</sup> führte die Tracheotomie im Königlichen Hospitale zu Cadix an einem 23 jährigen Soldaten des Cantabrischen Regiments aus, welcher in Folge einer Entzündung des Larynx und Pharynx zu ersticken drohte. Virgili machte einen Längsschnitt durch die Hautbedeckungen, trennte die Muskeln und drang zwischen zwei Knorpelringen in die Trachea ein. Es trat eine heftige Blutung ein, das Blut drang in die Luftröhre ein, erregte einen sehr heftigen krampfhaften Husten, so dass die Canüle durchaus nicht liegen bleiben konnte und Erstickung drohte. Virgili entschloss sich, sofort die Luftröhre bis zum sechsten Knorpelring zu spalten. Der Kranke holte bald freien Athem, es wurde eine bleierne durchlöcherete Canüle in die Wunde eingelegt, die Blutung verlor sich, die Entzündung nahm ab, und der Kranke genas.

Wenngleich wir in Vorstehendem eine ansehnliche Reihe von Fällen vorgeführt haben, in denen die Tracheotomie bei Verschlüssen des Einganges der Luftwege durch krankhafte Zustände ausgeführt werden musste, so ist früher, und so besonders auch durch das 18. Jahrhundert hindurch, die Hauptindication für die Vornahme der Operation das Vorhandensein von fremden Körpern in den Luftwegen gewesen. Indessen sehen wir aus Allem, dass nur selten einsichtsvolle Chirurgen sich zu dieser Operation entschlossen. Belehrend ist in dieser Beziehung eine Arbeit von Antoine Louis (1723—1792)<sup>3)</sup>, in welcher 28 Beobachtungen zu-

<sup>1)</sup> Mémoires de l'Acad. roy. de chirurgie. T. 4. p. 507. Paris 1768.

<sup>2)</sup> Mémoires de l'Acad. roy. de chirurgie. T. 1. p. 591. Paris 1761; s. auch Petr. Paul Tanaron, Trattato di Chirurgia. Firenze 1754. T. 2.

<sup>3)</sup> Second mémoire sur la bronchotomie, où l'on traite des corps étrangers de la trachée-artère, in Mém. de l'Acad. roy. de Chir. T. 4. p. 513—544. 1768.

sammengestellt sind, bei denen nur in drei Fällen (den oben erwähnten von Verduc, Heister und Rau) die Bronchotomie gemacht wurde, während in allen übrigen die Ausführung derselben an dem Widerspruche der zugezogenen Aerzte und Chirurgen scheiterte.

Wir verlassen nun diesen Gegenstand der Ausführung der Tracheotomie im Allgemeinen, namentlich auch zum Entfernen von fremden Körpern aus den Luftwegen<sup>1)</sup>, um uns fernerhin nur mit der Anwendung derselben bei Croup und Diphtherie zu beschäftigen. Wie schon erwähnt worden ist, giebt Francis Home 1765 in seiner Schrift die erste genaue Beschreibung von dem Croup. In derselben spricht er auch von der Tracheotomie als letztes Mittel in verzweifelten Fällen. Er sagt (pag. 59):

„We have, then, no method remaining to save the patient's life, but that of extraction. That cannot be done thro' the glottis. When the case is desperate, may we not dry bronchotomy? I can see no weighty objection to that operation, as the membrane can be so easily got at, and is very loose. Many a more hazardous operation is daily performed.“

Home selbst hat die Operation bei Croup nicht ausgeführt.

Die erste Tracheotomie, welche nach dem Erscheinen der Home'schen Schrift mit glücklichem Erfolge bei einem an Croup leidenden Kinde ausgeführt worden zu sein scheint, ist der viel besprochene Fall von John Andréé, Professor zu London (welcher sich besonders um die Lehre von den venerischen Krankheiten verdient gemacht hat und vor John Hunter die beste Beschreibung der syphilitischen Initialsklerose gab). Die Operation wurde am 11. Februar 1782 an einem Knaben von 5 Jahren von Andréé unter Assistenz des Dr. Nankivell, welcher den Kranken bis dahin behandelt hatte, unter Beistand der Chirurgen George Vaux und Adair Hawkins und in Gegenwart eines Fremden, welchen

---

<sup>1)</sup> Ueber die Entfernung von fremden Körpern aus den Luftwegen handeln ausführlich: Julius Kühn, Operationen am Kehlkopfe und der Luftröhre. A. Der Kehlkopf- und Luftröhrenschnitt, in: G. B. Günther, Lehre von den blutigen Operationen am menschlichen Körper. Abth. 5. Abschn. 18. Leipzig und Heidelberg. 1864. S. 140ff. und auf S. 178 eine Tabelle von 374 Fällen; und Opitz, Ueber fremde Körper in den Luftwegen, in Schmidt's Jahrbücher. Bd. 100. S. 101—108. 1858; s. auch Opitz, De alienis in ductum respiratorium illapsis corporibus. Diss. inaug. Lipsiae. Febr. 1858. Opitz führt 212 Fälle mit 102 Tracheotomien bei 44 verschiedenen Arten von Fremdkörpern an, darunter am meisten (50 Mal) Bohnen.

Nankivell mitgebracht und als Locatelli<sup>1)</sup> vorgestellt hatte, ausgeführt. Es liegen über diese Operation drei Mittheilungen vor, welche theilweise unter sich differiren. Die erste Erzählung rührt von Giambattista Borsieri (Joh. Baptista Burserius de Kanilfeld), Professor in Pavia (1725—1785)<sup>2)</sup> her, welchem sie von dem eben erwähnten Locatelli mitgetheilt worden war. Borsieri sagt:

„Tracheotomiae feliciter institutae in puero hac Anginae specie periclitante exemplum mecum communicavit per literas Londino ad me datas Jacobus Locatellius medicus magnae expectationis, qui eam vidit a celebri Londinensi chirurgo Andrée dexterrime adhibitam in hunc modum. Primum sectione longitudinali a glandula tyroide versus sterni apicem producta, et tres circiter digitos lata, integumenta divisit. Trachea deinde solerter detecta, transversim inter secundum et tertium ejus annulum nectentem membranam dissecuit, et similem aliam incisionem inter quartum et quintum annulum fecit, sic ut duo annuli inter utramque incisionem transversalem comprehenderentur. Ex his, qua antea spectant, duabus aliis lateralibus sectionibus frustulum quadrangulare exemit. Quo factum est, ut hiatus satis idoneus tum aeri inspirando et expirando, tum concretioni membranae, quae suffocationem intendabat, expellendae paratus esset. Ex hoc hiatus continuo prodiit non exigua puris vis, nulla vero membranae concretionis pars. Duobus post diebus per se quaedam hujus portio erupit per artificiosum ejusmodi hiatus, sic ut quod intus remanebat, manu deinde extrahi potuerit. Puer autem inter quindecim dies perfecte convaluit.“

Etwas verschieden wird dieser Fall von T. White aus Manchester<sup>3)</sup> dargestellt. Er sagt:

„Michaelis<sup>4)</sup>, Me judice, recte monet, ne hocce auxilium, donec mors ipsa strangulatione impendeat, differatur. Aeger enim subito glottidis spasmo exoriente non raro extinguitur. Tracheam igitur tunc incidere oportet, quando sanguis satis detractus, atque vomitoria, bis vel ter devorata, nullum aut parvum levamen attulerint.

In hanc sententiam magis adducas ut irem cum ante oculos pono aegri historiam, mihi nuper communicatam a viro illo ingenioso domino Andree, qui nunc apud Londinenses artem chirurgicam feliciter exercet. Quae mihi de hoc aegro innotuerunt, protinus dicam.

<sup>1)</sup> Giacomo Locatelli, Professor zu Padua als Nachfolger Joh. Peter Frank's (1756—1838), bereiste 1782 Frankreich und England, lernte dasselbst das Brown'sche System kennen, wurde ein entschiedener Gegner desselben, und stellte ein eigenes System auf, bereits vor Rasori.

<sup>2)</sup> Institutionum medicinae practicae Tomus sextus. § 436. Annotat. p. 207. Venetiis 1817. (1. Auf. Mailand. 4 Bde. 1781—1788.)

<sup>3)</sup> De cynanche tracheali. Diss. inaug. Lugduni Batav. 1786.

<sup>4)</sup> Christian Friedr. Michaelis, De angina polyposa sive membranaea. Diss. inaug. Gottingae 1778; er promovirte mit dieser Schrift 1776 zu Strassburg.

Puer quinque annorum per duos vel tres dies signis cynanches trachealis laboraverat, cum medicus advocatus fuit. Aegrum invenit anhelum, fere strangulatum; respirationem enim maxime fuit laboriosa, atque spiritus emissio adeo impedita, ut vix flammâ facis, speculove, prope os admotis, sentiri possit.

Die februarii XI., anno 1782, rebus ita se habentibus, emeticum horâ decimâ a. mer. praescriptum fuit; atque omni horâ repeti jussum. Quot emetica devoravit, quidve vomitione ejectum non didici; sed omnibus frustra usus est.

Horâ undecimâ vespertinâ, nil remittente morbo morteque ipsâ minitante, complures chirurgi tracheam incidendam esse consentiebant; quod statim faciebat dominus Andréé.

Incisione facta, aer magnâ vi proruebat; respiratio protinus facilius abolvebatur, atque aeger, cujus vox ante vix audiri potuerat, exclamabat (!) se nunc levatum, se nunc sanum esse. Tussis vehementissima per canulam argenteam, aut tubam cavam flexilem, intra plagae oras immisam, excitata, nec prius cessavit, quam ea penitus fuerit amota. Dein vulnus panno ex nebulâ linteâ confecto tegebatur.

Die febr. XII. delirium leve noctu supervenit. Spiritum nunc facilius duxit. Calor et pulsus crebritas minuuntur.

Die febr. XIII. nocte magna copia mucii flavi pus referentis, qui a bronchiis plane excreari videbatur, e vulnere effusa est, totumque thoracem externe humectavit. Hodie facies et praesertim musculi oris levibus convulsionibus afficiuntur.

Die febr. XIV. pyrexia multo minor, facilis per os spiratio; vox, quae ad hoc usque tempus submissa ac stridula fuit, nunc ad tonum naturalem redire incipit. Mucus minus copiose ejicitur.

Die febr. XV. omnia symptomata leviora. Posthac nil dignum notatu occurrit. Intra mensis unius spatium vulnus perfecte fuit curatum; aegerque ad pristinam sanitatem restitutus.

Duobus abhinc annis valetudo permansit bona; nec ullum incommodum ab incisione expertus est puer.“

Um die in diesen beiden Mittheilungen hervortretenden Verschiedenheiten aufzuklären, hatte im Jahre 1813 Louis Valentin sich an Andréé gewendet. Der darauf erfolgte Brief des Letzteren lautet also:¹)

„Ludden Garden près Londres, 28. Mars 1813.

Cher Monsieur, je vous renvoie ci-incluse la lettre du docteur Louis Valentin. La relation de Burserius n'est point exacte, en disant: „Duabus aliis lateralibus sectionibus frustulum quadrangulare exemit.“ Cela n'a pas eu lieu; ni: „sicut quod intus remanebat deinde manu extrahi potuerat.“

Quant aux temoins, M. Edward Ford est mort depuis. M. M. George

¹) Journal général de médecine. T. 55. No. 233. Janv. 1816. Auch in P. Bretonneau, Des inflammations spéciales du tissu muqueux, et en particulier de la Diphtherite etc. Paris 1826. p. 327 ff.



Vaux et Adair Hawkins, chirurgiens distingués et très-respectables, se souviennent parfaitement d'avoir été présents et d'avoir aidé à l'opération; je ne me rappelle pas le nom du malade. Alors très-occupé, tant par le dispensaire, que par des affaires urgentes de famille, je donnai mes notes au docteur White, aux conditions qu'il les publierait; c'est ce qu'il a fait, et je renvoie à sa publication, parce qu'elle renferme tous les détails vrais et exacts de ce cas.

Le docteur Nankivell était le médecin qui soignait le malade. Un étranger qu'il introduisit fut présent; je crois que son nom était Locatelli.

L'hémorrhagie n'a pas été considérable.

Je suis etc.

John Andréé.

Mit dieser Mittheilung, welche ich dem eben erwähnten Werke Bretonneau's entnommen habe, stimmt das, was Valentin<sup>1)</sup> selbst angiebt, nicht überein. Nachdem er daselbst über den Andréé'schen Fall, wie er von Locatelli und Borsieri mitgetheilt war, gesprochen hat, fährt er fort:

„Voilà une grande erreur publiée dans un ouvrage estimé. J'ai reçu, dans le mois de mars 1809, un lettre de Londres, qui prouve que cette assertion n'est point exacte. Ayant conçu des doutes sur les détails que Locatelli donne à Borsieri, seulement d'après le procédé opératoire, j'ai écrit à un médecin et à un chirurgien de Londres (M. M. Edward Jenner et John Ring, mes amis, qui sont très au fait de l'anecdote), pour les prier de me donner, à ce sujet, les renseignements les plus vraies. Voici l'extrait de la réponse de M. Ring: „M. André, chirurgien, demeurant à Hatton-Garden, a pratiqué la bronchotomie, non pour le croup, mais pour extraire un corps étranger qui, par accident, s'était introduit dans la trachée. L'opération a été heureuse: elle a été faite dans une maison particulière. Je ne connais point d'autre personne qui l'ait pratiquée. J'ai entendu qu'on l'a proposée pour le croup à notre Société Médicale, mais on ne l'a point approuvée.“<sup>2)</sup>

John Hunter machte nach den Mittheilungen von Ehrlich<sup>3)</sup> den 4. October 1792 an einem Schiffscapitän, welcher an einer Bräune darniederlag, äusserst schwer athmete, weder reden noch schlucken konnte und die Zähne so fest geschlossen hatte, dass kein Spatel dazwischen zu bringen war, in Gegenwart von Ehrlich die Laryngotomie zwischen dem Schild- und

<sup>1)</sup> Louis Valentin, Recherches historiques et pratiques sur le croup. Paris 1812.

<sup>2)</sup> Man muss hier wohl mit Recht annehmen, dass ein Irrthum Seitens Ring's vorliegt, eine Verwechslung mit einer anderen Operation Andréé's wegen eines fremden Körpers in der Luftröhre. Den bestimmten Mittheilungen White's und den Erklärungen Andréé's selbst gegenüber lässt sich füglich nichts Anderes annehmen.

<sup>3)</sup> Joh. Aug. Ehrlich, Wundarzt in Leipzig (1760—1833), Chirurgische Beobachtungen. Bd. I. Leipzig 1795. Bd. II. 1815; Bd. I.: Chirurgische, auf Reisen und vorzüglich in den Hospitälern zu London gemachte Beobachtungen, nebst Angabe verbesserter Operationsarten und Abbildung neuer Instrumente. Cap. 7. Von der Luftröhrenöffnung, 26. Beobachtung.

Ringknorpel. Den Ort seiner Schmerzen gab der Kranke in der Gegend der Mandeln durch Zeichen an. Nach der Operation war der Athem freier und der Puls kräftiger, und in 14 Tagen erfolgte die Heilung.

Duntze soll nach den Mittheilungen von Olbers in Bremen an Valentin im Jahre 1792 die Tracheotomie bei Croup zweimal mit ungünstigem Erfolge ausgeführt haben.

Don Francisco Salva, Professor an der königlich medicinischen Schule zu Barcelona, theilte Valentin mit, dass er daselbst im Jahre 1795 die Tracheotomie bei Croup, aber ohne Erfolg habe ausführen sehen: „En esta ciudad, de tiempo en tiempo vemos la angina trachealis, ò croup de los ingleses. Sobre 1795, vi perecer de ella un nino que para libertarle de la sofocacion, le hicieron la bronchotomia.“

In Amerika hat Dick zu Alexandrien in Virginien im Jahre 1800, wie Valentin mittheilt, bei einem Mädchen von 9 oder 10 Jahren im Augenblick, wo sie den letzten Athemzug thun wollte, noch die Tracheotomie versucht; während er den ersten Einschnitt ausführte, machte das Kind noch eine Anstrengung zum Einathmen, welches das letzte war. Er fand eine wenig beträchtliche und unvollkommene Pseudomembran, welche er leicht herauszog. Weniger als zwei Minuten nach den letzten Zeichen des Lebens begann er an dem Körper die künstliche Respiration einzuleiten, indessen vollständig fruchtlos. Bei der Section fand er einen solchen Grad von Anschwellung oder vielmehr von Zusammenziehung der Glottis, dass er Mühe hatte, eine gewöhnliche Sonde durch die Oeffnung derselben hindurchzubringen. Er fand in der Trachea nichts von Hautconcretionen, sondern nur leichte Entzündungserscheinungen.

Ausserdem ist die Tracheotomie in Boston im Jahre 1803 von Dr. John Warren bei dem 16 Monate alten Kinde seines Collegen Jonathan Ellis bei Croup, aber ohne Erfolg (das Kind starb 5—6 Stunden nach der Operation) ausgeführt worden, wie Valentin mittheilt.

Durch diese beiden Fälle wird die Behauptung von Rush in einem Briefe an Valentin vom 16. September 1808, dass bis dahin die Tracheotomie bei Croup in den Vereinigten Staaten von Nordamerika noch niemals ausgeführt worden sei, widerlegt.

Duret, Chefchirurg der Marine zu Brest, theilte, wie Valentin berichtet, an Duval mit, dass er, als er die Tracheotomie ausführte, nur einige Fragmente der Pseudomembranen habe erfassen können, welche von einer sehr weichen Beschaffenheit waren.

Odier zu Genf theilt an Valentin mit, dass Maunoir Anfang August 1802 die Tracheotomie bei Croup ausgeführt habe bei einem Mädchen von 2 Jahren und 10 Monaten, Namens Montillier. Es erholte sich, befand sich bis zum folgenden Tage des Abends wohl, dann verschlimmerte sich der Zustand und den folgenden Tag gegen Abend starb es.

Guérin zu Bordeaux führte, wie Valentin berichtet, im Januar 1806 die Tracheotomie bei einem sehr kräftigen Knaben von  $1\frac{1}{3}$  Jahren, welcher an Croup litt, aus, als derselbe eben verscheiden wollte. Der Knabe kam wieder zu sich, starb aber 4 Stunden nachher.

Trotz des günstigen Erfolges von Andrée und trotzdem die namhaftesten Aerzte und Chirurgen (Thomas Crawford<sup>1)</sup>, August Gottlob Richter<sup>2)</sup>, Christian Friedrich Michaelis<sup>3)</sup>, José Manuel Chaves<sup>4)</sup>, Raph. Bienvenu Sabatier<sup>5)</sup>, Pierre Joseph Desault<sup>6)</sup>, Charles Joseph Antoine Schwilgué<sup>7)</sup>, Antoine Durat-Lasalle<sup>8)</sup>, Jean Charles Félix Caron<sup>9)</sup>, François Chaussier<sup>10)</sup>, Antoine Jacques L. Jourdan<sup>11)</sup>, J. L. Maur. Laurent und Percy<sup>12)</sup>, Alexis Boyer<sup>13)</sup> u. A.) die Tracheotomie bei Croup warm empfohlen, konnte sich dieselbe doch keinen Eingang in dieser Krankheit verschaffen. Selbst als Napoleon I., nachdem er die Nachricht erhalten hatte, dass sein Neffe, Louis Charles Napoleon, Sohn des Louis Napoleon, Königs von Holland, und der Königin Hortense, an Croup gestorben war, aus dem Generalquartier zu Finkenstein unter dem 4. Juni 1807 einen grossen Preis von 12000 Francs für die beste Arbeit über Croup und dessen Behandlung aussetzte, sprach sich unter den 83 Bewerbern um denselben keiner (der einzige, welcher sich warm dafür aussprach, Caron, war, wie wir weiter sehen werden, vom Concourse ausgeschlossen worden) für die Tracheotomie aus, sondern im Gegentheil Alle, besonders auch Johann Abraham Albers zu Bremen und Louis Jurine in Genf, welche, Jeder zur Hälfte, den grossen Preis erhielten, und Gaspard Vieusseux, François-Joseph Double und Jean-Marie Caillau, denen

<sup>1)</sup> Disquisitio de cynanche stridula. Edinburgi 1771.

<sup>2)</sup> De herniis et de tracheotomia Lib. in: Nov. Comment. Soc. Gotting. T. II. 1771.

<sup>3)</sup> De angina polyposa sive membranacea. Diss. inaug. Gottingae. 1778.

<sup>4)</sup> Febriologia. Coimbra. 1790.

<sup>5)</sup> De la Médecine opératoire, édit. L. J. Sanson. Paris. 1796—1824.

<sup>6)</sup> Oeuvres chirurgicales, ou exposé de la doctrine et de la pratique de Desault, publiées par Xav. Bichat. 3. Vol. Paris. 1798—1803.

<sup>7)</sup> Diss. sur le croup aigu des enfants. Paris 1802.

<sup>8)</sup> Quelques considérations sur le croup. Paris 1808. Thèse.

<sup>9)</sup> Ueber die Schriften desselben wird weiter unten ausführlicher gesprochen werden.

<sup>10)</sup> Chrétien Theoph. Selle, Éléments de la pyrétologie méthodique, trad. par Nauche, nouv. édit., avec des notes de Chaussier. Paris 1817.

<sup>11)</sup> Art. Bronchotomie in Dictionn. des Sc. méd. en 60 Vol. Tom. 3. p. 311 bis 316. Paris 1812.

<sup>12)</sup> Art. Trachéotomie in Dict. des Sc. méd. en 60 Vol. Tom. 55. p. 464 bis 468. Paris 1821.

<sup>13)</sup> Traité des maladies chirurgicales etc. Paris 1814—1827. Art. Bronchotomie.

eine ehrende Erwähnung zu Theil wurde, sowie endlich der Bericht-erstatte Antoine-Athanase Royer-Collard, sprachen sich sämmtlich gegen die Tracheotomie aus.

Caron, geboren 1745 zu Amiens, von 1782 an gegen vierzig Jahre Chefchirurg im Hôpital Cochin zu Paris, bekannt auch durch seine Streitigkeiten mit Lemeyrie, Arzt an demselben Hospital und politischer Agitator<sup>1)</sup>, hat, wie schon erwähnt, unter Allen, welche Schriften zu dem Concourse des Napoleon'schen Preises eingesendet hatten, auf das Wärmste für die Anwendung der Tracheotomie bei Croup gesprochen. In dem ersten Theile seiner Schrift<sup>2)</sup> handelte er von den Symptomen, welche durch einen in die Luftwege eingebrachten fremden Körper entstehen, und von dem Mittel, ihn aus denselben wieder zu entfernen. In dem zweiten Theile zeigte er die Aehnlichkeit der Erscheinungen des Croups mit jenen, welche von einem solchen fremden Körper in den Luftwegen entstehen, und er leitete aus dieser Aehnlichkeit die Nothwendigkeit her, in beiden Fällen sich auch der nämlichen Behandlungsweise zu bedienen. Er sagte:

„Der Luftcanal ist in seinem natürlichen Zustande mit einer schleimigen und zähen Feuchtigkeit, welche von der inneren Membran herkommt, überzogen, deren Nützlichkeit darin besteht, dass sie die unangenehmen Eindrücke, welche die durch das Einathmen in die Luftwege gebrachten fremden Körperchen machen könnten, verhindert. Wenn nun die Luft durch ihre öfteren Abwechselungen von Frost und Hitze auf diese Membran wirkt, so vermehrt sie die Absonderung jenes Schleims ausserordentlich, welcher sich, weil er von dem Kinde nicht in eben dem Verhältnisse, als er abgesondert wird, ausgeworfen werden kann, darin ansammelt und alsdann allmählig, ja bisweilen plötzlich die Luftcanäle so ganz verstopft, dass die Luft nicht mehr in die Lungen eindringen kann, worauf die Erstickung und der Tod folgen müssen. Dies ist der wahre Charakter dieser Krankheit, dies ist, mit einem Worte, der Croup.“ Er gab nun die Hauptkennzeichen des Croups an und sagte dann: „Die einzige Krankheit, welche alle Charaktere des Croups hat

<sup>1)</sup> s. auch Georg Wardenburg, Briefe eines Arztes, geschrieben zu Paris und bei den französischen Armeen vom Mai 1796 bis November 1797. 2. Bd. S. 366—374. Göttingen 1801.

<sup>2)</sup> *Traité du croup aigu, de tout temps connu sous la denomination d'angine trachéale suffocante, ou l'on demonte par des faits analogiques et multipliés, que cette maladie a la plus parfaite ressemblance avec celle, que cause la présence des corps étrangers engagés dans les voies aériennes; que la trachéotomie reconnue aujourd'hui pour être le seul moyen qui peut sauver la vie dans ce dernier cas, procurera un aussi heureux succès dans le traitement du croup.* Paris 1808. 300 pp.

und welche der Croup selbst ist, ist, wie der Titel meines Werkes schon sagt, diejenige, welche durch die Gegenwart fremder Körper in der Luftröhre entsteht; sie ist dem Croup in Allem so ähnlich, dass ich sehr zweifle, ob man nur den geringsten Einwurf werde dagegen machen können.“ „Da nun,“ fuhr Caron fort, „die Erscheinungen des Croups so natürlich und einfach auf das Wesen des Uebels reducirt sind, so kann die Behandlungsart desselben auch nicht complicirt sein; man würde vergeblich jenen mehr oder weniger dicken Schleim durch ein chemisches Agens, dessen reizende Wirkung den Zufluss des Schleimes in die Luftwege nur noch vermehren würde, aufzulösen suchen. Die Tracheotomie ist daher das einzige oder wenigstens das sicherste Mittel, um jener Pseudomembran und dem angehäuften Schleime in der Luftröhre einen Ausweg zu verschaffen. Sie besteht in einem drei Querfinger langen Einschnitte, ist keineswegs gefährlich, ob man gleich 3—4 Knorpelringe durchschneiden muss, und heilt in wenigen Tagen wieder zu.“

Er führte zum Beweise der Zweckmässigkeit seiner Operationsmethode die Ausziehung einer Bohne an, welche, in der Luftröhre eines 7 $\frac{1}{2}$ jährigen Kindes steckend, am 11. Brumaire des Jahres 9 (1801) mit dem glücklichsten Erfolge entfernt wurde. Er antwortete dann noch weitläufig auf alle Einwürfe, welche von Bichat und mehreren anderen Sachkennern gegen diese Operation gemacht worden seien. Ausserdem rügte Caron in seinem *Traité* ganz offen, dass unter den die Commission für den von Napoleon 1807 ausgesetzten Preis ausmachenden Mitgliedern nicht ein einziger Chirurg sich befinde. Er sagte, diese Lücke müsse grosse Zweifel auf die Competenz ihres Urtheils über eine Krankheit werfen, welche blos chirurgisch sei und nur durch eine chirurgische Operation gehoben werden könne.

Als sein *Traité* durch die Commission vom Concourse abgewiesen wurde, beruhigte sich Caron dabei nicht, sondern wendete sich in Eingaben an verschiedene Minister und zuletzt selbst an den Kaiser. In der dem letzteren übergebenen Supplik hiess es:

„Man sagt, dass über 80 Memoires der Croup-Commission eingeschickt sind und dass dieselbe nur für zwei den Preis bestimmt habe; man sagt auch, dass verschiedene ihrer Mitglieder das Protokoll nicht haben unterzeichnen wollen, weil diese Werke kein anderes Verdienst hätten, als gut geschrieben zu sein und nichts enthielten, was nicht schon vorher gesagt und wieder gesagt worden wäre. Deswegen wage ich es, Ew. Majestät zu ersuchen, zu befehlen, dass die beiden Werke öffentlich bekannt gemacht werden, damit Jeder, das Seinige vindicirend, in Ruhe und Frieden sein Eigenthum geniessen könne. Meine Bitte gewährend, werden Ew. Maj. allen Praktikern, welche ihre Zeit dazu anwenden, Mittel zu suchen, um die Kunst, welche sie aus-

üben, zu vervollkommen und so ihren Mitbürgern nützlich zu werden, Gerechtigkeit widerfahren lassen.“

Philippe-Jean-Josephe Pelletan (1747—1829), Professor in Paris, hatte mittlerweile das unten bezeichnete Werk<sup>1)</sup> erscheinen lassen, dessen erster Abschnitt im ersten Bande Bronchotomie betitelt ist. Caron in seinem immer mehr gesteigerten Misstrauen wendete sich gegen Pelletan. Er sagte<sup>2)</sup>:

„Dieses erste Memoire der Clinique chirurgicale Pelletan's, welches von der Bronchotomie handelt, erwähne seiner Abhandlung vom Croup nicht, obschon seine Ideen über diese Krankheit darin hart mitgenommen würden. Man sollte glauben, dass dieses Memoire blos abgefasst sei, sein, Caron's, Werk herabzusetzen. Indessen habe er, ohne unbescheiden zu sein, stets geglaubt, dass sein *Traité* vor allen anderen bis jetzt erschienenen der beste sei, da auch nicht ein einziger Praktiker gegründete Einwürfe habe dagegen machen können. Er halte ihn deswegen auch noch für unangreifbar. Da seine, Caron's, Ideen über die Krankheiten der Luftwege jetzt an der Tagesordnung seien, so erfordere es sowohl seine Pflicht, als das Interesse des Publikums, dass er sich um so mehr beeifere, allen speciösen Beurtheilungen, welche ihm schaden könnten, einen Damm zu setzen. Er müsse auch um so mehr auf der Hut sein, da Pelletan's Benehmen ihn eine Art Verschwörung vermuthen lasse; denn wer werde je glauben, dass derselbe aus eigenem Antriebe, ohne Absicht, ohne dringende Bitten das Memoire über die Bronchotomie an die Spitze seiner voluminösen Sammlung würde gesetzt haben? Welche anderen Beweggründe hätte er haben können, dasselbe in einem Augenblicke bekannt zu machen, wo man sich allgemein mit dem Croup beschäftige, in einem Augenblicke, wo alle Eltern, trostlos über die Ohnmacht der Arzneykunst, nichts so sehr wünschten, als dass man seine Zuflucht zu der von Caron vorgeschlagenen Operation nehmen möge, in einem Augenblicke endlich, wo die Commission im Begriff sei, ihr Urtheil in Bezug auf den von Sr. k. k. Majestät für die beste Abhandlung über den Croup, d. h. für diejenige, welche den wahren Charakter dieser Krankheit und ein sicheres Mittel dagegen kennen lehre, bestimmten Preis auszusprechen? Sollte Herr Pelletan nicht wissen, dass Caron in seinem *Traité* es offen gerügt habe, dass unter den die Commission ausmachenden Mitgliedern nicht ein einziger Chirurg sich befinde? Sollte er nicht gelesen haben, dass er sagt: Diese Lücke müsse grosse Zweifel auf die Competenz ihres Urtheils über eine Krankheit werfen, welche blos chirurgisch sei und nur durch eine chirurgische Operation gehoben werden könne? — Ja, und das sei der Colleague, welcher ehemals seinem *Traité* Beifall geklatscht und zweifelsohne den Fuchsschwanz gestrichen habe, als er ihm sagte: Sollte ich den Croup bekommen, so müssen Sie mich ope-

<sup>1)</sup> Clinique chirurgicale, ou mémoires et observations de chirurgie clinique et sur d'autres objets relatifs à l'art de guérir. Paris 1810, 1811. 3. Vol.

<sup>2)</sup> Réfutation du premier mémoire de la clinique chirurgicale de M. Pelletan sur la bronchotomie. Paris (ohne Jahreszahl). 67 pp.

riren u. s. w., welcher nun, ohne ihn, Caron, zu nennen, seinen *Traité* angreife. Dieses hinterlistige Betragen lasse ihn, nach Allem, was jetzt in Hinsicht des Croups vorgehe, fürchten, dass Alles bloß geschmiedet sei, um Gelegenheit zu geben, in dem Rapport der Commission sagen zu können: Wir schweigen von dem *Traité* des Herrn Caron, dieser Wundarzt hat kein Recht mehr, sich zu beklagen. Sein *Traité* hat es nur mit der Chirurgie zu thun, sie wird ihn richten; er steht einem Gegner gegenüber, welcher mit Recht für den geschicktesten Wundarzt in Theorie und Praxis gilt.

Caron hatte auch auf  $3\frac{1}{2}$  Octavseiten Betrachtungen drucken lassen<sup>1)</sup>, worin er sich wunderte, dass man nicht wenigstens das *Mémoire*, welches das *Hepar Sulphuris alcalin.* als *Specificum* empfiehlt, den beiden Preisschriften an die Seite gesetzt hat und worin er die Commission verpflichten will, von den Aerzten Versuche mit der Bronchotomie, als dem sichersten Heilmittel, zu verlangen, wie sie es bei dem *Hepar Sulphuris* gethan hat.

In seinem unermüdlichen Eifer, der Tracheotomie einen allgemeinen Eingang bei dem Croup zu verschaffen, verfiel Caron noch auf ein anderes Mittel, nämlich einen Aufruf an alle Kunstverständigen ergehen zu lassen, ihnen einen Preis von 1000 Francs auszusetzen und sie im Namen der Familien, welche untröstlich sind, ihre Kinder als Opfer der mörderischen Angriffe des Croups zu betrachten, einzuladen, das Ammonium und besonders die Tracheotomie ihren Forschungen zu unterwerfen.<sup>2)</sup> Nachdem Caron des Unvermögens der Arzneikunst, ein sicheres Mittel gegen den Croup zu erfinden, gedacht und dabei die *Gazette de Santé*, den *Moniteur universel* und auch seinen eigenen *Traité du croup* als Beweisführer aufgestellt hat, sagte er weiter: „Besitzt die Heilkraft nicht ein *Commentum divinum* in der Tracheotomie, einer chirurgischen Operation, welche das einzige Mittel, den Croup zu heilen, wie ich noch immer glaube, und der Gegenstand alles meines Strebens ist?“ Der Hauptgewährsmann für seine Ideen ist und bleibt ihm Marc Aurel Severino, welchen er einen „*homme d'un génie observateur et profond, qui joignit une pratique habile à une expérience consommée*“ nennt, und er findet bis jetzt keinen Grund, seinen Anspruch: „*Hors la trachéotomie point de salut pour les croupalisés*“ zurückzunehmen.

<sup>1)</sup> *Réflexions sur le rapport de la Commission du croup.*

<sup>2)</sup> *Programme d'un prix relatif à la trachéotomie dans le traitement du croup, offert par Caron etc. Paris 1812.*

Diese Preisausschreibung Caron's hatte gar keinen Erfolg. Er selbst hat die Tracheotomie bei Croup wiederholt ausgeführt, allein immer mit ungünstigem Erfolge. Ich habe mich ausführlicher über die Arbeiten und Bestrebungen Caron's ausgelassen, weil er fast nirgends in den geschichtlichen Arbeiten über Tracheotomie (wenigstens in den deutschen) erwähnt wird.<sup>1)</sup>

Wie einseitig und gehässig Caron von seinen Zeitgenossen auch ausserhalb Frankreichs beurtheilt wurde und ohne alles Verständniss blieb, geht u. A. daraus hervor, dass in der Salzburger med.-chir. Zeitung, 1813, Bd. 2, S. 45, wo seine Supplik an den Kaiser Napoleon mitgetheilt wurde, hinzugefügt wird: „Man sollte glauben, der Mann sei aus dem Bicêtre entsprungen.“ Ebenso wird in derselben Zeitung, 1812, Bd. 2, S. 216, bei der Anzeige der Schrift von Julien Bonafox de Mallet<sup>2)</sup> ein Fall von Tracheotomie bei Croup folgendermassen mitgetheilt:

„Als bei einem croupkranken Kinde Mallet den höchsten Grad der Suffocation erreicht sieht, steckt er dem (7jährigen) Kinde die Röhre eines luftleeren Blasebalges in eines der Nasenlöcher und lässt das andere und den Mund fest zuhalten. Er zieht dann die Flügel des Blasebalges auseinander, um mittelst des Luftzuges die die Erstickung veranlassenden Theile herauszuziehen; er wiederholt diese Procedur verschiedene Male, ohne dass die Pseudomembran oder sonst etwas seinen Sollicitationen gehorchen wollen. Endlich entschliesst er sich zur Tracheotomie und lässt zu diesem Zwecke den ominösen Caron kommen. Das Kind liegt in den letzten Zügen. Die Operation wird gemacht, das Blut fliesst in Strömen, die Oeffnung ist gross, die Luft hat freien Zutritt und das Kind ist — todt. Man findet das Corpus delicti weder im Larynx, noch in der Trachea, und Monsieur Caron schreit: Hier ist nie ein Croup gewesen (o berühmter Caron!). Tief in den Bronchien findet man weissen Schleim, wie ein Brei, in Menge angehäuft.“

Auch nach Caron bis zu Bretonneau (1825) wurde die Tracheotomie bei Croup wiederholt ausgeführt, einige Male sogar mit günstigem Erfolge.

Guilgaut, Arzt zu Congy im Arrondissement Epernay (Marne), beobachtete eine Epidemie, bei welcher Catarrhalaffection, besonders der Lungen,

<sup>1)</sup> Eine letzte Arbeit über den Croup von ihm ist: *Remarques et observations récentes sur le croup.* Paris 1820. — Ich habe leider keine einzige der Schriften Caron's in den grossen Bibliotheken in Berlin, München, Göttingen, in der Bibliothek der Senckenberg'schen Stiftungen zu Frankfurt a. M. u. a. auffinden können und habe deshalb Mittheilungen und Referate in Zeitschriften, besonders in der Salzburger medic.-chirurg. Zeitung benutzen müssen.

<sup>2)</sup> *Mémoire sur le croup.* Paris 1811. XX. et 267 pp.



der Mandeln und des weichen Gaumens mit verschiedenem fieberhaften Character vorlag<sup>1)</sup>. In einem Falle, bei einer sehr heftigen Anschwellung des Pharynx, wurde der Luftröhrenschnitt mit dem besten Erfolge gemacht.

Bei einem 5jährigen Knaben, welcher von Cynanche trachealis befallen war und im Begriffe stand, an Erstickung zu sterben<sup>2)</sup>, wurde, da die gewöhnliche Behandlung keinen Erfolg hatte, die Luftröhre durch einen queren Einschnitt zwischen ihren Knorpeln geöffnet mit sofortiger grösster Erleichterung und nachfolgender vollständiger Genesung.

In einem Falle von acuter Cynanche laryngea befreite die am Abend des dritten Tages von Percival<sup>3)</sup> ausgeführte Tracheotomie den Kranken nicht nur von der drohenden Erstickung, sondern verlängerte augenscheinlich sein Leben, so dass der natürliche Weg wieder ausreichend für die Respiration wurde. Trotzdem trat leider der Tod am 4. Tage nach der Operation ein, weil bis zu derselben die Kräfte schon zu sehr erschöpft waren und dieselbe früher hätte gemacht werden müssen.

J. Bliss<sup>4)</sup> erzählt einen interessanten Fall von Croup bei einem Erwachsenen, bei welchem im New York Hospital die Tracheotomie ausgeführt wurde. Hierdurch wurde das Leben freilich verlängert, aber nicht erhalten.

Im Jahre 1814 wurde von Thomas Chevalier (Surgeon Extraordinary to the Prince Regent and Surgeon of the Westminster General Dispensary)<sup>5)</sup> eine Tracheotomie bei Croup mit glücklichem Ausgange vorgenommen. Ein 7jähriger Knabe bekam den 25. April 1814 etwas Fieber und Husten. Den folgenden Morgen sah ihn Lightfoot und erkannte Croup. Es wurde bis zur Ohnmacht aus der Jugularvene zur Ader gelassen; er bekam ein Brechmittel, wodurch einige Stücke von dem häutigen Luftröhrenconcrement ausgeleert wurden, ein Purgirmittel und Calomel alle 6 Stunden. Da er sich am dritten Tage um nichts gebessert hatte, das Athemholen noch mehr erschwert war, so wurde die Tracheotomie gemacht (27. April). Die Luftröhre wurde unmittelbar unter der Cartilago cricoidea blosgelegt und zwei Knorpelringe derselben vertical durchgeschnitten, indem nachher in der Quere Einschnitte in den Zwischenraum zwischen ihnen gemacht wurden. Es floss ungefähr 1 oder 1½ Unzen eines röthlichbraunen schaumigen Schleimes aus der Oeffnung und bei einer ziemlich starken Inspiration, welche darauf folgte, war das Kind im Stande, noch mehr von derselben Art auszuwerfen. Das Athmen wurde unmittelbar darauf leichter, der kalte Schweiß hörte auf und das Gesicht bekam in kurzer Zeit viel von seinem natürlichen Ansehen wieder. Der

---

<sup>1)</sup> Observations sur une épidémie, qui a régnée dans le canton de Mont. mort. Leroux, Journal de Méd., Chir., Pharm. etc. Tome 22. Bull. No. 6. p. 120—126. 1811. Juill.; Giornale di Med. prat. del Val. Luigi Brera. Vol. 2. Padova 1812. Sem. 2.

<sup>2)</sup> Medico-chirurg. Transactions. Vol. 3. Note zu p. 335. London 1812.

<sup>3)</sup> Medico-chirurg. Transact. Vol. 4. Art. 16. London 1813.

<sup>4)</sup> The Medical Repository. New-York 1813. Vol. 2. No. 4.

<sup>5)</sup> Account of a case of croup, in which the operation of bronchotomy was successfully performed, in: Medico-chirurg. Transactions, published by the Medical and Chirurgical Society of London. Vol. 6. p. 151—155. 1815.

Puls hatte 160 Schläge. Am Morgen des 28. April war das Athmen sehr gebessert, der Puls hatte 140 Schläge. Es wurde  $\frac{1}{2}$  Drachme Oxymel Scillae alle Stunde in etwas Campher-Mixtur verordnet, und 4 Unzen der Campher-Mixtur wurden verschiedene Male im Laufe des Tages als Klystier angewendet. Am Abend geschah das Athemholen sehr leicht und der Husten war weniger sonor. Am 29. brachte der Kranke mit einem leichten Husten etwa einen Dessertlöffel voll zähen Schleim heraus, es schien indessen nichts mehr davon aus der Wunde zu kommen. Er war in jeder Beziehung besser und von dieser Zeit an war seine Genesung gleichmässig und ohne weitere Unterbrechung, so dass er am 13. Mai ganz geheilt in die Heimath entlassen werden konnte.

Seitdem wurde die Tracheotomie von einem Freunde Chevalier's, Blair, bei einem 5jährigen Kinde wiederholt. Die ersten Erscheinungen der Krankheit waren Fieber mit einem erysipelatösen Zustande der Mandeln, von welchen sich die Entzündung bis in die Trachea verbreitete und Behinderung des Athmens verursachte. Die Suffocation machte rasche Fortschritte und die Operation erschien als einziges Rettungsmittel. Die Trachea wurde der Länge nach geöffnet, und mehr als 1 Unze rothen und schaumigen Schleimes kam aus der Wunde hervor. Nach Husten wurde das Athmen frei und leicht. Allein bald trat Schwäche ein und noch an demselben Nachmittage trat der Tod ein.

Pieri<sup>1)</sup> machte in der Erstickungsgefahr, welche eine sehr heftige Bräune mit sich führte, einen Längsschnitt in den Kehlkopf von dem Schildbis zum Ringknorpel. Die entzündlichen Zufälle hörten bald auf, das Röhrchen konnte am 5. Tage herausgenommen werden und nach 14 Tagen war die Genesung vollständig erfolgt.

Richard Carmichael zu Dublin (1779—1849)<sup>2)</sup> führte die Tracheotomie bei Kehlkopfentzündung mit glücklichem Erfolge aus. Diese Entzündung war zu einem chronischen Leiden der Trachea und der Bronchien hinzugekommen. Als die Operation unternommen wurde, war das Gesicht des Kranken schwärzlich gefärbt und drückte die höchste Angst aus; die Augen standen hervor; die Respiration war beinahe völlig aufgehoben; der Puls war schwach und hatte 130 Schläge; die Extremitäten waren kalt. Carmichael machte, nachdem die Kranke in die gehörige Lage gebracht worden war, vom

<sup>1)</sup> Curzio Sprengel, *Istoria delle principali operazioni di chirurgia*; trad. dal tedesco e corredata di note dal Dr. Pietro Betti. Part. I. p. 2. Firenze 1815. Da ich das Original nicht einsehen konnte, so habe ich das Alter des Kranken und welcher Natur die Krankheit war, nicht näher angeben können.

<sup>2)</sup> Account of a case of cynanche laryngea, in which the operation of tracheotomy was performed with success etc.: Transactions of the Association of Fellows and Licentiates of the King's and Queen's College of Physicians in Ireland. Vol. 3 Art. 7. p. 170—193 (read by Dr. Brooke 5. June 1820); s. auch: John Crampton, Case of laryngeal inflammation, where tracheotomy was successfully performed by Richard Carmichael, read 1. Decemb. 1823, daselbst Vol. 4. 1824 und: London med.-chirurg. Transactions. Vol. 4. Art. 27. p. 308—310. 1824.

unteren Rande der Glandula thyreoidea bis etwa einen Finger breit vom Brustbein einen Schnitt durch die äusseren Bedeckungen. Nachdem alsdann einige der Knorpelringe der Trachea durchschnitten waren, erweiterte Carmichael die Wunde mittelst einer scharfen Scheere und machte eine Oeffnung in die Trachea von folgender Gestalt:  $\phi$ . Diese Oeffnung war so gross, dass der kleine Finger leicht in dieselbe eingebracht werden konnte. Gleich nach erfolgter Oeffnung wurde viel dicker Schleim aus derselben ausgeleert und die Anfälle von Erstickung verschwanden. Die Ränder der äusseren Wunde wurden mittelst zinnerner Retractoren auseinander gehalten, welche mit Heftpflaster bedeckt und durch zwei hinter dem Nacken zusammengebundene Schnüre fixirt waren. Sehr viel Aufmerksamkeit erforderte nach der Operation die Reinigung der Wunde von dem angesammelten Schleime. Die Heilung gelang vollkommen, die Wunde schloss sich etwa 3 Wochen nach der Operation, und die Kranke wurde bald darauf aus dem Hospital entlassen.

P. Hume, Wundarzt zu Coventry<sup>1)</sup>, theilt folgenden Fall mit: Frau Baddington, 31 Jahre alt, Mutter von 3 Kindern, wurde am 12. Mai 1824 von einem bedeutenden Schmerz und Brennen im oberen Theile des Halses, von grosser Beschwerde beim Athmen und Fieber begleitet, ergriffen, achtete aber nicht sonderlich darauf, bis sie am 14. Mai wegen eines Gefühls von Erstickung Hume holen liess. Nach vergeblicher anderweitiger Medication machte derselbe eine Stunde später die Tracheotomie. Es wurde ein kleines Stückchen von den Luftröhrenwegen dabei ausgeschnitten, wodurch die Einlegung einer Röhre überflüssig wurde. Am Abend war die Frau ziemlich wohl. Die Besserung schritt fort, am 17. Mai kamen Granulationen am Boden der Wunde hervor. Vollständige Heilung.

François-Joseph-Victor Broussais zu Paris (1772—1832), der Gründer der physiologischen Medicin, machte bei einem an der häutigen Bräune im letzten Stadium leidenden 10jährigen Kinde, welches er mit Blutegeln und Brechmitteln behandelt hatte, die Tracheotomie<sup>2)</sup>, entfernte die sehr aufgelockerte Schleimhaut, führte eine Canüle in die Luftröhre und unterhielt auf diese Weise die Respiration. Das Kind schlief später ein, athmete ruhig und genas vollkommen.

Milani Antonie in Bergamo<sup>3)</sup> theilt folgenden Fall einer auf sehr einfache Weise mit Glück verrichteten Laryngotomie mit. Er befand sich auf dem Lande, wo eine Kranke wegen einer sehr heftigen Halsentzündung in Gefahr stand, zu ersticken. Bei der dringenden Nothwendigkeit der Operation und dem Mangel aller Instrumente machte er dennoch dieselbe, und zwar trennte er mit einer Lanzette die Haut und die Theile zwischen Schild- und Ringknorpel und brachte einen Federkiel, welcher in Wasser erweicht war und

<sup>1)</sup> Case of cyananche trachealis, for which tracheotomy was performed. London Med. Repository. Vol. 22. No. 127. (Vol. 2. No. 7.) Art. 5. p. 30—32. July 1824.

<sup>2)</sup> Annales de la médecine physiologique, par F. J. V. Broussais. Vol. 2. 1824.

<sup>3)</sup> Omodei, Annali universali di medicina. Vol. 36. Ott., Nov. 1825.

mit durchgezogenen Fäden um den Hals befestigt wurde, in die Wunde. Der Erfolg war der erwünschteste.

Wir gehen nun zu einer kurzen Darstellung der Diphtheritis-epidemien, welche von Pierre Bretonneau (1778—1862) in Tours von 1818—1826 beobachtet und in dem unten erwähnten Buche näher beschrieben sind<sup>1)</sup>, nebst den dabei vorgenommenen Tracheotomien über. Bretonneau beobachtete skorbutische Gangrän unter den Soldaten der Légion de la Vendée. Dieselbe hatte sich bei ihnen schon gezeigt, als sie noch in Garnison zu Bourbon waren. Als sie zu Anfang des Jahres 1818 in Tours ankamen, war eine grosse Anzahl derselben davon befallen. Die Affection trat besonders in der Westkaserne auf, welche vorher von einem Regimente, welches kein Beispiel derselben aufwies, besetzt war. Bretonneau hielt die Krankheit für die Stomacace der Alten, die Fegarite der Spanier, für eine Infectionsulceration des Mundes. Gegen Ende des Jahres 1818 trat nun in Tours eine Epidemie von Angina maligna auf. Das erste Kind, 5 Jahre alt, erkrankte im November 1818, am dritten Tage bedeckten breite, graue Flecke die Mandeln, deren Basis roth und geschwellt war. Der Tod trat die folgende Nacht ein. Im Laufe von 2 Jahren wurden 55 Kranke jeden Alters beobachtet von Bretonneau und von Velpeau (1795 bis 1867), welcher damals erster Interne des Hospitals zu Tours war.

Die erste Tracheotomie machte Bretonneau an einem 6 jährigen Kinde am 8. Tage der Krankheit. Der Tod trat am 3. Tage nach der Operation ein. Die Section zeigte lobuläre Hepatisation, durch die Einathmung von salzsauren Dämpfen, welche als Medicament benutzt waren, bedingt. Bretonneau stützte sich bei Ausführung der Tracheotomie auf Versuche an Thieren. Er liess während mehr als 10 Tagen eine Sonde von elastischem Gummi in der Trachea einer jungen Hündin; dieselbe machte durchaus keine Beschwerde und die Wunde vernarbte in wenigen Tagen nach dem Ausziehen des fremden Körpers. Ebenso hatte Bretonneau jeden Tag Gelegenheit, zwei Pferde zu sehen, welche in einer Mennige-Fabrik arbeiteten. Sie hatten in diesem Etablissement sich den Dampf (Cornage, keuchendes Athmen) zugezogen, weshalb vor etwa 2—3 Jahren die künstliche Eröffnung der Luftwege hatte vorgenommen werden müssen. Sie athmeten mittelst einer Röhre von Weissblech von 12 Linien Durchmesser; dieselbe war in der Mitte einer Platte befestigt, welche dazu diente, sie festzuhalten, und den vorderen Theil des Halses umfasste<sup>2)</sup>.

<sup>1)</sup> Des inflammations spéciales du tissu muqueux, et en particulier de la diphthérie, ou inflammation pelliculaire, connue sous le nom de croup, d'angine maligne, d'angine gangréneuse etc. Paris 1826. (540 pp., 3 tables.)

<sup>2)</sup> Die Leichtigkeit und Häufigkeit der Anwendung der Tracheotomie in

Die zweite Tracheotomie machte Bretonneau bei einem 4jährigen Knaben am 6. Tage der Erkrankung an Croup. Der Tod trat 12 Stunden nach der Operation ein.

Nach dem Abzuge der Légion de la Vendée wurde die Westkaserne von Soldaten des 44. Regimentes belegt. Wenige Tage nachher (December 1821) wurden drei Soldaten von Angina maligna befallen. Dann hörte die Epidemie in Tours auf. Indessen sah Bretonneau noch im Jahre 1823 in Tours ein Kind von 5 Jahren an Angina trachealis diphtheritica sterben. Später trat im November 1824 in La Ferrière, einem kleinen, 7 Lieues nördlich von Tours gelegenen Dorfe, die Angina diphtheritica auf; es erfolgten 9 Todesfälle.

In Tours hatte sich nun die Krankheit (mit Ausnahme des schon erwähnten Falles im Jahre 1823) seit 4 Jahren nicht mehr gezeigt. Da erlagen im Frühjahr 1825 zwei Kinder einer Krankheit, welche alle Zeichen der Angina maligna darbot. Etwas später wurde ein drittes Kind befallen. Alle drei waren in keiner Berührung mit einander gewesen. Da die Krankheit auch bei dem letzteren rasche Fortschritte machte, so wurde Bretonneau zur Tracheotomie veranlasst. Es war dies eine der jüngsten Töchter des Grafen von Puységur, welcher schon drei Kinder an derselben Krankheit verloren hatte. Ein Jahr nach dem Tode des ersten waren die beiden anderen gestorben. Kurz vorher hatte Bretonneau seine Untersuchungen über diese Krankheit begonnen, für welche sich der Graf von Puységur sehr interessirte und so mit Bretonneau nahe befreundet wurde.

Dieser Fall (S. 300—323) ist folgender: Elisabeth de Puységur, 4 Jahre alt, etwas zart, seit der Heilung von einem Herbstfieber im November 1824 gesund, wurde im Juni 1825 von einer leichten Indisposition, begleitet von Kolik und Diarrhoe, befallen. Den 15. Juni (1. Tag) trockener Husten Morgens, Anschwellung der Mandeln. Am 4. Tage wurde sie vom Lande in die Stadt gebracht (10 Lieues weit). Bei sonstigem Wohlbefinden wurde der

---

der Thierheilkunde, besonders bei Pferden, ist auch früher schon mehrfach angeführt worden. Vergl. u. A. Letter of a physician of London to Dr. Duncan jun. containing a case of spasmodic contraction of the trachea, producing death in eight days time (bei dem 15jährigen Mädchen war die Tracheotomie vorgeschlagen worden, wurde aber nicht ausgeführt): Edinburgh Med. and Surg. Journ. Vol. 11. No. 42. p. 269. April 1815; Carl Viborg in Kopenhagen, Beschreibung des Luftröhrenschnittes bei Pferden, verglichen mit dieser Operation bei Menschen; aus dem Dänischen von Dr. F. Müller in: Graefe und Walter's Journal der Chirurgie. Bd. 18. Heft 2. Art. 2. S. 193—218. 1832.

Husten etwas häufiger. Am 5. Tage zeigte sich ein sehr deutlicher weisser Fleck auf der linken Mandel. Brechmittel, Pinselungen mit Salzsäure. Am 7. Tage Calomel, 2 Gran stündlich. Trotz der bisherigen beiden ungünstigen Erfahrungen entschloss sich Bretonneau, als die grösste Verschlimmerung eintrat, zur Tracheotomie (den 21. Juni 1825). Er hatte sich schon vorher eine zweckmässigere, weitere Canüle machen lassen. Er machte die Operation am 7. Tage der Krankheit, wobei er 5 Trachealringe durchschnitt. Vom 11. Tage der Krankheit an, dem 5. Tage nach der Operation, begann die Luft wieder durch den Kehlkopf zu gehen. Am 14. Tage der Krankheit, dem 7. nach der Operation, wurde die Canüle entfernt, die Kranke athmete theils durch die Wunde, theils durch den Kehlkopf. Den grössten Theil des Tages sass nun die Kranke im Bette und spielte lebhaft. Fortschreitende Besserung. Am 19. Tage nach der Operation, dem 26. Tage der Krankheit, hatte die Stimme ihren natürlichen Ton wieder erlangt; bis dahin hatte das Herabschlucken von Flüssigkeiten fast immer noch Husten hervorgerufen, was den folgenden Tag kaum noch bemerkt wurde und bald nachher ganz verschwand. Vollständige Heilung.

In La Ferrière dauerte die Epidemie noch bis October 1825. Auf 250 Einwohner waren 21 von der Krankheit befallen worden und 18 derselben gestorben. Es starb sodann in den ersten Tagen des November ein Kind an Croup zu Souchet, einem kleinen Weiler im Süden dieses Dorfes und ein wenig entfernt von einem anderen Weiler, wo gegen Anfang des vorigen Monats ein Kind noch derselben Krankheit erlegen war. Die Angina maligna raffte einige Tage später ein Kind in einem isolirten Hause dahin, welches mitten in den Wäldern lag, auf halbem Wege von Chenusson nach Souchet, immer in derselben Richtung von Norden nach Süden. Es bestanden zwischen den Bewohnern des letzten Hauses und denen von Souchet verwandtschaftliche Beziehungen. In der Mitte November starben rasch zwei Kinder zu Chenusson in demselben Hause; ihrem Tode ging Croup Husten und Dyspnoe voraus. Ein junges Mädchen von 18 Jahren fühlte etwas später ein leichtes Halsübel und am 6. Tage der Krankheit starb sie in einem Rückfalle, nachdem sie Stücke von falschen Membranen und röhrenförmige Concretionen ausgehustet hatte. Bis gegen Ende December hatten 8 Kinder und ein junges Mädchen von 15—16 Jahren dasselbe Schicksal, wie diese drei ersten. Am 1. Januar 1826 waren schon 17 Individuen von diesem Uebel ergriffen, und da keines dem Tode entrann, beförderte man nun die Kranken in das allgemeine Krankenhaus nach Tours. Von zwölf dieser Kranken starben fünf.

Octavie, 5 Jahre alt, wurde von Chenusson nach Tours den 26. December 1825 gebracht, um sie der Ansteckung zu entziehen. Die sorgfältigste Untersuchung hatte im Halse nichts ergeben. Leichtes Fieber. Den 29. December Nachts leichter Schnupfen. Belag der Tonsillen. Am 20. Tage Heilung.

Françoise Rosiers, 14 Jahre alt, in demselben Hause wohnend, wie ihre vorhin erwähnte Adoptivschwester Octavie, fühlte den 29. December 1825 eine fieberhafte Bewegung, von Schlingbeschwerden begleitet, und wurde den 30. December in das Hospital gebracht. Entzündung und Belag der Mandeln etc. Heilung.

Justine Boulay, 15 Jahre alt, kräftig, kam den 30. December 1825 in das Hospital. Geheilt.

N. Boulay, Säugling, 1 Jahr alt, kam den 4. Januar 1826 in das Hospital. Dicke weisse Beläge. Ist am 10. Tage geheilt.

F. Boulay, 10 Jahre alt, Bruder von N. Boulay, wurde den 30. December 1825 in das Hospital aufgenommen; er hatte bis zum 3. Januar leichte Halsbeschwerden. In der folgenden Nacht intensives Fieber, Röthe und Schwellung der Mandeln. 20 Gran Calomel, gemischt mit Gummi-Pulver, wurden innerhalb 2 Tagen wie Taback genommen (wohl als Schnupfpulver). Am 3. Tage war Alles geschwunden. Später abscedirte eine Lymphdrüse rechts, nach deren Oeffnung rasch Heilung eintrat.

Fransinot, 10 Jahre alt, hatte seit dem 25. December 1825 schmerzhaftes Schlucken und in 2 Tagen 40 Gran Calomel verbraucht. Den 28. December wurde damit aufgehört, und am 4. Tage trat er in das Hospital. Heilung, nachdem er noch innerlich 48 Gran Calomel erhalten hatte.

L. Boudier, 24 Jahre alt, kam den 6. Januar 1826 in das Hospital, nachdem die Krankheit schon seit 5 Tagen bestand. Er hatte vorher schon 28 Gran Calomel in 14 Dosen genommen. Trotzdem dass er noch nicht geheilt war, bestand er darauf, das Hospital zu verlassen. Zu Hause war er 4 Tage lang gut, bald verschlimmerte sich indessen sein Zustand, und er erlag den 10. Februar einer mehrtägigen Hämoptyse.

Therese, Waise, 13 Jahre alt, welche im Hospitale wegen Intermittens-*recidiv* war und mit den anderen Kranken wenig in Berührung kam, erkrankte den 10. Januar 1826. Sehr schwere Krankheit. Genesung.

Brizard, 14 Jahre alt, kam den 15. Januar 1826 in das Hospital. Er hatte den Louis Boudier (s. oben) den 6. Januar in das Hospital begleitet, hatte keine Anschwellung der Mandeln, zeigte aber an den vorderen Gaumensegeln Spuren der vor 2 Tagen erhaltenen Skarificationen. Den 15. Januar waren die Mandeln roth und belegt. Heilung.

N. Rameau, 10 Jahre alt, trat den 14. Januar 1826 in das Hospital ein, nachdem er den 1. Januar etwas Halsbeschwerden bemerkt hatte. H. Brault, der die Kranken in Chenusson behandelnde Chirurg, welcher ihn am 3. Tage der Krankheit sah, hatte eine sehr ausgedehnte häutige Entzündung des Pharynx gefunden. Verschlimmerung. Am 8. Tage war schon Alles zur Operation bereit, allein der Tod trat vorher ein.

Cormery, 8 Jahre alt, kam den 12. Januar 1826 in das Hospital. Er hatte ein in die Länge gezogenes Herbstfieber und Anasarka; kaum Recon-

valescent, wurde er von Angina maligna befallen. Am 5. Tage, Mittags, wurde die Tracheotomie gemacht. Tod den 18. Januar, 2 Uhr Morgens.

Françoise Bodier, 16 Jahre alt, hatte die ersten Halsbeschwerden den 3. Januar 1826 bemerkt; den 4. Januar Skarifikationen der Mandeln, den 6. Januar Aufnahme in das Hospital. Tracheotomie am 14. Tag der Krankheit; am 16. Tage derselben, am 3. Tage nach der Operation, Tod.

L. Dezaunay, 1 Jahr alt, bekam in der Nacht vom 23. zum 24. Januar 1826 rauhen Husten, später pfeifendes Athmen. Tod am 2. Tage, Morgens 10 Uhr. Die Tonsillen waren nicht geröthet, nicht geschwellt, kein Belag. Dagegen zeigte die Section weisse, dicke falsche Membranen im Kehlkopfe, in der Trachea und den Bronchien.

Bretonneau theilte bis gegen Frühjahr 1826 im Ganzen 60 Beobachtungen von Diphtheritis oder Croup mit, von denen 16 zur Heilung gelangten. Dabei ist zu bemerken, dass die letzten zwölf Fälle, welche aus der Epidemie von Chenusson nach Tours in das dortige Hospital übergeführt wurden, ein weit günstigeres Verhältniss darboten, indem von ihnen nur 5 starben und 7 geheilt wurden. Unter den Gestorbenen befanden sich zwei Tracheotomirte. Unter den 60 von Bretonneau mitgetheilten Fällen waren demnach 5 der Tracheotomie unterworfen worden und von diesen einer geheilt.<sup>1)</sup> Später hatte Bretonneau bis zum Jahre 1835 bereits bei 17 Kindern wegen Diphtherie oder Croup die Operation verrichtet, von welchen 5 am Leben blieben.

Mit dem epochemachenden Werke Bretonneau's hatte die Tracheotomie bei Diphtherie und Croup, welche bis dahin nur in vereinzeltten Fällen zur Anwendung gekommen war, einen grossartigen Erfolg erzielt, und sie wurde nun, besonders zunächst in Frankreich, in den folgenden Decennien in immer grösserer Ausdehnung angewendet. Caron, welcher 1824 gestorben war, hatte leider nicht mehr den Triumph seiner Ideen, für welche er so heiss gekämpft hatte, erleben können. Unter den Nachfolgern Bretonneau's ragt vor allem Armand Trousseau (1801—1866) zu Paris hervor. Nachdem er zunächst eine Reihe von ungünstigen Operationen ausgeführt hatte, machte er im Jahre 1833 seine

---

<sup>1)</sup> Ich habe die Mittheilungen Bretonneau's über die von ihm gemachten Beobachtungen der damaligen Diphtherie-Epidemien und Tracheotomien aus seiner Schrift etwas ausführlicher mitgetheilt, weil dieselbe, wie auch schon A. Hirsch (Handbuch der historisch-geographischen Pathologie. 2. Bearbeitung. Abth. 3. S. 44. 1886) klagt, viel häufiger genannt, als gelesen worden ist.



erste günstig verlaufende Tracheotomie bei einem croupkranken Kinde.<sup>1)</sup>

Der 6  $\frac{1}{2}$  jährige Knabe, welcher an Croup erkrankt war, befand sich am 4. Tage seiner Krankheit in einem Zustande, welcher seinen Tod jeden Augenblick erwarten liess. Nach gemachtem Schnitte gelang es nicht, die Bretonneau'sche Röhre einzulegen. Indessen ging hierauf das Einlegen einer einfachen bleiernen Röhre ohne Schwierigkeit vor sich. Durch wiederholtes Ausbusten der abgesonderten Massen, insbesondere nach Einträufelungen von Alaun- und später Silbersalpeter-Lösung wurde die Luftröhre freier; die Röhre wurde am 11. Tage entfernt; die Luftröhrenwunde heilte binnen 3 Tagen, während zur Vernarbung der Halswunde 14 Tage nöthig waren. Noch nach 2 Jahren war der Knabe blühend gesund.

Im Jahre 1835 konnten Guersant und Trousseau<sup>2)</sup> schon von 60 Tracheotomien bei Croup berichten, mit 18 Heilungen. In der grossen, übersichtlichen Tabelle von Alois Monti<sup>3)</sup> werden aus den Jahren 1850—1854 216 von Trousseau ausgeführte Tracheotomien mit 47 Heilungen aufgeführt, ferner 2312 Tracheotomien mit 508 Heilungen, welche von 1854—1875 überhaupt im Hôpital St. Eugénie in Paris, und 2351 Tracheotomien mit 614 Heilungen, welche im Hôpital des enfants malades zu Paris ausgeführt worden sind. A. Sanné<sup>4)</sup> giebt die Zahl der in den Pariser Kinderhospitälern von 1851—1875 wegen Croup und Diphtherie tracheotomirten Kinder auf 4663 an, von denen etwa 24 pCt. gerettet wurden.

In England fand die Tracheotomie bei dem Croup und der Diphtherie erst spät allgemeinen Eingang. Lange Zeit erklärten sich die meisten Aerzte und Chirurgen gegen die Anwendung derselben bei Croup. Am meisten widersetzte sich seiner Zeit William Henry Porter<sup>5)</sup> derselben.

<sup>1)</sup> Bericht über einen Fall, wo der Luftröhrenschnitt in der äussersten Periode des Croups mit Erfolg angewendet wurde. Allgemeines Journal für med. und chirurg. Kenntnisse, herausgeg. von Armand Trousseau, Jacob Lebaudy und Henry Gouraud. Heft 1. S. 1—8. Nürnberg. Januar 1834 und Heft 2. S. 41—45. Februar. (Uebersetzung des Journal des connaissances méd.-chir. par Jac. Lebaudy, H. Gouraud und A. Trousseau, Paris 1833, Mai, durch Dr. Lochner in Nürnberg.)

<sup>2)</sup> Art. Croup in Dictionnaire de Médecine en 30 Vols. 2. édit. Paris 1832—1845.

<sup>3)</sup> Alois Monti, Ueber Croup und Diphtheritis im Kindesalter. 2. Aufl. Wien und Leipzig. 1864. (384 SS.) S. 297 ff. Tabelle.

<sup>4)</sup> Traité de la diphthérie. Paris 1877.

<sup>5)</sup> Observations on the surgical pathology of the larynx and trachea, chiefly with a view to illustrate the affections of those organs which may require

In Deutschland sehen wir, nachdem wir schon vorher eine Anzahl vereinzelter Fälle mitzuthellen Gelegenheit haben werden, zuerst Wilhelm Baum (1799—1883), Wilhelm Roser zu Marburg und Gustav Passavant zu Frankfurt zielbewusst auf diese für die Lebensrettung bei Croup und Diphtherie bedeutungsvolle Operation hinwirken. So wie vor Allen Baum der Erste war, welcher den ersten zur Genesung führenden Fall in Deutschland (1844 in Greifswald) aufzuweisen hatte, so war er auch der Erste in Deutschland, welcher den Schwerpunkt der Operation in diesen Fällen aus der Einzelpraxis in die Krankenhäuser verlegte und daselbst durch grössere Schulung der Assistenten und des Wartepersonals, durch zweckmässige sonstige Einrichtungen daselbst, besonders in Bezug auf die so wichtige Nachbehandlung, immer günstigere Resultate zu erzielen suchte. Nach den ersten Operationen in Göttingen, welche er noch in den Wohnungen der Kranken selbst vorgenommen hatte, oft unter den ungünstigsten Umständen, nahm er später, wo es irgend anging, die betreffenden Kranken in das chirurgische Krankenhaus daselbst, und er brachte selbst stundenweit die kleinen Kranken mit herein in dasselbe, um dort die Operation und die noch wichtigere Nachbehandlung unter den möglichst günstigsten Verhältnissen zu besorgen. Baum selber, welcher vor Allem durch seine anregenden Vorträge in seiner Klinik zu Göttingen und durch seine zahlreichen Schüler seine Ansichten und Erfahrungen zu verbreiten wusste, dabei indessen leider selbst nie etwas veröffentlicht hat (ausser seiner Dissertation), hat sich zuerst über seine Tracheotomie bei Croup auf der Naturforscherversammlung in Wien 1856 im Verein mit Roser ausgesprochen. Er führte daselbst 16 Operationen mit 6 Heilungen an. Fr. Saxer<sup>1)</sup> führt an, dass Baum in Greifswald vor seiner Berufung nach Göttingen (Ostern 1849) die Operation in 5 Fällen ausgeübt habe, freilich nur einmal mit glücklichem Erfolge, und dass, als er im Herbst 1856 Baum als Assistent verlassen habe, demselben von 16 Operationen 7 glücklich verlaufen waren. Georg

---

the operation of bronchotomy: including remarks on croup, cynanche laryngea, foreign bodies in the windpipe, wounds etc. Dublin (London) 1826. (VIII. and 283 pp.); New edit. considerably improved. London 1837. (VIII. and 275 pp.)

<sup>1)</sup> Der Luftröhrenschnitt im Croup der Kinder. Archiv für physiol. Heilkunde, herausgeg. von Wunderlich. Stuttgart. N. F. Bd. 2. S. 95. 1858.

Fischer<sup>1)</sup> theilt mit, dass Baum die Tracheotomie bei Croup 31 Mal, und zwar 12 Mal mit glücklichem Erfolg, gemacht habe. Spätere Mittheilungen über weitere Operationen, welche Baum nach 1861—1875, wo er seine klinische Thätigkeit einstellte, gemacht hat, habe ich nicht auffinden können. Auch sein Sohn in Danzig hat in den hinterlassenen Collegienheften seines Vaters vergebens darnach gesucht. Er fand wohl wiederholt Struma, Fremdkörper in der Trachea und im Larynx nebst Würdigung der Tracheotomie dabei, indessen von Tracheotomie bei Croup resp. Diphtherie keine Spur. Er vermuthet, dass sein Vater dieses Kapitel in der Operationslehre abgehandelt habe, dass er aber, da er in den letzten Jahren dieselbe nicht mehr gelesen habe, die betreffenden Hefte wohl verbrannt haben möge. Voll und richtig ist Baum vor Allen von Louis Stromeyer<sup>2)</sup> gewürdigt worden, welcher sagt: „Seitdem Bretonneau den Luftröhrenschnitt mit Erfolg in die Behandlung scheinbar hoffnungsloser Croupfälle eingeführt und Professor Baum in Göttingen Deutschland denselben Dienst geleistet hat, ist der Croup in eine nähere Beziehung zur Chirurgie getreten.“ Auch Eduard Albert<sup>3)</sup> erwähnt Baum, „der sich um die Verbreitung der Tracheotomie bei Croup die grössten Verdienste in Deutschland erworben hat.“ Auch Antonio Maria Barbosa<sup>4)</sup> erwähnt die Verhandlungen über Tracheotomie bei Croup in der Sitzung der chirurgischen Section am 18. September 1856 auf der Naturforscherversammlung zu Wien und dabei besonders den Vortrag von Roser und die Mittheilungen von Baum u. A. Dagegen wird in den Arbeiten über Geschichte der Tracheotomie von Julius Kühn<sup>5)</sup>, Carl Hueter<sup>6)</sup>, Max Schüller<sup>7)</sup>, Joseph Pauly<sup>8)</sup>,

<sup>1)</sup> Mittheilungen aus der chirurgischen Universitätsklinik zu Göttingen. Hannover 1861. S. 300.

<sup>2)</sup> Handbuch der Chirurgie. Bd. 2. Heft 2. Verletzungen und chirurgische Krankheiten der Halsgegend. Freiburg i. Br. 1865. S. 360.

<sup>3)</sup> Lehrbuch der Chirurgie und Operationslehre. 3. Aufl. Bd. I. 1884. S. 510.

<sup>4)</sup> Memoria sobre a tracheiotomia no garrotilho apresentada á academia real das ciencias de Lisboa, in: Memorias da Academia real das ciencias de Lisboa, classe de ciencias mathematicas, physicas e naturaes. Nova Serie. Tomo III. Parte I. Lisboa 1863. p. 22.

<sup>5)</sup> Operationen am Kehlkopfe und der Luftröhre. A. Der Kehlkopf- und Luftröhrenschnitt, in: G. B. Günther, Lehre von den blutigen Operationen am menschlichen Körper. Abth. 5. S. 140—252; Therapeutische Würdigung der Tracheotomie beim Croup, das. S. 231—245. Leipzig und Heidelberg. 1864.

Friedrich Trendelenburg<sup>1)</sup>, C. Rauchfuss<sup>2)</sup>, Charles Bonnet<sup>3)</sup> der Name Baum's überhaupt nicht erwähnt.

Wilhelm Roser in Marburg hat daselbst von 1854—1861 42 Tracheotomien mit 19 Heilungen bei Croup ausgeführt, welche von Moses Lissard<sup>4)</sup> veröffentlicht sind. Vorher hatte er schon 4 Kinder zwischen 1845 und 1854 tracheotomirt. Der erste 1845, Juli, zu Imnau in Hohenzollern operirte Fall wurde zwar von dem Physikus in Sigmaringen als Croup bezeichnet, Roser vermuthet indessen, dass es eher ein Oedema glottidis war. Das Kind genas. Der zweite Fall in Reutlingen 1847 war echter Croup, wie die Section erwies. Der dritte Fall zu Marburg 1851 war eine croupöse Tracheitis von unsicherer Ursache, vielleicht als Masernnackkrankheit aufzufassen. Es trat der Tod ein. Der vierte Fall, 1853, war vielleichtluetischer Natur. Es erfolgte Heilung. Roser hatte sich in der Sitzung der chirurgischen Section am 18. September 1856 auf der Naturforscher-Versammlung zu Wien<sup>5)</sup> und später auf der Naturforscher-Versammlung zu Karlsruhe 1858<sup>6)</sup> sehr warm für die Tracheotomie bei Croup ausgesprochen.

Ferner hat Gustav Passavant in Frankfurt<sup>7)</sup>, veranlasst durch den glücklich verlaufenden Fall von Karl Weber in Darmstadt<sup>8)</sup> im Jahre 1848, von 1851—1854 9 Tracheotomien bei

<sup>1)</sup> v. Pitha-Billroth, Handbuch der allgemeinen und speciellen Chirurgie. Bd. 3 Abth. 1. Lief. 5. S. 1—100. Erlangen 1872.

<sup>2)</sup> Die Tracheotomie, Laryngotomie und Exstirpation des Kehlkopfes. Stuttgart 1880. Lief. 37 von: Deutsche Chirurgie; herausgeg. von Billroth und Luecke (abgesehen von der Baum'schen stellbaren T-Canüle).

<sup>3)</sup> Artikel Tracheotomie in Eulenburg's Real-Encyclopädie. Bd. 13. S. 571 ff. 1883.

<sup>4)</sup> Die chirurgischen Krankheiten und Operationen am Halse. Handbuch der Kinderkrankheiten; herausgeg. von C. Gerhardt. Bd. 6. Abth. 2. S. 225 ff. Stuttgart 1880.

<sup>5)</sup> Krankheiten des Kehlkopfes und der Luftröhre. Handbuch der Kinderkrankheiten; herausgeg. von C. Gerhardt. Bd. 3. Abth. 2. S. 47 ff. Stuttgart 1878.

<sup>6)</sup> Essai sur l'histoire de la trachéotomie. Paris 1884. (72 pp.) Thèse No. 319.

<sup>7)</sup> Ueber die Tracheotomie bei Croup. Inaug.-Diss. Marburg. 20. Juli 1861. 72 SS., und dessen Anleitung zur Tracheotomie bei Croup. Mit einer Vorrede von Roser. Mit 3 lithogr. Tafeln. Giessen 1861.

<sup>8)</sup> Wochenblatt der Zeitschrift der k. k. Gesellschaft der Aerzte zu Wien, 29. September 1856.

<sup>9)</sup> Archiv für physiologische Heilkunde. 1859.

<sup>10)</sup> Ueber den Luftröhrenschnitt bei häutiger Bräune. Archiv für physiol. Heilkunde. 1855. S. 546—578.

<sup>11)</sup> Ueber Croup und Tracheotomie. Henle und Pfeufer, Zeitschrift für rationelle Medicin. N. F. Bd. 3. S. 8—38. Mit 1 Tafel Abbild. 1853.

Croup mit 4 Heilungen ausgeführt, denen er später noch 219 Fälle aus den Jahren 1855—1882 incl. aus seiner eigenen Praxis und der anderer Aerzte in Frankfurt a. M. (besonders M. Schmidt, Glöckler, Jacobi II., Sommerlat, Kraussold) mit 63 Heilungen hinzufügt!).

Gehen wir nun speciell zu den einzelnen Fällen von Tracheotomie bei Croup und Diphtherie über, welche in Deutschland bis zu dem Jahre 1863 ausgeführt worden sind, indem ich zunächst auf die beiden oben angeführten, von Olbers erwähnten Fälle von Duntze aus dem Jahre 1792 als die wahrscheinlich ersten verweise, über welche ich indessen sonst nichts Sicheres habe auffinden können.

August Pockels, Oberstabsarzt zu Braunschweig (1791—1840)<sup>2)</sup>, machte den 23. December 1820 bei einem 5jährigen Mädchen, welches 5 Tage vorher an Croup erkrankt war, die Tracheotomie. Die Kranke konnte die Canüle nicht vertragen. Der Tod trat 16 Stunden nach der Operation ein.

Georg Ludwig Heinrich Carl Wedemeyer, Ober-Stabs- und Leib-Chirurg zu Hannover (starb 1829)<sup>3)</sup>, behandelte die 5jährige Tochter des Kaufmanns M. daselbst, welche seit 8 Tagen an Angina laryngea litt. Da heftige Exacerbationen mit Erstickungszufällen drohten, so schritt er zur Laryngotomie. Acht Stunden nach der Operation athmete das Kind ziemlich frei durch die Wunde bei verschlossenem Munde. Die Beängstigungs- und Erstickungszufälle hatten sich verloren und der ganze Zustand des Kindes war ruhiger. Auch trat etwas Schlaf ein. Von einer Pseudomembran zeigte sich nichts in der Wunde. Die Bronchitis schritt indessen vorwärts und 36 Stunden nach der Operation verschied die Kranke. Die Section wurde nicht gestattet.

Benedict Stilling in Cassel (1810—1879)<sup>4)</sup> führte bei einem 9 monatlichen weiblichen Säugling, welcher seit mehreren Tagen an den heftigsten Symptomen der Angina membranacea litt, in Gegenwart von Weber und Neuber zu Cassel am 27. März 1835, Vormittags 11 Uhr die Tracheo-

<sup>1)</sup> Der Luftröhrenschnitt bei diphtheritischem Croup. Deutsche Zeitschrift für Chirurgie; red. von A. Lücke und E. Rose Bd. 19. S. 353—400. 1884; Bd. 20. S. 35—73. 1884; Bd. 21. S. 289—282. 1885; S. 253—273 enthält die Tabelle dieser Fälle.

<sup>2)</sup> C. W. F. Uhde, Zusammenstellung der im Herzogthum Braunschweig vom 23. November 1720 bis 8. April 1869 ausgeführten Luftröhrenschnitte. von Langenbeck's Archiv für klin. Chirurgie. Bd. 11. S. 752. 1869.

<sup>3)</sup> Chirurgische Beobachtungen. 1. . . . 5. Laryngotomie bei Angina laryngea. Graefe und Walther's Journal der Chirurgie und Augenheilkunde. Bd. 9. Heft 1. S. 107—109. 1826.

<sup>4)</sup> Ein Wort über Tracheotomie im letzten Stadium des Croup, nebst einem Operationsfalle der Art mit ungünstigem Ausgange. Berliner medicin. Central-Zeitung. 1835. No. 19. S. 297—299; No. 20. S. 313—317.

tomie aus. Wenige Secunden nach der Operation wurde die Respiration ruhiger, das Kind trank begierig an der Brust. Der wiederholte Versuch, einen elastischen Catheter einzubringen, scheiterte an dem Widerstand des Kindes. Um 4 Uhr Nachmittags war das Kind ruhig, trank sehr viel an der Brust. Später wurde es schwächer und starb Nachts 1 Uhr in einem halb-schlummernden Zustande. Die Schleimhaut des Kehlkopfs fand sich mit etwas zähem Schleim bedeckt. Die Höhle des Kehlkopfs war beinahe ganz annihilit durch die Anschwellung der Schleimhaut und durch die sie bedeckende käse-artige Pseudomembran. Vom Ringknorpel abwärts verlor sich rasch die Anschwellung der Schleimhaut. Die Lungen konnten nicht untersucht werden.

Graff in Braunschweig <sup>1)</sup> führte 1838 die Tracheotomie bei einem 4jährigen an Croup erkrankten Knaben aus; derselbe starb.

Kühne in Holzminden <sup>1)</sup> machte den 14. Februar 1841 bei einem 2jährigen croupkranken Kinde die Tracheotomie. Dasselbe hat bis zum Tode die Canüle getragen, welcher 12 Stunden nach der Operation erfolgte.

Baum, welcher im Herbst 1842 von Danzig nach Greifswald als Professor der Chirurgie berufen war, führte daselbst im November 1844 die Tracheotomie bei einem croupkranken Kinde aus. Der 7jähr. Knabe Saegert war in der Behandlung des Dr. Bengelsdorff in Greifswald <sup>2)</sup>. Der Kehlkopfcroup führte trotz aller gebräuchlichen Mittel rasch zur Stenose. Da die Nichtbetheiligung des Lungengewebes nachweisbar war, so schlug er den Eltern die Operation als ultimum Refugium vor. Nach Zustimmung der Eltern holte er Baum, welcher in der Nähe wohnte. Die Vorbereitungen nahmen noch einige Zeit in Anspruch, sodass, als Abends 11 1/2 Uhr Alles bereit war, der Knabe schon im Anfange der Asphyxie sich befand. Die Operation verlief sehr rasch und glatt, die stark gefüllten Venen konnten grossentheils aus der Schnittlinie gedrängt werden, sodass die Blutung äusserst gering war. Nachdem das Röhrchen eingelegt war, kam die Respiration schnell in Thätigkeit, und der Knabe erholte sich rasch. Auch der fernere Verlauf war ganz besonders günstig; nur war die ursprünglich gewählte Röhre zu eng und gewährte den sich abstossenden Croupmembranen nicht ausreichenden Durchgang, wobei noch zweimal leichte Erstickungsanfälle entstanden. In Folge dessen wurde am 2. Tage noch ein Knorpelring der Trachea durchgeschnitten und eine grössere Röhre eingelegt. Gegen den 6. Tag war der ursprüngliche Krankheitsprocess in den Respirationsorganen erloschen, und die Heilung der Operationswunde machte rasche Fortschritte, sodass am 9. oder 10. Tage die Röhre entfernt wurde. Die Genesung war eine vollständige. Später ist der Operirte ein gesunder, kräftiger Mann geworden und von Krankheiten der Respirationsorgane frei geblieben. Er widmete sich der Landwirthschaft, erkrankte dabei vor etwa 10 Jahren an Tabes dorsualis, an welcher er Anfang 1885 im 48. Jahre gestorben ist. Wie erfreut Baum über diese erste in

<sup>1)</sup> Uhde, a. a. O. S. 752.

<sup>2)</sup> Die näheren Angaben verdanke ich den gütigen Mittheilungen des Herrn Sanitätsrath Dr. Bengelsdorff in Greifswald, welchem ich dafür meinen ergebensten Dank ausspreche.

Deutschland zur Heilung führende Tracheotomie bei Croup war und dass ihm gleich die erste Operation dieser Art so gut gelang, geht auch daraus hervor, dass er damals seinem 8jährigen Sohne, dem jetzigen Chefarzte am städtischen Krankenhause zu Danzig, den Namen Bretonneau von Tours so lange versprach, bis derselbe ihn geläufig sprechen konnte.

In den 40er Jahren tracheotomirte Uhde in Braunschweig <sup>1)</sup> ein Kind, welches an Croup litt; dasselbe konnte eine Canüle nicht vertragen und starb.

Heidenreich, Medicinal-Rath zu Herborn in Nassau, führte in einem Falle von Croup die Tracheotomie aus <sup>2)</sup>. Bei einem kräftigen Mädchen von 16 Jahren, welches im December 1844 schon einen Croupanfall überstanden hatte, trat der Croup unter der Form von Stimmritzenkrampf (Asthma laryngeum) auf. Die Krankheit begann am 17. Januar 1845 und machte starke Intermissionen. Am 19. Januar aber war der Croup vollkommen ausgebildet. Da die Lungen frei zu sein schienen, so wurde am 20. Januar die Tracheotomie als letztes Mittel versucht. Die Operation wurde ohne Schwierigkeit vollzogen, aber eine Canüle konnte nicht eingelegt werden und die Wunde wurde daher mit einem Flor bedeckt. Es trat darauf vorübergehende Erleichterung ein, aber das Kind starb schon um 11 Uhr Abends. Bei der Section fand man den Kehlkopf etwas angeschwollen. Im Kehlkopfe fanden sich leichte Pseudomembranen. Sonst Alles gesund.

Wilhelm Roser tracheotomirte, wie oben schon erwähnt, im Juli 1845 zu Imnau in Hohenzollern ein Kind mit Croup (vielleicht Oedema glottidis?); dasselbe genas.

In Dillenburg <sup>3)</sup>, wo der Croup im Jahre 1845 vereinzelt vorkam, erwiesen sich alle Behandlungsarten, selbst kalte Begiessungen, nutzlos, und in einem Falle wurde die Tracheotomie ohne Erfolg vorgenommen.

Heinrich Küchler in Darmstadt (1811—1873) <sup>4)</sup> führte bei Croup die Tracheotomie aus. J. W.,  $\frac{3}{4}$  Jahr alt, kräftig, noch ohne Zahn, bekam Anfang März 1847 einen leichten Catarrh, wegen dessen Küchler 2 Tage später gerufen wurde. Der Husten war croupartig, heiser. Anfangs Besserung, am 3. Tage der Behandlung beträchtliche Verschlimmerung. Das Athmen setzte wiederholt aus, das Kind war dem Verscheiden sehr nahe. Küchler unternahm am 4. März Morgens 9 Uhr die Tracheotomie. Das Kind erholte sich, nahm Nachmittags 3 Uhr wieder die Brust und war munter. Indessen war das Athmen nicht ganz frei, die Luftröhre füllte sich immer wieder mit Flüssigkeit, gegen Abend stieg die Beengung des Athmens, mit ihr die Beängstigung, und um 7 Uhr trat der Tod ein.

<sup>1)</sup> Uhde, a. a. O. S. 752.

<sup>2)</sup> J. B. von Franque, Beobachtungen über Croup (häufige Bräune — Angina membranacea). Ein Beitrag zur Epidemiologie. Nach den Akten bearbeitet. Med. Jahrbücher für das Herzogthum Nassau. Heft 21. S. 121. 1864.

<sup>3)</sup> von Franque, a. a. O. S. 100.

<sup>4)</sup> Fall einer Tracheotomie im Croup. v. Walther und v. Ammon, Journal der Chirurgie und Augenheilkunde. Bd. 38. (N. F. Bd. 8.) S. 282 bis 284. 1848.

Roser führte 1847 zu Reutlingen die Tracheotomie aus. Die Section zeigte ächten Croup.

Fabricius<sup>1)</sup> theilte im Jahre 1847 im ärztlichen Vereine zu Frankfurt a. M. einen Fall von Bräune mit, in welchem der Luftröhrenschnitt, jedoch ohne Erfolg, gemacht worden ist.

Baum<sup>2)</sup> führte in Greifswald in den Jahren 1845—1848 noch 4 mal die Tracheotomie bei croupkranken Kindern aus, aber stets ohne Erfolg.

Karl Weber in Darmstadt<sup>3)</sup> machte die Tracheotomie mit günstigem Erfolge. Gretchen Becker, 19 Monate alt, ein blühendes, vorher nie krank gewesenes Kind, wurde am 27. Januar 1848 gegen Mittag etwas heiser. In der Nacht hatte es etwas Hitze. Am 2. Tage Morgens wohl, Mittags etwas ziehender Athem, welcher die Nacht sehr eng wurde. Am 3. Tage war die Stimme ganz erloschen, grosse Respirationsnoth mit lautem sägenden Geräusch. Am 6. Tage äusserste Erstickungnoth, welche sich Abends noch steigerte. Um 11 Uhr Abends führte Weber unter Assistenz von Dieffenbach in Darmstadt die Tracheotomie aus. Eine Canüle wurde nicht vertragen, das Kind athmete frei durch die Wunde, welche blos mit den Zipfeln des Halstuches lose bedeckt wurde. Allmälige Besserung. Am 20. Tage war die Wunde fast geschlossen, Stimme und Athmen normal, das Kind, wenn auch noch schwach, doch völlig genesen. Es ist seitdem mit seinen Eltern nach Amerika übergesiedelt, wo es sich, wie Weber hörte, sehr wohl befindet.

Carl Ludwig Val. Salzmann in Esslingen<sup>4)</sup> führte den 4. September 1848 die Tracheotomie aus. Ein Knabe von 3 Jahren bekam ohne sonstige krankhafte Erscheinungen immer schlechteres Athmen, wobei besonders die Inspiration behindert war. Gegen Ende der Krankheit traten catarrhalische Erscheinungen hinzu. Da der Athem bei dem Kinde immer kürzer wurde und sonst die Verhältnisse günstig waren, verlangte Salzmann die Tracheotomie machen zu dürfen, wurde aber entschieden abgewiesen. Es trat der Tod ein (am 7. Tage der Krankheit). Da Professor Victor Bruns in Tübingen ein Jahr vorher wegen Glottisoedem Nachts den Luftröhrenschnitt an einer Dienstmagd, welche für todt galt, gemacht und sie wieder zu sich gebracht hatte, so bat Salzmann, die Operation am todtten Kinde machen zu dürfen. Es wurde dies gestattet. Zwei Aerzte waren zur Assistenz zugegen. Es wurde möglichst schnell operirt, indessen musste ein Blutgefäss unterbunden werden. Bei dem Einschnitt in die Trachea zuckte das Kind. In langen Zwischenräumen, während welcher die bekannten Wiederbelebungsversuche gemacht wurden, kamen kurze Athemzüge, dieselben wurden nach und nach kräftiger, der Puls fühlbar. Nach einigen Minuten kam Husten. Die kalten Glieder wurden warm und mit Schweiss bedeckt — das Kind erwachte. Schnell musste eine Röhre von Horn gedreht und gebogen werden, da ein in die Wunde ein-

<sup>1)</sup> Schmidt's Jahrbücher der ges. Medicin. Bd. 58. S. 143. 1848.

<sup>2)</sup> Fr. Saxe, Der Luftröhrenschnitt im Croup des Kindes. Archiv für physiol. Heilkunde. N. F. Bd. 2. S. 95. 1858.

<sup>3)</sup> Ueber Croup und Tracheotomie. Henle und Pfeufer, Zeitschrift für ration. Medicin. N. F. Bd. 3. S. 8 ff. 1853.

<sup>4)</sup> Nach brieflicher Mittheilung.



gelegter Katheter nicht vertragen wurde, und nun sass das wiedererwachte Kind munter lächelnd auf dem Tisch und spielte mit einem Spielzeug, als die Eltern eintraten. Eine regelrechte Canüle war in Stuttgart bei allen Aerzten und Instrumentenmachern, wohin geschickt war, nicht aufzutreiben; indessen ging der Athem durch die eingelegte Hornröhre gut vor sich. Im Verlaufe der folgenden Nacht sah sich Salzmann, welcher bei dem Kinde geblieben war, veranlasst, mit einem Federbarte einzugehen; die Feder ging leicht hindurch und blieb trocken. Allmählig wurde indessen der Schlaf des Kindes unruhig, es erwachte und wurde ängstlich. Kurz darauf schlug das Kind um sich und war todt. Die Section wurde nicht gestattet. In der Röhre von Horn hatte sich am unteren Ende innen ein Wall von einer trockenen hornartigen Masse gebildet, welche nur noch in der Mitte eine feine Oeffnung freigelassen hatte. — Salzmann führte noch mehrere Tracheotomien wegen Croup aus. sie verliefen indessen alle letal, und so gab er auch die Operation bald auf.

Kniesling zu Eltville in Nassau <sup>1)</sup> führte 1849 die Tracheotomie bei Croup aus. Die Operation brachte keine Erleichterung, und der Tod erfolgte einige Stunden nach derselben.

Kriebel in Stadtdendorf <sup>2)</sup> machte den 29. Januar 1850 bei einem 6jährigen croupkranken Knaben die Tracheotomie. Es wurde ein Stückchen aus der Trachea geschnitten. Der Knabe starb.

Braun in Wiesbaden <sup>3)</sup> machte an dem 4jährigen Karl B., welcher im Juni 1850 an Croup litt, am 5. Tage der Krankheit die Tracheotomie. Der Erfolg war ein guter, die völlige Genesung trat jedoch erst spät ein, und zwar in Folge eines lange andauernden Catarrhs mit dicklichem Secrete. Ober-Med.-Rath Müller zu Wiesbaden war bei der Operation zugegen.

Karl Weber in Darmstadt <sup>4)</sup> führte bei Croup nach vorausgegangenen Masern die Tracheotomie aus. Ludwig Kness, Tagelöhnerssohn, 3 $\frac{1}{2}$  Jahre alt, mit etwas Hühnerbrust behaftet, bekam am 8. Juli 1850 Masern ohne Vorboten, welche ohne ärztliche Hülfe verliefen. Von Anfang an soll aber das Kind auch gehustet haben. Am 13. Juli merkte die Mutter, dass das Kind die Mundfäule habe. Am 19. Juli war dieselbe vergangen, aber alsbald zeigten sich Athembeschwerden, wie beim Croup, welche stets zunahmen. Am 23. Juli wurde Weber zugezogen. Am 27. Juli ist das Kind am Rande des Erstickens. Um 11 Uhr Mittags Tracheotomie. Eine Stunde darauf leichtes Athmen. Nach der Operation wurden stossweise alle Viertel- bis Halbestunden dicke, eitrige Schleimpfröpfe aus der Canüle ausgeworfen, welche mit Gewalt oft 1—2 Fuss weit führen. Vom 1. August an erholte sich das Kind sichtlich. Entfernung der Canüle wurde nicht vertragen, da sofort Erstickungszufälle eintraten, ebenso am 5. August. Bei jedem Wechsel der Canüle, was täglich 1—2 mal geschah, trat dasselbe ein. Alle Versuche, mit Sonden etc. durch die Stimm-

<sup>1)</sup> von Franque, a. a. O. S. 281.

<sup>2)</sup> Uhde, a. a. O. S. 752.

<sup>3)</sup> von Franque, a. a. O. S. 299.

<sup>4)</sup> Ueber Croup und Tracheotomie. Henle und Pfeufer, Zeitschrift für ration. Medicin. N. F. Bd. 3. 1853. Mit 1 Tafel Abbildungen.

ritze (sowohl von der Wunde, als auch vom Munde aus) zu dringen (von Weber und von den Collegen Simon und Eigenbrodt vielfach versucht), führten nicht zum Ziele. Man war schon entschlossen, noch eine zweite Tracheotomie in der Achse der Luftröhre vorzunehmen, da trat der plötzliche Tod des Kindes ein. Am 11. September hatte Weber das Kind Abends um 6 Uhr noch vergnügt im Hofe spielen sehen, um 7 Uhr ass es seinen Weck mit Milch, eine halbe Stunde darauf, als es eben entkleidet werden sollte, bekam es Zuckungen im Gesicht, dann in den Händen; ein herbeigerufener Chirurg fand es in Convulsionen, nach einer Viertelstunde war es todt. — Das Präparat wurde von Professor Henle in Heidelberg genau untersucht und abgebildet. Es fand sich dicht unterhalb der unteren Stimmbänder Verschlüssung des Lumens durch Verwachsung bis zum Ausgang der durch die Operation angelegten Fistelöffnung.

Traub in Schöningen <sup>1)</sup> tracheotomirte 1850 ein 7jähriges Mädchen am dritten Tage des Croups. Es hat bis zum Tage des Todes die Canüle getragen und starb am dritten Tage nach der Operation.

Medicinal-Assistent Lautz in Michelbach <sup>2)</sup> berichtet: Im April und Mai 1851 erkrankten fast gleichzeitig 14 Kinder von 3—6 Jahren an Croup, von denen 3 starben. Es wurde bei diesen letzteren erst im letzten Stadium der Krankheit Hülfe gesucht. In einem dieser Fälle, bei einem 5jährigen Mädchen, wurde noch die Laryngotomie gemacht, ohne dass dadurch auch nur die geringste Erleichterung erreicht werden konnte. Der Kehlkopf war mit Exsudat angefüllt, welches sich in die Luftröhre abwärts fortsetzte. Die Untersuchung der Brust hatte nichts Krankhaftes zu erkennen gegeben.

Müller in Langen-Schwalbach <sup>3)</sup> bemerkt: Im Mai 1851 trat der Croup in der Umgegend von Kemel häufig und öfter tödtlich auf. In einem Falle begann die Krankheit mit Diphtheritis des Rachens und endete trotz der Laryngotomie mit dem Tode.

Roser in Marburg machte 1851 die Tracheotomie bei einer croupösen Tracheitis von unsicherer Ursache, vielleicht als Masernnachkrankheit aufzufassen; es trat der Tod ein.

Gustav Passavant in Frankfurt a. M. <sup>4)</sup> führte den 27. August 1851 bei einem croupkranken Mädchen von  $4\frac{3}{4}$  Jahren die Tracheotomie aus. Es trat Genesung ein. In seiner späteren Arbeit <sup>5)</sup> bemerkt Passavant hierzu: „Bei diesem Fall, den ich für einen reinen Croup hielt, steht in meinem Tagebuche die Bemerkung: Auf den Mandeln sitzen weisse Schleimbröckchen, gut stecknadelkopfgross, oder ist hier das Epithel abgestorben. Leider wurde dieser Erscheinung bei der vorgeschrittenen Athemnoth keine weitere Aufmerksamkeit geschenkt. Es könnten auch Leptothrixballen in den Hohlräumen der Mandeln

<sup>1)</sup> Uhde, a. a. O. S. 752.

<sup>2)</sup> von Franque, a. a. O. S. 222.

<sup>3)</sup> von Franque, a. a. O. S. 235.

<sup>4)</sup> Ueber den Luftröhrenschnitt bei häutiger Bräune. Archiv für physiol. Heilkunde. Jahrg. 14. S. 546—578. 1855.

<sup>5)</sup> Der Luftröhrenschnitt bei diphtheritischem Croup. Deutsche Zeitschrift für Chirurgie; red. von Luecke und Rose. Bd. 21. S. 262. Leipzig 1865.

gewesen sein, die Möglichkeit ist aber auch vorhanden, dass es eine sporadische Diphtherie war.“

Passavant führte den 4. November 1851 bei einem croupkranken Mädchen von  $3\frac{1}{2}$  Jahren die Tracheotomie aus. Das Mädchen starb 22 Stunden nach der Operation.

Frank in Braunschweig<sup>1)</sup> tracheotomirte im December 1851 ein 4jähr. Mädchen mit Croup. Der Tod trat nach 36 Stunden ein.

Thilenius in Höchst<sup>2)</sup> bekam am 11. Januar 1852 ein Mädchen von  $3\frac{1}{2}$  Jahren in Behandlung, nachdem es schon 3 Tage an sich entwickelndem Croup gelitten hatte. Als jedoch im weiteren Verlaufe keine Besserung eintrat und die Athemnoth immer grösser wurde, wurde am 14. Januar Nachmittags die Tracheotomie gemacht. Es trat indessen keine Erleichterung ein und der Tod erfolgte nach einigen Stunden. Die Section zeigte einen membranösen Schleimüberzug im Larynx und auf der Glottis.

Köhler zu Neuenhaus in der Grafschaft Bentheim<sup>3)</sup> maachte im Frühjahr 1852 bei einem  $3\frac{1}{2}$ jährigen croupkranken Mädchen, einer Patientin des Hofmedicus Miquel, in dessen Beisein und unter Assistenz seines Bruders, des Dr. E. Köhler, die Tracheotomie spät Abends. Beim Mangel einer doppelten Trousseau'schen Röhre wurde ein dicker, abgeschnittener elastischer Catheter in die Operationsöffnung eingeschoben und dessen oberes Ende hinter dem Ohre befestigt. Gleich nach der Operation wurde die Respiration zwar freier, man hörte jedoch gleich deutlich, dass in den Bronchien noch Exsudatmassen vorhanden waren, welche die Lungen in ihrer normalen Function behinderten. Das Bewusstsein des Kindes kehrte nicht völlig zurück. Die kleine Kranke lag ganz ruhig, athmete durch den Catheter und starb ungefähr drei Stunden nach der Operation ganz sanft.

Passavant (s. o.) tracheotomirte den 11. Mai 1852 ein Mädchen von  $1\frac{1}{3}$  Jahren; der Tod trat etwa 18 Stunden nachher ein. Die Section ergab Pseudomembranen im Kehlkopfe, untere Lungenlappen hyperämisch.

Uhde in Braunschweig<sup>4)</sup> führte den 10. Juni 1852 die Tracheotomie bei einem Knaben von  $1\frac{3}{4}$  Jahren aus; der Tod trat nach wenigen Minuten ein.

Uhde<sup>4)</sup> führte den 3. Juli 1852, Nachmittags  $4\frac{1}{2}$  Uhr, die Tracheotomie bei einem 3jährigen Mädchen am 6. Tage des Croup aus. Nach  $\frac{3}{4}$  Stunden trat der Tod ein.

Ich ersuchte im Herbst 1852 Baum in Göttingen, bei einem 5jährigen croupkranken Knaben die Tracheotomie zu machen. Derselbe war von Dr. Hempel daselbst schon 3—4 Tage behandelt worden. Nachts gegen  $3\frac{1}{2}$  Uhr liess Hempel mich rufen und übergab mir den Kranken wegen vollständiger eigener körperlicher Erschöpfung zur weiteren Behandlung. Da alle üblichen Mittel schon erschöpft waren und ich den Kranken in vollständigster Asphyxie

<sup>1)</sup> Uhde, a. a. O. S. 752.

<sup>2)</sup> von Franque, a. a. O. S. 319.

<sup>3)</sup> Medicinisches Conversations- und Correspondenzblatt für die Aerzte im Königreich Hannover. 3. Jahrg. 1852. No. 3. S. 22.

<sup>4)</sup> Uhde, a. a. O. S. 752.

fast bewusstlos vorfand, so konnte höchstens nur noch von der Tracheotomie die Rede sein. Ich schickte sofort zu Baum, welcher rasch erschien und, obgleich auch er von der Operation kaum noch etwas hoffte, unter meiner Assistenz die Tracheotomie ausführte. Es trat bald ruhigeres Athmen ein, der Knabe kam wieder zum völligen Bewusstsein, es wurden noch öfters Croupmassen ausgehustet, allein die Schwäche war schon zu gross gewesen, und Abends gegen 6 Uhr starb der Knabe.

Nicht lange nachher machte Baum <sup>1)</sup> im chirurgischen Hospitale bei einem croupkranken Kinde die Tracheotomie. Beim Beginn der Operation erschien dasselbe völlig todt und wurde erst nach etwa 10 Minuten langer künstlicher Respiration dem Leben wiedergegeben. Es starb 36 Stunden nach der Operation.

E—g. in Berlin <sup>2)</sup> machte im Jahre 1852 die Tracheotomie gegen Croup bei zwei Knaben von 2 und 4 Jahren im letzten Stadium, als jeden Augenblick Erstickung zu fürchten stand. Sehr rasch grosse Erleichterung des Athmens. Indessen traten die Suffocationserscheinungen später (nach 12 und 24 Stunden) wieder ein und es starben beide.

E—g. beschreibt ebendasselbst (S. 15—19) einen Fall von Tracheotomie, welche Bernhard Langenbeck ausführte. Im Jahre 1852 kam der 6jährige Knabe Fritz Roschke, von äusserst zarter Körperconstitution, dessen Mutter bereits vor einigen Jahren an Lungentuberculose gestorben war, wegen Coxitis, welche vor vier Jahren begonnen hatte und bereits das dritte Stadium erreicht hatte, in Behandlung. Nachdem E—g. denselben schon längere Zeit mit Abscessen, welche geöffnet werden mussten, in Behandlung gehabt hatte, wurde der Knabe auffallend heiser, was man auf das durch den ununterbrochen andauernden Knieschmerz veranlasste laute Schreien zurückführte, zumal da Husten und Respirationsbeschwerden gänzlich fehlten. Erst nach 4tägigem Bestehen der Heiserkeit gesellte sich ein klangloser Husten hinzu, und jetzt erst klagte der Kranke auf Befragen über Schmerz in der Gegend des Kehlkopfes. Am folgenden Morgen, den 20. Nov. 1852, waren die Erscheinungen sehr gesteigert. Charakteristisches weisses Exsudat auf beiden Mandeln und einem Theil des Pharynx, charakteristischer Husten. Nach der herkömmlichen Behandlung keine Besserung. Den folgenden Morgen, Sonntag, den 21. November, steigerte sich die Gefahr von Stunde zu Stunde. Langenbeck, hinzugerufen, machte unter Assistenz von E—g, Göschen, Wagner, Gurlt und Hildebrand Vormittags 10 Uhr die Tracheotomie bei dem bereits puls- und athemlosen Kinde. Ein paar Minuten, nachdem die Luft durch die künstliche Oeffnung zu den Lungen eingedrungen war, traten Respiration und Blutcirculation wieder ein und waren

<sup>1)</sup> Victor Elvers, Ueber die Behandlung des Croup, insbesondere über die Tracheotomie bei demselben. Inaug.-Diss. Rostock. 18. Oct. 1853. S. 24.

<sup>2)</sup> Ueber Croup und Tracheotomie dagegen. Journal für Kinderkrankheiten. Bd. 30. S. 15. 1853. — E—g (wohl Eulenburg?) hat in einer 20jährigen Praxis den wirklichen Croup nur 12mal behandelt; von diesen hat er 9 durch den Tod verloren, 6 ohne Tracheotomie und 3 trotz derselben.

in 10 Minuten so ruhig und regelmässig, wie bei dem gesundesten Menschen. Bis Nachmittags 4 Uhr war das Befinden des Kindes ein höchst erwünschtes, dann aber trat Verschlimmerung und 24 Stunden nach der Operation der Tod ein. Die Höhle des Kehlkopfes war von einer etwa eine halbe Linie dicken, festen Pseudomembran vollkommen ausgefüllt; letztere setzte sich ohne Unterbrechung nicht nur nach oben auf den Pharynx und die Mandeln fort, sondern erstreckte sich nach unten in die Trachea hinein bis zur Bifurcation. Die Lungen und Bronchien waren frei von jedem pathologischen Zustande.

Senffleben in Berlin<sup>1)</sup> tracheotomirte 1852 ein croupöses Kind von von 1 $\frac{1}{2}$  Jahren; Tod nach 24 Stunden.

Braun in Wiesbaden<sup>2)</sup> theilt folgende Fälle mit:

Ein 6jähriges Mädchen wurde im December 1852 von Bräune befallen und von Braun am 5. Tage der Krankheit, den 26. December, deshalb die Tracheotomie vollzogen. Das Kind starb 27 Stunden nach der Operation.

Ein 3jähriger Knabe wurde zur selben Zeit von Croup befallen. Braun machte den vierten Tag der Krankheit, am 26. December 1852, die Tracheotomie. Der Tod trat 4 Tage später ein.

Ein Knabe von 2 $\frac{1}{2}$  Jahren wurde 1852 von Croup befallen und am fünften Tage der Krankheit von Braun tracheotomirt. Sechs Tage nach der Operation starb das Kind.

Victor Elvers (s. oben) theilt mit, dass Stempel in Rostock 1853 ein Kind im letzten Stadium des Croup tracheotomirte. Das Kind wurde dadurch noch 4 Tage am Leben erhalten.

Passavant (s. oben) führte den 22. Januar 1853 bei einem croupkranken Knaben von 6 Jahren die Tracheotomie aus. Es wurden Pseudomembranen durch das Röhrchen ausgehustet; dasselbe wurde am 8. Tage nach der Operation entfernt. Genesung.

Passavant operirte den 23. Januar 1853 einen Knaben von 3 $\frac{3}{4}$  Jahren. Es wurden grosse Pseudomembranen ausgehustet. Der Tod trat 23 Stunden nach der Operation durch Verstopfung des Röhrchens mit Schleim ein. Die Section ergab Pseudomembranen bis in die grossen Bronchien.

Passavant machte den 4. Februar 1853 bei einem Mädchen von drei Jahren in Agone die Tracheotomie. Tod den folgenden Tag. Die Section ergab den Kehlkopf durch Geschwulst der Schleimhaut und Pseudomembranen ganz geschlossen.

Passavant operirte den 6. Mai 1853 einen 6jährigen Knaben in Agone. An den Mandeln war nichts wahrzunehmen. Der Tod trat 60 Stunden nach der Operation ein.

Im Sommer 1853 behandelte ich in Göttingen einen Knaben von 4 $\frac{1}{2}$  Jahren an Croup. Es wurden die üblichen Mittel gegeben. Als indessen am dritten Tage der Zustand sich nicht gebessert hatte, als in Folge der durch die Pseudomembranen fortbestehenden Stenose des Kehlkopfes das Kind an-

<sup>1)</sup> Deutsche Klinik; red. von Gösehen. 1852. S. 500.

<sup>2)</sup> von Franque, a. a. O. S. 299.

hing, matt und schläfrig zu werden, als Asphyxie im Anzuge war, was sich durch Blauwerden der Lippen, Kälte der Extremitäten, tiefes Einziehen der Herzgrube bei den Inspirationsbewegungen kund gab, ersuchte ich Baum um Vornahme der Tracheotomie. Obgleich Baum auf Grund seiner bisherigen Erfahrungen trotz des ersten günstig verlaufenden Falles von der Operation sich nicht viel versprach, so führte er dieselbe doch Nachts gegen 12 Uhr bei spärlicher Beleuchtung einer Oellampe in der Wohnung des Kindes unter meiner Assistenz aus. Es trat sofort Nachlass aller gefahrdrohenden Erscheinungen ein; das Kind athmete ruhiger und es trat binnen den nächsten Wochen vollständige Genesung ein.

Etwa zwei bis drei Wochen später machte Baum auf Veranlassung des Dr. Wachsmuth zu Göttingen bei einem croupkranken Mädchen von  $2\frac{3}{4}$  Jahren, welches etwas scrophulös war, die Tracheotomie. Es trat Genesung ein.

Durch diese beiden glücklich verlaufenden Fälle stellte sich ein vollständiger Umschwung in den Anschauungen Baum's über die Tracheotomie ein. Er studirte die Operation und ihre Folgen nach allen Richtungen genauer, stellte ihre Indicationen fest und war unermüdlich für ihre weitere Verbreitung thätig. Ich kann nicht umhin, die schönen, begeisterten Worte hier zu wiederholen, welche Stromeyer ausgesprochen hat<sup>1)</sup>:

„Die Welt muss es begreifen, dass in gewissen Fällen die Operation ebensrettend sei und dass diejenigen ihre Wohlthäter sind, welche sich dazu bereit erklären. Es bedarf dafür keiner Uebertreibungen; aber bei welcher neuen Wahrheit hätte diese je gefehlt? Man braucht der Medicin ihre Verdienste um die Behandlung des Croups nicht zu schmälern, und am Ende bleibt es doch die höchste Aufgabe der Chirurgie, sich selbst entbehrlieh zu machen. Wer die Wirkung innerer Mittel bei Croup anzweifelt, hat wohl nie bei croupkranken Kindern Nächte durchwacht und dabei gelernt, dass mit dem Receptschreiben nicht Alles geschehen sei. Die Chirurgen haben das grösste Interesse dabei, der inneren Behandlung ihr Recht widerfahren zu lassen; ihre Aufgabe, Kinder zu operiren, die dem Ersticken nahe sind, ist sonst eine trostlose. Die Operation heilt nicht die Krankheit an sich, sondern giebt nur die Möglichkeit der Heilung, indem sie den Erstickungstod einstweilen abwendet. Sie ist indicirt, wenn der Tod durch Asphyxie auf andere Weise nicht vermieden werden kann; soll der Wundarzt dies zu beurtheilen im Stande sein, wie es seine Aufgabe ist, so muss er über die Tragweite innerer Mittel im Reinen sein. In dieser Beziehung zeigt die Chirurgie jetzt eine gewisse Gleichgültigkeit, welche sich höchstens bei denjenigen erklären lässt, die nur bei schon eingetretener Asphyxie operiren. Ob ein Kind durch Diphtherie oder Croup erstickt, ist dann gleichgültig; sobald die Erstickungsgefahr

<sup>1)</sup> Handbuch der Chirurgie. Bd. 2. Heft 2. Verletzungen und chirurgische Krankheiten der Halsgegend. Freiburg 1865. S. 361.

aber durch die Operation beseitigt ist, kehrt die Frage wieder: wie soll die weitere Behandlung sein? Aus diesen Erwägungen wird es begreiflich, dass die verständigen Deutschen den Luftröhrenschnitt beim Croup erst aus Professor Baum's Händen angenommen haben, dem, als Arzt und Wundarzt gleich durchgebildet und hochgeehrt, am besten ein Urtheil darüber zustand, wo die Hülfsmittel der inneren Heilkunst aufhören und wo die Chirurgie unentbehrlich wird. Er beschränkt die Tracheotomie auf Fälle, in denen die Asphyxie im Beginnen ist, wo das Kind anfängt, matt und schläfrig zu werden, das Gesicht eine livide Färbung annimmt, die Lippen blau und die Extremitäten kalt werden, die Herzgrube sich tief einzieht bei Inspirationsbewegungen, und heilte ungefähr den dritten Theil seiner Operirten. Baum's Lehren gingen von Mund zu Mund und sind durch seine Schüler in Deutschland verbreitet worden, wo man Alles, was in diesem Kapitel geschehen ist, auf seinen Namen zurückführen kann. Baum's Indication zum Luftröhrenschnitt ist die absolute, von der sich nichts abhandeln lässt; sie ist für Einführung der Operation der sicherste Ausgangspunkt und auch sonst ein so zuverlässiger Führer, dass Trousseau dazu zurückgekehrt ist, nachdem er früher gesagt hatte, man solle sobald als möglich operiren, und Malgaigne<sup>1)</sup> ihm 1861 noch nachsagte, dass er zu früh operire. Baum's eifrigster und glücklichster Nachfolger, Professor Roser in Marburg, ging in der Indication einen Schritt weiter, indem er dieselbe auf die eintretende Erstickungsangst begründete, wenn die Respiration nur mit der grössten Anstrengung noch von statten geht, das Gesicht geröthet, mit Schweiss bedeckt ist und die grösste Angst und Unruhe ausdrückt, wenn das Kind sich hin und her wirft, das Bett zu verlassen sucht und sich Hilfe suchend an seine Umgebungen anklammert. Diese Indication hat, wie man leicht ermessen kann, etwas bessere Resultate ergeben, da Roser fast die Hälfte seiner Operirten durchbringt; sie ist aber nicht positiv, denn was Roser als Erstickungsangst bezeichnet, werden vielerfahrene Aerzte Erstickungsanfall nennen, wie er im Verlaufe des Croups liegt und oft durch Brechmittel oder auf andere Weise gehoben werden kann. Wem es darüber an persönlicher Erfahrung fehlt, der kann in Albers' Schrift die nöthige Belehrung finden. Sichere Zeichen, dass der vorliegende Anfall in Asphyxie übergehen werde, existiren nicht, nur der Anfang der Asphyxie giebt darüber Gewissheit; grosse Wahrscheinlichkeit die nicht vorübergehende Natur der Erstickungsangst, die Wirkungslosigkeit des Brechmittels und anderer Hülfen. Dass Roser im Ganzen früher operirt, als andere, namentlich Trousseau, kann man daraus schliessen, dass er die Blutung mit grosser Vorsicht berücksichtigt, während Trousseau dreist einschneidet, ohne sich um die Blutung zu bekümmern und ohne der Ligaturen zu bedürfen. Dies deutet mit ziemlicher Sicherheit auf das schon eingetretene asphyctische Stadium. Für Gegenden, in denen die Tracheotomie noch nicht eingebürgert ist, scheint es mir richtiger, sich an Baum's Indication zu halten, deren Unterschied von Roser's Doctrin aber in der Praxis nicht so erheblich ist, als es auf den ersten Anblick scheinen könnte.

<sup>1)</sup> Médecine opératoire. 7. édit. Paris 1861. p. 533.

Ein von Erstickungsangst befallenes Kind wird kein wohlgesinnter Arzt im Stiche lassen, ehe er demselben auf die eine oder andere Art zu helfen versucht hat, und wird auf der einen Seite erwägen, dass es den Erfolg der Operation unwahrscheinlich machen muss, wenn das Kind sich erschöpft, auf der anderen Seite nicht vergessen, dass selbst bei schon eingetretenem Scheintode die Operation doch noch lebensrettend gewirkt hat.“

Passavant (s. oben) verriethete bei einem croupkranken Knaben von  $6\frac{3}{4}$  Jahren den 2. December 1853 die Tracheotomie. Beim Touchiren des Kehlkopfeinganges mit Höllesteinlösung war nichts von Diphtherie wahrgenommen worden; Pseudomembrane waren ausgehustet. Das Röhrchen wurde am 11. Tage nach der Operation entfernt. Es trat vollständige Genesung ein.

Roser operirte 1853 in Marburg ein Kind, welches genas; der Fall war vielleicht lustischer Natur.

Blasius in Halle<sup>1)</sup> führte in folgendem Falle die Tracheotomie mit glücklichem Erfolge aus: Die 4jährige Marie H. wurde um den 20. November 1853 von einem Bräuneanfall heimgesucht, welcher auf die Anwendung von Blutegeln, Brechmitteln u. s. w. unter Auswurf membranartiger weisser Massen fast vorübergegangen war. Bald trat indessen wieder eine heftige Exacerbation ein, und trotz der Anwendung der üblichen Mittel steigerten sich die Zufälle bis zur höchsten Athemnoth, livider Entfärbung der Lippen und Wangen etc. Am 3. December verrichtete Blasius die Tracheotomie. Nach Spaltung des Ligamentum cricothyroideum, der Cartilago cricoidea und der ersten 2—3 Luftröhrenringe sprudelte nach Aufrichten und Vorwärtsbeugen des Kindes eine Menge dicken Schleimes aus dem Munde hervor. Diese Entleerungen wiederholten sich; die livide Gesichtsfarbe verschwand auffallend rasch, der Puls hob sich, warmer Schweiß trat ein. Blasius beendigte die Operation damit, dass er die eine Knorpelwundleze in der Länge von etwa 5 Linien 2 Linien breit abtrug, wodurch ein von selbst offenstehender Luftweg gebildet und das Einlegen einer Röhre entbehrlich gemacht wurde. Durch Einführung eines elastischen Catheters abwärts in die Luftröhre wurde, wenn die Expectoration stockte, heftiger Hustenreiz und Auswurf bewirkt. Ausserdem wurden einige Tropfen einer Auflösung von Argentum nitricum ( $8\frac{2}{3}$ — $12\frac{1}{2}$  auf 100 Wasser) mittelst einer Federpose durch die Wunde in die Luftröhre eingeflösst, was alle zwei bis drei Stunden von dem Vater des Kindes wiederholt wurde. Nach mancherlei störenden und die Heilung erschwerenden Zufällen schritt das Kind in der Genesung vor, und am 40. Tage nach der Operation war die Heilung als vollendet zu betrachten. Etwa 14 Tage später brach ohne besondere Veranlassung die Operationswunde auf und zwar fast ganz, nur der innerste in die Luftröhre führende Theil war nicht nachweislich geöffnet. Unter einfacher Behandlung erfolgte in wenigen Tagen Heilung.

Lachmund in Münden<sup>2)</sup> wurde zu einem Knaben von  $2\frac{3}{4}$  Jahren am 20. Januar 1854 gerufen, welcher seit zwei Tagen an Husten, heiserer Stimme etc. erkrankt war. Er fand den vollaftigen, kräftigen Knaben be-

<sup>1)</sup> Med. Zeitung vom Vereine für Heilkunde in Preussen. 1854. No. 11.

<sup>2)</sup> Med. Conversations- und Correspondenzblatt für die Aerzte im Königreich Hannover. Herausgeg. von Schneemann. Jahrg. 5. No. 1 u. 2. 1854.



reits in sehr grosser Athemnoth, mit livid rothem Gesicht, heiserer, fast tonloser Stimme, bellendem, trockenem, aber seltenem Husten, angstvollem, unruhigem Wesen, einem harten, vollen Pulse von 140 Schlägen, heisser Haut und weissbelegter Zunge. Unter wechselndem Verhalten den Tag über verschlimmerte sich der Zustand rasch so, dass um 10 $\frac{1}{2}$  Uhr unter Assistenz des Stabsarztes Zimmermann und des Landchirurgen Schwind die Tracheotomie ausgeführt wurde. Das Kind wurde rasch ruhiger, die livide Färbung verlor sich, die Gesichtszüge bekamen den Ausdruck des Behagens, die Augen schlossen sich und ein ruhiger Schlaf stellte sich ein. Ein zweimaliger Versuch, eine Canüle einzuführen, gelang nicht, deshalb wurde die äussere Wunde mit Heftpflasterstreifen auseinander gehalten und mit einem Florstück bedeckt. Das Kind hatte bis 3 Uhr Nachts ruhig geschlafen, dann war es etwas unruhiger geworden, Morgens um 10 Uhr steigerte sich die Athemnoth bedenklich; um 2 Uhr Nachmittags trat der Tod ein. Bei der Section, welche 20 Stunden nach dem Tode ausgeführt wurde, zeigte sich das Innere des Kehlkopfes überall mit einer dicken, festsitzenden Membran ausgekleidet, so dass die Morgagni'schen Taschen kaum zu bemerken waren und die Stimmritze sich als eine kleine, runde Oeffnung zeigte, durch welche der Knopf einer Sonde kaum hindurchgeführt werden konnte. In der Gegend des fünften Luftröhrenknorpels hörte die Membran wie verwaschen auf. Am Schlusse erwähnt Laohm und noch eine Verletzung bei der Section und deren Folgen. Als er den Kehlkopf eben aufgeschlitzt hatte, stiess er sich mit dem linken Zeigefinger in die Spitze des benutzten Skalpell. Die Wunde mochte eine halbe Linie tief und ebenso breit sein, blutete und schmerzte wenig und wurde weiter nicht beachtet, bis am dritten Tage nach der Verletzung sich an jener Stelle ein Bläschen bildete, was intensives Brennen verursachte. Als L. die Epidermis entfernt hatte, zeigte sich der Grund des Bläschens in der Grösse einer kleinen Linse mit einer weisslich-grauen Pseudomembran bedeckt, die, da sie sich nicht abstreifen lassen wollte, mit Höllenstein zerstört wurde. Fünf Tage sass der Brandschof fest, ohne dass L. irgend welche Reizung darunter empfunden hätte. Jetzt erhob sich in seinem Umkreise abermals die Epidermis blasenförmig, und als er entfernt war, zeigte sich die Pseudomembran in eben der Weise wieder, wie früher. Sie wurde abermals mit Höllenstein zerstört, aber trotzdem wiederholte sich der eben geschilderte Vorgang zum zweiten Male. Einer dritten, sehr intensiven Aetzung gelang es endlich, dem Processe Einhalt zu thun, und nachdem der Brandschof, welcher 14 Tage fest sass, abgefallen ist, hat L. eine dellenförmige Narbe, wie nach einer Pocke, behalten.

Passavant (s. oben) führte den 11. März 1854 bei einem croupkranken Knaben von 6 Jahren, dessen Mandeln geschwollen waren, bei welchem sich aber keine Diphtherie zeigte, die Tracheotomie aus. Das Röhrchen wurde 10 Tage nach der Operation entfernt; es erfolgte Heilung.

Roser in Marburg <sup>1)</sup> verrichtete in den Jahren 1854 und 1855 folgende Tracheotomien wegen Croup:

<sup>1)</sup> Lissard, a. a. O.

Am 18. Januar 1854 bei Heinrich S. zu Marburg, 1 Jahr 9 Monate alt, Genesung; mitbehandelnder Arzt Dr. Justi zu Marburg.

Im Januar bei Heinrich L. zu Marburg, 9 Jahre, 3 Monate alt, Tod; mitbehandelnder Arzt Dr. Günste zu Marburg.

Am 26. Februar bei Louise W. zu Marburg, 1 Jahr 9 Monate alt, Tod; mitbehandelnder Arzt Dr. Rookwitz zu Marburg.

Am 1. April bei Mathilde H. zu Marburg, 4 Jahre 9 Monate alt, Genesung; mitbehandelnder Arzt Dr. Grebe zu Marburg.

Am 16. April bei Friedr. Wilh. S. zu Marburg, 3 Jahre 11 Monate alt, Tod; mitbehandelnde Aerzte Prof. Hueter und Dr. Eichelberg zu Marburg.

Am 3. Juni bei Paul Z. zu Marburg, 5 Jahre alt, Tod; mitbehandelnder Arzt Dr. Justi zu Marburg.

Am 23. Juni bei Otto Z. zu Marburg, 3 Jahre 10 Monate alt, Tod; mitbehandelnder Arzt Dr. Justi zu Marburg.

Am 27. October bei Wilhelm L. zu Marburg, 3 Jahre 1 Monat alt, Tod; mitbehandelnder Arzt Prof. Falck zu Marburg.

Am 11. März 1855 bei Margarethe N. zu Schönstedt, 4 Jahre 5 Mon. alt, Tod; mitbehandelnder Arzt Dr. Justi zu Marburg.

Am 30. Juli bei Cécilie P. zu Marburg, 2 Jahre 8 Monate alt. Genesung; mitbehandelnder Arzt Dr. Stadler zu Marburg.

Dankworth in Harzburg<sup>1)</sup> tracheotomirte den 15. April 1855 einen Knaben am 8. Tage nach seiner Erkrankung an Croup. Derselbe trug die Canüle bis zu seinem Tode, welcher am dritten Tage erfolgte.

Passavant<sup>2)</sup> führte den 1. Mai 1855 bei einem Mädchen von 6 $\frac{1}{2}$  Jahren, welches an Diphtherie der Mandeln und Croup litt, die Tracheotomie aus. Das Kind starb 36 Stunden nach der Operation. Die Section ergab Pseudomembranen im Kehlkopf, in der Luftröhre und im rechten Bronchus bis zur zweiten und dritten Theilung, im linken keine.

Joseph Samter in Posen<sup>3)</sup> führte im Jahre 1855 bei einem 4jährigen, von Croup befallenen Mädchen die Tracheotomie aus, welches genes.

Carl Fock (1828—1863) in Berlin (später Oberarzt im städtischen Krankenhause zu Magdeburg<sup>4)</sup>), verrichtete die Tracheotomie den 22. Jan. 1856 bei einem 3jährigen Knaben am 3. Tage der Membranbildung. Die ersten 9 Tage war der Zustand des Kindes befriedigend, dann verschlimmerte er sich und am 11. Tage nach der Operation trat der Tod ein.

Roser in Marburg (s. oben) führte im Jahre 1856 folgende Tracheotomien bei Croup aus:

Am 30. Januar bei Christoph H. zu Marburg, 5 Jahre 5 Monate alt; Tod; mitbehandelnde Aerzte Prof. Hueter und Dr. Grebe in Marburg.

<sup>1)</sup> Uhde, a. a. O. S. 752.

<sup>2)</sup> Der Luftröhrenschnitt bei diphtheritischem Croup. Deutsche Zeitschrift für Chirurgie. Bd. 21. S. 263. 1835.

<sup>3)</sup> Günsberg's Zeitschrift für klin. Medicin. Bd. 6. Heft 2. 1855.

<sup>4)</sup> Bericht über 24 im letzten Stadium des Croup ausgeführte Luftröhrenschnitte. Götschen's Deutsche Klinik. 1859. No. 23, 24, 25.

Im Juni bei Helene St. zu Cappel, 1 Jahr 8 Monate alt; Genesung; mitbehandelnder Arzt Dr. Clemen in Marburg.

Am 15. Juli bei Daniel G. zu Marburg, 2 $\frac{1}{2}$  Jahre alt; Genesung; mitbehandelnder Arzt Dr. Clemen in Marburg.

Im August bei Caroline H. zu Marburg, 3 Jahre 1 Monat alt; Genesung; mitbehandelnder Arzt Dr. Grebe in Marburg.

Franz von Pitha in Prag (später in Wien, 1810—1875)<sup>1)</sup> führte die Tracheotomie bei Croup aus. Anna Schreyer, 8 Jahre alt, schwächlich, erkrankte Anfang Februar 1856, während ihre Geschwister an Scharlach darniederlagen, an Bronchialcatarrh und Angina, ohne dass sich auf der Haut eine Eruption gezeigt hätte. Die Angina war gewichen, als eine neue Erkältung stattfand, rauher Hustenanfall mit Heiserheit, Fieber. Die Symptome steigerten sich stetig. Heftige Erstickungsnoth; am 3. Tage (27. Februar) Abends Tracheotomie. Grosse Erleichterung, Athem frei, Nacht ruhig. Die Canüle verstopfte sich Tage öfter, die Kleine wurde ängstlich, die folgende Nacht war sehr unruhig, Erstickung, Nachmittags Tod, 45 Stunden nach der Operation. Die Section zeigte den Kehlkopf mit starken croupösen Exsudaten vollgepfropft, besonders auch an der Bifurcation der Bronchien; alle Bronchialröhren waren durchaus mit eiterigem Exsudate angefüllt.<sup>2)</sup>

Passavant tracheotomirte einen croupkranken Knaben von 3 Jahren den 5. April 1856. Von dem behandelnden Arzte war der Rachen mit Lapislösung betupft worden. Das Kind starb den folgenden Tag. Bei der Section waren im Rachen keine Pseudomembranen, dagegen der Kehlkopf ganz erfüllt von denselben, ebenso die Luftröhre bis zur Bifurcation in geringerem Grade, Bronchitis.

Cuntz in Usingen führte die Tracheotomie aus, wie der damalige Medicinalaccessist Schmelzeis in Usingen ausführlich mittheilt<sup>3)</sup>. Letzterer wurde den 4. Mai 1856 zu einem 5jährigen, mässig genährten Knaben, welcher schon einige Zeit von Cuntz behandelt war, in dessen Abwesenheit gerufen. Grosse Athemnoth. Die Anamnese etc. liessen annehmen, dass kein Croup vorhanden war, sondern ein anderes Hinderniss im Respirationswege sich befände. Die folgenden Tage keine Besserung, schliesslich enorme Respirationsnoth. Am 9. Mai wurde durch Cuntz und den Chirurgen Wengenroth die Laryngotomie im Ligamentum cricothyreoides gemacht. Der Knabe starb bald nach der Operation. Bei der am 10. Mai vorgenommenen Section fand sich, dass im Bereich des Larynx kein Hinderniss war, derselbe

<sup>1)</sup> Beitrag zur Würdigung der Bronchotomie und der sie indicirenden pathologischen Verhältnisse. (Mit 1 lithogr. Tafel.) Prager Vierteljahrsschrift für die prakt. Heilkunde. Bd. 53. S. 33. Jahrg. 1857. (Bd. 1.)

<sup>2)</sup> Dieser Fall wird von Saxer (a. a. O.) erwähnt, indem er sagt: „In dem Aufsätze von Pitha ist nur ein einziger Fall von Tracheotomie bei Croup beschrieben und war dies der einzige Fall, welchen ich während einer halb-jährigen Anwesenheit auf österreichischen Hochschulen (Winter 1855 auf 1856) erlebte, und ich habe in den Kliniken von Wien und Prag damals nicht das geringste Zeichen von Interesse für diese Operation wahrgenommen.“

<sup>3)</sup> von Franque, a. a. O. S. 205—207.

verhielt sich vielmehr vollkommen normal und zeigte auch keine Spuren einer abgelaufenen acuten oder chronischen Affection. Dagegen zeigte sich unmittelbar vor der Bifurcation der Trachea in die beiden Bronchien eine Bronchialdrüse sehr bedeutend aufgetrieben. Der Einschnitt in diese Drüse ergab bedeutenden Eitergehalt und ausserdem eine schon zum Theil kalkartig verhärtete, incrustirte, hart anzufühlende, einer tuberculösen verhärteten Substanz zumeist entsprechende Masse als Inhalt. Dieser Tumor umgab die hintere und rechte Seite der Trachea in der Weise, dass er dieselbe bedeutend comprimirte und so den Erstickungstod zur Folge hatte. Die Lungen und alle übrigen Organe verhielten sich normal.

Stache und Sandler in Magdeburg <sup>1)</sup> führten den 18. Juli 1856 bei einem 6jährigen Knaben am zweiten Tage der Membranbildung die Tracheotomie aus. Die erste Nacht und den nächsten halben Tag athmete das Kind ohne alle Beschwerden; dann hatte sich wahrscheinlich ein Stück der Schilddrüse in die Dorsalöffnung der Passavant'schen Röhre hineingelegt; beim Herausnehmen der inneren Röhre entstand eine Blutung, welche eine Stunde darauf, da die Wärter sich nicht zu helfen wussten, Verstopfung der Röhre und Erstickung bewirkte. Der Tod trat 24 Stunden nach der Operation ein.

G. B. Günther in Leipzig <sup>2)</sup> tracheotomirte am 13. August 1856 einen 5jährigen Knaben, als die Crouperscheinungen heftig geworden waren. Der Knabe starb sofort nach der Operation; es war viel Blut in die Trachea eingelaufen und dadurch wahrscheinlich die Erstickung erfolgt.

Baum in Göttingen <sup>3)</sup> hat von 1853 bis September 1856 weitere acht Fälle von Croup tracheotomirt, von denen drei genasen.

Saxer (s. oben), Assistenzarzt bei Baum in Göttingen, tracheotomirte, während Baum zur Naturforscher- und Aerzte-Versammlung nach Wien gereist war, den 10. September 1856, Morgens 8 Uhr, die 2<sup>1</sup>/<sub>2</sub>jährige croupkranke Marie Ternieten zu Göttingen. Abends 8 Uhr, 12 Stunden nach der Operation, trat der Tod ein.

Am 12. September 1856, Nachmittags 4 Uhr, machte Derselbe bei dem 3<sup>3</sup>/<sub>4</sub>jährigen Heinrich Sander zu Göttingen wegen Croup die Tracheotomie. Am 12. October wurde der Knabe geheilt entlassen.

Der 3jährige Adolph Schäfer zu Göttingen war seit dem 20. September 1856 an Croup behandelt worden. Er wurde am 25. September, Morgens 2 Uhr, in das Hospital gebracht und starb in dem Augenblicke, als er auf das Bett gelegt wurde. Ohne genau untersucht zu sein, wurde er von Saxer sofort tracheotomirt und künstliche Respiration eingeleitet, allein ohne Erfolg.

Nussbaum in München hat, wie er unter dem 12. October 1856 mündlich an E—g aus Berlin <sup>4)</sup> mittheilte, kürzlich an der 7jährigen Marie Deininger die Tracheotomie vollzogen, nachdem die Krankheit (Diphtherie etc.)

<sup>1)</sup> Fock, a. a. O.

<sup>2)</sup> Kühn, a. a. O. S. 241.

<sup>3)</sup> Tageblatt der 32. Versammlung deutscher Naturforscher und Aerzte in Wien im Jahre 1856. S. 81; Barbosa, a. a. O. p. 22.

<sup>4)</sup> E—g, a. a. O. S. 27.

7 Tage gedauert hatte. Anfangs gutes Befinden, doch trat nach 2 Tagen der Tod ein.

Passavant (s. oben) tracheotomirte den 20. November 1856 ein Mädchen von 4 Jahren wegen Croup. Es starb den 4. Tag nach der Operation. Die Section ergab in Kehlkopf, Luftröhre und grösseren Bronchien Pseudomembranen.

Aus dem Jahre 1856 ist noch ein Fall von Tracheotomie zu erwähnen, welche von dem Med.-Accessisten Weissbrodt in Catzenelnbogen<sup>1)</sup> bei einem Kinde von 2 Jahren am 6. Tage des Croups vollzogen wurde. Das Kind starb 6 Tage nach der Operation unter Convulsionen.

Der Med.-Accessist Nörtershäuser zu Niederselters<sup>2)</sup> behandelte einen 5jährigen Knaben, welcher in der Nacht vom 24. zum 25. Januar (1856 oder 1857 ist nicht zu ersehen) von Croup befallen worden war. Die Krankheit steigerte sich; am 1. Februar Abends Tracheotomie. Der Knabe erholte sich zwar, allein es trat heftige Bronchitis ein und am Abend des 3. Februar, 30 Stunden nach der Operation, trat der Tod ein. Bei der Section zeigte sich der Larynx und die Trachea wegsam, dagegen waren die Bronchien mittleren Grades grösstentheils mit croupösem Exsudate verstopft.

Michaelis in Magdeburg<sup>3)</sup> machte im März 1857 am 6. Tage der Membranbildung bei einem 5jährigen Knaben die Tracheotomie. Der Knabe starb 36 Stunden nach der Operation an gleichzeitiger Lungenentzündung, welche durch die Section bestätigt wurde.

Griepenkerl in Königsutter<sup>4)</sup> machte am 26. März 1857 bei einem 2jährigen Mädchen am 29. Tage des Croups die Tracheotomie. Das Kind starb nach wenigen Minuten.

Sendler in Magdeburg<sup>5)</sup> verrichtete den 31. März 1857 bei einem 3jährigen Knaben am 11. Tage der Membranbildung die Tracheotomie. Die Wundränder schwellen stark an, so dass die Röhre aus der Trachea herausgehoben wurde. Nach 3 $\frac{1}{2}$  Tagen starb das Kind an Bronchitis crouposa und diphtheritischer Entzündung der Wunde.

In Weisel in Nassau, wo in den ersten Monaten des Jahres 1857 der Croup sehr heftig auftrat, machte der Med.-Accessist Hess in St. Goarshausen in einem Falle die Tracheotomie<sup>6)</sup>. Das Kind befand sich schon bei seiner Ankunft in Agone und starb während der Operation, als die Trachea kaum geöffnet gewesen.

Frank in Braunschweig<sup>7)</sup> verrichtete den 6. Juni 1857 bei einem 7jähr. Mädchen wegen Croup die Tracheotomie. Nach der Operation wurde eine Lungenentzündung überstanden. Am 14. Tage wurde die Canüle entfernt; es trat vollständige Heilung ein.

<sup>1)</sup> von Franque, a. a. O. S. 247.

<sup>2)</sup> von Franque, a. a. O. S. 220.

<sup>3)</sup> Fock, a. a. O.

<sup>4)</sup> Uhde, a. a. O. S. 752.

<sup>5)</sup> Fock, a. a. O.

<sup>6)</sup> von Franque, a. a. O. S. 263.

<sup>7)</sup> Uhde, a. a. O. S. 752.

Den 18. Juni 1857 führte Rich. Volkmann in Halle<sup>1)</sup> bei einem 4jähr. croupkranken Mädchen die Tracheotomie aus. Der Tod trat 20 Stunden nach der Operation ein bei hochgradiger Cyanose und in tiefem Sopor. Die Section zeigte Zunge, Rachen, Oesophagus frei von diphtheritischer Erkrankung, die untere Fläche des Kehlkopfs, Larynx und oberes Drittheil der Trachea mit einer dünnen, fest adhären den Membranschicht ausgekleidet.

In demselben Jahre operirte Volkmann noch ein Mädchen von 4 $\frac{1}{2}$  Jahren, welches 3 Wochen nach der Operation starb, einen Knaben von 1 $\frac{5}{8}$  Jahren, welcher kurz nach der Operation starb, und ein Mädchen von 3 $\frac{1}{2}$  Jahren, bei welchem Heilung eintrat. Der 5. Fall betraf einen Fremdkörper in der Luftröhre.

Am 23. Juni 1857 wurde Fock in Magdeburg (s. oben) Abends 11 Uhr vom Stabsarzte Hesse zu einem 9jährigen Knaben gerufen, bei welchem am 21. Abends der erste, gleich sehr heftige Bräuneanfall aufgetreten war. Trotz aller Mittel nahmen die Zufälle zu, so dass am 23. Abends ein baldiger Erstickungstod befürchtet werden musste. Fock machte unter Assistenz von Hesse, Henneberg, Voigt, Niemann jun. und Heyde die Tracheotomie. Während die Operation vollendet wurde, lag das Kind völlig regungslos, todtbleich, ohne Puls und Athembewegungen, wie eine Leiche. Nach Einlegung der Canüle gingen mehrere Minuten des Einblasens von Luft und Einleitung künstlicher Athembewegungen vorüber, ehe der erste Athemzug erfolgte; dann wieder längere Pause, Einblasungen etc. Es kam ein zweiter Athemzug, und nach 8—10 Minuten kam die Athmung ganz regelmässig zu Stande. Am 13. Tage konnte die Canüle entfernt werden, am 21. Tage war volle Heilung da.

Passavant (s. oben) tracheotomirte den 13. Juli 1857 einen an Croup erkrankten Knaben von 6 $\frac{1}{2}$  Jahren in Agone. Er starb bald darauf.

Fock behandelte ein 4jähr. Mädchen an Croup mit Membranbildung. Am 3. September 1857, am 2. Tage der Erkrankung, wurde die Tracheotomie vorgenommen. Das Kind starb am nächsten Tage an Bronchitis crouposa, welche links schon vor der Operation nachweisbar war.

In der zweiten Hälfte des Jahres 1857 beobachtete Geise in Lorchhausen eine kleine Epidemie von Croup (18 Fälle mit 8 Todesfällen). In einem Falle hatte Geise die Tracheotomie vorgenommen. Das Kind starb. Die Section zeigte, dass sich die Entzündung mit Aufwulstung der Mucosa bis in die grösseren Bronchien fortgepflanzt hatte.<sup>2)</sup>

Metz beobachtete 1857 im Amte St. Goarshausen, besonders im benachbarten Rettershain, eine Croupepidemie<sup>3)</sup>. In der zweiten Hälfte des Jahres machte er bei einem 4jährigen Kinde die Tracheotomie. Es erfolgte eine nicht unbeträchtliche venöse Blutung, welche sich mehrere Male wiederholte und den lethalen Ausgang beschleunigte.

<sup>1)</sup> C. Löper, Fünf Fälle von Tracheotomie, ausgeführt von Rich. Volkmann. Deutsche Klinik. 1857. No. 47—49.

<sup>2)</sup> von Franque, a. a. O. S. 275.

<sup>3)</sup> von Franque, a. a. O. S. 247.

Beyer in Wolfenbüttel<sup>1)</sup> machte bei einem 9jähr. Knaben den 19. September 1857 die Tracheotomie am 6. Tage der Erkrankung an Croup. Am 7. Tage nach der Operation wurde die Canüle entfernt. Die Wunde war in der 5. Woche geheilt.

Berthold in Magdeburg<sup>2)</sup> verrichtete den 21. September 1857 bei einem 3jährigen Mädchen die Tracheotomie. Das Kind starb am 3. Tage nach der Operation.

Saxer in Goslar, früher in Göttingen (s. oben), verrichtete bei dem 7jährigen croupkranken Carl Bernecker am 24 Sept. 1857 mit Hennecke und Achilles die Tracheotomie. Am 13. October war das Kind geheilt.

Roser in Marburg<sup>3)</sup> tracheotomirte am 15. October 1857 zu Josbach einen Knaben, 2 Jahre 2 Monate alt; Tod; mitbehandelnder Arzt war Dr. Clemen zu Marburg.

Am 16. October 1857 wurde E—g. zu Berlin<sup>4)</sup> zu der 10jährigen Hedwig Kunz, einem kräftigen, an Croup erkrankten Mädchen, gerufen. Da keine Besserung erfolgte, so führte der hinzugerufene B. Langenbeck am 18. October 1857 Abends 8 Uhr unter Assistenz von Billroth und E—g., indem etwa 6 Drachmen Chloroform zur Anästhesirung verbraucht wurden, die Tracheotomie aus. Es folgte Ausstossen von Schleimmassen in Folge eingetretenen Hustens und bald ruhige Respiration. Bis zu Ende des Monats war die Heilung eine vollständige.

Uhde in Braunschweig (s. oben) führte den 23. October 1857 Morgens bei einem 10jährigen croupkranken Mädchen die Tracheotomie aus. Das Kind starb während der Operation.

Uhde führte den folgenden Tag, den 24. October 1857, Nachmittags bei einem croupkranken Knaben von 10<sup>1</sup>/<sub>4</sub> Jahren die Tracheotomie aus. Der Tod trat etwa 12 Stunden nach der Operation ein. Die Canüle wurde bis zum Tode getragen.

Saxer in Goslar (s. oben) sah den 16. November 1857 den croupkranken 4jährigen Carl Deberlin zuerst. Derselbe war vom 14. November an von dem Stadtphysikus Dr. Müller behandelt worden. Auf Ersuchen von Saxer an Müller, zu dem Kinde zu kommen, weigerte sich Letzterer dessen, da dem Kinde doch nicht mehr zu helfen sei. Am 17. November Nachmittags 2 Uhr unternahm Saxer mit Hennicke und Himly die Tracheotomie. Am 15. December war vollständige Heilung eingetreten.

Passavant in Frankfurt a. M. (s. oben) tracheotomirte den 18. Dec. 1857 ein 3jähriges Mädchen. Es war bereits Kohlensäurevergiftung eingetreten, als er das Kind zuerst sah und sogleich operirte. Der Tod trat den Tag nach der Operation ein. Die Section ergab Pseudomembranen im Kehlkopf, der Luftröhre und einigen Bronchien, Bronchitis.

Ende 1857 wurde in Langen-Schwalbach von Genth bei einem 3jährigen, bis dahin stets gesunden, kräftigen Mädchen die Tracheotomie ausge-

<sup>1)</sup> Uhde, a. a. O. S. 752.

<sup>2)</sup> Fock, a. a. O.

<sup>3)</sup> Lissard, a. a. O.

<sup>4)</sup> E—g, a. a. O. S. 19—22.

führt.<sup>1)</sup> Das Athmen war äusserst erschwert, der Puls intermittirend, der Kräftezustand übrigens noch ausreichend. Das Kind war vor der Operation chloroformirt worden, und musste dies während der Operation nochmals geschehen. Der Athmungsprocess durch die Canüle war einige Minuten ganz normal, wurde aber alsdann durch krampfhaftes Husten zeitweise behindert. Grosse Stücke der in der Trachea sitzenden Membran verstopften die Röhre und liessen der Operation eine ungünstige Prognose stellen, auch wenn das Leben noch länger bestanden hätte, als dieses wirklich der Fall war. Das Kind starb eine halbe Stunde nach der Operation, ohne aus der Chloroformnarkose erwacht zu sein.

Fock in Magdeburg (s. oben) tracheotomirte den 14. Januar 1858 einen 5jährigen Knaben am dritten Tage der Erkrankung an Croup. Der Tod trat  $1\frac{1}{2}$  Tage nachher ein. Das croupöse Exsudat der Bronchien wurde durch die Section nachgewiesen.

Hennicke in Goslar<sup>2)</sup> führte bei der 4jährigen Hermine Brandmüller den 23. Januar 1858, Morgens 8 Uhr, die Tracheotomie aus. Das Kind starb 56 Stunden nach der Operation.

Fock in Magdeburg (s. oben) führte den 31. Januar 1858 bei einem Knaben von  $2\frac{1}{2}$  Jahren die Tracheotomie am 6. Tage der Erkrankung an Croup aus. Der Tod trat 15 Stunden nach der Operation ein. Es wurde Bronchitis vor der Operation nachgewiesen und die croupöse Natur derselben durch die Section bestätigt.

Roser in Marburg<sup>3)</sup> tracheotomirte den 5. Februar 1858 einen  $5\frac{1}{2}$ jährigen Knaben zu Marburg. Es erfolgte Genesung. Mitbehandelnder Arzt war Prof. Falck in Marburg.

Passavant in Frankfurt (s. oben) tracheotomirte den 9. Febr. 1858 einen 2jährigen Knaben, bei welchem schon Kohlensäurevergiftung eingetreten war. Der Tod trat nach 36 Stunden ein. Die Section zeigte den Kehlkopf von Pseudomembranen fast ganz erfüllt bis zum Kehldeckel; in Luftröhre und einigen Bronchien vereinzelte Pseudomembranen.

Passavant führte bei einem 10 Monate alten Mädchen, welches grosse Stücke Pseudomembranen ausgeworfen hatte, die Tracheotomie aus. Der Tod trat nach 36 Stunden ein.

Fock in Magdeburg (s. oben) führte den 17. Februar 1858 bei einem  $3\frac{1}{4}$  Jahre alten Knaben am dritten Tage der Erkrankung an Croup, als Suffocation drohte, die Tracheotomie aus. Der Tod trat am zweiten Tage an Bronchitis crouposa ein. Section wurde nicht gemacht.

Singelmann in Schöppenstedt<sup>4)</sup> tracheotomirte den 25. Febr. 1858, Abends 11 Uhr, ein  $\frac{3}{4}$ jähriges Mädchen am zweiten Tage der Erkrankung an Croup. Das Kind starb nach 10 Stunden.

<sup>1)</sup> von Franque, a. a. O. S. 239.

<sup>2)</sup> Saxer, a. a. O.

<sup>3)</sup> Lissard, a. a. O. No. 17 der Tabelle.

<sup>4)</sup> Uhde, a. a. O. S. 752.



Berthold in Magdeburg<sup>1)</sup> tracheotomirte den 3. März 1858 ein 5jähriges croupkrankes Mädchen. Es starb am 2. Tage an Bronchitis crouposa.

Passavant in Frankfurt a. M. (s. oben) machte den 24. April 1858 bei einem 5 $\frac{1}{2}$ jährigen Mädchen die Tracheotomie. Der Tod trat zwei Tage nachher ein. Die Section ergab Pseudomembranen in Kehlkopf, Luftröhre und Bronchien.

Roser in Marburg<sup>2)</sup> machte den 21. Juni 1858 bei einem Mädchen von 3 Jahren 3 Monaten zu Frankenberg die Tracheotomie. Es trat Genesung ein. Mitbehandelnder Arzt war Dr. Führer in Frankenberg.

Fock in Magdeburg (s. oben) machte den 17. Juli bei einem Knaben von 5 $\frac{1}{2}$  Jahren am achten Tage der Erkrankung, als die Membranbildung bemerkbar war und die Athemnoth den höchsten Grad erreicht hatte, die Tracheotomie. Die Operation verlief, ebenso wie die Nachbehandlung, ohne besondere Ereignisse. Am 10. Tage konnte die Canüle entfernt werden und am 19. Tage war die Heilung vollendet.

Fock verrichtete den 14. August 1858 bei einem Mädchen von 1 $\frac{1}{2}$  Jahren am dritten Tage der Erkrankung, wobei sich Membranbildung zeigte, die Tracheotomie. Bereits vor der Operation war Bronchitis nachweisbar. Der Tod trat nach 12 Stunden ein. Keine Section.

Michaelis in Magdeburg<sup>3)</sup> machte im August 1858 bei einem 4jährigen Mädchen am 7. Tage der Erkrankung die Tracheotomie. Es war reichliche Membranbildung vorhanden und die höchste Erstickungsnoth. Beim ersten Wechsel der Röhre entstand durch grosse Unruhe des Kindes ein Emphysem von bedeutender Ausdehnung, welches indessen keine weiteren üblen Folgen hatte. Die Canüle wurde am 17. Tage entfernt; am 18. Tage war die Heilung vollendet.

Roser in Marburg<sup>4)</sup> machte den 1. September 1858 bei einem 2 Jahre 8 Monate alten Knaben zu Fronhausen die Tracheotomie; es trat Genesung ein; mitbehandelnder Arzt war Dr. Weiler in Fronhausen.

Michaelis in Magdeburg<sup>5)</sup> verrichtete im September 1858 bei einem 5jährigen Mädchen am sechsten Tage der Krankheit die Tracheotomie. Der Tod trat 12 Stunden nach der Operation unter Gehirnzufällen ein, welche nicht näher erwähnt sind. Keine Section.

L. Schulz in Magdeburg<sup>6)</sup> tracheotomirte im September 1858 einen 3 $\frac{1}{2}$ jährigen Knaben am dritten Tage der Erkrankung an Croup. Das Kind starb am dritten Tage nach der Operation an Bronchitis crouposa, wie durch die Section bestätigt wurde.

Sendler in Magdeburg<sup>7)</sup> führte die Tracheotomie am 18. Sept. 1858 bei einem 2 $\frac{1}{2}$ jährigen Mädchen am zehnten Tage der Erkrankung an Croup

<sup>1)</sup> Fock, a. a. O. No. 11 der Tabelle.

<sup>2)</sup> Lissard, a. a. O. No. 18 der Tabelle.

<sup>3)</sup> Fock, a. a. O. No. 14 der Tabelle.

<sup>4)</sup> Lissard, a. a. O. No. 19 der Tabelle.

<sup>5)</sup> Fock, a. a. O. No. 15 der Tabelle.

<sup>6)</sup> Fock, a. a. O. No. 16 der Tabelle.

<sup>7)</sup> Fock, a. a. O. No. 17 der Tabelle.

aus. Das Kind befand sich nachher wohl, am zehnten Tage nach der Operation konnte die Canüle entfernt werden, und am 24. Tage nach derselben war die Heilung vollendet.

Sendler<sup>1)</sup> führte den 5. November 1858 bei einem Knaben von 1 $\frac{3}{4}$  Jahren am sechsten Tage der Erkrankung an Croup die Tracheotomie aus. Die Röhre musste sehr lange liegen bleiben (vom 5. November 1858 bis 11. März 1859). Schon am nächsten Tage nach Herausnahme der Röhre schloss sich die Wunde, und am 127. Tage nach der Operation war die Heilung vollendet.<sup>2)</sup>

Roser in Marburg<sup>3)</sup> tracheotomirte den 17. November 1858 einen Knaben von 4 Jahren 8 Monaten zu Roth wegen Croup, Genesung; mitbehandelnder Arzt war Dr. Weiler in Fronhausen.

Roser<sup>4)</sup> machte den 28. November 1858 bei einem 3 $\frac{1}{4}$  jährigen Mädchen zu Wittelsberg wegen Croup die Tracheotomie; Tod.

Fock in Magdeburg (s. oben) führte am 28. November 1858 bei einem 1 $\frac{1}{4}$  jährigen Knaben am zweiten Tage der Erkrankung an Croup die Tracheotomie aus. Seit dem 5. December war die Röhre täglich 1—2 Stunden entfernt und die Wunde geschlossen worden; am 9. December konnte der behandelnde Colleague sie nicht wieder einbringen. In der ersten Nacht danach war das Athmen sehr mühsam, dann wurde es allmählig immer freier. Am 36. Tage nach der Operation war die Heilung vollständig.

Sendler in Magdeburg<sup>5)</sup> machte den 4. December 1858 bei einem Knaben von 5 $\frac{1}{2}$  Jahren am achten Tage der Erkrankung an Croup die Tracheotomie. Am 16. Tage nach der Operation konnte die Canüle dauernd entfernt werden, und am 27. Tage nach derselben war die Heilung vollendet.

Speck in Strassebersbach in Nassau<sup>6)</sup> machte im ersten Semester des Jahres 1858 bei einem 1 $\frac{1}{2}$  jährigen Mädchen am Abend des zweiten Tages der Erkrankung an Croup die Tracheotomie, welche leicht und ohne Blutverlust ausgeführt wurde. Es wurde indessen das Athmen nicht wesentlich erleichtert, ein Beweis, dass das Athembhinderniss nicht allein in dem Kehlkopfe zu suchen war. Das Kind starb etwa 2 Stunden nach der Operation.

Seck in Haintchen in Nassau<sup>7)</sup> führte im Jahre 1858 zwei Fälle von Tracheotomie bei Croup aus. Der eine betraf einen 3 jährigen Knaben; die Operation wurde ohne störende Zwischenfälle beendet, aber eine halbe Stunde später starb der Knabe. Der zweite Fall betraf ein Mädchen von 4 Jahren, welches schon 5 Tage an Croup gelitten hatte. Die Operation musste bei

<sup>1)</sup> Fock, a. a. O. No. 18 der Tabelle.

<sup>2)</sup> T. Sendler, Beitrag zur Tracheotomie bei Croup. Prager Vierteljahrschrift für praktische Heilkunde. Bd. 64. S. 57—80. 1859; ausführliche Beschreibung dieses Falles.

<sup>3)</sup> Lissard, a. a. O. No. 20 der Tabelle.

<sup>4)</sup> Lissard, a. a. O. No. 21 der Tabelle.

<sup>5)</sup> Fock, a. a. O. No. 20 der Tabelle.

<sup>6)</sup> von Franque, a. a. O. S. 112.

<sup>7)</sup> von Franque, a. a. O. S. 209.

Licht vorgenommen werden und wurde durch eingetretene starke Blutung sehr erschwert. Die Operation gelang jedoch vollkommen, und das Kind war auf dem Wege so vollkommener Genesung, dass die Canüle entfernt und die Wunde geschlossen werden konnte. Am achten Tage nach der Operation wurde das Kind jedoch von Pneumonie befallen, welcher es am 5. Tage nach deren Eintritt und am 13. nach der Operation erlegen ist.

Klett in Heilbronn <sup>1)</sup> führte bei einem 6jährigen Mädchen wegen Croup die Tracheotomie aus. Es trat Heilung ein.

A. Erlenmeyer in Bendorf <sup>2)</sup> führte im Jahre 1858 bei seinem eigenen Sohne, einem kräftigen. 9jährigen Kinde. wegen Croup die Tracheotomie aus. <sup>3)</sup> Die Erkrankung hatte als Influenza begonnen; nach wenigen Wochen trat bedeutende Heiserkeit, Unvermögen, zu sprechen und ein eigenthümlich krähender, lebhafter Husten hinzu; am Pharynx nichts Abnormes zu bemerken. Trotz der üblichen Behandlung binnen wenigen Tagen vermehrte Athemnoth und Exsudatbildung auf den Tonsillen. In der nach einem Brechmittel ausgeworfenen Flüssigkeit zeigten sich viele kleine, weisse Flocken des croupösen Exsudates. Da die Athemnoth sich immer mehr und mehr steigerte, so machte Erlenmeyer die Tracheotomie an der unteren Hälfte des Halses. Der Zustand war wegen der reichlichen Exsudate und wegen hinzugetretener Pneumonie lange schwankend; am fünften Tage zeigte sich etwas Besserung, welche in den nächsten Tagen allmählig fortschritt. Die Wunde heilte rasch unter starker Eiterung. Am 20. Tage nach der Operation wurde die Canüle entfernt und die Wunde war schon den nächsten Morgen geschlossen. Die Genesung ging stetig vor sich. Dieser damals Operirte ist der jetzige Director der Anstalt für Gemüths- und Nervenranke zu Bendorf, Friedrich Albrecht Erlenmeyer.

A. Erlenmeyer <sup>4)</sup> musste im folgenden Jahre einen 3 $\frac{1}{2}$ jährigen Knaben, welcher nach überstandenen Masern noch von Bräune befallen war, schon am fünften Tage wegen Dyspnoe und zunehmender Cyanose des Gesichts operiren. Ein beim Eröffnen der Trachea eintretender heftiger Erstickungsanfall hörte nach Einlegung der Canüle auf, das lebhafte Fieber liess am dritten Tage nach. Entfernung der Canüle am zehnten Tage; die Wunde schloss sich erst 14 Tage später. Vollständige Heilung.

Auser diesen beiden Fällen hat Erlenmeyer keine weiteren Tracheotomien damals gemacht, und wenn er an letzter Stelle von 6 Tracheotomien mit glücklichem Ausgange bei 5 derselben im Bereiche seines ärztlichen Wirkungskreises spricht, so sind die vier übrigen von anderen Aerzten in seiner Gegend operirt worden, nicht von ihm, wie Kühn und Andere irrthümlich meinen.

<sup>1)</sup> Württemberg. med. Correspondenzblatt. 1858. No. 10.

<sup>2)</sup> Preuss. Med. Vereins-Zeitung. 1858. No. 8, 9.

<sup>3)</sup> Es ist dieser Fall ein Gegenstück zu dem von Scoutetten (De la trachéotomie dans la période extrême du croup, avec une observation d'opération faite avec succès sur sa fille âgée de six semaines; aus Annales d'obstet. 1844 in Annales de méd. belge. Bruxelles 1844. II. p. 58—61.).

<sup>4)</sup> Preuss. med. Vereins-Zeitung. 1859. N. F. II. No. 8.

Schütz<sup>1)</sup> tracheotomirte ein schwächliches Kind von 9 Jahren am dritten Tage der Erkrankung an Croup; es starb am Morgen des neunten Tages nach der Operation. Die Section ergab Lungenödem, starke Anfüllung der Bronchien mit gelbem Schleime; die Pseudomembranen im Kehlkopf waren grossentheils erweicht und gelöst.

Schütz operirte ferner einen 5jährigen, sehr fetten Knaben, welcher schon seit zwei Jahren öfters an croupähnlichem Husten, besonders des Nachts, gelitten hatte und bei welchem bei einer neuen derartigen Erkrankung am achten Tage plötzlich die Stimme heiser, das Athmen pfeifend wurde und am nächsten Tage sich Rachencroup zeigte. Da trotz Behandlung mit Höllensteinlösung und Alaunpulver die Athemnoth sehr zunahm, so wurde die Tracheotomie gemacht. Das Kind kam zu sich, schlief mehrere Stunden ruhig und spielte ruhig im Bette. Durch die wegen des Lumens der Trachea nur einfache Röhre wurde viel dicker Schleim ausgehustet; als man dieselbe zum Zwecke der Reinigung herausgenommen hatte und wegen der in dem dicken Fettpolster etwas verschobenen Luftröhrenöffnung nicht schnell genug wieder einbringen konnte, trat plötzlich grosse Athemnoth, Blässe des Gesichtes und allgemeine tiefe Schwäche ein, welcher das Kind nach wenigen Augenblicken, 12 Stunden nach der Operation, erlag.

Salzer in Worms<sup>2)</sup> führte bei einem 4jährigen croupkranken Mädchen die Tracheotomie aus. Die anfänglich eingelegte Federspule wurde bald mit einer doppelten Canüle vertauscht. Die Besserung schritt fort, aber bald trat wieder Verschlimmerung ein, und 19 Stunden nach der Tracheotomie trat der Tod ein.

Salzer fand einen 3 $\frac{1}{2}$ jährigen, kräftigen Knaben, welcher seit zwei Tagen von einem anderen Arzte an Croup behandelt war, in höchster Erstickungsgefahr; die Submaxillardrüsen waren geschwollen, auf der rechten Tonsille ein Groschengrosses, gelbes Exsudat, in der Lunge keine pneumonische Infiltration nachweisbar. Da das Kind auf dem Lande lebte, so nahm es Salzer behufs der Operation mit nach seiner Wohnung in die Stadt. Es musste chloroformirt werden wegen der grossen Unruhe des Kindes. Nach wechselndem Befinden wurde das Kind allmählig besser; am 7. Tage Durchtritt von Luft durch Mund und Nasenhöhle, Entfernung der Canüle. Die Trachealwunde war am 15. Tage geschlossen; am 16. Tage wurde das Kind nach Hause entlassen. Nach 3 Monaten war die Narbe glatt und kaum sichtbar, die Reinheit der Stimme wieder völlig hergestellt. Vollständige Genesung.

Salzer tracheotomirte einen 5jährigen Knaben, bei welchem sich binnen wenigen Tagen alle charakteristischen Erscheinungen des echten Croups mit stellenweisem diphtheritischem Beleg der Rachentheile entwickelt hatten, fast schon sterbend. Das Kind erholte sich rasch, schlief mehrere Stunden. Indessen wurde es Abends schon theilnahmslos, es entwickelte sich im linken

<sup>1)</sup> Württemberg. med. Correspondenzblatt. 1858. No. 4.

<sup>2)</sup> Göschen's Deutsche Klinik. 1858. No. 42, 43.

Lungenlappen eine pneumonische Infiltration, der Tod trat 24 Stunden nach der Operation ein. Section nicht gestattet.

Fock in Magdeburg (s. oben) machte den 17. Januar 1859 bei einem 2jährigen Knaben am dritten Tage der Erkrankung an Croup die Tracheotomie. Es war Membranbildung vorhanden, grosse Fetzen und viel eitrigem Schleim wurde nach Eröffnung der Trachea ausgeworfen. Vom 5. Februar an Besserung; die Heilung war am 38. Tage nach der Operation vollendet.

Geise in Lorchhausen<sup>1)</sup> machte am 27. Januar 1859 bei einem Knaben von 1 $\frac{1}{4}$  Jahren, welcher im Januar an Croup erkrankt war, die Tracheotomie. Nach anfänglicher Besserung starb das Kind am 4. Tage nach der Operation an Pneumonia crouposa.

Uhlendorf in Gandersheim<sup>2)</sup> führte den 6. Februar 1859, Abends, bei einem Knaben von 2 $\frac{1}{4}$  Jahren am ersten Tage nach der Erkrankung an Croup die Tracheotomie aus. Am 10. Tage nach der Operation konnte die Canüle entfernt werden und am 22. Tage war vollständige Heilung eingetreten.

Griepenkerl in Königslutter<sup>3)</sup> machte am 6. März 1859 bei einem 10jährigen Knaben am sechsten Tage der Erkrankung an Croup die Tracheotomie. Der Tod erfolgte 24 Stunden nach derselben.

Fock in Magdeburg (s. oben) machte den 27. März 1859 bei einem 6jährigen Knaben am zweiten Tage der Erkrankung an Croup die Tracheotomie. Die Athemnoth war sehr gross; es wurden viel eitrigem Schleim und Membranstücke nach Eröffnung der Trachea ausgeworfen. Am 30. März trat diphtheritische Entzündung der Wunde mit starker Anschwellung und Röthung der Wundränder ein, welche sich nach Bestreichung mit Höllensteinlösung besserte. Vollständige Heilung.

Fock führte am 31. März 1859 bei einem 4jährigen Mädchen am vierten Tage der Erkrankung an Croup die Tracheotomie aus. Am 2. April trat durch Herausnehmen der Röhre starke, fast tödtliche Blutung ein, wahrscheinlich aus der Arteria thyreoidea inf. sin. Das Gefäss wurde mit einer Schieberpincette gefasst, welche liegen blieb; das Kind erholte sich völlig wieder von der Blutung, erlag aber der Bronchitis und dem Lungenödem am 4. Tage nach der Operation.

Kamm in Halle a. W.<sup>4)</sup> führte den 15. April 1859 bei einem 6jährigen Kinde die Tracheotomie wegen Croup aus; dasselbe starb gleich nach der Operation.

L. Schulz in Magdeburg<sup>5)</sup> führte den 19. April 1859 die Tracheotomie bei einem 6jährigen Mädchen wegen Croup im Stadium exsudationis aus. Es fanden sich membranöse Ablagerungen auf den Tonsillen und auf der Uvula; es war die höchste Athemnoth vorhanden. Ein Bronchialkatarrh

<sup>1)</sup> von Franque, a. a. O. S. 277.

<sup>2)</sup> Uhde, a. a. O. S. 752. No. 17 der Tabelle VIII.

<sup>3)</sup> Uhde, a. a. O. S. 752. No. 18 der Tabelle VIII.

<sup>4)</sup> Uhde, a. a. O. S. 752.

<sup>5)</sup> Fock, a. a. O. No. 24 der Tabelle.

hatte sich in den ersten Tagen nach der Operation eingestellt, welcher aber bald und gut verlief. Am 16. Mai war die Wunde durch Granulation ganz geschlossen und bis auf eine kleine Stelle vernarbt; 8 Tage später war dieselbe völlig verheilt.

Gallo in Niederlahnstein <sup>1)</sup> beobachtete im ersten Semester 1859 Croup 5 Mal. Drei Fälle waren ganz leichter Art; der vierte befiel ziemlich heftig einen Knaben, welcher erst vor etwa 4 Tagen eine starke Pneumonie überstanden hatte; doch wurde auch dieser Fall geheilt. Tödlich verlief der 5. Fall. Der kräftige, 8jährige Knabe hatte vor etwa 14 Tagen eine Hyperaemia cerebri. Seit 10 Tagen genesen, stellte sich Husten mit heiserer Stimme ein. Gallo, am dritten Tage gerufen, fand beginnenden Croup. Als die Athemnoth trotz aller Mittel immer höher stieg, entschloss sich Gallo zur Tracheotomie, welche Professor Robert (damals in Coblenz, früher in Marburg) ausführte. Später verschlimmerte sich der Anfangs bessere Zustand, die Affection der Bronchien nahm nicht ab, man hörte auf dem Rücken rechts bronchiales Athmen, und am 8. Tage nach der Operation erfolgte der Tod.

Möller <sup>2)</sup> hatte in Herschbach, Bezirk Selters, und Umgegend von December 1858 bis April 1859 etliche 30 Fälle von Croup, von denen 13 tödtlich endeten. Auch die Tracheotomie bei einem 7jährigen vollsaftigen Knaben hatte einen tödtlichen Ausgang, trotzdem dass in den ersten 12 Stunden nach der Operation fast jeder Zweifel am günstigen Erfolge beseitigt schien. Bald fing die Körpertemperatur zu sinken an, statt der Suffocationserscheinungen traten die der Blutleere auf; der Knabe starb 45 Stunden nachher.

Peinemann, Assistenzarzt bei Baum in Göttingen <sup>3)</sup>, führte in den Jahren 1856—1859 bei Croup in 8 Fällen die Tracheotomie aus; 5 derselben genesen. In einem dieser Fälle tracheotomirte Peinemann (a. a. O. S. 303) ein von Baum tracheotomirtes Kind ein Jahr später zum zweiten Male wegen Croup mit Erfolg. In einem anderen Falle, bei einem sehr kräftigen 25jährigen Mädchen zu Roringen bei Göttingen zeigte die Section einen förmigen Baum von Croup-Membranröhren, welche bis in die feineren Bronchien hineinragten.

Benno Schmidt in Leipzig <sup>4)</sup> operirte am 29. Juli 1859 ein Kind von 2<sup>3</sup>/<sub>4</sub> Jahren bei Croup in Chloroform-Narcose; dasselbe starb. Schmidt hat noch 12 Kranke tracheotomirt, welche sämmtlich starben.

Roser in Marburg <sup>5)</sup> führte im Jahre 1859 die Tracheotomie wegen Croup in folgenden Fällen aus:

Den 25. September bei einem 7 Jahre 1 Monat alten Knaben zu Hachborn, Tod; mitbehandelnder Arzt war Dr. Weiler in Fronhausen.

<sup>1)</sup> von Franque, a. a. O. S. 258.

<sup>2)</sup> von Franque, a. a. O. S. 154.

<sup>3)</sup> Georg Fischer, Mittheilungen aus der chirurg. Universitätsklinik zu Göttingen. Hannover 1861. S. 300 ff.

<sup>4)</sup> Ein Fall von Tracheotomie bei Kehlkopfcroup. Archiv für physiol. Heilkunde. N. F. Bd. 3. S. 562—566. 1859.

<sup>5)</sup> Lissard, a. a. O. 22—26 der Tabelle.

Den 7. November bei einem 2 Jahre 7 Monate alten Mädchen zu Nordeck, Genesung; mitbehandelnder Arzt war Dr. Trautmann.

Den 12. November bei einem 2 Jahre 4 Monate alten Knaben zu Gisselbaoh, Tod; mitbehandelnder Arzt war Dr. Justi in Marburg.

Den 7. December bei einem 6 $\frac{1}{2}$ jährigen Knaben zu Fronhausen, Tod; mitbehandelnder Arzt war Dr. Weiler in Fronhausen.

Den 9. December bei einem 5 Jahre 9 Monate alten Knaben zu Beltershausen, Genesung; mitbehandelnder Arzt war Dr. Horstmann in Marburg.

Dietz, Professor in Nürnberg<sup>1)</sup>, tracheotomirte ein croupkrankes Kind von 6 Jahren, welches kurz vorher an Morbus Brightii nach Scharlach gelitten hatte. Am 4. Tage der Erkrankung an Croup Operation; Erleichterung, Halbschlummer, Tod am nächsten Morgen. Das Lumen des Kehlkopfes erschien durch oroupöse Exsudate seiner Schleimhaut vollständig ausgefüllt; die Trachea war frei, beide Lungen pneumonisch.

Scholz in Blankenburg<sup>2)</sup> machte den 21. Februar 1860, Abends 5 Uhr, bei einem 3jährigen Knaben am ersten Tage des Croup die Tracheotomie. Derselbe starb 64 Stunden nach der Operation.

Passavant in Frankfurt a. M. (s. oben) machte den 21. Februar 1860 bei einem 4jährigen Knaben wegen Croup die Tracheotomie. Von Diphtherie der Mandeln wurde nichts bemerkt. Es trat Diphtherie der Halswunde und der Stelle auf der Brust, wo eine Blase gesetzt war, ein. Das Röhrchen wurde am fünften Tage nach der Operation entfernt; es trat Heilung ein.

Passavant tracheotomirte am 19. März 1860 ein 4 $\frac{1}{2}$ jähriges Mädchen wegen Croup; am zweiten Tage nach der Operation trat der Tod ein.

Roser in Marburg<sup>3)</sup> führte im Jahre 1860 folgende Tracheotomien bei Croup aus:

Am 8. Januar bei einem 1 Jahr 11 Monate alten Knaben zu Ueschhausen, Genesung; mitbehandelnder Arzt war Dr. Birnbaum in Londerf.

Am 23. Februar bei einem 4jährigen Knaben zu Kirchhain, Genesung; mitbehandelnder Arzt Dr. Rehm zu Kirchhain.

Am 6. März bei einem 2 Jahre 3 Monate alten Knaben zu Marburg, Tod; mitbehandelnder Arzt Dr. Victor Hueter in Marburg.

Am 12. März bei einem 3 Jahre 8 Monate alten Mädchen zu Rossberg, Tod; mitbehandelnder Arzt Dr. Brandau in Marburg.

Am 22. März bei einem 8 Jahre 3 Monate alten Mädchen zu Kirchhain, Tod; mitbehandelnder Arzt Dr. Rehm zu Kirchhain.

Am 7. Mai bei einem 4 Jahre 3 Monate alten Knaben zu Hachborn, Genesung; mitbehandelnder Arzt Dr. Mannel in Marburg.

Im Mai bei einem 3jährigen Mädchen zu Lollar, Tod; mitbehandelnder Arzt Dr. Mannel in Marburg.

Am 7. September bei einem 4jährigen Mädchen zu Roth, Tod; mitbehandelnder Arzt Dr. Mannel in Marburg.

<sup>1)</sup> Bayer. ärztl. Intelligenzblatt. 1859. No. 32.

<sup>2)</sup> Uhde, a. a. O. S. 754.

<sup>3)</sup> Lissard, a. a. O. No. 27—36 der Tabelle.

Am 4. November bei einem 2 Jahre 7 Monaten alten Mädchen zu Marbach, Tod; mitbehandelnder Arzt Dr. Heusinger in Marburg.

Am 25. November bei einem 4 $\frac{1}{2}$ jährigen Mädchen zu Marburg, Genesung; mitbehandelnder Arzt Prof. Falck in Marburg.

Metz in St. Goarshausen<sup>1)</sup> beobachtete im September und October 1860 den Croup dreimal bei 5jährigen Kindern in dem Orte Marienfels, zweimal mit tödtlichem Ausgange. In einem dieser Fälle, bei einem kräftigen Mädchen, welchem, gleich den zwei anderen Fällen, längere Zeit Heiserkeit vorausgegangen war, machte Metz am zweiten Tage der Behandlung unter Assistenz des Med.-Raths Wilhelm die Tracheotomie in der Chloroformnarkose. Eine Viertelstunde nach der Einführung der Canüle hatte das Kind wieder eine frische Gesichtsfarbe, athmete ruhig und leise und war beim Erwachen munter. Leider dauerte die Besserung nur 24 Stunden. Erneute diphtheritische Exsudation führte bald den Tod herbei.

Berr<sup>2)</sup> führte 1860 bei einem 4jährigen Knaben bei Croup die Tracheotomie aus. Tod.

Uhlendorff in Gandersheim<sup>3)</sup> machte den 2. November 1860 Nachmittags bei einem 2 $\frac{1}{4}$ jährigen Mädchen am zweiten Tage des Croups die Tracheotomie. Nach 5 Tagen trat der Tod ein.

Meyer I in Wolfenbüttel<sup>3)</sup> führte den 10. December 1860 Abends 9 Uhr bei einem 3jährigen Mädchen die Tracheotomie aus. Tod nach vier Stunden.

Uhlendorff<sup>3)</sup> operirte am 12. December 1860 ein 4jähriges Mädchen am dritten Tage der Erkrankung an Croup. Tod nach 24 Stunden.

Brandes in Barum<sup>3)</sup> führte 1860 bei einem 4jährigen Knaben die Tracheotomie aus. Derselbe starb gleich nach der Operation.

Köhler in Gandersheim<sup>3)</sup> operirte 1860 einen 3 $\frac{1}{4}$ jährigen Knaben. Derselbe starb nach ein paar Stunden.

Meyer I<sup>3)</sup> tracheotomirte einen 2jährigen Knaben. Tod nach vier Stunden.

Martens<sup>4)</sup> machte im letzten Stadium der Diphtherie die Tracheotomie. Bemerkenswerth war in diesem Falle, dass am zweiten Tage der diphtheritische Process sich über den ganzen Pharynx, den grössten Theil der Uvula, die Zunge und den harten Gaumen ausbreitete. Nach täglichem Touchiren mit einer concentrirten Höllensteinlösung war am 12. Tage die ganze Mundschleimhaut rein. Als man am vierten Tage die äussere Canüle zum ersten Male entfernte, zeigte sich die ganze Wundfläche im ganzen Umkreise diphtheritisch belegt, und waren ähnliche Exsudate, soweit man durch die Oeffnung sehen konnte, ebenfalls sichtbar. Durch Touchiren mit Höllensteinlösung nach täglicher Entfernung der äusseren Canüle bekam die Wunde in wenigen Tagen ein gutes Ansehen. Die Canüle konnte am 20. Tage

<sup>1)</sup> von Franque, a. a. O. S. 248.

<sup>2)</sup> Bayer. ärztl. Intelligenzblatt. 1860. No. 26.

<sup>3)</sup> Uhde, a. a. O. S. 754. No. 21—26 der Tabelle.

<sup>4)</sup> Preuss. med. Vereins-Zeitung. N. F. III. 4. 1860.



bleibend weggenommen werden. Die Larynxwunde heilte danach binnen 6 Tagen. Heilung.

H. Helbing<sup>1)</sup> theilt zwei glücklich abgelaufene Fälle von Tracheotomie bei Croup mit.

A. Volz<sup>2)</sup> untersuchte die Luftröhre eines wegen Croup tracheotomirten Kindes, welches am 8. Tage nach der Operation an Anämie gestorben war. Er fand an der vorderen Wand der Innenfläche der Luftröhre, unterhalb der Schnittwunde, drei ovale, geschwürige Stellen der Schleimhaut, welche bis auf die Knorpelringe drangen und diese blosslegten.

Rzehaczek in Graz<sup>3)</sup> machte bei einem Knaben von 1 $\frac{3}{4}$  Jahren die Tracheotomie wegen Croup. Es trat der Tod ein.

Roser in Marburg<sup>4)</sup> führte im Jahre 1861 die Tracheotomie wegen Croup in folgenden Fällen aus:

Am 6. Januar bei einem Knaben von 2 Jahren 10 Monaten zu Erfurthausen, Genesung; mitbehandelnder Arzt Dr. Mannel in Marburg.

Am 15. Januar bei einem Knaben von 2 Jahren 8 Monaten zu Dreihausen, Tod; mitbehandelnder Arzt Dr. Vogt in Allendorf.

Am 10. März bei einem 1 $\frac{1}{2}$ jährigen Knaben zu Deckebach, Genesung.

Am 15. April bei einem Knaben von 4 Jahren 2 Monaten zu Wahlen, Genesung; mitbehandelnder Arzt Dr. Paul in Neustadt.

Am 16. April bei einem 4jährigen Knaben zu Schweinsberg, Genesung; mitbehandelnder Arzt Dr. Rehm in Kirchhain.

Am 21. April bei einem 2 $\frac{1}{2}$ jährigen Knaben zu Erfurthausen, Tod; mitbehandelnder Arzt Dr. Mannel in Marburg.

Griepenkerl in Königslutter<sup>5)</sup> führte den 18. Januar 1861, Mittags 12 Uhr, bei einem 4jährigen Mädchen am fünften Tage der Erkrankung an Croup die Tracheotomie aus. Das Kind starb nach 78 Stunden.

Milting in Wolfenbüttel<sup>5)</sup> tracheotomirte den 30. Januar 1861 einen 3jährigen Knaben am dritten Tage der Erkrankung an Croup. Die Canüle wurde am 7. Tage entfernt; die Wunde war am 17. Tage nach der Operation geheilt. Vollkommene Genesung.

Passavant in Frankfurt a. M. (s. oben) führte bei einem 7jährigen Knaben, bei welchem Diphtherie der Mandeln vorhanden war und zum Oefteren Pseudomembranen ausgehustet waren, am 12. Februar 1861 die Tracheotomie aus. Die Canüle wurde den 8. Tag nach der Operation entfernt. Genesung.

Passavant operirte den 21. März 1861 ein 5jähriges Mädchen, bei welchem 12 Tage nach dem Auftreten der Masern sich Croup einstellte, aber keine Diphtherie wahrgenommen wurde, im Stadium der Kohlensäurevergiftung. Es wurden Pseudomembranen ausgeworfen; der Tod trat 5 Tage nach der Operation ein. Die Section zeigte keine Pseudomembranen mehr in der Lunge, dagegen lobuläre pneumonische Herde, Infarct.

<sup>1)</sup> Aerztliche Mittheilungen aus Baden. 1860. XIV. 1.

<sup>2)</sup> Aerztliche Mittheilungen aus Baden. 1860. XIV. 4.

<sup>3)</sup> Schmidt's Jahrbücher der Medicin. Bd. 105. S. 322. 1860.

<sup>4)</sup> Lissard, a. a. O. No. 37—42 der Tabelle.

<sup>5)</sup> Uhde, a. a. O. S. 754.

Passavant operirte den 27. März 1861 ein 5jähriges Mädchen. Am 9. Tage wurde das Röhrchen entfernt. Am 11. Tage wurde definitiv Diphtherie nicht wahrgenommen. Am 12. Tage nach der Operation starb das Kind an Magen- und Darmkatarrh.

Passavant tracheotomirte den 12. April 1861 ein 12jähriges Mädchen, welches an ausgesprochenem diphtheritischen Croup litt, in Agone. Der Tod erfolgte 1 $\frac{1}{2}$  Stunden nach der Operation. Die Section zeigte den Kehlkopf-eingang undurchdringlich für Wasser. Pseudomembranen in Kehlkopf, Luft-röhre und Bronchien; lobuläre pneumonische Herde.

Passavant operirte den 9. Mai 1861 einen 4jährigen, an Croup erkrankten Knaben, bei welchem Diphtherie nicht wahrgenommen wurde; Zuckungen, livider Kopf; dunkles Blut floss aus der bisher blutlosen Wunde, Tod nach einigen Secunden. 10 Minuten nach der Operation.

Uhlendorf in Gandersheim <sup>1)</sup> führte den 13. März 1861, Nachmittags, bei einem Knaben von 11 Monaten am zweiten Tage der Erkrankung an Croup die Tracheotomie aus. Das Kind hatte die Canüle herausgerissen und starb am ersten Tage.

Baum in Göttingen <sup>2)</sup> hat von Herbst 1856—1861 noch weitere 15 an Croup erkrankte Kinder tracheotomirt, von denen 6 genasen.

Gallo in Niederlahnstein <sup>3)</sup> behandelte im ersten Semester des Jahres 1861 ein 2jähriges Mädchen an Croup. Am 4. Tage wurde die Tracheotomie von Prof. Robert zu Coblenz ausgeführt. Anfangs Besserung, dann stellte sich starke Bronchitis ein, Tod 2 Tage nach der Operation.

Im Jahre 1861 <sup>4)</sup> erkrankte ein 5jähriges Mädchen in Wiesbaden an Bräune. Unter mancherlei Schwankungen stieg das Leiden bis zur äussersten Athemnoth und livider blauer Gesichtsfärbung, die Sputa blieben schaumig, und am 4. Tage wurde von Hofrath Pagenstecher zu Wiesbaden die Tracheotomie ausgeführt. Das Kind genas in kurzer Zeit.

Im December 1861 führte Pagenstecher bei einem 4jährigen Knaben am 5. Tage der Erkrankung an Croup die Tracheotomie aus. Am 2. Tage trat der Tod ein.

Lippelt in Wolfenbüttel <sup>5)</sup> tracheotomirte den 4. November 1861, Morgens 4 Uhr, einen 1jährigen Knaben am 2. Tage der Erkrankung an Croup; das Kind starb am 3. Tage.

Milting in Wolfenbüttel <sup>5)</sup> führte den 27. Januar 1862 bei einem 3jährigen Mädchen am 8. Tage der Erkrankung an Croup die Tracheotomie aus. Am 6. Tage nachher wurde die Canüle entfernt; es trat Genesung ein.

Uhlendorff in Gandersheim machte den 2. Februar 1862 bei einem 6jährigen Mädchen am fünften Tage der Erkrankung an Croup die Tracheotomie; Tod nach 4 Stunden.

<sup>1)</sup> Uhde, a. a. O. S. 754.

<sup>2)</sup> Georg Fischer, a. a. O.

<sup>3)</sup> von Franque, a. a. O. S. 259.

<sup>4)</sup> von Franque, a. a. O. S. 299.

<sup>5)</sup> Uhde, a. a. O. S. 754.

Passavant in Frankfurt a. M. (s. oben) verrichtete den 26. Februar 1862 bei einem Mädchen von  $1\frac{1}{4}$  Jahren wegen Croup die Tracheotomie; Tod nach 36 Stunden.

Passavant tracheotomirte am 8. November 1862 einen 6jährigen Knaben wegen Croup; Tod  $2\frac{1}{2}$  Tage nach der Operation. In beiden Fällen war keine Diphtherie wahrgenommen.

Weber in Höchst<sup>1)</sup> theilt aus dem 2. Semester des Jahres 1862 mit, dass die bei einem 4jährigen Mädchen wegen Laryngitis crouposa vorgenommene Tracheotomie wohl vorübergehende Erleichterung der Athemnoth unter Entfernung des Exsudates brachte, aber den Tod nicht abwenden konnte, da, wie die Section zeigte, die feinsten Bronchien mit dünnflüssigem Exsudat angefüllt waren.

Pagenstecher in Wiesbaden<sup>2)</sup> tracheotomirte im December 1862 ein 4jähriges Mädchen wegen Croup. Das Kind starb bald nach der Operation und die Section zeigte, dass die Bronchialäste mit croupösen Exsudaten ausgefüllt waren.

Meyer II. in Wolfenbüttel<sup>3)</sup> führte den 2. Januar 1863, Nachmittags 5 Uhr, bei einem  $3\frac{1}{2}$ jährigen Mädchen am ersten Tage der Erkrankung an Croup die Tracheotomie aus; es starb 10 Minuten nachher.

Meyer II. in Wolfenbüttel<sup>3)</sup> führte den 13. März 1863 bei einem  $6\frac{1}{4}$ jährigen Mädchen am dritten Tage der Erkrankung an Croup die Tracheotomie aus; Tod am 4. Tage.

Heusinger in Jerxheim<sup>3)</sup> tracheotomirte im März 1863 einen 3jährigen Knaben am 3. Tage der Erkrankung an Croup. Am 4. Tage wurde die Canüle entfernt. Die Wunde war am 21. Tage geheilt. Vollständige Genesung.

Berkhan in Braunschweig<sup>3)</sup> führte den 6. August 1863 bei einem croupkranken Kinde von 33 Wochen die Tracheotomie aus; dasselbe starb nach 7 Stunden<sup>4)</sup>.

Im Februar 1863 vollzog Pagenstecher in Wiesbaden<sup>5)</sup> bei einem  $1\frac{1}{2}$ jährigen croupkranken Knaben die Tracheotomie am 5. Tage der Krankheit; derselbe starb 2 Tage nachher.

Pagenstecher<sup>5)</sup> tracheotomirte im Februar 1863 einen 1jährigen bräunekranken Knaben; Tod 24 Stunden nachher.

Im December 1863 vollzog Pagenstecher<sup>5)</sup> bei einem 2jährigen croupkranken Mädchen wegen Erstickungsgefahr am 4. Tage der Krankheit die Tracheotomie; das Kind starb.

Passavant in Frankfurt a. M. (s. oben) tracheotomirte den 4. Mai 1863 einen 2jährigen croupkranken Knaben; Tod 2 Tage nachher.

<sup>1)</sup> von Franque, a. a. O. S. 326.

<sup>2)</sup> von Franque, a. a. O. S. 299.

<sup>3)</sup> Uhde, a. a. O. S. 754.

<sup>4)</sup> Uhde führt in seiner Zusammenstellung noch 45 Fälle von Tracheotomie bei Croup aus den Jahren 1864 bis April 1869 auf; bei 15 derselben trat Heilung ein.

<sup>5)</sup> von Franque, a. a. O. S. 299, 300.

Passavant machte den 29. September 1863 bei einem 5jährigen Mädchen, welches an Croup (?) oder Brandblasen und Oedema glottidis (durch Einziehen heisser Dämpfe) litt, die Tracheotomie; Tod 6 Stunden nachher<sup>1)</sup>.

Es finden sich von Jul. Kühn in seiner oben erwähnten Schrift (S. 239—241) eine Anzahl von Fällen von Tracheotomie bei Croup ohne nähere Angabe der Zeit der Ausführung, aber vor 1864 fallend, aufgeführt (Brummerstädt in Rostock bei einem 2 $\frac{1}{2}$ jährigen Kinde, Heilung in der 4. Woche; Schewe in Rostock bei einem 5jährigen Mädchen, Heilung; Simons bei einem 3—4jährigen Mädchen, Heilung; Kühn selbst bei einem Knaben von 2 $\frac{1}{4}$  Monaten, welcher schon pulselos war, am 3. Tage der Krankheit. Tod 6 Stunden nachher; Neubert in Lützen bei einem Knaben von 1 $\frac{1}{4}$  Jahren am 4. Tage der Krankheit; Tod am Ende des ersten Tages).

In die Jahre vor 1864 fallen noch die Anfänge der grossen statistischen Zusammenstellungen über Tracheotomie bei Croup und Diphtherie von Max Müller in Köln<sup>2)</sup>, R. U. Krönlein aus der von Langenbeck'schen Klinik in Berlin<sup>3)</sup> und Hermann Settegast aus Bethanien in Berlin<sup>4)</sup>, welche zugleich zeigen, wie mächtig von jetzt an die Zahl dieser Operationen in Deutschland von Jahr zu Jahr wuchs.

Müller führte in den Jahren 1862 und 1863 die Tracheotomie wegen Croup 10 Mal mit 2 Heilungen, in den Jahren 1864 bis Mitte 1869 noch in 34 Fällen mit 12 Heilungen aus.

Krönlein theilt mit, dass in der von Langenbeck'schen Klinik in den 8 Jahren von 1862—1869 221 Fälle von Diphtherie aufgenommen wurden (1862 16; 1863 24; 1864 11; 1865 11; 1866 8; 1867 12; 1868 67 und 1869 72; über Tracheotomien in diesen Jahren ist nichts angegeben), und in den 6 $\frac{1}{2}$  Jahren von 1870 bis Ende Juni 1876 567 Fälle (1870 43; 1871 48; 1872 79; 1873 92; 1874 105; 1875 137; 1876 bis Ende Juni 63). Von diesen 567 Fällen wurden 504 (88,8 pCt.) tracheotomirt von Schönborn (1870 und erster Theil 1871 im Kriege), von Langenbeck (29), Busch (45), Trendelenburg (22), Bose (153),

<sup>1)</sup> Passavant führt in seiner Arbeit vom Jahre 1884 und 1885 aus den Jahren 1864—1882 incl. noch 200 Fälle von Tracheotomie bei diphtherischem Croup an mit 61 Heilungen, welche in Frankfurt a. M. ausgeführt sind.

<sup>2)</sup> Beiträge zur Statistik der Tracheotomie bei Croup. von Langenbeck's Archiv für klin. Chirurgie. Bd. XII. S. 450. 1870.

<sup>3)</sup> Diphtheritis und Tracheotomie; eine klinische Untersuchung. Dieses Archiv. Bd. 21. S. 253—319. 1877.

<sup>4)</sup> Berichte aus der chirurgischen Station im Krankenhaus Bethanien zu Berlin, umfassend die Jahre 1873—1876 (giebt auch die Fälle von 1861—1872 in der Tabelle S. 382). Dieses Archiv. Bd. 22. S. 875—900. 1878.

Wegner (130), Krönlein (37) und Schädel (23). Von den Tracheotomirten starben 357 (70,8 pCt.). Geheilt wurden 147.

Settegast berichtet über 754 Tracheotomien 1861—1876 incl. in Bethanien bei diphtheritischer Larynxstenose (1861 2 († 1); 1862 14 († 11); 1863 22 († 16); 1864 15 († 11); 1865 12 († 8); 1866 27 († 14); 1867 33 († 18); 1868 64 († 51); 1869 61 († 40); 1870 30 († 22); 1871 35 († 27); 1872 64 († 43); 1873 90 († 53); 1874 82 († 56); 1875 107 († 70); 1876 96 († 71). Es starben also von 754 Tracheotomirten 512, 7 wurden ungeheilt entlassen und 235 geheilt (31,16 pCt.).

Die von mir gegebene Zusammenstellung der in Deutschland bis zum Jahre 1863 incl. bei Croup und Diphtherie ausgeführten Tracheotomien umfasst also 317 Fälle mit 91 (29,34 pCt.) Heilungen. Aus der neuesten grossen Zusammenstellung von Alois Monti<sup>1)</sup>, welche alle ihm zugänglichen Fälle aller Länder umfasst und bis 1882 incl. reicht, geht hervor, dass bis zum Jahre 1863 incl. 4702 Tracheotomien fallen, und zwar 236 deutsche, 4466 ausserdeutsche, dagegen von 1864 bis 1882 im Ganzen 8034 Tracheotomien ausgeführt wurden, und zwar 7074 deutsche und 960 ausserdeutsche. Die Gesamtsumme der von Monti zusammengestellten Tracheotomien beträgt 12,736. Wir sehen aus diesen Zahlen, dass, während vor 1864 die Zahl der Tracheotomien in Deutschland verhältnissmässig gering war und gegen die des Auslandes sehr zurückstand, seit dieser Zeit die Ausführung der Tracheotomie bei Croup und Diphtherie in Deutschland in sehr hohem Grade zugenommen und die im Auslande sehr überflügelt hat, wengleich wir dabei berücksichtigen müssen, dass bei der Monti'schen Zusammenstellung das Ausland viele Lücken seit 1864 zeigt.

---

<sup>1)</sup> Ueber Croup und Diphtherie im Kindesalter. 2. Aufl. Wien und Leipzig. 1884. S. 297—306.

## XXVI.

# Ein Verfahren beliebig grosse Stücke aus Kröpfen ohne Tamponnade und Blutverlust zu entfernen.

Von

**Dr. Eugen Hahn.** <sup>1)</sup>

---

M. H.! Es sind jetzt 4 Jahre vergangen, seit Kocher auf dem XII. Chirurgencongress uns seine vorzüglich durchdachte und ausgezeichnete Methode der totalen Kropfexstirpation mitgetheilt, aber auch gleichzeitig durch seine ferneren Beobachtungen der Entkropften klargelegt hat, dass die totale Kropfexstirpation wegen der drohenden Cachexia strumipriva nicht ausgeführt werden darf. Wenn dennoch nach dieser Publication Kocher's noch verschiedene Totalexstirpationen ausgeführt wurden, so geschah es einerseits, weil man annahm, dass die Cachexia strumipriva nur in kropfreichen Gebirgsgegenden, wo gleichzeitig der Cretinismus endemisch herrscht, vorkäme, andererseits, weil einzelne auf diesem Gebiete erfahrene Operateure überhaupt einen Zusammenhang zwischen Cachexia strumipriva und der durch Operation entfernten Schilddrüse in Abrede stellten.

Seit aber auch in anderen Gegenden, wo Cretinismus endemisch nicht vorkommt, Cachexien nach Strumaoperationen beobachtet sind, seit die Anzahl der Beobachter und Beobachtungen von Cachexien nach Totalexstirpationen sich erheblich vermehrt hat, seit constatirt ist, dass bei 50 pCt. der Operirten die Cachexia strumipriva eintritt, seit man in England die Aufmerksamkeit der

---

<sup>1)</sup> Vortrag, gehalten am 3. Sitzungstage des XVI. Congresses der Deutschen Gesellschaft für Chirurgie zu Berlin, 15. April 1887.

ganzen medicinischen Welt auf das Myxoedem, welches offenbar mit einem Verlust der Glandula thyreoida zusammenhängt, gelenkt hat, seitdem durch eine grosse Anzahl von Experimenten von Canalis, Coltzi, Schieff, Wagner, Zesas und Anderen festgestellt ist, dass Hunde nach der Totalexstirpation der Schilddrüse innerhalb 8—21 Tagen zu Grunde gehen, seit ferner der englische Experimentator Horsley bei Affen durch Entfernung der Schilddrüse Myxoedem hergestellt hat, kann es wohl kaum zweifelhaft sein, dass die totale Entfernung der Glandula thyreoida die grössten Gefahren hervorruft und dieselbe namentlich bei jugendlichen Individuen nicht ausgeführt werden darf.

Es ist daher erklärlich und berechtigt, dass fast alle Operateure, die Gelegenheit haben, Strumen zu operiren, bestrebt sind, Methoden zu finden, nach welchen partielle Exstirpationen ohne grösseren Blutverlust, ohne Gefahren der Nebenverletzungen, namentlich des Nervus recurrens, und mit der Möglichkeit einer guten Heilung sich ausführen lassen.

Zu diesen Methoden sind zu zählen die partielle Resection der Struma nach Mikulicz<sup>1)</sup> mit Unterbindung der Seitentheile der Drüse en masse und Zurücklassung von mehr oder weniger Drüsengewebe, ferner die Auskratzung des Drüsengewebes mit Stillung der Blutung durch längere Tamponnade nach Wolff<sup>2)</sup>, die Unterbindung der zuführenden Arterien nach Woelfler<sup>3)</sup> und die von Socin in 50 Fällen ausgeführte und von Garré<sup>4)</sup> jüngst im Centralblatt für Chirurgie veröffentlichte intracapsuläre Ausschälung der Kropfknoten, deren Technik Aehnlichkeit hat mit der bei Kropfcysten angewandten Methode der Ausschälung von Julliard und Burckhardt. Nach allen genannten Methoden sind Strumenoperationen mit guten Resultaten ausgeführt worden. Es scheint mir jedoch aber kaum zweifelhaft zu sein, dass mit Ausnahme der Methode von Mikulicz die anderen sich nicht bei allen Strumen werden anwenden lassen.

So wird bei sehr gefässreichen Strumen die intracapsuläre Auskratzung ohne Unterbindung wegen der zur Blutstillung erforder-

<sup>1)</sup> Centralblatt für Chirurgie. 1885. No. 51.

<sup>2)</sup> Berliner klin. Wochenschrift. 1885. No. 19.

<sup>3)</sup> Wiener med. Wochenschrift. 1886.

<sup>4)</sup> Centralblatt für Chirurgie. 1886.

lichen langen Zeit nicht ausführbar seien, da derartige Operationen wegen der namentlich bei der festen Tamponnade leicht eintretenden Athemnoth oft schnell beendet werden müssen; ferner kann diese Methode bei festen, fibrösen Kröpfen nicht angewendet werden, da eine Auskratzung oder Ausschälung dieser festen Kröpfe sich weder mit den Fingern, noch mit dem Löffel bewerkstelligen lässt, ebenso wird sich nicht eine Verkleinerung der Strumen in den Fällen, wo keine Kropfknoten vorhanden sind, nach der von Socin und Garré angewandten Methode ausführen lassen. — Ob die Knotenform auch in anderen Gegenden so häufig ist als in der Schweiz, so dass diese Methode als Regel gelten kann, scheint mir nicht ganz sicher. Wenigstens sind in den von mir operirten Fällen nur selten ausgesprochene Kropfknoten zur Beobachtung gekommen. Eingehendere Mittheilungen werden demnächst durch einen meiner Assistenärzte erfolgen. — Wünschenswerth wäre auch bei der Anwendung dieser Methode eine Vermeidung von Blutverlust.

Ob in allen Fällen nach Unterbindung der zuführenden Arterien eine so grosse und dauernde Verkleinerung der Drüse eintritt, dass alle Lappenenden schwinden, wird erst die Erfahrung lehren. — Von dem Mikulicz'schen Verfahren der Resection, welches allen Anforderungen, die man nach den bis jetzt vorliegenden Erfahrungen über die Gefahren der Operation stellen muss, genügen könnte, hat mich die Erwägung abgehalten, dass nach der Unterbindung der Drüsentheile en masse die Nekrotisirung des abgebundenen Stumpfes ein Aseptischhalten der Wunde erschweren und möglicherweise die Gefahr des Tetanus vermehren könnte. Während ich in den ersten etwa zwanzig von mir ausgeführten Kropfoperationen ausschliesslich die von Kocher empfohlene Methode zur Anwendung brachte, versuchte ich in einem Falle, nachdem die sich mehrenden Publicationen über nach Kropfoperationen eingetretene Cachexien ein Verfahren der partiellen Exstirpation des Kropfes wünschenswerth machte, die intracapsuläre Exstirpation mit Tamponnade. Obwohl ich vorher auf einer Seite, an welcher ich zu operiren begann, die Art. thyreoidea superior unterbunden hatte, war die nach Incision in das Strumagewebe eintretende Blutung so stark, dass ich zu der von Mikulicz ange-



geben Methode übergehen musste, um die Operation des starken Blutverlustes wegen schnell beendigen zu können. — Bei dem nächsten Falle, der zur Operation kam und deutliche Knotenform darbot, wurde die intracapsuläre Ausschälung der Knoten nach Socin angewendet. — Wenn auch die Operation sich auf diese Weise ausführen liess, so war der Blutverlust doch, trotz verschiedener Unterbindungen, ein recht beträchtlicher, weshalb ich beschloss, in dem nächsten Falle den Kropf blosszulegen, dann sämtliche zuführende Arterien zu unterbinden, und nun erst entweder die Knoten herauszuschälen, oder, nach Spaltung der Kapsel, intracapsulär mittelst Scheere und Pincette beliebig grosse Stücke von der Drüse zu entfernen.

Wenn ich mir erlaube, Ihnen heute eine 12jährige Patientin vorzustellen, bei welcher ich vor 3 Wochen nach dem oben angegebenen Plane die Operation ausserordentlich gut und leicht und ohne jeden Blutverlust ausführen konnte, so bin ich mir sehr wohl bewusst, dass erst eine grössere Anzahl von Fällen über den Werth des von mir eingeschlagenen Verfahrens wird entscheiden können. Im Hinblick auf den Fall, bei welchem vor dem Einschnitt in das Drüsengewebe der einen Seite die *Art. thyroidea* derselben Seite ohne Einfluss auf die Blutung unterbunden war, wurden in dem vorliegenden Falle sämtliche zur Drüse gehenden fünf Arterien unterbunden, in der Annahme, dass nur, nachdem die arterielle Zufuhr abgeschnitten, beliebig grosse Stücke der Drüse intracapsulär, ganz ohne Blutung, zu entfernen sein müssten. — Es wurde zunächst eine Incision in der Medianlinie, von der *Incisura jugularis* bis zum Ringknorpel gemacht, dann durch die von Kocher angegebenen seitlichen Incisionen die Trennung der *Musculi sternohyoidei* und *sternothyroidei* nach doppelter Unterbindung der oberflächlichen Venen, vorgenommen und die ganze Drüse freigelegt. — Nach Heraushebung des linken oberen Lappens wurde die *Art. thyroidea sup. sinistr.* mit einem mässig starken Catgutfaden einfach unterbunden, alsdann der untere Theil des linken Lappens hervorgezogen und die deutlich sichtbar pulsirende *Arteria thyroidea inf.* mit einer Unterbindungszange gefasst und alsdann die *Art. ima*, nachdem der ziemlich tief substernal liegende Theil der Drüse hervorgezogen war, mit einem Catgutfaden unterbunden, ebenso wie die *Arteria thyroidea superior dextra*. Der Abschluss

der Art. thyreoidea inf. dextra wurde, ebenso wie links, durch eine Unterbindungszange bewirkt.

Nachdem nun die arterielle Blutzufuhr vollkommen abgeschnitten, wurde zunächst links die Spaltung der Kapsel in der ganzen Ausdehnung so vorgenommen, dass die sichtbaren Venen vermieden wurden, und vermittelst scharfer Haken das Drüsengewebe emporgehoben. Es konnte vollkommen ohne Blutung schichtweise mit der Scheere entfernt werden, und es gelang auf diese Weise auf beiden Seiten fast das ganze Drüsengewebe bis auf kleine Reste, die absichtlich zurückgelassen wurden, wegzuschneiden. — Da bei der Unterbindung der Art. thyreoid. inf. wegen des nahe liegenden Nervus recurrens eine Verletzung desselben befürchtet werden muss, so habe ich es vorgezogen, die Arterie mit einer Unterbindungszange zu fassen, welche, wenn unmittelbar nach der Operation eine Sprachstörung eintreten sollte, sofort entfernt werden kann. In dem vorliegenden Falle konnte die Arterie so deutlich pulsirend erkannt werden, dass eine Mitfassung der Nerven kaum im Bereiche der Möglichkeit lag. — Jedoch wäre es gut, zur Absperrung der Blutzuführung von der Art. thyreoid. inf., nicht sehr stark federnde Unterbindungszangen anzuwenden, welche zwar die Arterie comprimiren, aber für den ungünstigen Fall einer Mitfassung des Nerven denselben nicht zerquetschen können. Es würde sich empfehlen, die Arme der schwach federnden Zange mit dünnem Drainagerohr zu versehen. — Die Wunde wurde mit Jodoformgaze tamponnirt, nach 24 Stunden die Zangen gelöst und nach 1—2 Tagen die Secundär-Naht angelegt.

Die Vortheile dieser Methode bestehen darin, dass mit sehr wenigen Unterbindungen in sehr kurzer Zeit mit sehr geringem Blutverluste die Operation ausgeführt werden kann; dass man unter Controle des Auges aus dem gar nicht blutenden Drüsenparenchym ganz beliebig grosse Stücke mit scharfen Instrumenten entfernen kann, ohne die Theile zu zerquetschen und zu zerreißen, dass es nicht nothwendig ist, Unterbindungen en masse zu unternehmen, wobei durch die absterbenden unterbundenen Stümpfe die Gefahr der Sepsis erhöht wird, dass die Form des Halses eine sehr gute wird und dass durch die geringe Anzahl der Unterbindungen möglicherweise die Gefahr des Tetanus verringert und durch

das zurückbleibende Drüsengewebe die Cachexia strumipriva sicher vermieden wird.

Die Krankengeschichte der nach dieser Methode ausgeführten Operation ist folgende:

Rosa P., 12 Jahre alt, aus Berlin, aufgenommen am 17. Februar 1887, soll früher niemals ernstlich krank gewesen sein. Seit einem halben Jahre bemerkten die Angehörigen des Kindes, dass dasselbe bei jeder grösseren Anstrengung, beim schnellen Laufen, beim Treppensteigen kurzathmig wurde und hin und wieder bei solcher Gelegenheit mit dem Laufen innehalten musste, um tief Athem zu schöpfen. Die geistigen Fähigkeiten sollen immer gute gewesen sein, sich auch in letzter Zeit nicht verschlechtert haben. Es besteht kein Husten. Der Athembeschwerden wegen wird Pat. in die Anstalt eingeliefert. Leidlich gut genährtes, mässig kräftiges Mädchen ohne Exanthem und Oedem, mit mässiger Dyspnoe und cyanotisch gefärbten Lippen und Wangen. Thorax ziemlich kurz und tief, mässig breit. Ueber den Lungen der Schall sehr laut. Athemgeräusch vesiculär, an einzelnen Stellen ein wenig Rasseln. Herz frei. Bauchorgane ohne Veränderung. Bei tiefer Inspiration treten alle Hülfsmuskeln am Halse sehr deutlich hervor. Die Athmung erscheint dabei sehr mühsam und angestrengt. Die Schilddrüse ist erheblich vergrössert; nach rechts hin ist die Vergrösserung beträchtlicher als nach links. Die Consistenz ist mässig hart. Kräftezustand gut. Appetit vorhanden. — 25. 2. Pat. befindet sich gut. Dyspnoe hat nicht zugenommen. Pat. ist Tages über ausser Bett. — 1. 3. Da der gegenwärtige Zustand der Pat. eine Operation des Kropfes nicht indicirt erscheinen lässt, so wird Pat. auf den Wunsch der Eltern bis auf Weiteres entlassen.

28. 3. Anamnese (zum 2. Mal aufgenommen). Da die Geschwulst am Halse seit der Entlassung in weniger als einem Monat erheblich gewachsen ist und besonders die Beschwerden von Seiten derselben sich bedeutend gesteigert haben, so wird Pat. behufs Beseitigung der Geschwulst hierher gebracht. — Der Tumor ist um mehr als das Dreifache seiner früheren Grösse angewachsen; derselbe reicht beiderseits bis fast zum lateralen Rande des M. sterno-cleidomast., von dem er bedeckt ist, nach unten hin bis unter das Manubrium sterni. Die Geschwulst zeigt keine Fluctuation, kein Schwirren; keine besonderen Geräusche bei der Auscultation wahrnehmbar. Pat. hat starke Dyspnoe, nach schneller Bewegung contrahiren sich namentlich die Hülfsmuskeln des Halses stark. Sonst das Allgemeinbefinden gut. Urin eiweissfrei.

30. 3. Operation. Es wird zunächst durch einen Längsschnitt durch die Haut, der in der Mitte des Halses beginnt und bis zum Jugulum herunterreicht und durch 2 von dem oberen Wundwinkel dieses Schnittes lateralwärts und nach oben gerichtete Hautschnitte die Geschwulst in ihrer ganzen Ausdehnung freigelegt. Mit Hilfe von stumpfen Instrumenten, Hohlsonde und Finger werden die die Struma umhüllenden Fascien und die dieselben bedeckenden Muskeln zur Seite geschoben, bis die glatte Drüsenkapsel freiliegt.

Alsdann werden die in die Geschwulst gehenden Arterien, die beiden *Arteriae thyreoidae superiores*, die *Arteria thyr. ima* und die beiden *Artt. thyr. inferiores* (die letzteren mit besonderer Vorsicht wegen des nahe verlaufenden *N. recurrens*) aufgesucht, die drei ersteren mit Aneurysmanadeln umstochen und mit Catgutfäden einfach unterbunden, die beiden inferiores mit Péan'schen Klammern gefasst. — Bei den nun folgenden Einschnitten in den linken Drüsenlappen erfolgt aus dem Drüsengewebe keine Blutung; es bluten nur ganz wenige unbedeutende Gefässe, die der Drüsenkapsel angehören. Da sich in dem Drüsenlappen keine Knoten finden, so wird der grössere Theil des Drüsengewebes mit der Cooper'schen Scheere, da er sich stumpf nicht gut entfernen lässt, abgetragen. Dasselbe Verfahren wird an dem rechten Lappen, der ebenso wie der linke ziemlich stark substernal liegt, geübt. Auch hier findet aus dem Drüsengewebe fast gar keine Blutung statt. Nach sorgfältiger Durchspülung der Wundhöhle mit Sublimatlösung (1 : 2000) wird dieselbe mit Wismuthgaze tamponnirt; die Péan'schen Klammern, mit denen die beiden *Artt. thyreoid. inferiores* gefasst sind, bleiben im Verbande liegen. Ueber die Wismuthgaze wird ein antiseptischer Verband gelegt. Nach der Operation mehrere Male Erbrechen; Klagen über Uebelkeit und Schmerzen im Halse, besonders beim Schlucken. — Gestern Abend 38,5. Puls 112, von leidlich guter Qualität. — Die Nacht verlief zur ersten Hälfte schlaflos; Pat. klagte viel über Schmerzen im Halse; gegen Morgen ziemlich ruhiger Schlaf mit seltenen Unterbrechungen. — Heute Morgen noch einmal Erbrechen. Puls 112, von guter Qualität. — Schmerzen haben nachgelassen. — Die Verbandstoffe sind durchtränkt mit Secret. — Nach 24 Stunden wird der Verband entfernt. Die auf der Wunde liegende Wismuthgaze wird durch Salzlösung von der Wunde gespült. Keine Blutung, auch nicht nach Entfernung der beiden, die *Artt. thyr. inferiores* comprimirenden Péan'schen Klammern. Nach Einlegung von zwei Drains, die von den beiden oberen nach den unteren Wundwinkeln verlaufen, wird die Wunde durch eine Reihe von Seidennähten geschlossen und darüber ein antiseptischer Gazeverband angelegt. Wegen eintretender Temperatursteigerung mit erhöhter Pulsfrequenz muss nach etwa 30 Stunden der Verband und die Nähte entfernt werden. — Die Wunde bietet ein durchaus gutes Aussehen dar. Die Reste der Schilddrüse sind geschrumpft und verkleinert und zeigen an keiner Stelle necrotische oder gangränöse Partien. — Nachdem die Wunde noch einige Tage durch tägliche Ausstopfung mit antiseptischer Gaze verbunden, das Allgemeinbefinden ein gutes, das Fieber gewichen, der Puls normal geworden ist, wird am 7. Tage noch einmal die secundäre Naht in den oberen Theilen der Wunde angelegt und die unter dem Manubrium sterni sich befindende Höhle mit Jodoformgaze ausgestopft. — Weiterer Verlauf ohne Zwischenfälle.

Bei Durchsicht der vorzüglichen Zusammenstellung sämtlicher Methoden der bis jetzt ausgeführten Kropf-Operation von Woelfler<sup>1)</sup> finden wir auf Seite 39 folgende Stelle, aus welcher

<sup>1)</sup> Anton Wölfler, Die chirurgische Behandlung des Kropfes. 1887.

hervorgeht, dass Fodéré bereits im Jahre 1800 eine ähnliche Methode der Kropf-Operation empfohlen hat.

Fodéré empfiehlt, zuvor die Drüse zu entblößen und nach Unterbindung der grossen Schlagader die Geschwulst anzuschneiden und ihr Gewebe zu zerstören. — Im Jahre 1800 erschien zu Paris das bekannte Werk Fodéré's über den Kropf, in welchem er nebst der Massage und der elastischen Compression des Kropfes die Exstirpation nach Desault schon anrät, doch geht aus dieser Beschreibung Fodéré's nicht hervor, dass er je selbst einen Kropf operirt habe. Seine Bemerkungen verrathen jedoch eine genaue Kenntniss der anatomischen und chirurgischen Verhältnisse. Fodéré<sup>1)</sup> bemüht sich, den Unterschied zwischen dem Cystenropfe und dem festen Kropfe festzustellen. — Beim ersteren empfiehlt er die Incision oder Auslösung der Cyste, beim letzteren die Exstirpation oder die Anwendung des Haarseiles.

Im Jahre 1875 berichtet Watson<sup>2)</sup> über 7 Fälle, von welchen 6 günstig verliefen und einer lethal, in Folge einer Verletzung der Trachea bei der Operation, nach einer Methode mit präventiver Unterbindung der Arterien, welche vor dem Jahre 1871 nach Angabe des Verfassers nicht gemacht sein soll.

Die Ausführung der von Watson im Jahre 1871 zum ersten Mal ausgeführten Methode der Kropfoperation mit präventiver Unterbindung der vier Arterien unterscheidet sich von der von mir angewendeten und beschriebenen Methode dadurch, das Watson, wie auch nach ihm andere Operateure, nach Unterbindung der zuführenden Arterien die ganze Drüse exstirpirte. Watson durchschneidet die Drüse nach Unterbindung der Arterien und Venen en masse in der Mittellinie und exstirpirt nun von der Mitte aus die beiden Lappen, während andere Operateure die Auslösung aussen begingen. — Man kann natürlich auf diese Weise, ebenso wie nach der Kocher'schen Methode, die Operation ohne einen grösseren Blutverlust beenden; jedoch wird die Gefahr der später auftretenden Cachexia strumipriva wie bei jeder anderen totalen Exstirpation bleiben. — Ferner ist die Gefahr der Verletzung des Nervus recurrens bei der Exstirpation der Drüsenlappen von der Mittel-

<sup>1)</sup> Essai sur le goître et le cretinisme. Turin 1792. Traité du goître du cretinisme par E. F. Fodéré. Paris.

<sup>2)</sup> Brit. Med. Journal. September 1875. p. 387.

linie nach der Seite ebenso gross, als wenn man die Drüsenlappen nach doppelter Unterbindung der Arterien und Venen von aussen nach der Mittellinie extirpirt. — Bei der von mir angewandten Methode kann der Nervus recurrens gar nicht verletzt werden, weil man bei der Entfernung der Drüsentheile vollkommen intracapsulär bleibt, ferner kann danach später keine Cachexia strumipriva eintreten, weil das Zurücklassen von Drüsensubstanz, welche, wie die Erfahrung zeigt, trotz der Unterbindung der Arterien nicht abstirbt, sondern durch die kleineren Gefässe von der Kapsel aus genügend ernährt, die Entstehung der nur nach vollkommenem Verlust der Glandula thyreoidea eintretenden Cachexie verhindert.

---

## XXVII.

# Klinische und experimentelle Beiträge zur Frage der Ligatur der Schenkelvene unterhalb des Ligamentum Poupartii.

Von

**Dr. Alexander von Koretzky**

in St. Petersburg.

---

Im April 1885 extirpirte ich ein ganzes Packet carcinomatös entarteter Lymphdrüsen der linken Leistengegend bei einer 48jährigen Frau, die einige Monate vorher die Operation eines primären Cancer vaginae et portionis vaginalis überstanden hatte. Bei der Drüsenextirpation verletzte ich die Vena femoralis hart am Ligam. Poupartii, oberhalb der Eintrittsstelle der Vena saphena und Vena circumflexa femoris int. in dieselbe. Die starke Blutung veranlasste mich, das Gefäß oberhalb und unterhalb der Verletzungsstelle zu unterbinden und zwischen beiden Ligaturen zu durchtrennen. Nach Beendigung der Operation und Anlegung des Verbandes entwickelte sich sofort eine bedeutende Cyanose der ganzen Extremität und Herabsetzung der Temperatur derselben und stellten sich starke Schmerzen in ihrer ganzen Länge ein. Hochlagerung, Massage des vom Verbande freien Abschnittes der Extremität. Am folgenden Tage Cyanose noch vorhanden, wenn auch geringer; am dritten begannen alle gefahrdrohenden Symptome sich zurückzubilden. Nach 4 Wochen wurde die Kranke auf eigenen Wunsch entlassen mit einem deutlich ausgesprochenen Recidiv in der Wunde; in eine weitere Operation willigte sie nicht ein.

Wenn wir die divergirenden Meinungen und Anschauungen in dieser Frage und die ebenso verschiedenen Resultate dieser, in technischer Beziehung so einfachen Operation in Betracht ziehen,

so tritt uns unwillkürlich die Frage entgegen, wovon in dem einen Falle der günstige Ausgang der vorgenommenen Ligatur, in einem anderen Falle der Ausgang in Gangrän und Tod abhängt.

In der Erklärung dieser verschiedenen Ausgänge gebührt unzweifelhaft der erste Platz der klinischen Beobachtung, von Wichtigkeit ist aber auch das Experiment an der Leiche, mit der anatomischen Untersuchung gepaart.

Indem ich mir die Aufgabe stellte, diese Frage, wenn auch nur zum Theil, aufzuklären, durchmusterte ich zunächst die Literatur derselben und versuchte nach Möglichkeit diesen oder jenen Ausgang der Operation auf Grund der in den betreffenden Fällen notirten klinischen Beobachtungen zu erklären. Die so gewonnenen Folgerungen suchte ich nach Möglichkeit durch Experimente an Leichen und durch die anatomische Untersuchung der betreffenden Region zu erhärten.

Die beifolgende Tabelle enthält alle mir aus der Literatur bekannten Fälle von Unterbindung der Schenkelvene in chronologischer Reihenfolge.

**Tabelle**

der von mir in für mich zugänglicher Literatur aufgefundenen Fälle von Venenligatur im Scarpa'schen Dreieck.

Lfd. No.	Operateur.	Ursache der Ligatur.	Ort der Unterbindung.	Alter.	Ausgang.
1.	Roux (1813).	Kugelwunde (Duell)	Vena femor. primit. oberhalb der Vena saphena interna.	?	† an Gangrän.
2.	Larrey (1821).	Säbelwunde.	Vena femoralis et Vena saphena int.	?	Heilung.
3.	Breschet und Dupuytren.	Stichwunde der V. und Art. femoral. am Anfange des Adductorencanals. Darauf Aneurysma venosoarterios. Nach Verlauf von 6 Monaten Unterbindg.	Ligatur in der Mitte des Oberschenkels (links).	22.	Am 5. Tage Gangrän; am 9. Tage erfolgt der Tod.
4.	Gensoul (1831).	Schussfractur des Oberschenkels; Verletzung der V. femoral.	Vena und Art. femorales wurden ligirt knapp unterhalb des Poupert'schen Bandes.	?	Wahrscheinl. † an Pyämie.



Lfd. No.	Operateur.	Ursache der Ligatur.	Ort der Unterbindung.	Alter.	Ausgang.
5.	Venturoli (1839).	Wunde der Art. und Vena femoral. (wo und wie?).	Lig. iliacaе externae (Arterie oder Vene nicht angegeben).	36. (Potator.)	† an Pyämie.
6.	Roux (1853).	Bösart. Geschwulst d. Inguinalgegend. Zufällige Verletzg. der Vene während der Operation.	Ligatur der Vena femoralis oberhalb der Saphena.	?	Temp.-Senk. Cyanose des Glied. Oedem bis zum Poupart'schen Bande herauf. Nach $\frac{1}{2}$ Monat Geneesung.
7.	Linhart (?).	Schnittwunde der V. femoral. unterhalb des Poupart'schen Band.	Ligat. Venae et Art. femoral. oberhalb der V. saph. int.	14.	Gangrän zwölf Stunden nach der Operation und Tod.
8.	C. O. Weber (?).	Neubildung (Neurom); Sitz nicht präcise angegeben.	Ligatur der Vena femoralis.	?	Heilung.
9.	Oettinger (1865).	Messerstich in das obere Drittheil des Oberschenkels. Art. nicht verletzt. Starke Venenblut.	Ligatur der Vene. Nachblutung. Cyanose d. Extremität. Temperatursinken. Secundär Ligatur der Art. femoralis.	?	Drohend. Symptome nach d. Arterienunterbindung geschwunden. Heilung.
10.	Heine (1865).	?	Unterhalb des Poupart'sch. Bandes.	Junger Mann.	† an Gangrän.
11.	Billroth (1870).	Bösart. Geschwulst (Cancer) der Inguinalgegend.	Resection der Art. und Vene. Unterbindung.	?	† an Pyämie.
12.	Désprès (1871).	Kugelwunde im unteren Winkel des Scarpa'schen Dreiecks.	Ligatur der Venae femoral. extern., d. h. unterhalb der Profunda.	Junger Soldat.	Heilung.
13.	Heineke (1872).	Cancer der rechten Inguinalgegend.	Ligatur beider Gefäße unterhalb des Poupart'schen Bandes.	?	Gangrän am 6. Tage, Sepsis am 13. Tod.
14.	Fischer (1872).	Schusswunde oberhalb des Kniegelenkes. Nach acht Tagen bildet sich ein venös-arteriell. Aneurysma.	Ligatur der Gefäße oberhalb u. unterhalb d. Aneurysm.	Junger Soldat.	† an Lungeninfarkt.
15.	Derselbe (1872).	Idem.	Ligat. vasor. femor.	do.	† an Gangrän.
16.	Volkmann (1873).	Cancer penis. Carcinöse Infiltration d. Inguinalgegend.	Amputatio penis. Excoelestio regionis inguinalis. Ligatura V. femoralis oberhalb der Saphena.	61.	Heilung; nachher Tod an Erysipel.

Lfd. No.	Operateur.	Ursache der Ligatur.	Ort der Unterbindung.	Alter.	Ausgang.
17.	Volkmann (1874).	Myxosarcoma femor. Exstirpation d. Geschwulst am 1. 8. 1871. Recidiv 1873 und erst im Jahre 1874 neue Operation mit Verletzung der Vene.	Ligatur der Vena und Art. femoral. unterhalb der Vasa profunda.	46.	Genesung.
18.	Rose (1874).	Messerstich 3 Querfinger unterhalb des Poupart'schen Bandes.	Ligatur der Arterie und Vene unterhalb des Ligam. Poupartii.	25.	Genesung.
19.	Maas (1878).	Neubildung in der Regio inguinalis.	Resection der Vena femoral., 2 $\frac{1}{2}$ Ctm. oberhalb der Saphena nach Ligatur. Nachblutung. Ligatur der Art. femoralis.	49.	† an Gangrän.
20.	Derselbe (1878).	Idem.	Ligatur d. V. femor. und V. saph. sup.	24.	Cyanose d. Extremität. Temperatursteig. Oedem. Nach einigen Tagen Besserung. Heilung.
21.	Kraske (1880).	Schnsswunde des Oberschenkels im Duell.	Ligatur der Vene unterhalb d. Poupart'sch. Bandes. Nachblutung. Ligatur der entsprechenden Arterie.	21.	† an Gangrän.
22.	Weill (1880).	Sarkom der Inguinalgegend.	Resect. ein. Stückes der Ven. und Art. femoral. unterhalb des Poupart'sch. Bandes.	?	† an Gangrän.
23.	v. Bergmann (1880—81?).	Bubo der Inguinalgegend.	Verletzung und Unterbindg. d. Vene.	?	Drohend. Symptome. Hochlagerung. Heilung. Genesung.
24.	Tillmanns (1881).	Stichwunde etwas oberhalb der Mitte des Oberschenkels.	Ligatur der Vasa externa.	20.	Genesung.
25.	Bloch (1881), (wahrscheinlich Rose).	Messerstich in den Oberschenkel etwa 2 Ctm. unterhalb des Poupart'schen Bandes.	Ligatur in loco der Ven. und Arter.	22.	† an Gangrän.
26.	Wahl (1883).	Stichwunde im Oberschenkel. Nach	Ligatur der beiden Gefäße in der	23.	Heilung.

Lfd. No.	Operateur.	Ursache der Ligatur.	Ort der Unterbindung.	Alter.	Ausgang.
27.	Baum (1883).	einer Zeit soll ein Aneurysm. venosoarteriosum sich gebildet haben. Cancer penis. Amputatio. Recidiv in Reg. ing. sin. Excochleatio.	Mitte des Oberschenkels. Resectio Ven. et Art. femoralis, 3 Ctm. oberhalb der Ven. profundae.	?	Heilung.
28.	Verneuil (1885).	Neubildung epithelialen Charakters. Ausschälung.	Resect. V. femor. (an welchem Punkte?) Ligatur.	?	Heilung.

Unter den 28 Fällen von Ligatur der Schenkelvene (meinen Fall ausgenommen) finden wir 14 mit Ausgang in Genesung, den Volkmann'schen Fall eingerechnet, in dem Pat. an Erysipelas zu Grunde ging. Diese 14 Fälle ordnen sich in Berücksichtigung der Unterbindungsstelle folgendermaassen:

1) Zwischen dem Lig. Pouparti und der Fossa ovalis (der Kürze wegen bezeichne ich diesen Abschnitt des Gefässes als V. femor. prim.) — in 8 Fällen. 2) Unterbindungsstelle nicht angegeben — in 2 Fällen. 3) Vena femor. externa (superficial.) — in 4 Fällen. Für uns sind nur die ersten 8 Fälle von Interesse, in denen die Ligatur meistens (in 5 Fällen) nothgedrungen bei Geschwulstexstirpationen ausgeführt wurde.

Wegen Verwundung ist die Ligatur nur dreimal angelegt worden, wobei wir nur im Rose'schen Falle das Alter des Patienten — 25 Jahre — angegeben finden.

Was die tödtlichen Ausgänge anbetrifft, von denen 10 auf Gangrän entfallen, so vertheilen sich bei ihnen die zur Ligatur veranlassenden Momente ganz anders, nämlich: wegen Verwundung 9 Mal, aus unbekanntem Gründen 1 Mal (vielleicht auch in diesem Falle wegen Verwundung) und wegen pathologischer Zustände 4 Mal.

Diese Differenz scheint mir nicht auf blossem Zufalle zu beruhen; auch kann ich nicht umhin, an dieser Stelle auf die auffallende Thatsache hinzuweisen, dass von den 10 Ausgängen in Gangrän in 9 Fällen jugendliche Patienten und nur in einem Falle ein 49jähriger betroffen waren.

Zu diesen Thatsachen werden wir noch einmal zurückkehren;

ich wende mich jetzt zu den Ergebnissen meiner Untersuchungen an Leichen.

Dank der Liebenswürdigkeit und rein kameradschaftlichen Unterstützung des Herrn Prof. Tasanezky hatte ich die Möglichkeit, die Untersuchungen von W. Braune zu wiederholen und, die Richtigkeit ihrer Ergebnisse bestätigend, sie in einigen Details zu vervollständigen. Es gelang mir so, ungeachtet der geringen Zahl der von mir vorgenommenen Untersuchungen (12 Versuche im Obuchow-Hospitale und 6 im anatomischen Institute), die Frage von einem einigermaassen anderen Gesichtspunkte zu beleuchten, indem ich zu Resultaten gelangte, die, wie mir scheint, mich zu nicht unwichtigen Schlüssen berechtigten.

A. Ich will zunächst die von mir im Obuchow-Hospitale angestellten Versuche darlegen.

Der Herr Prosector dieses Hospitales, Dr. Winogradow, war so liebenswürdig, mir zu gestatten, an den secirten Leichen zu experimentiren, so dass ich Anfangs November an die Arbeit gehen konnte.

Um Wiederholungen zu vermeiden, will ich gleich hier die Besonderheiten meiner Versuche sowohl im Obuchow-Hospitale als im anatomischen Institute angeben.

Erstens versuchte ich die ganze Beckengegend der Leiche von dem Drucke zu befreien, den ihr hinterer Theil bei der Rückenlage der Leiche erfährt, daher wurden die Injectionen auf dem Rande des Tisches ausgeführt, so dass das ganze Becken frei in der Luft schwebte; bei den Injectionen im Obuchow-Hospitale wurde unter den Rücken (oberhalb des Beckens) ein Schemel untergeschoben.

Zweitens wurden während und nach der Injection leise Bewegungen in dem Hüftgelenke ausgeführt, zur Vermeidung der unregelmässigen Spannung der Gefässe.

Drittens wurden die Injectionen unter einem constanten Drucke ausgeführt (J I = fast 2 Meter Wassersäule, J II = 3 Meter). Nur einige Male wurde die Injection mit einer Spritze ausgeführt.

Viertens wurden im Obuchow-Hospitale die Injectionen in die V. saphena mag. (V. s.) oder in die V. poplitea (V. p.) mit gewöhnlichem Wasser oder einer concentrirten Lösung, im anatomischen Institute mit verschiedenen Injectionsmischungen ausgeführt.

Fünftens folgte jeder Injection im anatomischen Institute die anatomische Präparation der betreffenden Gegend.

Sechstens wurde jedesmal vor der Injection die V. iliaca comm. oder die V. hypogastrica und iliaca ext. longitudinal ange-schnitten oder quer durchschnitten.

I. Leiche eines 19jährigen Bauernjungen. Inversio viscerum, Spondylitis, allgemeine acute Miliartuberculose. — Linke Extremität (J. II). Canüle in die V. s., die V. femor. oberhalb der Fossa ovalis unterbunden. Die Injectionsflüssigkeit dringt in die Beckengefäße nicht ein. Dauer des Versuches 7 Minuten. — Rechte Extremität (J. I). Canüle in die V. s., Ligatur der V. iliaca ext.,  $1\frac{1}{2}$ —2 Finger breit über dem Rande des Ligam. Poupartii. Nach Oeffnung des Hahnes dringt die Injectionsflüssigkeit sofort in die Beckenvenen und füllt das Becken in freiem, kräftigem Strom.

II. Leiche eines 28jährigen Händlers. Tuberculosis pulmonum. Die Ausführung des Experimentes und seine Resultate sind dieselben.

III. Leiche einer 58jährigen Frau. Dilatatio cordis, Emphys. pulm., Nephritis interstit. chron. Ligatur der V. femor. direct über der Eintrittsstelle der V. circumfl. int. und V. saphena mag. Canüle in die V. s. J. II. Salzlösung. Gleich nach Oeffnung des Hahnes im Becken nichts bemerkbar. Nach  $\frac{1}{2}$  Min. schwache Füllung der V. hypogastr., nach weiterer  $\frac{1}{2}$  Minute erscheint im Einschnitte der V. iliaca comm. mit Blut verfärbte Flüssigkeit, bei Bewegung der Extremität wird das Eindringen der Flüssigkeit in's Becken nicht merklich verstärkt. Nach 10 Minuten hat sich im Becken ein unbedeutendes Quantum gefärbter Flüssigkeit angesammelt. 20 Minuten nach Unterbindung der V. iliaca ext. und Durchschneidung derselben konnte man ein Durchsickern der Flüssigkeit aus dem centralen Ende constatiren.

IV. Leiche eines 19jährigen Händlers. Recurrens. Unterbindung der V. femoralis an derselben Stelle, Canüle in V. p. sin. J. II. Die Injectionsflüssigkeit dringt nicht in's Becken. An der rechten Extremität ist das Experiment wie folgt modificirt: Canüle in V. p. dextr., die V. iliaca extern.  $2\frac{1}{2}$  Finger breit über dem Lig. Poupartii unterbunden. Nach Oeffnung des Hahnes erschien die Injectionsflüssigkeit sofort im Einschnitte der V. iliaca comm. und fließt hier im Strahle aus.

V. Leiche eines 53jährigen Fleischers. Tuberculosis. Unterbindung der V. femoralis über dem Lig. Poupartii, Canüle in V. s., sowohl rechter- als linkerseits, J. I. Die Flüssigkeit dringt nicht in's Becken. Dauer des Versuches 5 Minuten.

VI. Dieselbe Leiche. Unterbindung der V. iliaca ext. unterhalb des Lig. Poupartii, Canüle an derselben Stelle belassen, die Ligaturen der Schenkelvenen vorsichtig entfernt, ohne die Gefäße zu verletzen. Anfangs dieselbe J. I., darauf J. II. Bewegung im Hüftgelenke. Die Flüssigkeit dringt nicht in's Becken.

VII. Leiche eines 46jährigen Bauers. Aneurysma arc. Aortae. Rechte Extremität: Unterbindung der V. femor. unterhalb des Lig. Poupartii, Canüle

in V. s. J. II. Im Becken kein Tropfen. Versuchsdauer 10 Minuten. — Linke Extremität: Ligaturstelle der V. femor. dieselbe Canüle ebenda, J. II. Nach längerer Erwartung erscheint die Flüssigkeit allmählig in der durchschnittenen V. iliaca comm. — Die Leiche mit Schwämmen abgetrocknet, J. I., die V. circumflexa ilei freigelegt, centralwärts unterbunden und durchschnitten, Dasselbe an der V. circumfl. femor. int. Einige Minuten nach Oeffnung des Hahnes sickert die Flüssigkeit aus den peripheren Enden der durchschnittenen Venen heraus.

VIII. Weibliche Leiche. Cancer uteri. Alter 53 Jahre. Versuch in der Weise, wie an der linken Extremität in Versuch IV, nur die Canüle in V. s. Die Flüssigkeit dringt in's Becken ein.

IX. Leiche eines 66jährigen. Emphys. pulm., Nephritis. Versuch wie der vorige angestellt. Die Flüssigkeit tritt nach 20 Min. langsam durch. J. II.

X. Leiche eines 56jährigen Kleinbürgers. Lues, Nephritis. Linke Extremität: Ligatur der V. femor. unter dem Lig. Poupartii, Canüle in V. s., J. II. Die Flüssigkeit dringt nicht in's Becken. Versuchsdauer 6 Minuten. — Rechte Extremität: Versuchsweise dieselbe. nur wurde die Canüle in die V. femor. ext. (superficial.) eingebracht. 5 Minuten nach Oeffnung des Hahnes erreichte die Spannung an der Ligaturstelle ihr Maximum und barst die Vena femor. primitiva. Das Becken trocken.

XI. und XII. Männliche Leichen im Alter von 26 und 30 Jahren. Versuchsweise wie in IV. Die Injectionsflüssigkeit dringt nicht in's Becken.

## B. Untersuchungen im anatomischen Institute:

XIII. Leiche eines Greises; absoluter Schwund der Zähne und des Kopfhaares, das Alter lässt sich auf 70—80 Jahre schätzen. Die V. femor. beiderseits oberhalb der Fossa ovalis unterbunden. Injection mittelst Spritze in die rechte V. s. und linke V. p. Die injicirte Flüssigkeit dringt frei in's Becken und erreicht die V. cava. — Präparation: Circulus venosus obturatorius (W. Braune) gefüllt; Circulus venosus ischiadicus (W. Braune) leer. Von der V. glutea infer. lässt sich zur V. circumfl. femor. int., direct unter dem Sitzknorren ein ziemlich bedeutendes Aestchen herauspräpariren, das mit der Injectionsmasse gefüllt ist; dieses Aestchen stellt den zweiten, von Braune nicht beschriebenen, Sitzknorrenzirkel, den Circulus venosus sub tubere ischii, dar.

XIV. Frische Leiche mittleren Alters. V. femor. an derselben Stelle ligirt. Injection von mit blauer Farbe verfärbter Milch mittelst Spritze in die V. s., unter Anwendung der ganzen mir zu Gebote stehenden Muskelkraft. In's Becken dringt kein Tropfen von der Injectionsflüssigkeit. — Präparation: Alle drei Venenkreise absolut leer, ebenso alle oberflächlichen Venen.

XV. Ganz frische Leiche eines Mannes in den Sechszigern (dem Ansehen nach). In der Linea alba wurde ein Schnitt gemacht, genügend lang, um den grössten Theil der Gedärme nach aussen zu bringen. Es wurde die V. cava infer. aufgesucht, angeschnitten und eine Canüle mit Hahn und Röhre in dieselbe eingeführt und hermetisch befestigt; darauf an beiden Schenkelvenen unterhalb des Lig. Poupartii vorläufige Ligaturen angelegt, ohne geschnürt

zu werden. — An der linken Extremität wurde die Canüle in die V. s. rechterseits 2 Canülen, die eine in V. s., die andere in V. p., eingeführt. Nun wurde die Leiche mit den Füßen nach oben aufgehängt und successive durch alle 3 Venen ein starker Wasserstrahl durchgeleitet, um die Gefäße vom Blute zu reinigen. Sowie das Wasser durch die in die Vena cava infer. eingeführte Canüle ganz rein ausfloss, wurde das Auswaschen eingestellt und die Leiche einige Zeit in derselben Lage belassen, dann wieder auf dem Tische so gelagert, dass die Glutealgegend nicht den mindesten Druck erfuhr. Jetzt wurden die Ligaturen der Schenkelvenen auf das sorgfältigste geknüpft. Unter  $1\frac{1}{2}$  Meter Druck wurde gefärbte Milch in die V. s. dextra injicirt. Sofort füllten sich merklich alle Venen unterhalb der Ligatur; bei fortgesetztem Drucke der Injectionsflüssigkeitssäule erschien die Flüssigkeit in der Canüle der V. popl. derselben Extremität; als aber diese durch einen Pfropfen verstopft wurde, erschien die blaue Milch in der Canüle der V. cava. Bei Injection in die linke V. s. erschien die gefärbte Milch im Becken ohne Verzögerung. — Präparation: Die V. s. ganz voll, alle in der Nähe der Fossa ovalis einmündenden Venen (Epigastrica, Circumflexa ilei, Pudendae extern., profundae et superficiales) leer. Die V. femor. primit. ist über der Ligatur in einer Ausdehnung von  $2\frac{1}{2}$  Ctm. leer, an der Stelle aber, wo sich in sie die Vena praepubica ergießt, beginnt sie sich zu füllen und noch etwas höher (schon Iliaca ext.) ist sie ganz gefüllt mit gefärbter, milchartiger Masse (die Milch wurde durch in's Becken eingegossene Essigsäure in Gerinnung versetzt), die Vv. praepubica sin., circumfl. femor. int., obturatoria und ihre Aeste sind gut injicirt. — Rechte Extremität: Im Allgemeinen dasselbe Resultat, der Unterschied besteht darin, dass, während linkerseits der Circulus venosus sub tubere ischii gefüllt und leicht herauszupräpariren ist, er rechterseits leer ist. Der Circulus ischiadicus Braune ist beiderseits leer.

XVI. Ganz frische männliche Leiche mittleren Alters. In die Saph. sin. und Poplitea dextra Canülen eingeführt, Ligaturen an die Femorales primitivae angelegt, aber nicht geschnürt. Die Leiche wurde in eine Badewanne gebracht, deren Temperatur 40 Stunden lang auf  $40-42^{\circ}$  R. erhalten wurde. Nach Herausnahme der Leiche aus dem Wasser wurde der Bauchschnitt in der Linea alba ausgeführt, eine Canüle in die V. cava infer. eingelegt und die Venen mit Wasser von  $40^{\circ}$  R. ausgespült, wobei die Leiche mit den Beinen nach oben gelagert war. Nach erfolgter Knüpfung der Ligaturen der Venae femor. primitivae wurde eine mit Indigo gefärbte Mischung von Cera alb. mit Axung. aa injicirt. Im Becken keine Spur des Gemenges, alle Gefäße bis zur Ligaturstelle füllten sich im höchsten Grade, in der Femor. prof. und ext. hat sich die Masse nach unten gesenkt. Alle 3 Circuli venosi sind leer. Der Circulus ischiadicus Braune ist an dieser Leiche besonders stark entwickelt.

XVII. Magere, abgeehrte Leiche eines  $40-45$  jährigen Mannes. Die Versuchsweise wie im vorigen Falle. Blaue Injectionsmasse mit Terpenthin, wie sie gewöhnlich im anatomischen Institute gebraucht wird, zur Injection der Arterien, nur ist als Färbungsmittel Berliner Blau in Anwendung gekommen. Die Präparation ergab ein ganz negatives Resultat, sämtliche Anastomosen sind leer. Die Injection wurde mit einer Spritze ausgeführt.

XVIII. Abgemagerte Leiche eines Mannes mittleren Alters. Die V. femor. primit. d. wurde über der Abgangsstelle der V. circumfl. ilei ligirt, die Bauchhöhle eröffnet, die V. iliaca comm. vorsichtig abpräparirt und in dieselbe eine Canüle eingeführt, die V. iliaca ext. hart an ihrer Einmündungsstelle in die V. iliaca comm. unterbunden. Auf diese Weise wurde durch die Canüle nur das Gebiet der V. hypogastrica injicirt. Die Injectionsmasse, eine Lösung von Siegellack in Spiritus und Aether, Druckhöhe  $1\frac{1}{2}$  Arschin. Starke Füllung der ganzen Iliaca ext. und der Hypogastrica. — Die Präparation erwies eine Füllung der Obturatoria und der Glutea infer. bis zu ihrer Vereinigung, der ersten cum ramo anastomotico ad venam circumflex. femoris internam, der zweiten bis zum Circulus sub tubere ischiadico. — Die linke Extremität wurde mit derselben Masse von unten injicirt. Die Venen über der Ligatur erwiesen sich leer.

Sowohl die klinischen Beobachtungen, als die experimentellen Untersuchungen bringen uns zur Ueberzeugung, dass die Unterbindung der Vena femoralis in der ganzen Ausdehnung zwischen der Fossa ovalis und dem Ligam. Poupartii durchaus keine ungefährliche Operation ist. Den ganzen Cyclus der Erkrankungen bei Seite lassend, die von den berühmtesten und geschicktesten vorantiseptischen Chirurgen so gefürchtet wurden, sehen wir, dass die anatomischen Verhältnisse an und für sich hier der Art sind, dass auch jetzt jeder Chirurg Gefahr läuft, das Leben des Kranken einer grossen Gefahr auszusetzen, dem er aus diesem oder jenem Grunde eine Ligatur der Schenkelvene anlegen muss. Die klassische Arbeit von W. Braune über die Venen der unteren Extremität (Die Cruralvene, 1871) giebt uns eine Erklärung dieser besonders wichtigen Bedeutung der Schenkelvene. Bekanntlich erwies Braune durch seine anatomischen Untersuchungen, dass alle in der Fossa ovalis von der Schenkelvene abgehenden Seitenäste mit Klappen (oder wenigstens mit dieselben nicht ganz ersetzenden Apparaten) versehen sind, die, sich nur in der Richtung des Hauptstammes öffnend, dem Blute der ganzen Gegend und sogar dem der Nachbartheile nur in einer Richtung — in der Richtung der Vena femor. primit. zu strömen gestatten.

Auf diese Weise stellen die Venen der unteren Extremität, in dieser Gegend mehr oder weniger parallel verlaufend, doch keine parallelen, blutabführenden Gefässe dar und gewinnt hier die Vena femoralis, Dank den Klappenvorrichtungen, die Bedeutung des fast alleinigen, blutabführenden Gefässes der unteren Extremität; mit



anderen Worten: die Vena femoralis hat, streng genommen, keine Collateralbahnen.

Wie ist aber die Meinungsverschiedenheit der Autoren in der Frage über die Gefährlichkeit dieser Operation zu deuten, wenn dem so ist? Wie ist der hier und da vorkommende glückliche Ausgang zu erklären? Warum nehmen nicht alle Fälle den Ausgang in Gangrän?

Das eingehende Studium der in meiner Tabelle verzeichneten Fälle und meine eigenen Forschungen leiten mich zu folgenden Schlüssen:

Erstens existiren Anomalien, die in Insufficienz oder sogar vollständiger Abwesenheit der Klappen bestehen; in solchen Fällen kann das Blut, bei Ligatur der Vena femoralis unter dem Poupart'schen Bande, den Weg durch einen der Circuli venosi nehmen, die dann die Rolle von Collateralbahnen übernehmen. Die Untersuchungen Friedreich's haben erwiesen, dass dies bei der Vena femoralis ziemlich häufig der Fall ist, und zwar in 26,5 pCt. der Fälle (an 370 von ihm untersuchten Venen); ich sehe keinen Grund, eine annähernd gleiche Häufigkeit für die Vena circumflexa femoris interna nicht zuzulassen.

Zweitens führt eine ganze Reihe pathologischer Zustände des Organismus zur Erweiterung des ursprünglichen Lumens der Venen, so dass ihre Klappen mit der Zeit insufficient werden können<sup>1)</sup>; wird in dieser Periode die Vene unter dem Poupart'schen Bande ligirt, so wird das Blut, mehr oder weniger frei, eine Collateralbahn finden. Chronisch-entzündliche Processe in dieser Gegend, oder die Entwicklung irgend einer Neubildung, können auch, wie das schon Kraske ausgesprochen, in dieser Hinsicht von Bedeutung sein. Diese Voraussetzung wird auch durch die von mir zusammengestellte Tabelle bestätigt, in der die grösste Zahl der Gene-sungen auf diejenigen Fälle kommt, in denen die Venenligatur wegen Excision der Vene oder ihrer Verwundung bei Geschwulstextirpationen in dieser Gegend ausgeführt wurde.

Drittens können dieselben Ursachen die Bildung ganz neuer Bahnen verursachen, was unzweifelhaft bei allmäliger Verlegung

---

<sup>1)</sup> Beobachtungen von Béclard, Wilson, Baillie, Reynaud, Winkel u. A.

der Hauptstämme der Fall sein muss. Der v. Langenbeck'sche Fall, in dem die Vena saphena ein Jahr nach erfolgter Resection in einer Länge von 3 Zoll sich vollständig regenerirte, beweist deutlich die volle Wahrscheinlichkeit dieser Annahme.

Viertens überzeugen uns sowohl die klinischen Beobachtungen, als meine Experimente davon, dass das Alter, namentlich in seinen höheren Stufen, keine geringe Rolle spielt in der Verwandelung der Venenverästelungen der gegebenen Gegend in collaterale Bahnen für den Abfluss des Blutes in's Becken.

Fünftens kann die bedeutende Meinungsverschiedenheit auch von der ungenauen Beschreibung der betreffenden Fälle herrühren, da die Durchmusterung der einschlägigen Literatur uns zeigt, dass die Ligatur unterhalb des Abganges der Vena femoral. prof. viel weniger beschrieben ist; meine Experimente aber zeigen überdies, dass auch die Ligatur oberhalb des Poupart'schen Bandes ungefährlicher sein muss, als die Ligatur der Vena femoralis primitiva.

Wir müssen uns also im Allgemeinen mit W. Braune einverstanden erklären, indem wir seine Ausführungen folgendermaassen ergänzen:

1) In meinen Versuchen erwies sich die Wassersäule von drei Meter Höhe nicht immer genügend, den Widerstand von Seiten der Klappen zu überwinden, während Braune den Druck auf 100 Ctm., d. h. 1 Meter, bestimmte.

2) Im Greisenalter ist die Gefährlichkeit der Operation bedingt nicht durch die Abwesenheit collateraler Bahnen (unser antiseptisches Zeitalter berücksichtigend, können wir diesen Satz noch anders formuliren: im Greisenalter ist die Ligatur der Vena femoralis ungefährlich); und

3) existirt ausser den von Braune angegebenen zwei Circuli venosi noch ein dritter — der Circulus venosus sub tubere ischii.

Meine Arbeit abschliessend, erlaube ich mir, hier noch folgende therapeutische Schlüsse aus ihr zu ziehen:

Wir wissen, wie rasch die Blutcirculation nach Verlegung des Hauptarterienstammes sich wiederherstellt; wenn daher Rabe auch 6 Fälle von Haemostase aus den Venen nach Ligation der betreffenden Arterie anführt, so glaube ich doch, dass die klinische Beobachtung uns zur Genüge vor diesem Hülfsmittel warnt, das allerdings mit Erfolg angewendet wurde von Gensoul, von Lan-

genbeck, Beck u. A. Wenn die locale Tamponnade unseren Erwartungen nicht entspricht, so können wir bei Greisen dreist, in pathologischen Zuständen mit einem gewissen Risico die Gefässe ligiren, uns bestrebend, in allen möglichen Fällen die Ligatur der Vena femoralis primitiva durch die Ligatur der Vena iliaca externa zu ersetzen.

Was ist aber bei einem jugendlichen Kranken mit Stich- oder Schusswunde der Vena femoralis unterhalb des Lig. Poupartii zu thun? Dr. Eck vernähte vor einigen Jahren die Vena renalis mit der Vena portae. Der Hund, an dem dieser Versuch ausgeführt wurde, lebt noch gegenwärtig und läuft munter im Hofraume des anatomischen Institutes herum, ungeachtet des ganz veränderten Blutabflusses aus seiner Bauchhöhle. Kann dieses Beispiel uns nicht als Fingerzeig für unsere therapeutischen Zwecke dienen? Als ultimum refugium bei Verwundung der gesunden Vena femoralis primitiva bei einer jungen Person, wenn alle Mittel im Stiche lassen, kann man sich zur regelrechten Resection und genauen Naht des Gefässes entschliessen. Die Naht muss natürlich so angelegt werden, dass die Nähte in keine unmittelbare Berührung mit dem Blute kommen, dass die Endothelflächen eng aneinandergebracht werden, dass das Gefäss selbst nicht die geringste Spannung erfährt. Das ist aber Sache der Technik, sowohl der Operation als des Verbandes bei entsprechender Lagerung der Extremität.

---

## XXVIII.

# Ueber Hydrocele neonatorum.

Von

**Dr. Wilhelm Wechselmann**

in Schwerin i. M.

---

In der Auffassung der Hydrocele der Kinder herrschen bei den Autoren mannichfache Verschiedenheiten. Während z. B. Baginsky<sup>1)</sup> die Behauptung aufstellt: „Die Hydrocele kommt bei Kindern zumeist congenital vor, sehr selten wird sie im Verlaufe der ersten Lebensperiode acquirirt“, sagt Hueter<sup>2)</sup> gerade das Gegentheil: „Die Hydrocele in den ersten Lebensjahren wird auch wohl H. congenita genannt; doch ist dies ebenso unrichtig, als wenn man den Nabelbruch der Kinder als angeboren bezeichnet und von einer Hernia inguinalis congenita spricht. Kein Geburtshelfer, selbst wenn er viele Tausende neugeborener Kinder in den ersten Lebensstunden untersucht hat, wird eine Hydrocele an ihnen beobachtet haben.“

Dieser Auffassung sehr nahe steht Schruppf<sup>3)</sup>, welcher Beobachtungen über die kindliche Hydrocele aus der Lücke'schen Klinik in Strassburg veröffentlicht hat; er verwirft zwar die Hydrocele congenita nicht ganz, hält sie aber für ausserordentlich selten und stützt diese Meinung durch die Angabe, dass in der geburtshilflichen Klinik in Strassburg in einem Zeitraum von 3 Jahren nicht eine einzige Hydrocele bei einem Neugeborenen gefunden worden ist.

Im Gegensatz hierzu erklärt Tarnier<sup>4)</sup> die Hydrocelen bei

---

<sup>1)</sup> Baginsky, Lehrbuch der Kinderheilkunde. 1883. S. 679.

<sup>2)</sup> Hueter, Grundriss der Chirurgie. II. Bd. 1883. S. 406.

<sup>3)</sup> Gustave Schruppf, De l'hydrocèle chez l'enfant et sa fréquence à Strassbourg. Inaug.-Diss. Strassburg 1875. S. 10.

<sup>4)</sup> Bulletin et mémoires de la Société de chirurgie de Paris. Tome IV. 1878. p. 571.

Neugeborenen für durchaus nichts Seltenes und fügt hinzu, dass man sie meist am zweiten oder dritten Tage nach der Geburt erscheinen sieht.

Eine Reihe anderer, vor Allem englischer Autoren halten nur die mit der Peritonealhöhle communicirende Hydrocele für angeboren und nennen auch diese schlechtweg *H. congenita*, im Gegensatz zu der in der *Tunica vaginalis* abgeschlossenen Hydrocele, die sie als immer erst nach der Geburt erworben ansehen, so z. B. Curling<sup>1)</sup>, Humphry<sup>2)</sup>, Bryant<sup>3)</sup>, Pitha<sup>4)</sup>, König<sup>5)</sup> u. A. Auch Kocher<sup>6)</sup> nimmt diese Bezeichnung an, obgleich er die Benennung *Hydrocele congenita* für unpassend hält, weil das Leiden meistens nicht angeboren vorkommt, ja erst in späteren Jahren auftreten kann. Das Offenbleiben des *Processus vaginalis* hält auch Bokai<sup>7)</sup> für charakteristisch für die *Hydrocele congenita*, nur ist nach seinen Beobachtungen die Communication des Hydrocelsackes mit der Peritonealhöhle meist nur in den ersten Monaten nach der Geburt nachzuweisen und auch hier nur in vereinzelten Fällen (a. a. O. S. 235), indem eine Verwachsung des *Processus vaginalis* erfolgt.

Als ich im Kgl. Entbindungsinstitut zu Dresden eine grosse Zahl von Neugeborenen in den ersten Lebenstagen in Beobachtung hatte, war es mir aufgefallen, wie häufig bei diesen kleinere und grössere Hydrocelen getroffen werden. Ich wandte daher meine Aufmerksamkeit dieser Affection zu und untersuchte planmässig alle Knaben Morgens und Abends darauf hin. Die Kinder blieben meist nur in den ersten 9—11 Tagen ihres Lebens in Beobachtung, einzelne jedoch, deren Mütter erkrankt waren, längere Zeit. Die Beobachtung ergab Resultate, die von denen anderer Beobachter wesentlich abwichen; ich fand nämlich in der Zeit von Mitte

---

<sup>1)</sup> Curling, A practical treatise on the diseases of the testis etc. London 1843. Tabelle auf S. 124 und S. 181.

<sup>2)</sup> In Holmes' System of surgery. Vol. V. p. 94.

<sup>3)</sup> Bryant in Guy's Hospital Reports. Third Series. Vol. XI. p. 70.

<sup>4)</sup> Pitha in Virchow's Handbuch der speciellen Pathologie und Therapie. VI. Bd. II. Abth. S. 33.

<sup>5)</sup> König, Chirurgie. 1881. Bd. II. S. 554.

<sup>6)</sup> Kocher, Krankheiten des Hodens, in Pitha-Billroth's Handbuch der Chirurgie. Bd. III. II. Abth. S. 173.

<sup>7)</sup> Bokai in Gerhardt's Handbuch der Kinderkrankheiten. Bd. IV. III. Abth. S. 232.

März bis Mitte Juli 1886 unter etwa 270 Knaben 37 mit Hydrocelen behaftet, von denen 14 mit der Peritonealhöhle communicirten, 23 in der Tunica vaginalis propria testis abgeschlossen waren. Hinsichtlich des Sitzes dieser Hydrocelen ergab sich die auffallende Thatsache, dass nur zwei Hydrocelen, und zwar beide communicirend, links sassen, alle übrigen, soweit sie nur eine Seite betrafen, sassen rechts. Viermal fand sich die Hydrocele doppelseitig, 1 Mal communicirend, 3 Mal geschlossen. Die meisten Hydrocelen waren etwa von der Grösse einer Kirsche, doch erreichten auch viele die Grösse einer Pflaume und darüber.

Wie schon bemerkt, wurden alle Knaben vom ersten Lebens-tage an zwei Mal täglich auf diese Affection untersucht, von den Hydrocelen aber wurden bei den verschiedenen Neugeborenen zuerst entdeckt:

am	1.	Tage	7,	davon	communicirend	1,
"	2.	"	8,	"	"	4,
"	3.	"	2,	"	"	0,
"	4.	"	1,	"	"	1,
"	5.	"	2,	"	"	0,
"	6.	"	3,	"	"	3,
"	7.	"	4,	"	"	1,
"	8.	"	2,	"	"	1,
"	9.	"	2,	"	"	2,
"	10.	"	1,	"	"	1,
"	13.	"	1,	"	"	0,
"	15.	"	1,	"	"	0.

Nicht bemerkt ist der Tag der ersten Beobachtung in drei Fällen von einfacher Hydrocele.

Die Beobachtung, dass die Hydrocele bei Neugeborenen so häufig ist, dass sie etwa bei jedem neunten Knaben angetroffen wird, steht in so directem Gegensatze zu der Meinung anderer Autoren, vor Allem im Gegensatze zu der oben angeführten Angabe Schrumpf's, dass in der Strassburger geburtshilflichen Klinik überhaupt in drei Jahren keine einzige Hydrocele bei Neugeborenen beobachtet worden sei, das es nothwenig erscheint, auf diesen Widerspruch näher einzugehen. Vor Allem muss nun die Meinung Hueter's, dass „kein Geburtshelfer, selbst wenn er viele Tausende neugeborener Kinder in den ersten Lebensstunden untersucht hat, eine Hydrocele an ihnen beobachtet haben wird,“ zurückgewiesen werden; denn ausser den angeführten eigenen Beobachtungen finden sich auch in der Literatur Fälle von geschlossenen Hydrocelen tunic. vagin. testis verzeichnet, die gleich nach der Geburt beob-

achtet und theilweise auch durch die Section bestätigt worden sind. So sah Schreger<sup>1)</sup> einmal eine „Hydrocele fundi canalis vaginalis testiculi clausa“ an einem todtgeborenen reifen Knaben. Auch v. Ammon<sup>1)</sup> hat Gelegenheit gehabt, sie zu wiederholten Malen zu beobachten und pathologisch-anatomisch zu untersuchen (a. a. O. S. 66). Ebenso giebt Tavignot<sup>2)</sup> an, dass bei einer grossen Zahl von Fällen von Hydrocele bei Neugeborenen die Tunica vaginalis von allen Seiten her wie bei Erwachsenen geschlossen ist. Vor Allem aber fand Legendre<sup>3)</sup> bei einem reifen Kinde, das schon geathmet hatte und dessen Nabelstrang durch seine Beschaffenheit erwies, dass das Kind am Tage der Geburt gestorben war, eine haselnussgrosse, rechtsseitige Hydrocele, bei vollständiger Obliteration des Proces. vaginal. periton. Am parietalen Blatte fand sich ein Stecknadelkopfgrosses, an einem feinen Stiele hängendes Fibrinkörperchen (corps fibrineux), welches Vorkommniss Legendre mit Recht für einen Beweis hält, dass sich diese Hydrocele vor einiger Zeit, also vor der Geburt, gebildet haben müsse. Es ist damit wohl erwiesen, dass man in den ersten Lebensstunden bei neugeborenen Knaben einfache, geschlossene Hydrocelen vorfindet; eine offene Frage ist es freilich, ob diese Affection bereits während des Intrauterinlebens entsteht. Es ist nicht ausgeschlossen, dass viele der in Rede stehenden Hydrocelen erst während oder kurze Zeit nach der Geburt sich bilden. Ein sicherer Beweis für die intrauterine Entstehung der H. könnte nur erbracht werden, wenn man dieselbe an Kindern beobachten würde, die bereits vor der Geburt abgestorben sind, wie in dem angeführten Falle von Schreger, oder aber durch Sectio caesarea zur Welt befördert worden sind.

Es fragt sich nun noch, wie sich die von mir constatirte Häufigkeit dieser Hydrocelenform — es zeigte sich ja etwa jeder elfte Knabe mit dieser einfachen Hydrocele behaftet — in Einklang bringen lässt mit den Beobachtungen der anderen Autoren, welche diese Hydrocelenform für ein sehr seltenes Vorkommniss erklären.

<sup>1)</sup> v. Ammon, Angeborene chirurgische Krankheiten. S. 66 und in v. Walther und v. Ammon's Journal für Chirurgie. Bd. 35. S. 121.

<sup>2)</sup> Journal für Kinderkrankheiten. Bd. I. S. 153.

<sup>3)</sup> Legendre, Journal für Kinderkrankheiten. Bd. 29. S. 235 und in Comptes rendus des séances et mémoires de la Société de biologie. Tom. III. Sér. II. 1856. p. 214.

Vielleicht erklärt sich dies aus der Kleinheit der Hydrocelen; die meisten sind nur von der Grösse einer Haselnuss bis Kirsche, und solche kleine Hydrocelen werden natürlich leicht übersehen, wenn man nicht ganz besonders auf sie achtet. Dazu kommt noch, dass die Untersuchung in den allerersten Lebenstagen erschwert ist durch ein mehr oder weniger pralles Oedem des Scrotum; in Hinsicht hierauf möchte ich sogar annehmen, dass ein Theil der von uns erst in den späteren Lebenstagen zum ersten Male beobachteten Hydrocelen auch bereits am ersten Lebenstage bestanden hat, und dass diese nur bei ihrer Kleinheit und bei dem bestehenden Scrotalödem der Untersuchung entgangen sind, eine Meinung, welche auch Bierbaum<sup>1)</sup> ausspricht.

Unter den von mir beobachteten 37 Hydrocelen fanden sich 14 communicirende, während Bryant<sup>2)</sup> unter 124 Hydrocelen nur 5, und Mechiori<sup>3)</sup> unter 282 nur 21 communicirend fand. Es erklärt sich dies wohl daraus, dass beide Autoren ihre Untersuchungen an älteren Kindern, zum Theil sogar an Erwachsenen anstellten, und dass die Communication „meist nur in den ersten Monaten nach der Geburt nachzuweisen ist.“ (Bokai a. a. O. S. 235.)

Was die Aetiologie der Hydrocele neonatorum anlangt, so möchte ich mich — da die Aetiologie der Hydrocele communicans allgemein bekannt ist — hier nur mit der Entstehungsursache der einfachen geschlossenen Hydrocele befassen. In erster Linie erscheint es nun möglich, dass auch die einfache Hydrocele zuerst intrauterin als communicirende entsteht und dann durch Verschluss des Processus vaginalis zu einer geschlossenen wird. In zweiter Linie — und dies scheint mir wesentlich zu sein — kommen in Betracht Traumen, die den Hoden treffen. Es sind dies vor allem Verletzungen, insbesondere Quetschungen des Hodens bei seinem Descensus, sei es, dass dieser erschwert ist durch ein bestehendes Missverhältniss zwischen der Grösse des Hodens und der Weite des Leistencanals, oder durch eine Lageveränderung des Hodens, welche ihn mit seiner queren Achse in den

<sup>1)</sup> Bierbaum, Journal für Kinderkrankheiten. Bd. 31. S. 265.

<sup>2)</sup> Bryant, in Guy's Hospital Reports. Third Series. Vol. 11. S. 75.

<sup>3)</sup> Melchiori, Annali universali di medicina. Milano. Aprile, Maggio e Giugno 1866. S. 235.



Inguinalcanal eintreten lässt. Dementsprechend findet man ja oft den noch im Leisten canal steckenden Hoden mit einer Hydrocele behaftet (Inguinal-Hydrocele, Curling). Auch bei jungen Kindern sind solche Fälle beobachtet, z. B. der Fall von Tavignot, in welchem bei der Geburt eines Kindes der linke Hode im Scrotum fehlte, einige Tage nachher aber seinen richtigen Platz eingenommen hatte, zugleich aber eine Flüssigkeitsansammlung in der Tunica vaginalis zeigte, die sich nicht in die Bauchhöhle zurückbringen liess (a. a. O. S. 155), oder die ähnlichen Beobachtungen von Bryant (a. a. O. S. 74) bei einem 9 Wochen alten Kinde und Schrupf (a. a. O. S. 33, Obs. VIII.) bei einem 3 Wochen alten Kinde u. s. w.

Ob den Hoden während des Uterinlebens auch Traumen treffen können in der Art, dass bei geringer Fruchtwassermenge die starr flectirten und adducirten Oberschenkel die Hoden im Scrotum quetschen, wäre der Untersuchung werth<sup>1)</sup>. In ähnlicher Art könnte der Hoden auch während der Geburt verletzt werden und sich dadurch das Auftreten der Hydrocele erst in den späteren Tagen nach der Geburt erklären. Entzündliche Processe des Hodens und Nebenhodens scheinen für das Zustandekommen dieser Hydrocele nur eine geringe Bedeutung zu haben. Immerhin könnte die oben citirte Beobachtung Legendre's, der ein Fibrinkörperchen in der Tunica vaginalis bei Hydrocele eines Neugeborenen fand, dafür sprechen.

Ob schliesslich Circulationsstörungen für das Zustandekommen dieser Hydrocelen verantwortlich gemacht werden können, ist zweifelhaft. Das fast regelmässig vorkommende Oedema scroti der Neugeborenen spricht ja deutlich für Circulationsstörungen im Gebiete der Geschlechtsorgane. Aber ein gehinderter Abfluss des Blutes aus den Ven. spermat. int. bringt niemals eine Hydrocele hervor, wie aus den Experimenten von Miflet<sup>2)</sup> hervorgeht, wel-

<sup>1)</sup> Roser (von Langenbeck's Archiv. Bd. 24. S. 309 ff.) erklärt bekanntlich die ungemein viel grössere Häufigkeit der angeborenen Hüftgelenkluxation beim weiblichen Geschlecht dadurch, dass der männliche Fötus die adducirte und flectirte Lage der Oberschenkel wegen des Druckes auf die Testikel nicht lange verträgt und deshalb andere für das Zustandekommen einer Hüftgelenkluxation weniger günstige Lagen des Oberschenkels einnimmt.

<sup>2)</sup> Miflet, Ueber die pathologischen Veränderungen des Hodens, welche durch Störungen der localen Blutcirculation veranlasst werden. von Langenbeck's Archiv. Bd. 24. 1879. S. 399.

cher weder durch experimentelle Embolie, noch Unterbindung der Art. sperm. intern., noch durch Unterbindung der Venen des Samenstranges, noch durch Unterbindung sämmtlicher zu- und abführenden Gefäße des Hodens jemals eine Hydrocele hervorbringen konnte.

Die Meinung Klebs' <sup>1)</sup> endlich, welche als Ursache der H. einen einfachen vermehrten arteriellen Zufluss zum Hoden ansieht, kann wohl für die H. neonatorum kaum angenommen werden.

Bemerkenswerth erscheint uns noch, dass, wie oben angeführt, alle von uns beobachteten Hydrocelen, soweit sie nur eine Seite betrafen, mit Ausnahme zweier communicirender, rechts ihren Sitz hatten.

Nach der Zusammenstellung bei Kocher (a. a. O. S. 91) findet sich im Allgemeinen die Hydrocele ziemlich gleich häufig auf jeder von beiden Körperseiten. Bei jungen Kindern jedoch fand auch Curling <sup>2)</sup> die Hydrocele häufiger auf der rechten Seite. Auch unter den Beobachtungen Schrumpf's, soweit sie sich auf die einfache Hydrocele der Tunica vaginalis beziehen, findet sich ein auffallendes Ueberwiegen der rechten Seite; der Sitz ist rechts in 8 Fällen, links in einem Falle, doppelseitig in 3 Fällen; nicht angegeben ist die Seite in 7 Fällen, und 3 Beobachtungen beziehen sich auf andere Formen der Hydrocele. Auch in den Krankengeschichten Labat's <sup>3)</sup> fällt es auf, dass die meisten, unmittelbar oder kurze Zeit nach der Geburt beobachteten Hydrocelen rechts ihren Sitz hatten.

Es scheint also nach diesen Beobachtungen, dass von der gewöhnlichen Hydrocele bei Neugeborenen weitaus häufiger die rechte Seite betroffen wird. Bei der Frage nach der Ursache dieser Thatsache kommt in Betracht, ob sich vielleicht entwicklungsgeschichtliche Verschiedenheiten beim Descensus testicularum auf beiden Seiten nachweisen lassen. In der Entwicklungsgeschichte von Kölliker und in der Anatomie von Henle finden sich hierüber keine Angaben, wohl aber ist es bekannt, dass Kryptorchismus rechts häufiger ist als links.

Hyrtl <sup>4)</sup> citirt allerdings die Angabe Wrisberg's, welcher

<sup>1)</sup> Klebs, Handbuch der pathologischen Anatomie. 1876. Bd. I. 2. Abth. S. 1060.

<sup>2)</sup> Curling, a. a. O. S. 132.

<sup>3)</sup> Labat, De l'hydrocèle congénitale. Thèse. Paris 1877. No. 508.

<sup>4)</sup> Hyrtl, Topograph. Anatomie. 1857. Bd. II. S. 41.

unter 102 reifen Embryonen nur bei 72 beide Hoden im Scrotum, bei 11 nur den rechten, bei 7 nur den linken im Hodensack ange-  
langt fand. Jedoch nach einer grösseren Zusammenstellung von  
Petrequin<sup>1)</sup>, welche die Zahlen Wisbergs in sich schliesst,  
fehlte der Hoden rechts 30 Mal, links 17 Mal im Scrotum. Die  
grössere Häufigkeit des rechtsseitigen Kryptorchismus bestätigen  
auch Pitha (a. a. O. S. 23) und Henoch<sup>2)</sup>. Als Ursache der  
grösseren Häufigkeit dieser Störung auf der rechten Seite weist  
Petrequin vermuthungsweise auf die Complication des Herab-  
steigens des Hodens mit der des Coecum auf der rechten Seite hin.

Einen ferneren Anhaltspunkt für die Erklärung der grösseren  
Häufigkeit der rechtsseitigen Hydrocele dürfte die Angabe Petre-  
quin's (a. a. O. S. 309) bieten, dass nach einer Zusammenstellung  
bei Camper der Proc. vaginal. periton. bei der Geburt links öfter  
obliterirt gefunden wird als rechts, und zwar im Verhältniss von 16:10.

Ebenso fand Zuckerkandl<sup>3)</sup> unter 100 Leichen von Kindern  
den Proc. vaginal. noch 37 Mal offen und zwar: 20 Mal beider-  
seits, 12 Mal nur rechts und 5 Mal in der linken Körperhälfte.  
Zugleich erwähnt er, dass auch P. Camper, Hesselbach, Roser,  
Engel u. A. bemerkt haben, dass der rechtsseitige Scheidenfort-  
satz des Bauchfelles häufiger offen bleibt, als der linksseitige  
(a. a. O. S. 224).

Es spielen also hierbei dieselben Verhältnisse eine Rolle, welche  
auch zur Erklärung des Ueberwiegens der rechtsseitigen Inguinal-  
hernie bei Kindern herangezogen worden sind.

Zum Schlusse hebe ich noch einmal die Hauptpunkte unserer  
Untersuchung hervor; es ergiebt sich, dass:

- 1) Die Hydrocele bei Neugeborenen weitaus häufiger vorkommt,  
als man gewöhnlich glaubt,
- 2) bei Neugeborenen die Hydrocele verhältnissmässig häufig  
mit der Bauchhöhle communicirt,
- 3) die Hydrocele bei Neugeborenen überwiegend oft rechts-  
seitig gefunden wird;
- 4) sich Hydrocelen wahrscheinlich schon intrauterin bilden.

<sup>1)</sup> Petrequin, Gaz. méd. de Strasbourg. 1843. p. 305.

<sup>2)</sup> Henoch, Kinderkrankheiten. III. Aufl. S. 616.

<sup>3)</sup> Zuckerkandl, Ueber den Scheidenfortsatz des Bauchfelles. v. Lan-  
genbeck's Archiv. Bd. XX. S. 219.

## XXIX.

# Beiträge zur chirurgischen Behandlung des Ileus.

Von

**Dr. M. Schede,**

in Hamburg.<sup>1)</sup>

---

M. H.! Wenn ich meine eigenen Erfahrungen über die operative Behandlung des Ileus und die hierauf bezüglichen Veröffentlichungen der letzten Zeit in's Auge fasse, so ist der allgemeine Eindruck, den ich dabei habe, der einer äusserst geringen Befriedigung, und ich zweifle nicht, dass das im Wesentlichen bei anderen Chirurgen auch so sein wird. In der That hat für eine erfolgreiche Behandlung der inneren Einklemmungen und der ihnen verwandten Zustände die antiseptische Aera bisher nicht entfernt die Fortschritte herbeigeführt, wie auf so vielen anderen Gebieten der Bauchhöhlenchirurgie; Schuld daran trägt aber nicht die Unvollkommenheit der Wundbehandlung, sondern es kommen hier ganz andere Verhältnisse in Frage.

Die Hauptschwierigkeit liegt und wird wohl noch lange liegen in der Diagnose. Ich will gar nicht einmal sprechen von einer exacten Diagnose in Bezug auf die Art des Darmverschlusses und den Sitz desselben, sondern nur in Bezug darauf, ob im gegebenen Falle und zur gegebenen Zeit ein Hinderniss für die Kothbewegung vorliegt, welches nur noch durch das chirurgische Messer zu beseitigen ist. Gewiss ist es sehr leicht zu sagen, man solle bei inneren Einklemmungen, bei undurchgängigen Stricturen u. s. w. eben so rasch zur Operation schreiten, wie bei eingeklemmten

---

<sup>1)</sup> Abgekürzt vorgetragen am 2. Sitzungstage des XVI. Congresses der Deutschen Gesellschaft für Chirurgie zu Berlin, 14. April 1887.

Hernien: Die Schwierigkeit ist nur, zu erkennen, ob wirklich eine innere Einklemmung, eine absolut unwegsame Stenose vorliegt. Aber das Schicksal eines Ileuskranken, ganz im Allgemeinen gesprochen, hängt im Wesentlichen ab von der frühzeitig gestellten richtigen Diagnose, und alle unsere chirurgisch-technischen Fortschritte werden ihm erst wirklich zum Segen gereichen, wenn erst einmal die Schwierigkeiten überwunden sein werden, die dem heutzutage noch entgegen stehen.

Denn die Operationen, die zur Beseitigung des Hindernisses nothwendig werden, sind ja in zahlreichen, man darf wohl sagen, in der weitaus grössten Mehrzahl der Fälle an sich keineswegs von so schwerwiegender Bedeutung, dass sie ein Mensch, der sich zur Zeit in einem noch einigermaassen guten Kräftezustand befindet, nicht wohl ertragen könnte. Das Auffinden des Hindernisses gelingt bei breiter Eröffnung des Bauches meist rasch genug. Die Trennung einklemmender Stränge und Verwachsungen, das Zurückdrehen von Torsionen, selbst die Resection eines Darmstückes sind an sich keine so sehr gefährlichen Eingriffe. Aber, m. H., es giebt kaum andere Zustände, welche die Widerstandsfähigkeit des Kranken gegen grössere chirurgische Eingriffe und namentlich gegen längere Manipulationen in der Bauchhöhle rascher und schwerer herabsetzen, wie ein bestehender Ileus. Wenige Tage genügen oft zur Herbeiführung eines Zustandes, in welchem die einfachste und bequemste Operation, also etwa das Aufsuchen und Durchtrennen eines Pseudoligamentes, schon genügt, um die schwachen Lebenskräfte gänzlich zu vernichten.

Ich vermuthe, dass es wohl den meisten Fachgenossen, die häufiger mit der Behandlung von Ileuskranken zu thun gehabt haben, ebenso gehen wird: sie haben das Gefühl, dass die Patienten grossentheils viel zu spät in chirurgische Behandlung kommen, dass die günstige Zeit mit den bekannten Mitteln der inneren Aerzte, mit Magenpumpe und Wassereingiessungen, mit Opium und Nahrungsenthaltung, mit vergeblichem Hoffen und Harren vergeudet wird, und man könnte wohl versucht sein, zu sagen, dass die Ileusfrage nicht eher gelöst werden wird, als bis die Ileuskranken von vornherein ihr Heil beim Chirurgen suchen. Aber, m. H., das wäre gewiss weit über das Ziel hinausgeschossen und wird sicherlich niemals geschehen, so lange wenigstens nicht, als so

häufig, wie es in der That der Fall zu sein scheint, spontan oder auf Einwirkung eben jener Mittel der nichtoperativen Therapie Lösungen des Darmverschlusses eintreten in Fällen, die wir bis jetzt, wenigstens in der Zeit, auf die es ankommt, von den solcher Behandlung unzugänglichen nicht mit Sicherheit zu unterscheiden im Stande sind. Wie oft, bei selbst stürmischem Anfang der Ileuserscheinungen, solche glücklichen Ausgänge noch vorkommen, vermag ich aus eigener Erfahrung natürlich auch nicht annähernd zu sagen. Das aber kann ich sagen, dass sehr erfahrene innere Kliniker die Zahl dieser Fälle sehr hoch schätzen, dass sie glauben, dass etwa die Hälfte, ja andere, dass weit mehr als die Hälfte der Gesamtzahl in diese Kategorie gehören und ohne Dazwischenkunft des Chirurgen zur Genesung gebracht werden. Der wahrscheinlich sehr häufige Volvulus des S Romanum und Darmverengerungen geringeren Grades werden wohl das Hauptcontingent dazu liefern <sup>1)</sup>. Aber wie dem auch sei, bei der Beurtheilung der ganzen Frage dürfen wir Chirurgen nicht vergessen, dass wir in der Regel nur die Fälle zu sehen bekommen, an denen die milderen Behandlungsmethoden bereits vergeblich versucht sind, während wir von den günstig verlaufenen wenig oder nichts erfahren. Vermehrt wird die Schwierigkeit noch dadurch, dass selbst die Zeit, die ein absoluter Darmverschluss gedauert haben kann, ohne die Möglichkeit einer spontanen Lösung ganz auszuschliessen, kaum eine beschränkte ist. Fälle von glücklichem Ausgang nach einem Darmverschluss, der 25, 30 und noch mehr Tage gedauert hatte,

---

<sup>1)</sup> Ueber das ausserordentlich häufige Vorkommen von angeborener Verlängerung des Colon descendens in jedem Grade, bis zur Bildung einer accessoriellen Dickdarmschlinge, die, vom Anfangstheile des Colon descendens oder von einer beliebigen tieferen Stelle seines Verlaufes entspringend und schräg nach abwärts verlaufend, bis tief in das kleine Becken hinabreichen kann und, zur Ursprungsstelle wieder hinaufsteigend, nun erst in das S Romanum übergeht, hat nach langjährigen Beobachtungen bei den im Moabiter Baracken-Lazareth und dem Hamburger allgemeinen Krankenhause ausgeführten Sectionen H. Curschmann vor einiger Zeit im Hamburger ärztlichen Verein sehr interessante, leider bisher nicht weiter veröffentlichte Mittheilungen gemacht. Dass eine solche sehr lange, fast frei bewegliche Dickdarmschlinge sehr leicht einmal eine Axendrehung erleiden und dadurch zu Ileuszuständen Veranlassung geben kann, ist nicht nur von vorne herein klar, sondern auch wiederholt durch die Autopsie bewiesen. Ebenso liegt es auf der Hand, dass gerade in solchen Fällen Wassereingiessungen in Knie-Ellenbogenlage, oder noch besser die neuerdings von Curschmann so warm empfohlenen Lufteinblasungen in den Mastdarm mittelst eines Gummigebläses relativ leicht zur Lösung der Axendrehung und des Darmverschlusses führen können.

sind mir von zuverlässigster Seite mitgetheilt worden; dass die schon festgesetzte Operation nach 15tägigem Bestehen des Verschlusses und mehrtägigem fäculentem Erbrechen durch einen reichlichen Stuhl kurz vor meiner Ankunft überflüssig gemacht wurde, habe ich selbst erlebt (s. u. Fall 14). Andere Male freilich erwecken kleinere Kothabgänge oder reichliche Flatus, die vorübergehend die Spannung des Leibes erheblich mindern, zum Unheil des Kranken nur vergebliche Hoffnungen (s. u. Fall 22).

Die ganze Frage ist eben von uns Chirurgen allein nicht zu lösen, wir können durchaus der Unterstützung der inneren Mediciner nicht entbehren und müssen mit ihnen Hand in Hand gehen, wenn wir vorwärts kommen wollen. Die Zukunft der Ileusfrage beruht, ich wiederhole es, auf einer möglichst frühzeitigen exacten Diagnose; und da fast nur der innere Arzt diese Kranken wirklich früh sieht, zu einer Zeit, zu welcher überhaupt eine Diagnose viel eher zu stellen ist, als später, wo der trommelartig aufgetriebene Leib jedes Abtasten der Bauchorgane unmöglich und der Zustand des Kranken eine genaue und sorgfältige objective Untersuchung überhaupt unthunlich macht, so liegt auch die Möglichkeit, Fortschritte auf diesem Gebiete anzubahnen, grösstentheils in seiner Hand. Zahlreiche Mittheilungen von Anfang an sorgfältig beobachteter, nach allen Richtungen genau untersuchter Fälle sollten uns zunächst einmal eine brauchbare Statistik auf breiter Basis schaffen, an der es bisher noch absolut fehlt.

Unsere bisherigen diagnostischen Hülfsmittel und die Tragweite der Schlüsse, die man aus ihnen zu ziehen berechtigt ist, sind erst vor nicht langer Zeit von H. Schramm (Die Laparotomie bei innerem Darmverschluss) in v. Langenbeck's Archiv f. klin. Chirurgie, Bd. 30, Heft 4, einer eingehenden Besprechung unterworfen worden, der ich mich im Wesentlichen durchaus anschliessen kann. Nur einige Punkte sei es mir gestattet, besonders hervorzuheben.

Am leichtesten zu beurtheilen sind offenbar die schwersten Fälle. Ich glaube, dass man im Allgemeinen den Satz aufstellen kann, dass die Ileuserscheinungen um so stürmischer auftreten, der Collaps um so rascher eintritt, je plötzlicher und vollständiger der Darmverschluss zu Stande kommt, und je mehr es sich um eine wirkliche Einklemmung, nicht bloss um ein Hinderniss der Koth-

circulation ohne besondere Insultation der Darmwandung handelt. Als dritter Factor ist der Sitz des Hindernisses zu nennen, insofern ein höherer Sitz des Verschlusses heftigere Erscheinungen und namentlich stürmischeres Erbrechen verursacht, während bei sehr tiefem Sitz dasselbe später und seltener eintritt und unter Umständen wohl auch einmal ganz fehlen kann (Roser). Hat man es also mit einem Kranken zu thun, welcher bei bis dahin ungestörtem Wohlbefinden, etwa nach einer reichlichen Mahlzeit, im unmittelbaren Anschluss an eine stärkere Muskelbewegung, plötzlich einen sehr heftigen Schmerz im Unterleibe empfindet, und bei dem sich nun unter fortwährendem, rasch zu Kothbrechen sich steigernden Erbrechen und schnell zunehmender meteoristischer Auftreibung des Unterleibes schon am ersten Tage der Erkrankung ein schwerer Collaps mit Verfall der Gesichtszüge, mit kleinem häufigen, fadenförmigem Pulse entwickelt — da ist die Entscheidung nicht schwer, da wird jeder sich relativ rasch zur Operation und zwar zur Laparotomie zum Zwecke der directen Aufsuchung und Beseitigung des Hindernisses entschliessen. Jedes Zögern, jedes Temporisiren würde nicht nur zu weiterem Verfall der Kräfte führen, sondern eventuell auch die Lebensfähigkeit des Darmes an der Stelle der Einklemmung in Frage stellen.

Ich glaube mich nicht zu täuschen, wenn ich annehme, dass gerade bei diesen acutesten Fällen die Prognose der radicalen Operation durch Laparotomie eine relativ gute ist. Der Collaps ist mehr durch Shock herbeigeführt, als durch eine wirkliche Aufzehrung der Kräfte, eine rasche Erholung nach Beseitigung der krankmachenden Ursache daher nicht unwahrscheinlich. Alles wird darauf ankommen, die Operation selbst zu einer so wenig eingreifenden zu machen und sie so schnell zu beenden, als nur immer möglich.

Dieser Forderung wird freilich so recht nur dann entsprochen werden können, wenn 1) der Sitz des Hindernisses schon vorher mit Sicherheit diagnosticirt werden konnte, und wenn dasselbe 2) der Art ist, dass es überhaupt rasch oder wenigstens ohne zu ausgedehnte Blosslegung der Baueingeweide beseitigt werden kann. Ist, wie es bis jetzt wenigstens meistens der Fall sein wird, Art und Ort des Hindernisses unbekannt, so stehen bekanntlich zwei Wege offen: entweder macht man einen kleinen Schnitt in



die Linea alba, zieht die nächstgelegene Darmschlinge hervor und verfolgt sie, immer die besichtigten Theile sofort wieder reponirend, bis man die Stelle findet, wo meteoristisch geblähter Darm an collabirten grenzt, oder man eröffnet die Bauchhöhle sofort mit breitem Schnitt, um einen raschen Ueberblick zu gewinnen, und wälzt eventuell selbst die gesammten Darmmassen heraus, sie in bereit gehaltene, mit warmer Bor- oder Salicyllösung angefeuchtete Tücher hüllend, wobei auch complicirtere Hindernisse relativ leicht und rasch erkannt und event. beseitigt werden können. Ersteres Verfahren ist ohne Frage das schonendere, wenn es auch mehr Zeit in Anspruch nimmt und vielleicht nicht immer ausreicht. Letzteres, welches neuerdings besonders von Kümmell empfohlen wurde, garantirt eher eine rasche und vollständige Diagnose, ist aber zumeist ausserordentlich viel eingreifender und schliesst vielmehr die Gefahr in sich, den schon vorhandenen Collaps zu einem tödtlichen zu steigern. Sehr zu berücksichtigen ist auch die oft sehr grosse Schwierigkeit, die geblähten Därme wieder zu reponiren. Unsere bisherigen Erfahrungen berechtigen uns zwar nicht, das eine oder andere Verfahren für das absolut beste zu erklären; doch bin ich für mein Theil mehr geneigt, dem bisher von mir geübten älteren Verfahren treu zu bleiben und nur ausnahmsweise und im Nothfalle den heroischeren neueren Modus procedendi zu acceptiren.

Leider bilden, wenigstens nach meinen persönlichen Erfahrungen, die ganz acuten, sehr schnell zu einer Entscheidung drängenden Fälle nur eine relativ kleine Minderzahl. In der Regel geschieht die Entwicklung des Krankheitsbildes zu seiner ganzen Höhe erheblich langsamer, es vergehen 3, 4 und noch mehr Tage, ehe die Ueberzeugung sich ganz unabweislich aufdrängt, dass ohne einen chirurgischen Eingriff der Kranke verloren sei. Wenn aber nun, nachdem der Patient mehrere Tage lang den schwächenden Einflüssen der mangelnden Nahrungsaufnahme, der Schmerzen, der Schlaflosigkeit, der durch den Meteorismus erschwerten Athmung, der Resorption abnorm zersetzten Darminhaltes ausgesetzt war, der zunehmende Kräfteverfall und die sinkende Herzkraft zeigen, dass die Widerstandsfähigkeit des Organismus nahezu erschöpft ist, — und das ist wohl in sehr vielen Fällen der Moment, in welchem der Chirurg den Kranken zum ersten Male zu Gesicht be-

kommt — dann liegt die Frage schon ganz anders. In zahlreichen Fällen werden die Verhältnisse jetzt so sein, dass von einer eigentlichen Laparotomie mit der Aussicht auf ein vielleicht längeres Suchen nach dem Hinderniss und auf eingreifende und zeitraubende Operationen zu seiner Beseitigung gar nicht mehr die Rede sein kann. Ich betonte schon oben, dass selbst leichtere Eingriffe von Ileuskranken nach Ablauf einer gewissen Zeit sehr schlecht ertragen werden; grössere würden in zahlreichen Fällen unbedingt tödtlich sein.

Die Entscheidung freilich im einzelnen gegebenen Falle, ob man den reducirten Kräften des Kranken noch den an sich zwar für den Augenblick gefährlicheren, dafür aber, falls nur der erste Shock überwunden wird, in seinem Erfolg sichereren, rationelleren und weitere Gefahren durch Darmperforation etc. viel eher ausschliessenden Eingriff noch zumuthen darf, oder ob man sich darauf beschränken muss, durch Anlegung eines künstlichen Afters zunächst nur einmal der allerdringendsten Noth abzuhelpen, kann zu den allerschwierigsten gehören, vor welche der Chirurg überhaupt gestellt wird, und wird auch bei grösster persönlicher Erfahrung nicht leicht immer richtig getroffen werden. In vielen Fällen bleibt aber, wie gesagt, gar keine Wahl: die Herstellung eines künstlichen Afters erscheint sichtlich als das Aeusserste, was der Patient noch vielleicht ertragen kann, und es muss also unverzüglich dazu geschritten werden.

Ich habe mich in den letzten Jahren daran gewöhnt, falls keine besonderen Gründe eine andere Stelle bevorzugen liessen, zu diesem Zwecke principiell auf das Coecum einzuschneiden. Bei der grossen Häufigkeit des Volvulus des S Romanum und der narbigen und carcinomatösen Verengerung gerade im Bereiche des Dickdarmes wird man sich hier sicherlich sehr häufig oberhalb des Hindernisses befinden. Für die künftige Ernährung des Kranken, für die Herstellung seiner Kräfte so weit, dass er später die event. noch nöthige Radicaloperation ertragen kann, ist es aber selbstverständlich wünschenswerth, den künstlichen After so tief als möglich anzulegen und so wenig wie möglich resorbirende Darmoberfläche auszuschalten. Findet man das Cöcum leer, so wird es fast stets sehr leicht sein, statt dessen eine der nächstgelegenen geblähten Dünndarmschlingen in die Wunde einzunähen, und man

wird an dieser Stelle immer die Chance haben, einen relativ tiefgelegenen Dünndarmabschnitt zu ergreifen.

Die Operation selbst führe ich so aus, dass ich, nach der Durchschneidung der Bauchdecken 3 Finger breit oberhalb der äusseren Hälfte des rechten Poupart'schen Bandes und parallel mit ihm, zunächst Peritoneum und Haut mit einer fortlaufenden Catgutnaht (Sublimatcatgut No. 1) lippenförmig vereinige, wodurch die offenen Bindegewebsräume des Bauchdeckenquerschnittes gedeckt werden und phlegmonösen Entzündungen derselben in Folge von Infection durch den überfliessenden Darminhalt vorgebeugt wird. Alsdann wird die gewählte Darmschlinge, in einer Ausdehnung von etwa 3—4 Ctm. in der Länge und 2 Ctm. in der Breite, ebenfalls mit einer fortlaufenden Catgutnaht, so in der Wunde fixirt, dass die Nadel stets nur Serosa und Muscularis, niemals die Schleimhaut durchdringt. Die Eröffnung des Darmes nehme ich alsdann, nach einer höchst unliebsamen Erfahrung bei zweizeitigem Operiren (s. u. Krankengeschichte No. 12), sofort vor und fixire den Darm noch durch je zwei Seidenknopfnähte durch jeden Wundrand, die von aussen her auf den in das Darmlumen eingeführten Finger durchgestochen werden. Natürlich wird zu jeder solcher Naht eine neue Nadel und ein frischer Faden genommen.

Es scheint mir nun eine bisher noch wenig bekannte und jedenfalls nicht hinreichend gewürdigte Thatsache zu sein, dass die Anlegung des künstlichen Afters keineswegs in allen Fällen nur einen palliativen Erfolg hat, sondern dass sie gar nicht so selten schon an sich ausreicht, um das Hinderniss für die Kothbewegung zu beseitigen und auf die Dauer wieder normale Verhältnisse herzustellen. Man erlebt zuweilen nach wenigen Tagen die Freude — und ich werde einschlägige Beobachtungen unten mittheilen — dass ein erst geringerer, dann grösserer Theil des Kothes sich wieder auf natürlichem Wege entleert, so dass schliesslich nichts mehr zu thun übrig bleibt, als den künstlichen After wieder zu schliessen. Das ist ja auch sehr begreiflich. Sowohl Axendrehungen, wie Abknickungen durch abnorme Verwachsungen, wie wirkliche Einklemmungen durch bruchfortenähnliche Spalten werden sich lösen können, sobald der zuführende Schenkel entleert und von jedem Druck befreit wird. Freilich bestehen die anatomischen

oder pathologischen Zustände, welche einmal zur inneren Einklemmung führten, fort, und theoretisch genommen ist der Kranke vor Rückfällen nicht sicher. Aber die Gefahr ist gewiss nicht sehr gross. Es gehörte doch immer ein besonderes zufälliges Zusammenwirken verschiedener Factoren dazu, um den Anfall wirklich zu Stande zu bringen, dem eine vorsichtiger Diät, die Sorge für regelmässige Stuhlentleerung etc. in Zukunft vielleicht mit Leichtigkeit vorbeugen wird, während auf der anderen Seite jede Laparotomie auch selbst wieder Verwachsungen und Pseudoligamente zurücklassen und dadurch zu Ileus Anlass geben kann. Auch hierfür finden sich unter den folgenden Krankengeschichten zwei Beispiele.

Wird indessen durch die Anlegung des künstlichen Afters der natürliche Weg nicht von selbst wieder frei, so wird die Radicaloperation später unter unendlich viel günstigeren Bedingungen vorgenommen werden können, als zur Zeit des bestehenden Ileus. Diesen günstigeren späteren Termin erleben freilich nicht alle Kranken, ein gewisser Procentatz geht vorher an Darmperforation zu Grunde. Das ist eben nicht zu ändern. Beschränkt man die Behandlung des Ileus mit dem künstlichen After auf die Fälle, die aller menschlichen Voraussicht nach dem Versuche einer sofortigen Radicaloperation bestimmt erliegen würden, so waren die, welche trotzdem zu Grunde gehen, eben unter allen Umständen verloren, während alle Heilungen durch den künstlichen After als reiner Gewinn betrachtet werden können.

Im Folgenden stelle ich zunächst meine Beobachtungen über acut entstandenen, nicht auf organischen Verengerungen des Darmrohres beruhenden Ileus zusammen<sup>1)</sup>:

1. Alexius Brzezina, 18 Jahre alt, aus Oderberg, am 11. 3. 82 auf die innere, am 15. 3. auf die chirurgische Abtheilung des Hamburger allgemeinen Krankenhauses aufgenommen, leidet seit 8 Tagen an Symptomen innerer Einklemmung. Beginn ganz plötzlich mit einem heftigen Schmerz über dem rechten Lig. Poupartii, woselbst nach den bestimmten Angaben des Kranken Anfangs eine faustgrosse, schmerzhaft Anschwellung zu bemerken gewesen sein soll. Jetzt gleichmässige enorme Auftreibung des Leibes, reichliches Erbrechen kothig riechenden Dünndarminhaltes, aber nur mässiger Collaps und noch leidlich kräftiger Puls. — Operation am 15. 3. 82. 10 Ctm. langer

---

<sup>1)</sup> Die aus der Zeit meiner Thätigkeit in dem städtischen Krankenhause Friedrichshain zu Berlin stammenden und zum Theil von Wildt bereits veröffentlichten Fälle sind hier unberücksichtigt geblieben, weil mir die Zeit zu einer Sichtung des Gesamtmaterials fehlte.

Schnitt 4 Ctm. oberhalb und parallel mit dem rechten Ligam. Poupartii. Sofort findet sich das Hinderniss in Gestalt eines fingerbreiten Netzstranges, der oberhalb des horizontalen Schambeinastes an den Bauchdecken festgelöthet ist und an welchem sich die unterste Dünndarmschlinge abgeknickt hat. Dieselbe ist dunkelroth, zeigt eine tiefe Schnürfurche und in dieser eine kleine, blaugrau verfärbte Stelle, die durch ein Paar Serosanähte der Umgebung eingestülpt und unschädlich zu machen versucht wird. Doppelte Unterbindung und Durchschneidung des Netzstranges. Schluss der Bauchwunde. — 16. 3. vier reichliche Stühle. — 17.—20. 3. sehr gutes Befinden, bis plötzlich am 20. heftige Leibscherzen und stürmisches Erbrechen mit gleichzeitigem raschen Ansteigen der Temperatur auftreten. Opium, absolute Diät und Eisblasen auf den Leib bessern den Zustand, doch hört das Erbrechen erst am 24. 3. ganz auf. Unterdessen hat sich in der Gegend der Operationswunde ein Exsudat entwickelt, welches sich am 3. 4. zu einem gashaltigen Abscess ausgebildet hat. Incision in der Operationsnarbe, Entleerung reichlicher Mengen kothig riechenden Eiters. Dann schnelle Heilung.

2. Hark Braren, 53 Jahre, aufgenommen am 28. 3. 84. Elend aussehender, ziemlich stark collabirter Mann; Temp. normal, Puls 96, klein. Dem Kranken ist vor 7 Monaten die quere Resection eines carcinomatösen Dünndarmes mit Excision eines damit verwachsenen Theiles der Bauchdecken in der linken Unterbauchgegend mit ausgezeichnetem Erfolge gemacht worden. Zunahme des Körpergewichtes um viele Pfunde, ungestörtes Wohlbefinden, bis plötzlich vor 3 Tagen ein heftiger Schmerz in der Gegend der alten Wunde eintrat und sehr bald sich Kothbrechen einstellte, welches noch fortbesteht. — Sofort nach der Aufnahme Incision neben der alten Narbe, in der linken Bauchseite. Das hier vermuthete Hinderniss wird sehr schnell in Gestalt eines Bleifederdicken Pseudoligamentes entdeckt, um welches eine Darmschlinge sich abgeknickt hat. Durchschneidung desselben nach doppelter Ligatur. Schluss der Wunde. An demselben Tage erfolgen noch 7 dünne Stühle. — 29. 3. sehr gutes Befinden. — 30. 3. Temp. Morgens 37,6, Abends 39,5. Schüttelfrost, pneumonische Sputa, Pneumonie des rechten Ober- und Mittellappens, die am 2. 4. tödtlich abläuft. — Die Section ergiebt, dass eine genuine, croupöse Pneumonie die einzige Todesursache ist. Keine Spur von Peritonitis. Kein Carcinomrecidiv. Die frühere Darmaht kaum noch erkennbar. — (Ueber diesen Fall ist unter Vorzeigung der Präparate bereits auf dem Chirurgencongress von 1884 berichtet worden.)

3. Peter Beeken, 38 Jahre alt, aufgenommen am 8. 5. 81. Seit zehn Tagen Darmverschluss, seit 3 Tagen auf der inneren Abtheilung des allgemeinen Krankenhauses behandelt, seit gestern Kothbrechen. Schwerer Collaps. In meiner Abwesenheit sofortige Operation durch Dr. Kümmell. Laparotomie. Peritonitisch verklebte Darmschlingen, die sehr morsch sind, mehrfach einreißen und genäht werden müssen. Torsion einer Dünndarmschlinge handbreit über dem Coecum, die beim Versuch des Zurückdrehens abreisst. Peripheres Ende der Kürze halber abgebunden, centrales eingenäht. Tod nach 2 Stunden.

4. Dorothee Hatesur, 13 Jahre, auf die innere Abtheilung aufgenommen am 6. 4. 82, auf die chirurgische am 8. 4. Graciles, schwächliches Mädchen,

hat wiederholt an Verdauungsbeschwerden gelitten. Seit 5 Tagen heftige Schmerzen im Unterleibe, seit 4 Tagen kein Flatus, kein Stuhl, Erbrechen. Seit 2 Tagen Kothbrechen. Links vom Nabel Eiförmiger, leicht verschieblicher Tumor. — 8. 4. Laparotomie. Der Tumor ist ein Conglomerat peritonitisch verklebter Därme. Beim Entwirren derselben reißt eine gangränöse Schlinge ein, Koth gelangt in die Bauchhöhle. Resection der 8 Ctm. langen Schlinge, in der sich zwei tiefe Ulcera befinden, Naht und Reposition. Schluss der Bauchwunde. Tod nach 5 Stunden im Collaps.

5. Herr v. d. P., 18 Jahre alt, erkrankte am 17. September 1883 nach dem Mittagessen plötzlich an einem heftigen, auffallend anhaltenden Leibschmerz; bald darauf trat Erbrechen ein, welches sich nach kurzer Zeit zu Kothbrechen steigerte, aber bei absoluter Diät, Opium, Eis, wieder aufhörte. Dagegen hielten trotz Opium, Morphinum, Eis die Schmerzen in kaum geminderter Intensität an, während ein schon früh hinzutretender Meteorismus sich von Tage zu Tage steigerte. Am 23. September fängt der Puls an, schlechter zu werden, 88 in der Minute, klein und weich; aber erst am 24. Abends wird chirurgischer Rath in Anspruch genommen. Bei dem mageren, schlank gebauten Menschen war die Zeichnung der geblähten Dünndarmschlingen sehr leicht durch die dünnen Bauchdecken hindurch zu erkennen, während der Dickdarm offenbar leer war. Dafür sprach auch, dass die Auftreibung des Leibes in auffallender Weise auf die mittleren Partien beschränkt, die Seiten aber flach geblieben waren. Mehrere Liter Wasser liessen sich in Knie-Ellenbogenlage in den Darm eingiessen, wodurch ebenfalls die Leere eines grösseren unteren Darmabschnittes bewiesen wurde. Endlich sprach der Umstand, dass der junge Mann vielfach an Verdauungsstörungen und circumscripten Peritonitiden gelitten hatte, dafür, dass alte Verwachsungen oder ein Pseudoligament die Ursache der Behinderung der Kothbewegung sein möchten. — Die Operation wurde für den nächsten Tag festgesetzt. Da der Dickdarm wohl mit Sicherheit leer war, sollte der Schnitt in der Mittellinie geführt werden. Es war beschlossen, falls das Hinderniss sich schnell finden liesse, dieses womöglich sofort zu beseitigen, andernfalls eine beliebige Darmschlinge einzunähen und zu öffnen, denn es war klar, dass der Patient einer länger dauernden Operation nicht mehr gewachsen war.

25. Sept. Schnitt in der Linea alba. Sofort findet sich das Hinderniss in Gestalt eines bleistiftdicken Pseudoligamentes, welches vom Scheitel der Blase zum Mesenterium des Dünndarms zieht und um welches letzterer so herumgeschlungen ist, dass er etwa in der Mitte des Ileum völlig undurchgängig wird. Nach Trennung des Ligamentes dringt sofort Darminhalt in die bisher leeren Darmschlingen. Die Darmwand zeigte an der Abknickungsstelle eine deutliche Schnürfurche, war aber sonst unverdächtig. Schluss der Bauchhöhle. Mehrere Stühle noch am selben Tage. Aber obwohl die Operation so rasch und leicht verlaufen war, wie nur immer möglich, nahm trotz aller Reizmittel die Herzschwäche mehr und mehr zu, und erfolgte der Tod nach etwa 20 Stunden.

Eine frühere Operation hätte dem Kranken wohl mit grosser Wahrscheinlichkeit das Leben gerettet.

6. Johann Adolph Ohlmann, 42 Jahre alt, aufgenommen 15. Dec. 1886. Patient, ein auffallend blasser, elend aussehenden Mensch, hat wiederholt an chronischen Verdauungsbeschwerden, namentlich hartnäckiger Obstipation, gelitten. Am 11. Dec. 1886 plötzlich heftiger Schmerz in der rechten Unterbauchgegend. Seitdem kein Stuhl, keine Flatus. Erbrechen, das sich zum Kothbrechen steigert, mässiger Meteorismus. Puls kaum fühlbar. — Sofort Operation. Incision auf das Coecum, welches sich leer findet. Auch leere Dünndarmschlingen finden sich in der Nähe vor. Eine andere, prall gefüllte wird eingenäht und eröffnet, wobei sich viel Koth entleert. — 16. Dec. bis 19. Decbr. Guter Verlauf; Patient nimmt schon ziemlich reichlich flüssige Nahrung zu sich. Der künstliche After functionirt gut, doch liegt er offenbar ziemlich hoch, da die Entleerungen sehr dünn sind, stark gallig getrübt und meist sehr bald nach den Mahlzeiten beginnen. — 20. Dec. Reichlicher Stuhl per anum. — In der nächsten Zeit hin und wieder thonartiger Stuhl per anum, während die galligen Entleerungen aus der Darmöffnung in alter Weise andauern. Eine Untersuchung am 23. Januar 1887 in Narcose ergiebt, dass vom Anus aus das Hinderniss weder durch Wasser, noch durch Luft überwunden werden kann und dass es, entsprechend den sehr grossen Mengen von beiden, die der Darm aufnimmt, sehr hoch sitzen muss, was ja auch schon anderweitig festgestellt war. Patient wird, zur Beseitigung der Hautarrosion in der Umgebung des künstlichen Afters, in ein permanentes Wasserbad gesetzt. — 29. Januar. Laparotomie zur Beseitigung des Hindernisses. Medianschnitt. Feste Adhärenz einer leeren Dünndarmschlinge an der Beckenwand in der Gegend des Foramen obturatorium, die mit einiger Mühe gelöst wird. Schluss des künstlichen Afters, mit Lösung der betreffenden Schlinge von der Bauchwandung. Naht beider Bauchdeckenwunden. — 6. Februar. Ungestörter Heilungsverlauf. Heute reichlicher, normal gefärbter Stuhl. — Mitte März wird Patient in vortrefflichem Ernährungszustand entlassen.

7. Thekla Theil, 19 Jahre alt, kräftiges, bisher gesundes Mädchen, wird am 2. Februar 1884 wegen Ileuserscheinungen, die am Tage vorher plötzlich aufgetreten, auf die innere Abtheilung des allgemeinen Krankenhauses aufgenommen. Nach vergeblichen Versuchen, den angenommenen Volvulus des S Romanum durch Eingiessungen, Lufteinblasen etc. zu beseitigen, wird Patientin am 7. Februar auf die chirurgische Abtheilung verlegt. — Sehr starker Meteorismus. Puls noch leidlich, Collaps nicht sehr ausgesprochen. Gleichwohl wird mit Rücksicht auf den nun bereits sechs Tage bestehenden Darmverschluss, die wahrscheinlich sehr grosse Schwierigkeit der Reposition der prolabirten Därme, die Nothwendigkeit eines sehr grossen Bauchschnittes, wenn der vermuthete Volvulus wirklich vorhanden sein und wenn dessen Zurücklagerung gelingen sollte, und die Unwahrscheinlichkeit einer engen, Gangrän drohenden Einschnürung auf eine Laparotomie verzichtet und nur ein künstlicher After am Coecum angelegt. Entleerung enormer Kothmassen. Grosse Erleichterung. Allgemeinbefinden am folgenden Tage sehr erheblich besser. Schon am 3. Tage etwas Stuhl per anum, dann beinahe täglich und schliesslich so, dass der Anus praeternaturalis kaum noch functionirt. Ver-

schluss desselben am 9. April. Patientin geheilt und mit ganz geregelter Verdauung entlassen am 9. Mai.

8. Carl Glawe, 29 Jahre alt, aufgenommen am 12. August 1884. Patient leidet seit 24 Stunden an einem linksseitigen eingeklemmten äusseren Leistenbruch, der sofort nach seiner Aufnahme operirt wird. Guter Verlauf bis zum 19. August, wo Singultus und Brechneigung anfängt und sich rasch zu Ileus steigert. Alle Behandlung vergeblich, zunehmender Meteorismus. Am 22. August Oeffnung der alten Herniotomiewunde und der vernähten Bruchpforte; aber trotz weiterer Spaltung der Bauchdecken um mehrere Cm. wird hier kein Hinderniss gefunden, ebensowenig eine gefüllte Darmschlinge. Daher abermals Schluss der Wunde an dieser Stelle und Anlegung eines künstlichen Afters auf der rechten Seite, wo sich, wie zu erwarten war, das Coecum leer zeigte und eine Dünndarmschlinge eingenäht werden musste. Sofortige Eröffnung derselben und Entleerung enormer Kothmassen. Guter Verlauf. 7 Tage später, am 29. August, erster Stuhl per rectum, dem dann fast täglich Entleerungen auf normalem Wege folgten. Schluss des Anus praeternaturalis am 27. September. 3 Wochen später völlige Heilung.

In diesem Falle hätten die Umstände sicherlich auch eine Laparotomie und directe Aufsuchung des Hindernisses erlaubt. Da nach dem bisherigen Verlauf indess die Vermuthung nahe lag, dass letzteres in der Nähe der Bruchpforte gefunden werden würde, wurde die Erweiterung des Bruchschnittes beschlossen und ausgeführt. Nachdem diese vergeblich gewesen und damit kostbare Zeit verloren war, glaubte ich eine eigentliche Laparotomie nicht mehr wagen zu dürfen und beschränkte mich auf die Anlegung des Anus praeternaturalis, die ja auch mit vollem Erfolg gekrönt war.

9. Anna Sass, 38 Jahre alt, aufgenommen am 26. Dec. 1886, Abends. Kräftige, bisher gesunde Person; erkrankte vorgestern mit heftigen Leibschermerzen, fortwährendem Würgen, welches sich rasch zu Kothbrechen steigerte. Leib trommelartig aufgetrieben, Puls klein, Frequenz 120. Kleine, weiche Geschwulst in der Gegend des rechten Schenkelringes. — Sofort Operation durch Assistenzarzt Dr. Jäschke. Es wird zunächst auf die fragliche Geschwulst eingeschnitten, die sich als leerer, stark fettumwachsener Bruchsack erweist. Spaltung der Bauchdecken nach oben, so dass eine Untersuchung der Bauchhöhle mit der ganzen Hand möglich ist. Ein Hinderniss wird indess nicht gefunden, und nun, da der kaum noch fühlbare Puls ein weiteres Suchen absolut verbot, das Coecum in die Wunde eingenäht und diese im Uebrigen geschlossen. In Anbetracht der besonderen Verhältnisse glaubte Herr Dr. J. die Oeffnung des Darmes aufzuschieben zu sollen, wurde aber durch den zunehmenden Collaps der Kranken Nachts 2 Uhr doch dazu genöthigt, worauf flüssiger Koth in enormen Quantitäten und in fusshohem Strahle abfließt. — Guter Verlauf. 3. 1. 87. Flatus per anum. — 9. 1. erster Stuhl per anum; seitdem regelmässige Oeffnung auf natürlichem Wege. 10. 2. Verschluss des widernatürlichen Afters, wobei eine Verwachsung des eingenähten Coecum mit einer benachbarten Dünndarmschlinge durch einen kurzen, bleistiftdicken Strang gefunden und durch-



trennt wird (ursprüngliches Hinderniss?). — Guter weiterer Verlauf. Patientin am 20. März geheilt entlassen.

10. Christiane Jennke, 35 Jahre, aufgenommen den 19. 1. 87. An der Patientin war am 24. 1. 87 eine Laparotomie von mir ausgeführt worden, welche mit Wegnahme beider, je etwa faustgrossen, cystisch degenerirten Eierstöcke sammt den Tuben endigte. Linkerseits bestand hochgradiger Hydrosalpinx, rechts Pyosalpinx, ausgedehnte alte und frische Verwachsungen und zwei kleine, kirschgrosse, abgesackte Abscesse zwischen den Falten der zusammengeballten Uterusanhänge. — Der Verlauf war zunächst ein durchaus reactionsloser gewesen, als am 15. 2., also drei Wochen nach der Operation, ohne nachweisbare Ursache Uebelkeit und Erbrechen eintrat. Gleichzeitig trieb sich der Unterleib meteoristisch auf. Eine Magenausspülung schafft zeitweise Erleichterung. — 16. 2. Deutliches Kothbrechen, Meteorismus hat erheblich zugenommen. Gesichtszüge etwas verfallen, Stimmung ausserordentlich ängstlich. Da nach allem Vorausgegangenem mit sehr grosser Wahrscheinlichkeit eine abnorme Festlöthung einer Darmschlinge in der rechten Beckenseite vermuthet und an eine spontane Besserung kaum gedacht werden konnte, so entschloss ich mich schnell zu einer abermaligen Oeffnung der Bauchhöhle. — Laparotomie am 16. 2. Schnitt in der alten Narbe. Nach Eröffnung der Bauchhöhle zeigt sich sofort die Richtigkeit der Diagnose. Die untersten Dünndarmschlingen waren mehrfach mit einander, mit der Beckenwand und dem Stumpfe der rechten Uterusanhänge verklebt, enorm ausgedehnt und mit dünnflüssigem Koth gefüllt. Nachdem die Verwachsungen vorsichtig und mit grosser Mühe so weit gelöst waren, dass man einen Ueberblick über die Verhältnisse gewinnen konnte, zeigte sich, dass eine Dünndarmpartie, die ca. 10 Ctm. oberhalb der Klappe gelegen war, eine kurze, straffe Verwachsung mit der äusseren Beckenwand eingegangen war und dass an dieser Stelle eine spitzwinklige Abknickung des Darmes stattgefunden hatte. Der peripher von dieser Stelle gelegene Theil des Dünndarmes, sowie das angrenzende Coecum waren leer.

Der Darm war ausserordentlich mürbe und zerrisslich, mehrfach waren schon bei den bisherigen Bemühungen, die loseren Verwachsungen von einander zu trennen, drohende Einrisse in die Serosa geschehen: bei den sehr mühsamen Versuchen, unter Beiseitehalten der schweren, prall gefüllten Darmschlingen mit den flachen Händen und grossen, flachen Compressen die Tiefen des kleinen Beckens zum Zwecke der Trennung der Hauptverwachsung zugänglich zu machen und diese Trennung selbst auszuführen, geschah das Gefürchtete: der mürbe Darm riss plötzlich ein und ein Strom dünnflüssigen Koths ergoss sich in die Beckenhöhle, während die Compressen wohl die eigentliche Bauchhöhle im Wesentlichen schützten. Rasches Fassen der Einrissstelle mit zwei grossen Schiebern, schnelles, rücksichtsloses Lossreißen der Verwachsung, Herauswälzen des nun gelösten Darmconvoluts bei Seitenlage der Patientin, so dass aus einer neuen und, nach Lösung der Schieber, aus der ersten Einrissstelle der Koth frei nach aussen abfloss, reichliches Irrigiren der Beckenhöhle und der herausgewälzten Därme mit warmer Sali-

cyllösung — das alles war das Werk weniger Sekunden. — Unterdeß war der Puls sehr klein geworden, Aether und Ol. camphor. mussten in kurzen Pausen subcutan injicirt werden. Alles drängte zur äussersten Beschleunigung der Operation. Nachdem der Darm sich eines grossen Theiles seines Inhaltes entledigt, wurden die beiden nahe aneinander gelegenen Einrisstellen schnell durch einige Serosanähte geschlossen, alle Compressen entfernt, die Patientin einen Moment in der Schwebelage gehalten, um alle Unterlagen zu erneuern und währenddessen die Därme und die ganze Umgebung der Wunde nochmals durch Uebergiessen mehrerer Waschbecken lauwarmer Salicyllösung gereinigt. Während nun die Pat. wieder die Rückenlage einnahm, nochmals sorgfältige Revision und Austrocknen von Bauch- und Beckenhöhle mit Stielschwämmen.

Für den weiter einzuschlagenden Weg war zweierlei klar: Erstens war ein vollständiger Schluss der Wunde unstatthaft, da nicht erwartet werden konnte, dass die Desinfection der Beckenhöhle so vollständig gelungen war, um einen ganz aseptischen Verlauf wahrscheinlich zu machen. Zweitens aber war auch nicht daran zu denken, den Darm zu reponiren, da die entzündeten, morschen Wandungen an den Stellen der Einrisse nicht die geringste Gewähr für eine prompte Verklebung gaben. Unter diesen Umständen verfuhr ich folgendermassen:

Die beschädigte Darmschlinge, etwa 12 Ctm. lang, wurde lose in den oberen Wundwinkel eingeheset, dann durch die Bauchdecken weiter abwärts starke Seidensuturen in der gewöhnlichen Weise durchgezogen bis auf den unteren Wundwinkel, der in Ausdehnung von 6—7 Ctm. offen blieb. Nun wurden, vor Schluss der Nähte, alle Därme aus der Beckenhöhle nach dem Bauchraume in die Höhe gedrängt gehalten, erstere mit einem grossen quadratischen Stück Jodoformgaze austapezirt, dessen Zipfel und Ränder ausserhalb der Wunde mit Schieberpincetten fixirt waren, und der so gebildete Beutel mit einem einzigen, 12 Ctm. breiten Jodoformgazestreifen, der von einer 10 M. langen Binde in der nöthigen Länge abgewickelt wurde, nach allen Seiten sorgfältig austamponirt. (Dieses Verfahren, welches ich mutatis mutandis stets anwende, ist etwas einfacher als das Mikulicz'sche und macht in den meisten Fällen auch die beutelförmige Compressenüberflüssig.) Jetzt wurden die Nähte geschlossen, eine oberflächliche Hautnaht hinzugefügt, auf die blossliegende Darmschlinge ein Stückchen Jodoformgaze gelegt und das Ganze mit einem Sublimatgaze- und Watteverband bedeckt. — Da die Verletzungen der Darmwand durch die Naht geschlossen und der Darminhalt während der Operation grossentheils entleert war, so konnte man, bei der geringen Nahrungsaufnahme der nächsten Tage, wohl hoffen, dass es gelingen werde, eine Beschmutzung der Wunde mit Koth so lange zu verhindern, bis hinreichend feste Verklebungen der aus dem kleinen Becken nach oben geschobenen Darmschlingen unter einander und mit den Bauchdecken eine solche unschädlich gemacht haben würden. Das geschah denn auch, wie überhaupt der weitere Verlauf ein ausserordentlich befriedigender war. Die Darmnähte schnitten zwar schon nach zwei Tagen durch, aber die nicht sehr

grossen Mengen austretenden Kothes konnten durch häufig gewechselte feuchte Salicylcompressen aufgefangen werden, und eine Infection des Peritoneums wurde glücklich verhindert. Die im tiefsten Collaps vom Operationstisch getragene Patientin hatte sich schon am Abend so weit erholt, dass die erste und dringendste Gefahr beseitigt schien, und gewann weiter langsam an Kräften. Der Tampon der Beckenhöhle wurde nach 14 Tagen entfernt und durch einen einfachen Gazestreifen ersetzt, der nun öfters gewechselt wurde. Nach einer mehrwöchentlichen Behandlung im permanenten Bade, unter welcher alle Arrosionen der Haut abheilten, wurde Ende März die vor den Bauchdecken liegende, mehrfach verletzte Darmschlinge reseziert, die Continuität des Darmrohres durch die quere Darznaht wieder hergestellt, der genähte Darm reponirt und die Bauchwunde darüber geschlossen. Pat. hat jetzt eine ganz geregelte Verdauung und ist bis auf eine Fistel, die noch vom unteren Wundwinkel in das Becken führt, geheilt.<sup>1)</sup>

Unter den vorstehend mitgetheilten 10 Fällen von acut aufgetretenem Ileus ist 6 Mal der Versuch gemacht worden, das Hinderniss für die Kothcirculation sofort definitiv zu beseitigen; aber nur bei No. 1 ist ein ganz vollkommener Erfolg erzielt worden. Bei 2 gelang zwar die Laparotomie vollkommen, aber der Patient ging an Pneumonie zu Grunde. 3, 4 und 5 waren Fälle, die offenbar zu spät zur Operation kamen und schwerlich durch irgend einen Eingriff zu retten waren. Endlich in Fall 10 gelang zwar die Beseitigung des Hindernisses, die Umstände zwangen aber trotzdem, eine Kothfistel bestehen zu lassen, die erst später beseitigt werden konnte. 4 Mal (Fall 6—9) wurde von vornherein nur die Anlegung eines künstlichen Afters beabsichtigt. Alle 4 Fälle endigten in Genesung, nachdem bei zweien die Herstellung des künstlichen Afters an sich schon genügt hatte, den natürlichen Weg wieder frei zu machen, während die anderen Male die Beseitigung des Hindernisses besondere Eingriffe erforderte.

Zwei weitere Fälle von Anlegung eines künstlichen Afters endigten tödtlich.

Das eine Mal (Fall 11) handelte es sich um einen 56jährigen jüdischen Kaufmann, der sich erst Angesichts des Todes zur Operation entschliessen konnte. Die reichliche Kothentleerung hielt den tödtlichen Collaps nicht mehr auf, das Ende erfolgte unter allmählichem Sinken der Kräfte nach 12 Stunden. Section konnte nicht gemacht werden.

<sup>1)</sup> Auch letztere wurde, nachdem eine Communication derselben mit der Blase entdeckt, durch Drainage durch Fistel, Blase und Harnröhre und dann durch einfaches Einlegen eines Verweilkatheters geheilt und Patientin im Juli in blühendem Zustande entlassen.

Das andere Mal (Fall 12) war bei einem 41jährigen Kaufmann die Diagnose auf Volvulus der Flexura sigmoidea gestellt worden. Der Ileus bestand seit 3 Tagen, der Puls war noch ziemlich gut, und so glaubte ich, damals noch ohne erhebliche Erfahrung hierüber (die Operation fand am 22. 3. 81 statt) mit der zweizeitigen Operation sicherer zu gehen. Das prall gefüllte Coecum wurde angenäht und sollte am folgenden Tage geöffnet werden. Eine sachverständige Wache war beauftragt, bei dem geringsten drohenden Symptom den dicht dabei wohnenden Hausarzt zu rufen; mit diesem war verabredet, dass er dann sofort den Darm incidiren sollte. Trotzdem geschah letzteres nicht, und ehe ich selbst zur Stelle sein konnte, ging Morgens 6 Uhr, 16 Stunden nach der Operation, der immer schwächer gewordene Kranke in einem Anfall von Kothbrechen, offenbar an Erstickung, zu Grunde. Ich habe es mir seitdem zur Regel gemacht, stets den angenähten Darm sofort zu öffnen.

Es mag hier am Orte sein, gegenüber einer Anzahl von Fällen, von denen Jeder den Eindruck haben wird, dass sie früher hätten operirt werden sollen, auch diejenigen aufzuführen, bei welchen drohende Erscheinungen ohne operative Eingriffe wieder vorübergingen. Meine persönlichen Erfahrungen nach dieser Hinsicht sind naturgemäss nicht eben gross, aber sie sind doch ganz geeignet, zu zeigen, dass auch bei ausgesprochenem Ileus ein gewisses Temporisiren am Platze ist, und dass auch nach länger anhaltendem Kothbrechen noch Heilung zu hoffen ist, wenn nur die Allgemeinerscheinungen keine zu drohenden sind.

13. Louise Westphal, 37 J., aufgen. 30. 4. 85. Ich hatte der Pat. im März 84 eine grosse interligamentär entwickelte Cyste durch Laparotomie entfernt. Die Heilung war reactionslos per primam erfolgt, doch stellte sich schon wenige Wochen nach der Operation, 2 Tage nach ihrer damaligen Entlassung, ein heftiger, aber kurzdauernder Ileusanfall ein, der wahrscheinlich mit einem schweren Diätfehler in Zusammenhang zu bringen war. Seitdem hatte Pat. keine Verdauungsbeschwerden bis zu ihrer jetzigen Erkrankung. — Dieselbe begann vor 4 Tagen mit Stuhlverhaltung und häufigem Erbrechen, welches heute einen ausgesprochen fäculenten Character angenommen hat. Eine sofort ausgeführte Magenauswaschung hat keinen Erfolg. Häufiges Erbrechen bis zum Abend, trotz Entziehung jeder Nahrung per os. Opium per rectum. Der Leib ist mässig gespannt, wenig schmerzhaft. Die Palpation ergiebt keinen besonderen Anhalt. Puls gut und kräftig. — 1. 5. bis 3. 5.: Mehrfache hohe Darmausspülungen. Danach Wein, Pepton und Opium per clysmata. Eis per os. Das Erbrechen wird seltener, ohne ganz aufzuhören oder seinen fäculenten Character zu verlieren. Der Leib eher weicher. Puls dauernd kräftig und kaum beschleunigt. — 4. 5. Heute kein Erbrechen mehr. — 8. 5. Bis heute fast ausschliessliche Ernährung per rectum. Per os nur löffelweise Wein, Wasser oder Kaffee. Opiumtherapie wird immer noch fortgesetzt. Heute der erste Flatus (12. Tag der Erkrankung). — 11. 5. Stuhlgang. — Heilung.

14. Frau G., etwa 50 Jahr alt, früher ohne Verdauungsbeschwerden, erkrankt am 17. 11. 81 acut mit Stuhlverhaltung und Brechneigung. Ein Anhalt für eine genauere Diagnose war nach Aussage der behandelnden Aerzte nicht gegeben. Der Verlauf war wenig stürmisch, das Erbrechen selten, doch trieb der Leib immer mehr auf und vom 29. 11. an war das Erbrochene fäculent. Puls dauernd gut und kaum beschleunigt. Die Behandlung bestand in Nahrungsenthaltung per os, Eingiessungen, Opiumsuppositorien und nährenden Klystieren. Der Umstand, dass kaum ein Liter Wasser in Knieellenbogenlage ertragen wurde, liess vielleicht auf einen sehr tiefen Sitz des Hindernisses schliessen. — Am 2. 12. fingen zum ersten Male der Puls an schwächer zu werden und sonstige Zeichen der Erschöpfung sich einzustellen. Ein operativer Eingriff wurde vorgeschlagen und zugegeben. Ich wurde zur Consultation gerufen, doch erledigte sich die Angelegenheit unmittelbar vor meiner Ankunft durch einen reichlichen Stuhl. — Da die Dame seitdem gesund geblieben ist, kann es sich nicht um ein Darmcarcinom gehandelt haben, woran man bei dem milden Verlauf sonst hätte denken können. Wahrscheinlich lag auch hier ein Volvulus des S Romanum oder eine mässige Abknickung durch eine Adhäsion vor.

15. Ferdinand Martin, 20 J., aufgen. 25. 11. 85. Kräftig gebauter junger Mann, bisher gesund. Am 22. 11. plötzlich heftiger Schmerz in der rechten Unterbauchgegend; am 23. letzter Stuhl. Unmittelbar darauf Erbrechen, zunehmende Leibscherzen. Beides dauert mit zunehmender Intensität an. Das Erbrochene seit heute deutlich fäculent. Pat. sehr bläss. Gesichtsausdruck ängstlich, Bauchdecken stark gespannt, Leib nicht aufgetrieben. Der ganze Unterleib bei Berührung schmerzhaft. Besonderer Schmerz oder irgend welches Exsudat in der Ileocöcalgegend nicht nachweisbar. Puls 84, Temp. 40. Letztere spricht natürlich trotz Allem mit grosser Entschiedenheit für einen einfach entzündlichen Process. — Therapie: Eisblasen auf den Leib, Eis und Portwein per os, Opium und Morphinum in reichlicher Menge. — Dennoch hält das Kothbrechen bis zum 29. 11. an, während der Unterleib sich immer mehr auftreibt; am genannten Tage verliert das Erbrochene zum ersten Male seinen fäculenten Character. Der Puls bleibt dauernd gut, die Temperatur geht allmählig herunter. — 8. 12. reichlicher Stuhl. — Exsudat war zu keiner Zeit nachweisbar. — Schnelle Genesung.

Alle diese Fälle zeigen gegenüber denen, die schliesslich eine Operation nothwendig machten, das Eigenthümliche, dass, trotz anhaltendem fäculenten Erbrechen, der allgemeine Kräftezustand keine Besorgniss erweckte und Frequenz und Spannung des Pulses gut blieben. Dies zusammengehalten mit einem nicht allzu stürmischen Verlauf wird unter den meisten Umständen zu einem abwartenden Verhalten auffordern müssen, natürlich bei sorgfältigster Beobachtung des Kräftezustandes und unter steter Bereitschaft zum sofortigen Einschreiten. Erhöhung der Temperatur gleich im

Beginn der Erkrankung ist wohl immer mit grosser Wahrscheinlichkeit auf einen perityphlitischen oder peritonitischen Process zu beziehen, wenn auch der directe Nachweis nicht gelingt, und verbietet jedenfalls zunächst jedes operative Vorgehen.

Eine relativ gut characterisirte grössere Gruppe von Ileusfällen wird durch diejenigen gebildet, die durch Darmcarcinom hervorgerufen werden. Theoretisch könnte man ja annehmen, dass jede Darmstenose aus irgend welcher Ursache die gleichen Erscheinungen machen würde. Aber einerseits kommen so enge Stricturen, wie sie zur Auslösung von Ileuserscheinungen nothwendig sein würden, fast nur am Rectum vor und sind dann sehr leicht zu diagnosticiren, andererseits ergeben Narbenstricturen, die sich in Folge von ulcerativen Processen entwickeln, doch immer so bestimmte anamnestiche Anhaltspunkte, dass sie von den carcinomatösen in der Regel leicht zu trennen sein werden, und füglich hier ausser Betracht bleiben können.

Erkrankungen an Ileus, die sicher oder mit grösster Wahrscheinlichkeit durch Darmcarcinom hervorgerufen wurden, habe ich in den letzten 7 Jahren (seit der Uebernahme der chirurgischen Abtheilung des Hamburger Krankenhauses) 9 gesehen. Bei 3 von ihnen konnte die Diagnose auf Carcinom durch die Section, die leider nicht gestattet wurde, allerdings nicht erhärtet werden, doch sprachen die Symptome so sehr für die genannte Annahme, dass ich die fraglichen Fälle wohl ohne Bedenken mit hier aufführen darf.

Als gemeinsames Characteristicum dieser durch Darmcarcinom hervorgebrachten Fälle von Ileus kann zunächst der Umstand betrachtet werden, dass fast ausnahmslos (unter den 6 sicheren Fällen 5 Mal, ausserdem in den 3 anderen) Schwierigkeiten in der Kothbewegung schon längere Zeit vorher bestanden und vielfach ärztliche Behandlung nothwendig gemacht hatten. Wiederholt (bei 3 Kranken) waren sogar Perioden länger dauernder Obstipationen mit schweren Ileuserscheinungen vorausgegangen, die bei Nahrungsenthaltung und Opiumbehandlung nach 8, nach 11, einmal selbst erst nach 25 Tagen sich wieder lösten und Zeiten relativen Wohlbefindens Platz machten. Es ist begreiflich, aber freilich recht bedauerlich, dass der Patient stets und nicht selten auch der Arzt sich durch solche Erfahrungen in eine falsche Sicherheit wiegen lassen und nun bei einem neuen Ileusanfall die schliesslich doch nothwendige

Operation bis über die zulässige Grenze hinaus aufschieben; gerade der umgekehrte Schluss würde der richtige sein, der nämlich, dass es nothwendig ist, einen Patienten, der an Symptomen von Darmstenose gelitten und einer so schweren Gefahr kaum entronnen ist, nach gründlicher Entleerung des Darmes einer genauen specialistischen Untersuchung in Chloroformnarcose zu unterwerfen, wobei ja dann wohl in der Regel ein vorhandenes Darmcarcinom entdeckt, seine Exstirpationsfähigkeit festgestellt und die Operation selbst unter günstigen Verhältnissen würde vorgenommen werden können. Dass die Prognose der queren Darmresection bei Carcinomen gerade in solchen Fällen, die ohne irgend welche Zeichen von Darmcatarrh und Ulceration verlaufen, die Ernährung so gut wie gar nicht stören und sich überhaupt erst bemerklich machen, wenn die Verengerung des Darmlumens schon einen sehr hohen Grad erreicht hat, häufig eine recht gute sein wird, geht aus mehreren der unten mitgetheilten Krankengeschichten hervor, in denen nach dem tödtlichen Ausgang die Darmerkrankung sich als eine räumlich ausserordentlich beschränkte erwies und keinerlei Drüsenerkrankungen oder sonstige Metastasen gefunden wurden.

Aus dem Gesagten geht weiter schon ein zweites hervor, was als charakteristisch für die organischen Verengerungen des Darmlumens betrachtet werden kann, das ist die meist ausserordentlich viel mildere Reaction, theils des Allgemeinzustandes des Körpers, theils des Darmcanals selbst auf den gänzlichen Verschluss seiner Lichtung, zum grossen Unterschied von den Fällen plötzlicher Abknickung oder gar wirklicher Einschnürung bis zur Beeinträchtigung der Blutcirculation. Später Eintritt und zuweilen, bei geeigneter Behandlung, Tagelang hintereinander wieder gänzlich Aufhören des Erbrechens, auffallend geringer Collaps, geringer Schmerz, ja, in einzelnen Fällen selbst noch ein relativ behagliches Befinden bei schon trommelartig aufgetriebenem Leibe lassen häufig den Kranken sowohl wie den Arzt den Ernst der Lage verkennen und den Gedanken an eine Operation weit hinausschieben, bis es eben zu spät ist. So schlägt gerade dieser mildere Verlauf nur zu oft zum Unheil des Kranken aus. Denn wenn nun schliesslich doch der deutlicher werdende Verfall der Kräfte, der immer elender werdende Puls gebieterisch zur Operation als dem ultimum refugium drängen, so kann meist von einer Radicaloperation im gegebenen Mo-

ment überhaupt nicht mehr die Rede sein und auch die Anlegung eines künstlichen Afters bleibt ohne dauernden Nutzen. Die ohnehin meist ja im höheren Alter stehenden Patienten erholen sich nicht wieder, sind nicht wieder zum Essen zu bringen und gehen unter zunehmender Schwäche nach 8—14 Tagen zu Grunde.

Also auch hier gilt es: Frühe Diagnose! damit womöglich die Operation stattfinden kann zu einer Zeit, wo nicht bestehender Ileus die Prognose zu einer so unendlich viel schlechteren gestaltet.

Dem geschilderten Typus entspricht der Verlauf des Ileus, der durch Darmcarcinom hervorgerufen wird, freilich nicht ganz ausnahmslos. Einen sehr bemerkenswerthen Beweis dafür erlebte ich in folgendem Falle:

16. Richard Kaden, 30 Jahre alt, am 11. 10. 86 auf die innere Abtheilung des Hamburger Krankenhauses aufgenommen, früher angeblich ganz gesund, leidet seit 8 Tagen an Stuhlverstopfung, seit 6 Tagen an Kothbrechen. Sehr stark aufgetriebener Leib. Temp. 37,6, Puls 120, Resp. 24. — 11. 10. Mittags 2 Darmpunctionen mit feiner Canüle, die wenig Wirkung haben. Eis, Kaffee, Cognac, Opium. — 13. 10. Kein Erbrechen, sonst Stat. idem. — 14. Nachts häufiges Kothbrechen, rasch zunehmender Collaps. Puls sehr klein, 100. Pat. auf die chirurgische Abtheilung verlegt. Anus praeternaturalis am Coecum entleert reichlich flüssigen Koth. — 15. 10. Zunehmender Collaps. Puls 132. — 16. 10. Tod. — Die Section ergiebt ein ganz kurzes, nur 2—3 Ctm. langes Carcinom des Colon descendens dicht unterhalb der Flexura coli sin., mit der hinteren Beckenwand bereits verwachsen und so eng, dass man nur die Spitze des Zeigefingers mit Mühe hineindrängen kann.

Alle meine übrigen Beobachtungen characterisiren indessen, wie gesagt, den eben geschilderten Verlauf als eine seltene Ausnahme. Es sind folgende:

17. Frau B., 62 Jahre alt. Wohlbeleibte, kräftige Frau. Nach wiederholten anhaltenden Verdauungsstörungen und Schwierigkeiten in der Kothentleerung Obstructio alvi totalis seit dem 7. Aug. 1880. Längere Zeit leidliches Befinden bei Beeftea, Wein, Opium; dann aber nehmen die Beschwerden zu, Kothbrechen tritt ein und der Puls wird kleiner. Eine Operation wird vorgeschlagen und am 12. 9., am 36. Tage der Stuhlverhaltung, zugegeben und ausgeführt. Leib enorm aufgetrieben, Puls noch relativ gut, so dass ich damals (was nach meinen heutigen Anschauungen ein entschiedener Fehler war) die Radicaloperation versuchen zu dürfen glaubte. Schnitt in der Linea alba. Eine Dünndarmschlinge wird hervorgezogen und der ganze Darm revidirt, so dass immer das gesehene Stück sofort wieder reponirt wird. Schliesslich findet sich das Hinderniss in Gestalt eines Carcinoms genau an der Flexura coli dextra, unbeweglich mit der Umgebung verwachsen, durch die Leber ge-



deckt, an absolut unzugänglicher Stelle. So blieb nichts übrig, als die tiefste Dünndarmschlinge einzunähen. Doch erfolgte der Tod an Collaps nach zwölf Stunden, trotz relativ gutem Puls unmittelbar nach der Operation. — Aller Wahrscheinlichkeit nach hätte die einfache Anlegung eines künstlichen Arters der Kranken noch längere Zeit das Leben gerettet.

18. Frau D., 52 Jahre alt. Nach wiederholten Verdauungsstörungen, vorwiegend mit dem Charakter der Erschwerung der Stuhlentleerung und der Flatulenz, völlige Obstipation seit dem 12. 6., Ileus seit dem 17. 6. Enorm aufgetriebener Leib, strenge Diagnose nicht zu stellen. Bei leidlichem Puls Colotomie am 21. 6. Guter Verlauf. Eine Untersuchung in der Narkose etwa 6 Wochen später ergibt ein nicht operirbares Carcinom der Flexura coli dextra und deutliche Metastasen in der Leber. Patientin stirbt Ende October.

19. Frau O., 54 Jahre alt. Kräftige, gut genährte Frau. Seit 2 Jahren wiederholt Verdauungsbeschwerden und träger Stuhl, wogegen mit gutem Erfolge Brunnenkuren in Kissingen und Marienbad gebraucht wurden. Seit Anfang Juli 1885 hartnäckige Verstopfung, aus der Anfangs wegen des relativ guten Allgemeinbefindens wenig gemacht wurde. Mitte Juli noch einmal eine mässige Stuhlentleerung, dann völlige Obstipation. Erbrechen stellt sich ein und steigert sich am 28. 7. zu Kothbrechen, welches aber bei absoluter Diät und Opium wieder nachlässt. 31. 7. neues Kothbrechen, Puls fängt an nachzulassen. Vorschlag eines operativen Eingriffes gemacht und angenommen. Ich sehe sie zum ersten Male Abends 9 Uhr, finde noch ziemlich guten Puls und setze die Operation auf 7 Uhr Morgens des nächsten Tages fest. In der Nacht plötzlicher Tod in einem heftigen Anfall von Kothbrechen. — Die Section ergibt eine 2 Ctm. lange carcinomatöse Stricture des Colon descendens, vollkommen frei beweglich, nirgends verwachsen; keine Mesenterialdrüse ist inficirt, nirgends eine Metastase zu entdecken.

20. Herr G. R., 80 Jahre alt. Sehr kräftiger, robuster, trotz seines hohen Alters ungemein geistesfrischer und thätiger Herr, bisher mit Ausnahme gelegentlicher Schwierigkeiten in der Kothentleerung, die immer leicht durch ein Abführmittel gehoben wurden, ganz gesund und von frischem Aussehen. Namentlich hat auch keine Abmagerung in letzter Zeit stattgefunden. — Nach einer etwas reichlicheren Mahlzeit am 26. 12. 84 absolute Obstructio alvi, sehr bald von Erbrechen gefolgt, das allmählig, trotz absoluter Diät und Opium, einen fäculenten Charakter annahm. Als ich ihn am 9. 1. 85 zum ersten Male sah, fand ich ihn bei guten Kräften, sehr wenig beschleunigtem, noch kräftigem Puls, aber mit enorm aufgetriebenem Leibe und ziemlich hochgradiger Athemnoth. Colotomie am 10. 1. Guter Verlauf. Pat. erholt sich, trägt eine Gummipelote, die ihm freilich immer ziemlich viel Beschwerden macht, und geht sogar seinen Geschäften wieder nach. — Am 1. 10. 85, nachdem ich den Pat. Monatlang nicht gesehen, werde ich plötzlich zu einer eiligen Consultation geholt. Der alte Herr hatte mehrere Tage wenig oder gar keinen Stuhl gehabt, obwohl bis dahin der künstliche After gut functionirt hatte und die Oeffnung bequem für den Zeigefinger durchgängig war.

Heute früh, während des Ankleidens, empfindet er plötzlich einen sehr lebhaften Schmerz im Unterleibe, der von schwerem Ohnmachtsgefühl gefolgt war. — Ich fand ihn ganz collabirt, fast pulslos, mit kaltem Schweiß bedeckt. In dem aufgetriebenen Leibe eine Menge freier Flüssigkeit, die nur von einer Darmruptur herrühren konnte. Die Prognose war natürlich letal und der Tod trat schon Mittags 12 Uhr ein. — Die Section ergab ein kleines, ganz frei bewegliches, nicht ulcerirtes, ringförmiges Carcinom am S Romanum, etwa in der Höhe des Beckeneinganges. Nirgends eine Infiltration der Mesenterial- oder Retroperitonealdrüsen, nirgends Metastasen. Die ganze Bauchhöhle war mit flüssigem Koth gefüllt. An dem immer noch stark ausgedehnten Colon descendens fand sich ein etwa  $1\frac{1}{2}$  Ctm. langer Riss in der ganz gesunden Darmwand, etwa handbreit über dem Carcinom. — Offenbar hatte sich bei Lebzeiten irgend ein Ventilmechanismus ausgebildet, vermöge dessen der Darminhalt an der seitlichen Oeffnung im Coecum vorbei in den peripheren Darmtheil getrieben wurde, aber nicht wieder zurücktreten konnte. Wie derselbe zu Stande gekommen, blieb völlig unklar. Intra vitam war der Weg aufwärts und abwärts vom Anus praeternaturalis ab für den Finger bis zuletzt ganz frei und an der Leiche war ebenfalls kein Hinderniss zu entdecken.

In diesem Falle war, mit Rücksicht auf das hohe Alter des Patienten, von jedem Gedanken an eine Radicaloperation abgesehen worden. Aus diesem Grunde war auch auf eine spätere Untersuchung in Chloroformnarcose, die zur Stellung der Diagnose nothwendig gewesen sein würde, nicht gedungen worden.

21. Frau K., 65 Jahre alt, wohlgenährt und kräftig, bisher im Allgemeinen gesund, leidet seit einem Jahre an Neigung zur Obstipation, die sich im Januar 1887 zur völligen Obstruction steigert. Es gesellt sich Erbrechen und schliesslich Kothbrechen in der Art dazu, dass geradezu geformte Stühle per os entleert werden. Die Untersuchung ergab damals eine resistente und schmerzhafteste Stelle dicht über dem Nabel, die an ein Carcinom des Colon transversum denken liess. — Die auf H. Curschmann's Rath zunächst eingeschlagene Therapie, forcirte Lufteinblasungen in den Mastdarm, hatte Anfangs durch eine Reihe von Wochen den Erfolg, dass jedesmal unter einem bestimmten, charakteristischen, schmerzhaften Gefühl bei einem gewissen Grade der Spannung das Hinderniss wich und von der Kothsäule passirt wurde. Dann folgten einige Tage Ruhe, bis neue Obstipation und neues Kothbrechen kam und wieder die forcirte Lufteinblasung Hülfe brachte. — Dabei kam Pat. aber doch herunter und schliesslich versagte auch die Einblasung den Dienst. — Am 17. März consultirt, fand ich eine ziemlich wohlbeleibte, aber blass und angegriffen aussehende Frau mit sehr stark aufgetriebenem Leibe. Puls ziemlich klein, weich, wenig beschleunigt. Die vorgeschlagene Colotomie wurde bereitwilligst zugestanden und am nächsten Tage ausgeführt. Der Erfolg war zunächst, trotz anfänglicher reichlicher Kothentleerung aus der künstlichen Darmöffnung, insofern kein

guter, als Pat. in der ersten Woche nach der Operation nicht nur absolut keine Nahrung bei sich behielt, sondern auch, als sie mehrere Tage nur per Clyma ernährt wurde, trotzdem sehr reichliche Quantitäten Galle ausbrach. Nachdem die anfängliche Besorgniss vor einer Peritonitis geschwunden war, schien es am wahrscheinlichsten, dass Verwachsungen des angenommenen Carcinoms des Quercolons mit dem Duodenum im Bereiche des letzteren eine Schwierigkeit für die Fortbewegung des Darminhaltes geschaffen haben möchten, die vielleicht durch die Fixation des Coecum an die Bauchdecken weiter gesteigert worden war. Es wurde nun versucht, durch Lufteinblasungen in den Mastdarm eine Einwirkung auf diese vermuthete Abknickung auszuüben. Das gelang in überraschender Weise. Wurde Morgens und Abends der Dickdarm aufgeblasen, so blieb das Erbrechen aus und der künstliche After functionirte nun in normaler Weise. — Nachdem 6 Wochen später die Pat. sich sehr erholt hatte, wurde zur Laparotomie geschritten, um das Hinderniss radikal zu beseitigen. Indessen fand sich an der verdächtigen Stelle kein Carcinom, sondern die Residuen einer chronischen Peritonitis, verklebte Darmoonvolute, zusammengeballtes, verdicktes Netz und in der That Stränge, die mit dem Duodenum verwachsen waren und wohl die Ursache des Erbrechens nach der ersten Operation gewesen sein konnten. Nachdem ich mich, nach mühsamem Entwirren des zusammengeballten Knäuels und Befreiung des Duodenum aus seiner Umstrickung, überzeugt hatte, dass hier weder ein Carcinom vorhanden, noch überhaupt ein Hinderniss für die Kothbewegung im Colon transversum nachzuweisen war, wurde letzteres schliesslich in Gestalt eines Carcinoms des Colon ascendens, hart unter der Flexura coli dextra, entdeckt.

Ich kann mir den Vorwurf nicht ersparen, dass ich bei genauer Untersuchung der Bauchorgane mit dem in den künstlichen After eingeführten Finger den wahren Sitz des Carcinoms vor der Operation hätte entdecken müssen. Der Schnitt hätte dann, anstatt in der Linea alba, wohl so angelegt werden können, dass von ihm aus nicht nur die Trennung der Verwachsungen, die ja jedenfalls nöthig gewesen wäre, sondern auch die Extirpation des Carcinoms möglich gewesen wäre. An letztere war aber von dem Medianschnitt aus nicht zu denken. Die Operation hatte zudem bereits zwei Stunden gedauert — jetzt noch mit einem neuen Bauchdeckenschnitt oder mit Hinzufügung eines Querschnittes die mühsame und langwierige Darmresection durchzusetzen, würde über die Kräfte der Kranken gegangen sein. So blieb nichts übrig, als sich einstweilen mit dem erreichten Resultate zu begnügen und die Darmresection für eine dritte Operation aufzusparen.

Die Operation wurde gut ertragen; die Trennung der Verwachsungen hatte den gewünschten Erfolg, dass jede Brechneigung verschwunden war. Pat. gewann zwar nur langsam an Kräften, doch hoffte ich, Ende Juni die dritte und letzte Operation wagen zu dürfen. Mit einem leichten Bogenschnitt, ertsprechend dem Verlauf des Colon ascendens, wurde letzteres vom künstlichen After aus blosgelegt und ohne allzu grosse Schwierigkeiten die Resection des carcinomatösen Stückes und die Wiedervereinigung der Darmenden angeführt. Der Darm wurde alsdann reponirt und die Wunde ge-

schlossen. — Leider entsprach der Erfolg nicht unseren Hoffnungen. Pat. ging am 3. Juli, 5 Tage nach der Operation, ohne eigentliche Zeichen von Peritonitis, an zunehmender Schwäche zu Grunde. Eine Section wurde leider nicht gestattet.

In den folgenden Fällen ist die Diagnose auf Carcinom durch eine Autopsie nicht bestätigt:

**22.** Herr M. P., 45 Jahre alt, leidet seit 2 Jahren an häufiger Obstipation, die zuweilen sehr hartnäckig wurde und einmal bereits zu Ileuserscheinungen geführt hat. Damals (vor circa 1 Jahre) ging, bei abwartender Behandlung, der bedrohliche Zustand vorüber, und Pat. befand sich seitdem bei sehr vorsichtiger Diät und fortwährender Sorge für weichen Stuhl ganz wohl. — Ende Sept. 1883 kam es ohne besondere erkennbare Ursache abermals zu hartnäckiger Verstopfung. Nach 4 Tagen kam es zu Erbrechen, nach 8 Tagen zu Kothbrechen. Zur Consultation gerufen, fand ich den Leib aufgetrieben, den Puls ziemlich klein, das Allgemeinbefinden reducirt, aber nicht gerade schlecht. Ich rieth zur Operation, die für den nächsten Tag festgesetzt wurde, und hatte die Absicht, die Radicaloperation zu machen, die bei dem Kräftezustand des Kranken wohl noch anging. Als ich am nächsten Morgen indessen kam, wurde ich mit der Botschaft empfangen, dass in der Nacht eine enorme Menge Flatus und auch etwas Stuhl abgegangen sei, so dass jetzt wohl Hoffnung sei, dass die Operation vermieden werden könne. Unter diesen Umständen war ja selbstverständlich Abwarten geboten. Leider erwiesen sich aber diese Hoffnungen als trügerische. Die Darmentleerungen wiederholten sich trotz aller Bemühungen, sie zu befördern, nicht, und 8 Tage später blieb doch nichts übrig, als zur Operation zu schreiten, jetzt freilich unter wesentlich schlechteren Bedingungen und in einem Zustande des Pat., der nur noch an die Anlegung eines künstlichen Afters denken liess. — Ich schnitt auf das Coecum ein, fand dasselbe prall gefüllt, nähte es an und öffnete es. Eine enorme Menge Koth und Gas wurde entleert und der Verlauf war zunächst ein überaus befriedigender. Der Kranke erholte sich zusehends, hatte blühenden Appetit und war sehr heiterer Stimmung. Als er sich indessen am Morgen des 10. Tages nach der Operation im Beisein seines Arztes im Bett aufrichtete und sein gutes Befinden rühmte, collabirte er plötzlich und war in wenigen Minuten todt. Ob eine Darmruptur oder eine Lungenembolie seinem Leben ein Ende gemacht hat, ist unsicher, da die Verwandten, Juden strenger Richtung, keine Section zugaben.

**23.** Frau V., 66 Jahre alt. Magere, elend aussehende Frau, seit Jahren an chronischer Verstopfung leidend. Im August vorigen Jahres eine 11 tägige Periode gänzlicher Obstruction mit Erbrechen. Seitdem ist nur mit grösster Mühe und unter Beobachtung der vorsichtigsten Diät ein leidliches Befinden erhalten worden. Eine vorgeschlagene Untersuchung in Narcose hat Pat. stets mit grösster Energie zurückgewiesen. — Ende Januar 1887 sah ich sie zum ersten Male, nach einer Periode 17 tägiger fast absoluter Verstopfung, die nur hin und wieder durch Flatus und Abgang unbedeutender Kothbröckel unterbrochen gewesen war. Der Leib war stark aufgetrieben, der Puls relativ gut, das Befinden bei Beschränkung der Nahrung auf einige Löffel Thee und

Beeftea nicht eben schlecht, zuweilen sogar relativ behaglich. Die vorgeschlagene Operation wurde rundweg verweigert. — So ging es weiter bis zum 11. 2., wo die sehr entschiedene Abnahme der Kräfte der Kranken selbst so deutlich wurde, dass sie nun die Operation verlangte. Das Cöcum fand sich leer, doch konnte der künstliche After an einer ziemlich peripher gelegenen Dünndarmschlinge angelegt werden. Trotz guter Function desselben erholte sich indessen die Pat. nicht mehr. Es zeigte sich nicht die leiseste Regung von Appetit, fast jede Nahrungsaufnahme wurde verweigert und am 16. 2., 5 Tage nach der Operation, trat der Tod ein. Die Section wurde von den Angehörigen nicht gestattet.

24. Frau B. K., 69 Jahre alt, eine abgemagerte, sehr angegriffen aussehende Dame, an träger Verdauung seit vielen Jahren leidend, ist seit 12 Tagen total obstruirt, hat wiederholt gebrochen, in den letzten Tagen mit faculentem Geruch. Der Meteorismus beschränkt sich in auffallender Weise auf die mittleren Partien des Unterleibes, während die Flanken und die Magengegend frei bleiben. Puls klein, Allgemeinbefinden elend, grosse Schwäche. — Operation am 13. 3. 87. Cöcum leer, Annähen einer Dünndarmschlinge, die sich im weiteren Verlauf als ziemlich tief gelegen erweist, da z. B. genossene Milch in gut verdaulichem Zustande abgeht. Trotz anfänglich gutem Verlauf entwickelt sich kein rechter Appetit, die Schwäche nimmt zu und Pat. geht am 27. 3. marastisch zu Grunde. Section nicht gestattet.

Das Gesamtergebniss ist demnach bei der Gruppe der Carcinome ein noch weit traurigeres, als bei der der acuteren Darmverschliessungen. Von allen ist nur einem Patienten (No. 20) durch die Operation ein nennenswerther Dienst geleistet worden, indem sein Leben um 10 Monate verlängert wurde. In Fall 18 betrug die Verlängerung des Lebens freilich auch 4 Monate, im Fall 21  $3\frac{1}{2}$  Monate, doch war bei beiden das Resultat nicht hoch anzuschlagen, da sie zu keiner Zeit zu dem Gefühl einer relativen Genesung kamen, wie es doch der unter 20 aufgeführte Kranke immerhin hatte.

Trotzdem glaube ich unter den Fachgenossen kaum einem wesentlichen Widerspruch zu begegnen, wenn ich aus den dargelegten Erfahrungen nur den Schluss ziehe, dass bei rechtzeitigem Eingreifen mancher an Darmkrebs Leidende dem Tode entrissen werden könnte. An die Herren Collegen von der inneren Medicin kann ich nur die dringende Bitte richten, in allen Fällen von auffallend hartnäckiger Obstipation die Möglichkeit eines Darmcarcinoms im Auge zu haben und rechtzeitig auf eine eingehende Untersuchung in Narcose zu dringen. Eine solche wird absolut obligatorisch, wenn es bereits zu vorübergehenden Zuständen von Ileus gekommen war.

XXX.

## Beiträge zur Endoskopie der männlichen Harnblase.

Von

**Dr. Max Nitze**

in Berlin.<sup>1)</sup>

(Hierzu Tafel VIII und Holzschnitte.)

---

Trotzdem von verschiedener und von berufenster Seite wiederholt auf die hohe Bedeutung der electro-endoskopischen Untersuchungsmethode für die Diagnostik dunkeler Blasenkrankheiten hingewiesen ist, wird dieselbe bis jetzt nur wenig, nur von vereinzelt Forschern angewandt.

Die Ursache für diese auffallende Thatsache ist zweifellos darin zu suchen, dass die bisher benutzten Instrumente kostspielig und ihre Anwendung mit nicht unbedeutenden technischen Schwierigkeiten verbunden waren. Beides, der hohe Preis der Instrumente sowohl, wie die Schwierigkeit ihrer Handhabung wurden durch die Natur der Lichtquelle bedingt, deren wir uns bei der Construction der früheren Instrumente bedienen mussten. Als solche diente bekanntlich ein Platindraht, der während der Dauer der Untersuchung durch einen galvanischen Strom weissglühend erhalten wurde. Da nur ein wirklich auf der höchsten Stufe des Weissglühens, hart vor dem Durchschmelzen befindlicher Platindraht ein genügend helles Licht liefert, war ein absolut constanter Strom von ganz bestimmter Stärke nothwendig. Ein solcher lässt sich aber nur durch eine für den Arzt sehr lästige Batterie erzielen; am geeignetsten zeigten sich immer noch die Bunsen'schen Ele-

---

<sup>1)</sup> Im Auszuge vorgetragen am 3. Sitzungstage des XVI. Congresses der Deutschen Gesellschaft für Chirurgie zu Berlin, 15. April 1887.

mente. Um weiterhin dem Strome mit der grössten Feinheit die im einzelnen Falle nothwendige Stärke geben zu können, bedurfte man noch eines Rheostaten. Eine Wasserleitung, die das Instrument in seiner ganzen Länge durchzog, verhinderte endlich eine Erwärmung durch den glühenden Platindraht.

Wurden so die Instrumente durch ihre complicirte Construction theuer, so wurde ihre Benutzung durch den umständlichen Nebenapparat, besonders aber durch das für jede einzige Untersuchung nothwendige Füllen der Batterie für den Arzt sehr erschwert.

Schon in meiner ersten Veröffentlichung<sup>1)</sup> habe ich auf diese Schwierigkeit hingewiesen, welche die Benutzung eines glühenden Platindrahtes als Lichtquelle im Gefolge hat. Ebenfalls in einer meiner ersten Veröffentlichungen<sup>2)</sup> habe ich mir die spätere Benutzung der Edisonlampen, von denen damals die erste Kunde nach Europa kam, für meine Instrumente reservirt. Nur durch ihre Anwendung konnte ich hoffen, die Instrumente einfacher und wohlfeiler zu gestalten und die von mir begründete electro-endoskopische Untersuchungsmethode der männlichen Harnblase weiteren ärztlichen Kreisen zugänglich zu machen.

Sobald die Edisonlampen in ihrer kleinsten Form, als sog. Mignonlämpchen, im Handel zu haben waren, habe ich Versuche mit denselben angestellt und die betreffenden Modelle angefertigt. Diese Versuche sind niemals unterbrochen worden. Schon im Sommer 1886 habe ich mir zu diesem Zwecke besonders geformte Lämpchen von einer Berliner Firma anfertigen lassen. In dem am 1. März 1887 erschienenen Hefte der „Illustrierten Monatsschrift der ärztlichen Polytechnik“ habe ich endlich die definitive Construction des mit einem Mignonlämpchen versehenen Kystoskopes beschrieben und durch Zeichnungen erläutert. Das unveränderte Manuscript dieses Aufsatzes ist der betreffenden Redaction schon im Januar übergeben worden.

Ich sehe mich gezwungen, diese Daten ausführlich zu erwähnen, um durch sie auch an dieser Stelle zu zeigen, dass mir, sowohl was den Beginn meiner Versuche, wie den Zeitpunkt der


<sup>1)</sup> Wiener med. Wochenschrift. 1879. No. 24.

<sup>2)</sup> Deutsche Patentschrift. 6853.

Veröffentlichung anbetrifft, auch für diese letzte, praktisch so wichtige Modification meiner Instrumente die unbedingte Priorität gebührt.

Man kann die Mignonlämpchen in zweierlei Weise im Schnabel des Instrumentes anbringen: 1) indem man sie so fasst, dass der zum Durchtritt der Lichtstrahlen unbedeckt gelassene Theil ihrer Glaswandung einen Theil der äusseren Oberfläche des Instrumentes bildet, oder 2) indem man ganz kleine Lämpchen anwendet und dieselben in der Achse des metallenen Schnabels anbringt, dessen Fenster durch einen durchsichtigen Körper, z. B. eine Bergkrystallplatte, geschlossen ist. Letztere liegt dann vor dem Lämpchen und schützt den Kranken vor der directen Berührung mit demselben. Auf den ersten Blick erscheint die zweite Anordnung die bessere zu sein. Ich selbst habe mir, wie oben erwähnt, schon im Sommer vorigen Jahres besondere Lämpchen anfertigen lassen, die in den mit einem Bergkrystall geschlossenen Schnabel des Instrumentes eingesetzt wurden. Es war das also eine ähnliche Anordnung, wie sie nachträglich die Firma Leiter angewendet hat. Bei näherer Prüfung aber erweist sich diese Construction als unvortheilhaft. Sie geht von der, wie ich gern einräume, naheliegenden aber falschen Vorstellung aus, dass solch ein kleines Lämpchen ein zerbrechliches Ding sei, das leicht springen und den Kranken durch Liegenbleiben der Glassplitter schädigen könne, wenn es nicht durch einen festeren durchsichtigen Körper geschützt werde. Prüft man aber die von besseren Firmen hergestellten Mignonlämpchen und eine dünne Bergkrystallscheibe auf ihre Festigkeit, so wird man zu seiner Verwunderung sehen, dass ersteres gegen die verschiedensten Formen der Gewalteinwirkung sich widerstandsfähiger erweist, als letzteres. Man kann das Mignonlämpchen einem ungemein hohen Druck aussetzen, dasselbe mit einer Gewalt, die bei ihrer Anwendung gar nicht in Frage kommen kann, auf spitze, harte Gegenstände aufstossen, ohne dass es gelingt, sie zu zerbrechen. Wie steht es aber mit der Erhitzung? Kann sie nicht im Verein mit plötzlichem, durch Bewegungen des Instrumentes bedingtem Temperaturwechsel ein Zerspringen der Lampe bewirken? Auch das ist bei den Lampen, deren wir uns für unsere Instrumente bedienen, völlig ausgeschlossen. Da demnach weder durch Stoss noch durch Erwärmung ein Zerspringen der Lämpchen zu befürchten





ist, erscheint jeder Schutz durch eine besondere Krystallplatte mindestens überflüssig.

Auf Grund dieser Erfahrungen habe ich mich nachträglich für die erste Anordnung entschieden und wende das Mignonlämpchen jetzt ohne jede schützende Bedeckung an. Man hat dann den Vortheil, grössere Lampen anwenden und dem Lichte einen freieren Austritt gestatten zu können. Weiterhin lässt sich auf diese Weise eine für den Arzt viel bequemere Anordnung hinsichtlich des Ersatzes durchgeglühter Lampen treffen.

Beistehende Zeichnung wird besser als lange Beschreibung die definitive Construction des neuen Kystoskopes erläutern.

Das Mignonlämpchen (e) ist zunächst in eine silberne Kapsel (f) gefasst, die mit einem ovalen Ausschnitt zum Austritt der Lichtstrahlen versehen ist. Nach unten endet die Kapsel mit einem Schraubengewinde, mittelst dessen sie auf den Schnabelstumpf (d) aufgeschraubt wird. Der nöthige Contact ist dann hergestellt und das Instrument zum Gebrauche fertig. Mit den stromleitenden Schnüren wird dasselbe durch eine Zange verbunden, die bei der Untersuchung auf die beiden vor dem Trichter befindlichen, gegen einander isolirten Ringe

aufgesetzt wird. Ein an dieser Zange angebrachter Schieber gestattet durch Vor- resp. Zurückschieben die Lampe nach Wunsch glühen oder erlöschen zu lassen.

In dieser Form ist das Kystoskop von einer grossen Zuverlässigkeit und jedenfalls dauerhafter, wie so manches vielgebrauchte chirurgische Instrument.

Bei der Anwendung ist nur darauf mit grösster Sorgfalt zu achten, dass man die Lampe nicht durch Anwendung eines zu starken, namentlich eines zu stark gespannten Stromes über Gebühr anstrengt. Bei einiger Uebung lernt man bald richtig Maass halten. Die Lampen geben dann ein schönes weisses Licht und bleiben lange brauchbar. Hat aber eine Lampe endlich bei längerem Gebrauche ihre Glühfähigkeit verloren, so lässt sie sich in einfachster Weise durch eine neue ersetzen: es braucht nur die Kapsel abgenommen und eine andere mit neuer Lampe aufgeschraubt zu werden, um das Instrument wieder functionsfähig zu machen. Es lässt sich keine einfachere und für den Arzt bequemere Anordnung denken. Das durchgeglühte Lämpchen kann dann aus der Kapsel entfernt und in letztere wieder eine neue Lampe eingekittet werden.

Bei der Untersuchung wird das Instrument dunkel eingeführt; sobald man fühlt, dass der Schnabel in die vorher mit Flüssigkeit angefüllte Blase eingedrungen ist, wird der auf der Zange befindliche Schieber vorgeschoben. Die Blaseninnenfläche wird dann in grosser Ausdehnung taghell erleuchtet. Nachdem die Besichtigung beendet ist, wird der Schieber wieder zurückgeschoben und das Instrument herausgenommen. Irgend welche Schädigung des Patienten durch Zerspringen der Lampe, durch Verbrennen etc. ist vollständig ausgeschlossen. Die geringe, von dem glühenden Kohlenbügel erzeugte Wärme wird durch das den Schnabel umgebende Wasser absorbirt.

So ist nun durch Benutzung der Mignonlampen das Kystoskop aus einem complicirten, technisch schwierigen, kostbaren Instrument mit einem Schlage ein einfach zu handhabendes, wohlfeiles geworden. Wasserleitung und Rheostat fallen jetzt ganz fort. Während früher für jede einzelne Untersuchung die so lästige Bunsen-Batterie gefüllt werden musste, bedient man sich jetzt am Besten einer

kleinen, von der Firma Hartwig in Berlin<sup>1)</sup> angefertigten Batterie, die aus 6 kleinsten Grenet'schen Elementen besteht. Dieselbe ist sehr handlich, stets zum Gebrauch fertig und lässt sich leicht transportiren.

Man kann auch kleine Accumulatoren benutzen, die sich besonders bei Untersuchungen in der Wohnung des Kranken eignen dürften und bequem in der Rocktasche mitgeführt werden können.

Ausser dieser so eben ausführlich beschriebenen Veränderung der Lichtquelle habe ich in der letzten Zeit noch andere Modificationen an den Instrumenten vorgenommen, die ich für wesentliche Verbesserungen halte. Ich zweifele nicht, dass durch diese Neconstructions die Ergiebigkeit der kystoskopischen Untersuchung eine noch grössere werden wird.

Es existirten bisher zwei verschiedene, nach meinen Angaben angefertigte Kystoskope. Bei dem ersten, in Fig. 1 abgebildeten, ist an der Concavität des Winkels, in dem Schnabel und Schaft zusammenstossen, ein Prisma angebracht, dessen hypotenutische Fläche als Spiegel dient. Durch dieses Instrument erblickt man die Theile der Blasenwand, die rechtwinkelig zu seiner Axe gelegen sind. Bei dem zweiten ist der Ausschnitt zum Durchtritt des Lichtes an der vorderen Seite des Schnabels angebracht und an der Convexität des Winkels, in dem Schnabel und Schaft zusammenstossen, ein Fenster angebracht, durch das man, durch das Rohr des Kystoskopes hindurchsehend, die geradeaus liegenden Partien erblickt.

Von diesen beiden Instrumenten war bisher nur das erste als wirklich brauchbar zu bezeichnen, während das zweite in der von der Firma Leiter ausgeführten Construction grosse Mängel darbietet; ein Umstand, der es begreiflich macht, dass das zweite Instrument bisher so wenig angewendet wurde, obgleich seine Benutzung in einer grossen Anzahl von Fällen indicirt ist.

Wohl kann man mit dem ersten, mit einem Prisma versehenen Instrumente durch geeignete Bewegungen, Vor- und Zurückziehen, Drehen um die Axe, trichterförmige Bewegungen, einen grossen Theil der Blasenwand, ja bei manchen Kranken die ganze Blaseninnenfläche zur Anschauung bringen. In vielen Fällen aber ist es

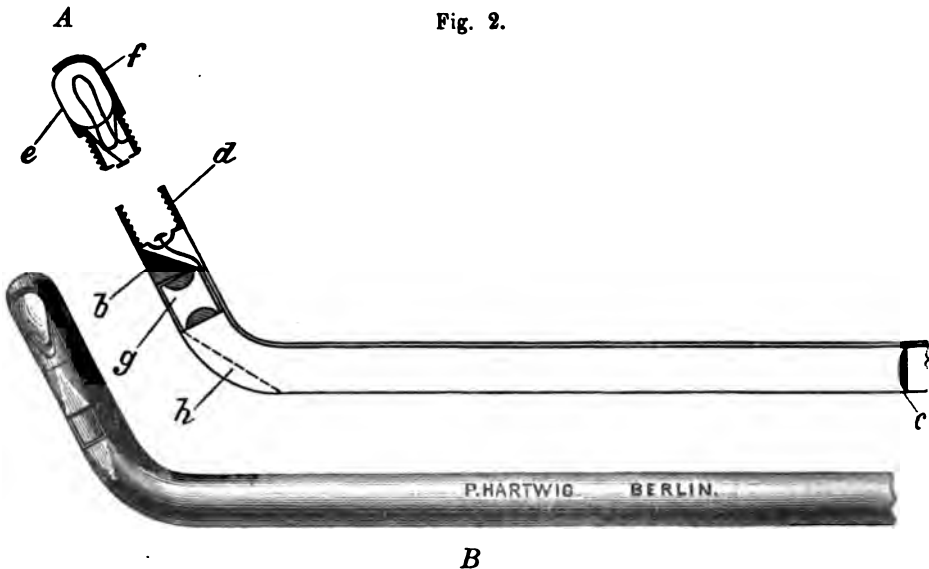
<sup>1)</sup> Diese Batterie ist für 45 Mark zu beziehen von P. Hartwig, Berlin, Markgrafenstrasse 79.

schwer, ja unmöglich, den Fundus und die angrenzenden Theile der oberen und seitlichen Blasenwand mit genügender Leichtigkeit zu übersehen. Zur Besichtigung dieser Partie ist es nämlich nothwendig, das äussere Ende des Instrumentes bei nach abwärts gerichtetem Schnabel sehr tief zu senken, was empfindlichen Kranken meist grosse Beschwerden verursacht. Namentlich aber bei Prostat hypertrophie werden die ausgiebigeren Bewegungen, die nothwendig sind, um mit diesem Instrumente auch die genannten Partien zu übersehen, unausführbar.

Um auch diese Theile unter vollster Schonung des Kranken zur Anschauung bringen zu können, wurde das zweite Instrument, durch welches man gerade hindurchsieht, von mir angeben.

Seine Anwendung ist von vorne herein indicirt in allen den Fällen, in denen wir auf Grund der Erscheinungen annehmen dürfen, dass sich der Sitz des Leidens im Fundus befinde; das gilt vor Allem von beweglichen Steinen, namentlich sobald sie eine gewisse Grösse übersteigen. Dieses so wichtige zweite Instrument bietet aber in seiner älteren Construction an der Stelle, wo Schnabel und Schaft zusammenstossen, in ähnlicher Weise eine scharfe Kante dar, wie das auch bei der Sonde prostatique von Désormeaux der Fall war. Es leuchtet ein, dass ein solcher scharfer Winkel der Anwendung des sonst so wichtigen Instrumentes hindernd im Wege stehen musste. Diese störende Kante zu beseitigen, schien mir bei der neuerlichen Aufnahme der ganzen Angelegenheit meine erste Aufgabe zu sein. Durch eine andere Anordnung des optischen Apparates und Einschaltung eines neuen Spiegels glaube ich meinen Zweck in der befriedigendsten Weise erreicht zu haben. Umstehende schematische Zeichnung (Fig. 2, A) dürfte die Verhältnisse leicht verständlich machen; b ist ein Prisma, dessen hypotenutische Fläche, mit einem Spiegelbelag versehen, das Bild des gegenüberliegenden Objectes zunächst auffängt. Dieses Bild wird dann durch das aus 2 starken Convexlinsen gebildete Objectiv g zusammengefasst und auf den an der Biegungsstelle im Instrument angebrachten Spiegel h geworfen. Durch eine in der Mitte des Schaftes angebrachte Linse c von entsprechender Brennweite wird das Bildchen an das äussere Ende des Rohres geworfen und hier wieder mit einer Lupe vergrössert. Man erhält auf diese Weise klare und lichtstarke Bilder des geradeaus liegenden Objectes

und übersieht bei mässiger Ausdehnung der Blase ohne Bewegung des Instrumentes mit einem Blick ein Schleimhautstück von der Grösse eines silbernen Fünfmarsstückes in grösster Deutlichkeit der Details. Bei dem so reconstruirten Instrumente ist die früher so störende Kante vollständig beseitigt. Wie ein Blick auf Fig. 2, B lehrt, welche die vordere Hälfte des Instrumentes in natürlicher Grösse zeigt, geht der Schnabel in den Schaft in sanftem Bogen über, so dass die Einführung in der zartesten Weise ausgeführt werden kann. Sobald das Prisma in die Blase eindringt, überblickt man den Blasenboden, bei tieferem Eingehen dann den Fundus und endlich die hintere Blasenwand. Durch seitliche Bewegungen lassen sich dann auch die hinteren Partien der seitlichen Wandungen zur Anschauung bringen.



Aber auch die beiden so eben beschriebenen Instrumente genügen noch nicht, um auch in allen Fällen ein genügendes Urtheil über die pathologischen Veränderungen der Blasenwandung zu bilden. Insbesondere sind es gewisse, in der Nähe der inneren Harnröhrenmündung gelegene, meist mit allgemeiner Hyperthrophie der Prostata einhergehende, mehr oder weniger selbständig in die Blase vorspringende Wucherungen, über die wir mit den bisher beschriebenen Instrumenten kein zutreffendes Urtheil erlangen können.

Mit dem zweiten Instrument, durch das wir die geradeaus liegenden Objecte erblicken, lassen sich diese Veränderungen, wie leicht verständlich, gar nicht zur Anschauung bringen, und mit dem Instrument, das uns die rechtwinklig zur Axe des Kystoskops gelegenen Partien zeigt, können wir uns wegen der allzu grossen Nähe des Prisma's an den betreffenden Partien auch kein richtiges Bild machen, da alle Theile eben in Folge ihrer zu grossen Nähe am Prisma so kolossal vergrössert erscheinen, dass eine richtige Schätzung der räumlichen Verhältnisse ausgeschlossen, ja den allergrössten Irrthümern Thür und Thor geöffnet ist.

Diese Theile in befriedigender Weise zur Anschauung zu bringen, kann nur dann gelingen, wenn das Prisma, dessen hypotenutische Fläche als Spiegel das Bild zuerst auffängt, sich in einer gewissen Entfernung von ihnen befindet. Bei unserem ersten Instrument ist das aber nicht möglich; schiebt man nämlich den Schnabel so tief in die Blase ein, dass die das Orif. urethr. int. umgebenden Partien der Blasenwand 1—2 Ctm. vom Prisma entfernt sind, so liegen sie nicht mehr im Gesichtsfelde.

Für diese Fälle habe ich nun ein drittes Instrument construiert. Dasselbe unterscheidet sich von dem zweiten, oben beschriebenen und abgebildeten dadurch, dass der Schnabel nur  $180^\circ$  um seine Axe gedreht ist. Der Ausschnitt zum Durchtritt der Lichtstrahlen und die freie Fläche des Prisma befinden sich also an der hinteren, beim eingeführten Instrument gegen die vordere Blasenwand gerichteten Seite des Schnabels. Sonst ist, wie gesagt, die optische Anordnung dieselbe wie bei unserem zweiten Instrument, so dass eine besondere Abbildung überflüssig ist. Zu bemerken ist nur noch, dass der Schnabel bei meinem dritten Instrument kürzer gearbeitet werden muss, um eine möglichst ungehinderte Drehung des in die Blase eingeführten Instrumentes zu gestatten. Die Untersuchung selbst wird mit dem dritten Kystoskop in folgender Weise ausgeführt: Sobald der Schnabel in die Blase eingedrungen ist, wird das Instrument noch so weit vorgeschoben, dass sich das Prisma  $1\frac{1}{2}$ —2 Ctm. von der inneren Harnröhrenmündung entfernt befindet. Dreht man das Instrument dann um seine Axe, so erblickt man nacheinander die Partien der Blaseninnenfläche, die das Orif. urethr. int. umgeben, in grösster Deutlichkeit der Details und, was von ganz besonderer Wichtigkeit ist, in ihren

wirklichen Grössenverhältnissen. Die auf diese Weise zur Anschauung zu bringende Partie der Blasenwandung repräsentirt eine kreisförmige Scheibe von 5—6 Ctm. Durchmesser, deren Centrum die innere Harnröhrenmündung darstellt.

Mit diesen 3 Instrumenten, die wir in Folgendem der Kürze halber als erstes, zweites, drittes bezeichnen wollen, wird es in allen Fällen, die überhaupt für die kystoskopische Untersuchung geeignet sind, gelingen, jeden Theil der Blaseninnenfläche in vollkommener Weise zur Anschauung zu bringen.

Das leistungsfähigste, dasjenige, das in günstigen Fällen überhaupt ausreicht, ist das erste; für alle die Fälle, in denen von vornherein der Verdacht besteht, dass das Gesuchte im Fundus befindlich sei, und ebenso in den Fällen, in denen der Fundus der Blase nebst den angrenzenden Partien mit dem ersten Instrument nur schwierig zur Anschauung zu bringen ist, wird man sich des zweiten Instrumentes bedienen. Das dritte Instrument endlich wird in den seltenen, aber wichtigen Fällen zu benutzen sein, in denen knollige Massen vom sogen. Blasenhalse ausgehen, über deren räumliche Verhältnisse wir uns nur dann ein Urtheil bilden können, wenn sich das Prisma in einer gewissen Entfernung vom Object befindet.

Selbstverständlich ist es nicht nothwendig, in jedem Falle der Reihe nach alle 3 Instrumente anzuwenden. Im Gegentheil gelingt es fast immer, mit einer Untersuchung alle wünschenswerthen Aufschlüsse zu erlangen. Nur in ganz seltenen Fällen wird es nützlich sein, mit einem zweiten Instrument das Resultat der ersten Untersuchung zu controliren, resp. zu vervollständigen. Es wird das um so seltener nothwendig sein, je mehr wir in richtiger Würdigung der Fälle von vornherein das geeignetste Kystoskop angewendet haben.

Dank diesen Neuconstructions<sup>1)</sup> haben die zur Ausübung der Kystoskopie dienenden Instrumente nun eine solche Einfachheit und Sicherheit der Construction, und andererseits eine solche

---

<sup>1)</sup> Diese Instrumente werden vom Berliner Instrumentenmacher P. Hartwig, Markgrafenstrasse 79, angefertigt. Im Interesse der Sache werde ich zunächst jedes Instrument vor der Ablieferung auf seine Brauchbarkeit prüfen.

Leistungsfähigkeit erlangt, dass eine Vervollkommnung nach dieser Richtung hin unwahrscheinlich ist.

So darf ich meiner tiefen Befriedigung darüber Ausdruck geben, dass endlich, nach langer Arbeit, der mechanische, der instrumentelle Theil der neuen Untersuchungsmethode erledigt ist, dass ich mich nun ganz dem Studium der durch das Kystoskop in grösster Klarheit zur Anschauung gebrachten pathologischen Prozesse der Blaseninnenfläche widmen kann.

Bevor ich zu diesem zweiten Theile meiner Arbeit übergehe, sei es mir gestattet, an dieser Stelle dagegen Verwahrung einzulegen, dass die zur Ausübung meiner Methode dienenden Instrumente in Verbindung mit meinem Namen oder ohne denselben nach dem Instrumentenmacher Leiter genannt werden. Eine solche Bezeichnung widerspricht ebenso den Thatfachen, wie dem Sprachgebrauch. Nur durch eine bisher unerhörte Agitation ist es dem Wiener Instrumentenmacher gelungen, einer falschen Darstellung der Verhältnisse vorübergehend Glauben zu verschaffen.

Lange ehe Leiter von der neuen Untersuchungsmethode eine Ahnung hatte, wurde das Kystoskop von mir am Dresdener Städt-krankenhaus zur Untersuchung Kranker angewendet. Vorher schon hatte ich Gelegenheit, das vollständig ausgeführte Instrument den Herren vom Königl. Sächsischen Landes-Medicinal-Collegium am Cadaver zu demonstrieren. Dasselbe besass schon damals alle die Eigenschaften, die es in seiner Neuheit characterisiren. Die Einführung der Lichtquelle in das zu untersuchende Hohlorgan war praktisch durchgeführt, ein glühender Platindraht beleuchtete die Blasenschleimhaut tageshell; die Wasserleitung verhinderte eine Erhitzung des Instrumentes. Schon damals war dasselbe mit dem optischen Apparat, der die Erweiterung des Gesichtsfeldes ermöglichte, versehen. Erst nachdem alle wesentlichen Schwierigkeiten gelöst waren, erst nachdem das Kystoskop sich zur Untersuchung Kranker brauchbar erwiesen hatte, habe ich dem Wiener Instrumentenmacher die weitere Anfertigung der Instrumente übertragen.

Was nun die oben beschriebenen neuerlichen Veränderungen betrifft, so habe ich auch hinsichtlich der Anwendung der Mignon-



lämpchen meine unbedingte Priorität oben durch Daten bewiesen; an diesen, von P. Hartwig unter meiner unmittelbaren Leitung hergestellten Instrumenten hat Leiter selbstverständlich keinen Antheil.

Für diejenigen zahlreichen Fachgenossen, denen unsere Untersuchungsmethode noch unbekannt ist, halte ich es für nothwendig, zunächst die Bedingungen zu erörtern, deren Erfüllung für eine erfolgreiche kystoskopische Untersuchung erforderlich ist. Es sind ihrer drei: Erstens muss die Harnröhre die für die Einführung des Kystoskops nöthige Weite haben; zweitens muss die Blase eine gewisse Capacität besitzen; drittens endlich muss es möglich sein, dieselbe wenigstens für die Zeit der Untersuchung mit einem durchsichtigen Medium anzufüllen.

Auf den ersten Blick scheinen diese Bedingungen die Anwendung der Kystoskopie sehr einzuschränken. Das ist aber in Wirklichkeit durchaus nicht der Fall. Ist eine Stelle der Harnröhre so eng, dass man eine mittelstarke Sonde, z. B. No. 21 oder 22. nicht hindurchbringen kann, so sollte sie so wie so erweitert werden. Sobald das geschehen ist, steht dem Einführen des Kystoskops nichts mehr im Wege. Es ist so mehr denn einer der mir zur Untersuchung zugeführten Patienten indirect durch die Kystoskopie geheilt worden. Beim Versuch, das Instrument einzuführen, zeigte sich eine vorher nicht vermuthete Verengung der Harnröhre. Ich rieth, dieselbe zunächst genügend zu erweitern. In dem Grade, als das geschah, schwanden die Beschwerden und waren, als die kystoskopische Untersuchung dann vorgenommen werden konnte, ganz beseitigt.

Schwieriger ist in einzelnen Fällen die zweite Bedingung zu erfüllen, die eine gewisse Capacität der Blase verlangt. Aber auch dieser ist, mit ganz seltenen Ausnahmen, zu genügen, da die Anfüllung der Blase zum Zweck der Untersuchung keine bedeutende zu sein braucht. Ich injicire immer nur 150 Ctm., eine gewiss nicht beträchtliche Ausdehnung, bis zu der man auch Anfangs ganz kleine Blasen durch vorsichtige Injection fast ausnahmelos erweitern kann.

Ein unüberwindliches Hinderniss für eine erfolgreiche Kystoskopie dagegen bietet bisweilen die profuse Absonderung von Blut oder Eiter dar. Ich selbst hatte im Beginn meiner Versuche be-

fürchtet, dass eine derartige Beimischung zum Urin, sobald sie einen höheren Grad erreicht, eine auch nur vorübergehende Klärung des die Blase erfüllenden Mediums unmöglich machen und so manchen schweren Fall von dunklem Blasenleiden für unsere Untersuchung ungeeignet machen würde. Wider eigenes Hoffen und Erwarten aber hat sich gezeigt, dass es auch unter sehr schwierigen Verhältnissen durch Ausspülungen und andere geeignete Maassregeln meistens gelingt, wenigstens vorübergehend ein genügend klares Medium herzustellen. Dasselbe braucht nicht absolut klar zu sein; auch bei leichter Trübung desselben erhält man bei Anwendung sehr intensiven Lichtes noch ganz brauchbare Bilder.

Was nun speciell die Blutungen anbetrifft, von denen man auf den ersten Blick annehmen sollte, dass sie jede endoskopische Untersuchung unmöglich machen, so ist ja bekannt, dass fast alle Blasenblutungen nach einer gewissen, oft allerdings langen Zeit verschwinden, um erst nach längerer oder kürzerer Pause wiederzukehren. Hier muss man sich bis zum Eintritt einer solchen blutfreien Zeit gedulden; die Geduld wird dann durch den präcisen Befund reichlich belohnt. Sehe ich meine Journale durch, so finde ich nur ganz wenige Fälle verzeichnet, in denen ich eine erfolgreiche Untersuchung von vornherein für ausgeschlossen erklären musste, oder in denen dieselbe resultatlos verlief; wohl aber findet sich eine ganze Anzahl von Fällen berichtet, in denen die kystoskopische Untersuchung, trotz der ungünstigsten Verhältnisse, ein befriedigendes Resultat gab. Von einigen der letzteren wird im Folgenden noch die Rede sein. Aber auch die Fälle, in denen wegen zu grosser Kleinheit der unausdehnbaren Blase oder wegen profuser Absonderung von Blut und Eiter eine endoskopische Untersuchung unmöglich ist, sind nicht immer der Kystoskopie verschlossen gewesen. Die Mehrzahl dieser Kranken datiren ihre Leiden lange, oft viele Jahre, zurück und hatten schon zu einer Zeit Beschwerden, in denen unsere Untersuchung wohl möglich war. Es ist nur zu spät; es ist die richtige Zeit für die Kystoskopie versäumt worden.

---

Nachdem wir in Vorstehendem die zur Ausübung unserer Untersuchung dienenden Instrumente kennen gelernt und die Grenzen

ihrer Anwendung festgestellt haben, werde ich in Folgendem alles Das zusammenstellen, was von Anderen und von mir mittelst der electro-endoskopischen Kystoskopie bisher geleistet worden ist, um am Schlusse auf Grund dieses Materiales die Bedeutung der Kystoskopie für Diagnose und Therapie zu erörtern.

Am leichtesten lässt sich selbstverständlich die gesunde Blase untersuchen. Hier genügt unser erstes Instrument vollständig. Unmittelbar nach dem Eintritt des Prisma in die Blase erblickt man die das Orificium urethrae int. begrenzende Falte als zarten Wulst, den man bei Drehung der Instrumente nach beiden Seiten hin verfolgen kann, bis er sich nach der unteren Circumferenz zu mehr und mehr verflacht und am Blasenboden unter normalen Verhältnissen nur schwach angedeutet ist. Führt man nun bei nach oben gerichtetem Schnabel das Instrument tiefer in die Blase ein, so kommen nach einander die vordere und obere Wand, sowie der oberste Theil der hinteren Wand in das Gesichtsfeld. An der oberen sieht man in schönster Weise die Luftblase, die auch ohne Absicht beim Katheterisiren oft mit eindringt, die ich aber absichtlich injicire, um in der sonst so einförmigen Blase einen Orientirungspunkt mehr zu haben. Durch Drehung um seine Axe und Vor- resp. Zurückschieben des Instrumentes lassen sich dann die seitlichen Wandungen und der vordere Theil des Blasenbodens einstellen. Um auch den Fundus zur Anschauung zu bringen, wird der Schnabel nach unten gedreht, das äussere Ende des Instrumentes möglichst gesenkt und letzteres dann vorsichtig tief eingeführt.

Die normale Blasenschleimhaut erscheint bei heller Beleuchtung in der überwiegend grossen Mehrzahl der Fälle von eigenthümlich blasser, gelb-rother Farbe, seltener zeigt sie eine rosa Färbung. Bei genügender Nähe des Prisma sieht man zierliche Gefässverzweigungen auf der glänzenden Schleimhaut, so dass dann eine grosse Aehnlichkeit mit Augenspiegelbildern entsteht. Die Einförmigkeit der Innenfläche wird in mehr oder weniger lebhafter Weise durch die Vorsprünge der inneren Schicht der Detrusorenbündel unterbrochen. Bald stellen dieselben nur leichte, hügelige Erhabenheiten, bald stärker vorspringende, sich vielfach kreuzende und in spitzem Winkel durchsetzende Falten dar. Letzteres ist besonders dann der Fall, wenn die Blase längere Zeit ein grösse-

res Hinderniss zu überwinden hatte; so nach Stricturen etc. Dann werden die sonst so gleichartigen Bilder der Blasenwandungen oft von einer grossen Mannichfaltigkeit. Als dicke, kräftig modellirte Balken springen die Muskelbündel der Vessie à colonnes in das Blasencavum vor. Die von den starken Balken begrenzten Felder werden durch kleine Muskelbündel wieder in Unterabtheilungen getheilt. Oft begrenzen die dickeren Trabekeln einen unregelmässigen Spalt, in den sich die Schleimhaut tief einsenkt. Wir haben es hier mit der ersten Andeutung eines Divertikel zu thun, von denen manche Blase eine grössere Anzahl theils fertig ausgebildeter, theils erst im Werden begriffener besitzt, so dass man in schönster Weise ihre allmälige Entstehung beobachten kann. Im Allgemeinen sind diese Divertikel nach meinen Untersuchungen häufiger, als man sonst wohl annimmt. Im endoskopischen Bilde stellen sie sich auf den ersten Blick als scharf umschriebene, wie mit dem Locheisen ausgeschnittene, dunkle Flecke auf der sonst normal gefärbten Schleimhaut dar, die bei wechselnder Stellung des Instrumentes eine verschiedene Gestalt zeigen, aus der runden in die halbmondförmige Form, resp. umgekehrt, übergehen. Blickt man näher zu, Fig. 3, Taf. VIII, so sieht man, wie die Schleimhaut an den Rändern glatt oder in radiale Falten gelegt in das Innere der Aussackung umbiegt. Bei geeigneter Beleuchtung und genügender Grösse der Divertikelöffnung gelingt es dann auch, die Höhle desselben selbst zur Anschauung zu bringen. Von den Divertikeln, die durch Einstülpung der Schleimhaut zwischen die hypertrophischen Muskelbündel entstanden zu denken sind, scheinen mir die allerdings viel selteneren Aussackungen streng zu sondern zu sein, die sich ohne begleitende Muskelhypertrophie, bei sonst glatter oder nur leicht gewellter Blaseninnenfläche finden. Wir haben die letzteren wohl als angeborene, im Gegensatz zu den erst beschriebenen, den erworbenen, zu betrachten.

Die Ureterenmündungen lassen sich in der Mehrzahl der Fälle mit Leichtigkeit zur Anschauung bringen. In seltenen Fällen ist es mir auch bei ganz gesunden Blasen und sonst günstigen Verhältnissen nicht gelungen; es ist das wohl nicht zu verwundern, weiss man ja, wie schlecht oft auch bei der Section nach Eröffnung der Blase die Ureterenmündungen zu sehen sind. Im Allgemeinen wird man sagen können, dass sich bei der endoskopischen

Untersuchung die Ureterenmündungen kräftiger markiren als am Cadaver. Meist erscheinen dieselben als eine mehr oder weniger lange, schlitzförmige Einkerbung, die sich auf der Mitte eines länglichen Wulste befindet. Erschwert wird das Suchen dann, wenn die Schleimhaut des Trigonum nicht ihre gewöhnliche Glätte darbietet, sondern durch Muskelvorsprünge, resp. kleine Divertikel uneben ist. Neben der beschriebenen regelmässigen Form bieten die Ureterenwülste und das Ligamentum interuretericum in einer, wenn auch kleinen Reihe normaler Blasen wesentlich andere Verhältnisse dar, so dass im endoskopischen Bilde die auffallendsten Formen entstehen, die auf den ersten Blick selbst einen Tumor vortäuschen können. Als Beispiel mag Fig. 8, Taf. VIII dienen, die das endoskopische Bild einer Ureterenmündung aus einer weiblichen Blase darstellt, die ich gemeinsam mit Herrn Collegen Hoffmann zu untersuchen Gelegenheit hatte.

Die catarrhalischen Veränderungen der Blase bieten die mannichfachsten Bilder dar. Wie an anderen Organen zeigen sich dieselben in Gefässinjection, in Wulstung der Schleimhaut und endlich in der Bildung von eiterigem und nekrotischem Belag.

Die Röthung und Gefässinjection erreicht den höchsten Grad beim acuten Blasenecatarrh. Selten ist dieselbe eine gleichmässige, meist eine fleckige oder streifige. In einem Falle war die ganze Schleimhaut mit unregelmässigen rothen Flecken gesprenkelt, so dass sie wie marmorirt aussah. Oft sind die gerötheten Stellen auf die Nähe des sogen. Blasenhalases beschränkt oder doch dort am zahlreichsten.

Untersucht man Kranke, deren Blase solche fleckenartige Gefässinjectionen darbietet, bei continuirlicher Besserung von Zeit zu Zeit, so kann man beobachten, wie eine injicirte Stelle nach der anderen verschwindet. In einem Falle konnte ich mich überzeugen, wie eine besonders stark veränderte Stelle lange persistirte, nachdem die anderen längst geschwunden waren. Während die übrige Schleimhaut vollkommen normal war, blieb diese Partie noch lange intensiv geröthet und gewulstet und mit flottirendem, weissem Belag bedeckt.

Die Injection selbst kann eine verschiedene sein; bald sieht man ein umschriebenes Schleimhautstück von erweiterten und vermehrten Gefässen durchzogen, bald ist die Röthung eine mehr gleichmässige, bei den höchsten Graden endlich sieht man kleinere

oder grössere hämorrhagische Flecken als scharf umschriebene blutrothe Stellen.

Beim chronischen Catarrh kann man zwei Formen ziemlich scharf unterscheiden. Bei der einen ist, wie schon v. Dittel erwähnt, die Schleimhaut auffallend blass, bei der anderen mehr geschwollen und geröthet. Der ersten Form entsprechen jene so häufigen, mit anderen Krankheiten der harnleitenden Wege, z. B. Prostatahypertrophie, vergesellschafteten leichten Catarrhe mit geringer Trübung des Urins und mässigen Beschwerden. Hier scheint uns die Schleimhaut fast normal zu sein, nur von auffallend heller, weisslicher Färbung; hier und da haftet dann ein flottirendes Schleimklümpchen an der Wandung und giebt uns von deren krankhaftem Zustande Kunde. Ganz anders bei der zweiten Form, die den mehr selbständigen Blasenleiden entspricht, die zugleich auch meist mit grösseren Beschwerden verbunden sind. Hier ist die Schwellung und Wulstung der Mucosa oft die auffälligste Erscheinung. In dicken, ungeschickten Wülsten, als ob sie auf ihrer Unterlage nicht Platz hätte, springt die entzündete, aufgelockerte Schleimhaut in das Blasencavum vor. Durch ihre ungeschickte, plumpe Form unterscheiden sich diese Schleimhautfalten scharf von den präcis modellirten Muskelbalken der Vessie à colonnes. Die Röthung der geschwollenen Schleimhaut kann alle Grade erreichen. Bald sind die Falten ziemlich blass, bald von schmutzig röthlicher Farbe, bald endlich intensiv geröthet; doch ist in solchen Fällen die Röthung eine nicht so frische, als bei den acuten Formen, sondern mehr eine verschwommene. In den höchsten Graden kann die Färbung eine dunkelrothe, von eigenthümlich düsterem Colorit werden; das ist besonders bei den hämorrhagischen Formen der Fall, in denen eine unzarte Berührung mit dem Schnabel genügt, eine Blutung auszulösen. Ist dieselbe gering, so kann man endoskopisch in der schönsten Weise verfolgen, wie zunächst eine punktförmige Blutung erfolgt, wie der Tropfen allmählig grösser wird, als kleiner Polyp in das Blasencavum vorspringt, um endlich abzureissen und nun auch den Blaseninhalt blutig zu färben. Ist die Blutung aber stärker, so scheint (im endoskopischen Bilde) das Blut wie in Strömen herabzufließen. In beiden Fällen aber vergeht eine gewisse Zeit, ehe eine starke Färbung der die Blase erfüllenden Flüssigkeit eintritt und ein weiteres Sehen verhindert.

Die Production von eiterigem und nekrotischem weissen Belag kann die verschiedensten Grade erreichen. Bald sieht man, wie schon erwähnt, auf der auffallend blassen Schleimhaut nur hier und da ein Schleimpartikelchen anhaften, als einzigen Zeugen der bestehenden catarrhalischen Veränderung. In anderen Fällen ist die Secretion der kranken Blase eine sehr bedeutende. Dann ist auch oft die Untersuchung recht erschwert. Ist es endlich nach vielfachen Ausspülungen gelungen, die Blase mit einer leidlich klaren Flüssigkeit anzufüllen und führen wir dann das Instrument ein, so zeigt sich die missfarbene und aufgelockerte Schleimhaut in unregelmässiger Weise mit Schleimfetzen und Gerinnsel bedeckt. Schon von vornherein fehlt in solchen Fällen die Klarheit des endoskopischen Bildes; schnell nimmt die Trübung zu, so dass nach kurzer Zeit ein genügend deutliches Sehen unmöglich ist. Wieder in anderen Fällen sind ausgedehnte Flächen der Blasenschleimhaut mit einem dicken, fest anhaftenden, weissen Belag bedeckt. In anderen Fällen hängen von der entzündeten Schleimhaut mehr oder weniger grosse Schleimfetzen in der Flüssigkeit flottirend herab und geben, von dem glänzenden Lichte des Kystoskops erhellt, oft die zierlichsten Bilder. Je länger man dann das Instrument in der Blase bewegt, um so mehr lösen sich von den Schleimfetzen los und schwimmen frei in der Flüssigkeit, gleich Mouches volantes, über das endoskopische Gesichtsfeld hinweg schiessend.

Besonders massig finden sich die Anhäufungen theils filzartigen Belages, theils an der Schleimhaut haftender flottirender Schleimmassen auf dem Gipfel der Falten, wie sie der chronische Catarrh der Blase so oft darbietet. Ist der Process dann ein mehr umschriebener, so kann die Vereinigung von wulstartiger Schwellung, Röthung der Schleimhaut und anhaftenden weissen Belages eine grosse Aehnlichkeit mit gewissen Formen von Neubildungen bewirken.

Was nun die ätiologisch verschiedenen Formen von Blasen-catarrh betrifft, so habe ich zunächst Gelegenheit gehabt, eine ganze Anzahl zweifellos tuberculöser Fälle zu untersuchen, ohne dass es mir bisher gelungen wäre, charakteristische Unterscheidungsmerkmale finden zu können. Tuberkelknötchen oder Geschwüre waren in meinen Fällen nicht vorhanden.

Von blennorrhöischen Blasen-catarrhen habe ich nur Ge-

legenheit gehabt, die verschleppten, chronisch gewordenen Formen zu untersuchen. Diese Fälle zeigten oft eine ganz umschriebene Entzündung, die sich durch intensive Röthung und Schwellung der Mucosa scharf von der übrigen normalen Schleimhaut abhob.

Acute Formen von Tripperzystitis habe ich nicht untersucht. Diese Lücke wird in dankenswerther Weise durch eine Arbeit Finger's<sup>1)</sup> ausgefüllt; ich lasse die vorzügliche Schilderung dieses Forschers wörtlich folgen: „Die mit dem Endoskop wahrzunehmenden Veränderungen der Schleimhaut der Blase bestanden, je nach der Extensität und Intensität der Processe, in einer mehr oder minder bedeutenden, sich besonders am Blasenhalse als unregelmässig hügelige Wulstung kennzeichnenden Schwellung der Schleimhaut. Dieselbe war entweder von dendritisch verzweigten, erweiterten, stark mit Blut gefüllten Gefässen durchzogen oder, in intensiveren Fällen, theils in Flecken, theils über grosse Strecken ausgebreitet, diffus dunkelroth.

Das Epithel war theilweise in Fetzen abgehoben, die, an dünnen Fäden mit der Unterlage zusammenhängend, in dem Blaseninhalt flottirten, theils vollständig losgelöst in demselben herumschwammen und mit dem Urin entleert, bei mikroskopischer Untersuchung eben als Blasenepithel constatirt werden konnten.“

Wir kommen nun zu den Fremdkörpern und Blasensteinen, die sich in geeigneten Fällen auf das Vorzüglichste demonstrieren lassen. So weit dieselben, was ja die Regel ist, frei beweglich sind und ihrem specifischem Gewichte nach die am tiefsten gelegenen Partien der Blase, also bei Rückenlage den Fundus aufsuchen, ist mein zweites Instrument am geeignetsten zur Untersuchung. Mit dem ersten, durch das man die rechtwinklig zur Längsaxe des Instrumentes gelegenen Partien erblickt, lassen sich gerade grosse Steine schlecht einstellen, aber auch um kleine, im Fundus gelegene Gegenstände zur Anschauung zu bringen, ist es nöthig, das äussere Ende des Instrumentes in einer für den Kranken oft recht peinlichen Weise zu senken. Es ist deshalb bei Verdacht auf Stein resp. Fremdkörper, wie schon oben ausgeführt, zunächst unser zweites Instrument zu benutzen, durch das man geradeaus sieht.

---

<sup>1)</sup> Wiener med. Presse. 1880. S. 997.



Fremdkörper endoskopisch zu diagnosticiren, hatte ich beim Manne bisher keine Gelegenheit; wohl aber konnte ich in allerjüngster Zeit in folgendem Fall bei einer Frau die Leistungsfähigkeit meiner Methode erproben.

Frl. S. aus B., 35 Jahre alt, wurde am 10. April 1885 von Herrn Dr. Martin von einem linksseitigen Ovarialtumor mittelst Ovariectomie befreit. Der Stiel wurde mit zahlreichen Seidenligaturen versenkt. Der Heilverlauf war günstig; am 21. Tage nach der Operation wurde Pat. aus der Klinik entlassen und hat sich bis zum Eintritt ihres jetzigen Leidens vollkommen wohl gefühlt. Letzteres begann im Februar 1887 mit häufigem Harndrang und Brennen am Ende des Urinirens. Die Beschwerden nahmen allmählig zu und erreichten Mitte Mai einen sehr hohen Grad. Pat. musste sich legen und 4 Wochen lang das Bett hüten. In dieser Zeit bestand meist hohes Fieber mit zahlreichen Schüttelfrösten, dazu heftige Blasenkrämpfe, sehr häufiger und schmerzhafter Harndrang und namentlich auch Schmerzen bei der Defäcation. Der Urin war in der ersten Zeit des Leidens nur wenig getrübt; plötzlich zeigte er eine reichliche Beimischung von blutigem Eiter und massenhaften necrotischen Gewebsetzen. Diese Beimischung bestand dann Wochenlang, nahm allmählig ab, doch blieb der Urin immer stark getrübt. Während nun das Allgemeinbefinden sich wieder besserte, blieben die Blasenbeschwerden die gleichen, ja nahmen noch an Intensität zu. Am 25. Juli wurde mittelst Sondenuntersuchung ein Stein nachgewiesen, von dem in den nächsten Wochen von anderer Seite ein Theil mit dem Lithotriptor entfernt wurde. Nach einer dieser Sitzungen entleerte die Kranke mit dem Urin auch einen  $1\frac{1}{2}$  Ctm. langen Seidenfaden.

Am 18. August wurde mir die Pat. von Herrn Geheimrath Dr. Liebert aus Charlottenburg zur weiteren Behandlung zugewiesen. Es liess sich mit der Sonde leicht nachweisen, dass in der Blase noch ein beträchtlicher Rest des Steines vorhanden sei, der die Beschwerden der Kranken, häufigen schmerzhaften Harndrang etc. völlig erklärte. Die Verhältnisse wurden dadurch etwas schwieriger, dass Pat. in einigen Tagen eine Reise nach Amerika antreten musste. Ich schlug der Kranken vor, sie zu chloroformiren und dann in einer Sitzung Alles zu entfernen. Mit Rücksicht auf die unaufschiebliche Reise erklärte die Patientin aber auf das bestimmteste, sich nicht chloroformiren zu lassen, da sie erfahrungsgemäss nach jeder Narcose lange Zeit in einem Zustande sei, der eine Reise unmöglich mache und bat mich, in täglichen Sitzungen den Rest herauszuholen.

Ich entfernte also nach vorausgegangener Cocainisirung sofort eine ziemliche Portion mit dem Lithotriptor. Bei der folgenden Urinentleerung kam ein dicker Seidenfaden mit heraus. Am 19. August wieder lithotriptische Sitzung. Nachdem ich einige weiche Concremente zerdrückt hatte, konnte ich keine Steinmasse mehr finden. fühlte aber mit dem Instrument noch einen eigenthümlichen Widerstand, über dessen Natur ich mir keine Rechenschaft geben konnte. Ich schloss den Lithotriptor und wollte ihn herausziehen. Da zeigte sich beim vorsichtigen Ziehen, dass er in der Blase festgehalten wurde

und bei sanftem Zuge nicht herauszubringen war. Dass etwa die Schleimhaut mitgefasst sein sollte, war ja von vornherein ausgeschlossen und wurde noch besonders durch den Umstand widerlegt, dass man den Schnabel in der Blase mit einer gewissen Freiheit bewegen konnte. Ich zog etwas stärker, wenn auch mit grosser Vorsicht, und beförderte endlich das Instrument mit einem deutlichen Ruck heraus; zwischen den geschlossenen Branchen befand sich ein ganzes Convolut dicker Seidenfäden, von denen die meisten noch ihre Eigenschaft als Ligaturen durch die an ihnen befindlichen Knoten und Schleifen deutlich documentirten. Nun war ja das ganze Krankheitsbild klar. Die vor mehr als 2 Jahren bei der Ovariectomie mit dem Stiel versenkten Ligaturen hatten, nachdem sie lange Zeit ruhig eingehüllt gewesen und die Kranke gar nicht belästigt hatten, schliesslich doch zur Bildung eines Abscesses geführt, der in die Blase durchgebrochen war und in diese die vom Eiter umspülten Fäden entleert hatte. Letztere hatten weiter zur Ablagerung von Erdsalzen und so zur Bildung eines Steines Veranlassung gegeben.

Am 20. August ging ich wieder mit dem Lithotriptor in die Blase ein, um noch vorhandene Steinreste oder Fäden herauszuholen. Es war aber nichts mehr zu finden. Die gründlichste Untersuchung mit Sonde und Lithotriptor ergab ein völlig negatives Resultat. Dass keine Steine mehr vorhanden waren, war damit bewiesen; anders aber stand es doch mit den Fäden; hier erschien mir die vorgenommene Untersuchung nicht mit Sicherheit zu beweisen, dass sie alle entfernt seien. Es wurde daher am folgenden Tage die Kystoskopie vorgenommen. Dieselbe zeigt (s. Fig. 2 Taf. VIII) alsbald auf der linken Seite einen dicken Faden, dessen Spitze, durch das nahe Licht glänzend beleuchtet, deutlich ausgefrantzt ist. Das andere Ende wurzelt in einer eigenthümlich geformten, rosa gefärbten Papille, die ihrerseits wieder aus einer grubenartig vertieften Stelle der Schleimhaut hervorragt. Bei näherem Zusehen erblickt man aus der erwähnten Papille noch einen zweiten, aber kürzeren Faden ausgehen. Der längere Faden warf auf die Blasenschleimhaut einen deutlichen Schatten, der bei Bewegungen des Instrumentes seine Lage in entsprechender Weise veränderte. Die Fäden hatten vollständig das Aussehen der vorgestern mit dem Lithotriptor herausbeförderten. Zweifellos sitzt der Knoten, von dem die beiden Fäden ausgehen, in der erwähnten Papille; letztere wird durch Granulationsgewebe gebildet, das den Knoten einschliesst und festhält. In der Grube, aus der jener kegelförmige Vorsprung sich erhebt, erblicken wir die nunmehr eingezogene Narbe der früheren Durchbruchstelle des Abscesses in die Blase.

Am 22. August wurde nun versucht, die Fäden auf Grund der Tages vorher erlangten Orientirung herauszuziehen. Nachdem der eingeführte Lithotriptor einige Male vergebens geöffnet und geschlossen war, fühlte man beim nächsten Versuche deutlich, dass das geschlossene Instrument bei Bewegungen festgehalten wurde. Bei vorsichtigem Zug wurde dasselbe mit plötz-

lichem Ruck frei und liess sich dann leicht herausziehen. Zwischen seinen Branchen zeigte sich ein 2 Ctm. langer Faden ohne Knoten. Das nun sofort eingeführte Kystoskop belehrte uns, dass der herausbeförderte Faden dem gestern von uns gesehenen langen Stück entsprach. Letzteres fehlte jetzt nämlich, während das kürzere Stück etwas länger schien als gestern; aus der Stelle, wo der Faden im Granulationsgewebe verschwand, war eine minimale Blutung sichtbar. Nach diesem Befunde stand fest, dass ich das längere Fadenstück mit dem Lithotriktor richtig gefasst hatte, dass dasselbe aber beim Extractionsversuch wohl an dem supponirten Knoten abgerissen sei.<sup>1)</sup> Ich hoffte nun, auch das kürzere Fadenende noch fassen zu können, doch mussten weitere Versuche aufgegeben werden, da die Cocainwirkung vorbei und die Patientin sehr angegriffen und aufgeregter war.

Ich zweifle nicht, dass es mir in einer nochmaligen Sitzung gelungen wäre, das zweite Fadenende in derselben Weise mit dem Lithotriktor zu erfassen und ausziehen, wie mir das mit dem anderen geglückt war. Leider aber konnte davon nicht mehr die Rede sein, da Pat. am nächsten Tage abreisen musste.

Fillenbaum<sup>2)</sup> konnte einen in die Blase hineingeglittenen Nélaton-Katheter, Nicoladoni<sup>3)</sup> eine Stecknadel und v. Dittel<sup>4)</sup> ein mit Harnsalzen inkrustirtes Siegellackstück endoskopisch nachweisen.

Der Fall von Fillenbaum ist besonders dadurch interessant, dass nach einander erst mit dem Grünfeld'schen Endoskop und dann mit meinem Kystoskop untersucht wurde.

Derselbe betraf einen 54jährigen Tabiker, der angab, dass ihm beim Versuche, sich selbst einen Nélaton-Katheter einzuführen, derselbe ent schlüpft sei und sich nun in der Blase befinden müsse. Da Patient früher an psychischen Störungen gelitten hatte, erschien diese Angabe zweifelhaft, um so mehr, als „eine Untersuchung mit Katheter, Steinsonde und Brise-pierre, gegen die er sehr tolerant war, einen Fremdkörper nicht nachzuweisen vermochte“. Es wurde nun zunächst das Grünfeld'sche Endoskop angewendet: „diese Untersuchung ergab ein vollkommen negatives Resultat; das Bild war recht lichtschwach und undeutlich, die Schleimhaut tief dunkelroth; einen Augenblick schien es, als ob sich ein

<sup>1)</sup> Dass in der That der ausgeübte Zug genügt haben konnte, den Faden am Knoten abzureissen, zeigten Versuche mit den anderen herausbeförderten Fäden, die fast alle so morsch waren, dass sie beim Anziehen leicht durchrissen.

<sup>2)</sup> Extraction eines Nélaton-Katheters aus der Harnblase. Deutsche Zeitschrift für Chirurgie. Bd. 20. S. 453. 1884.

<sup>3)</sup> Stecknadel in der männlichen Harnblase. Wiener med. Wochenschrift. 1886. No. 7, 8.

<sup>4)</sup> Wiener med. Wochenschrift. 1836. S. 793.

schwarzer Schatten vor das Fenster legen würde, doch konnten wir dies nicht bestimmt zur Anschauung bringen und überhaupt Klarheit darüber, ob der Fremdkörper in der Blase vorhanden sei oder nicht, in keiner Weise verschaffen“. — Am nächsten Tage wurde mein Kystoskop angewandt. Ueber den nunmehr erzielten Befund berichtet Fillenbaum wie folgt: „Die Bilder waren ungemein scharf und deutlich, die einzelnen in der Flüssigkeit herumschwimmenden Schleimklümpchen vollkommen genau wahrnehmbar; der Blasengrund erschien hellroth, ähnlich der Retina im Augenspiegelbilde, hier und da einzelne dunklere Stellen vorspringend (Trabekeln); plötzlich erschien in der Bildfläche ein leicht gewundener, regelmässig symmetrischer, blassgelber Streifen, am ehesten einem *Ascaris lumbricoides* vergleichbar, offenbar der mit gelbem Harnsedimente bedeckte Katheter, der sich von dem hellrothen Blasengrunde scharf abhob; am Rande desselben flottirten einzelne, lose haftende Schleimklümpchen federbuschartig in der Flüssigkeit; das Katheterstück war dabei im vorderen oberen Blasenabschnitte zwischen dem Instrumente und der Schamfuge nachweisbar; durch vorsichtige Drehungen des Instrumentes gelang es nun leicht, verschiedene Partien des Katheters, der beim Anliegen an die Glasplatte vollständig dunkel erschien, in das Gesichtsfeld einzustellen, einmal auch zwei übereinander gekreuzte Schenkel.“ Dieser Befund ist durch zwei colorirte Abbildungen erläutert.

Der Fall von Nicoladoni betrifft einen 18jährigen Burschen, der sich angeblich 9 Tage zuvor eine mittelgrosse Stecknadel mit dem Kopfe voran in die Harnröhre einführte. Die Nadel entwischte ihm und kam nicht wieder zum Vorschein. Seit dieser Zeit bestanden Schmerzen, die gegen das Ende der Harnentleerung besonders heftig wurden. Die alsbald vorgenommene Sondenuntersuchung war resultatlos. — Ueber die Untersuchung mit dem Kystoskop schreibt Nicoladoni: „Bei tiefster Senkung des Oculartheiles entdeckte man alsbald die metallisch glänzende Nadel hoch oben im rechten Antheile der vorderen Wand, nahe dem Scheitel, eingestochen und mit dem Knopftheile nur mehr etwa 2 Ctm. lang vorragen. Sie war etwas verbogen und warf einen überraschend deutlichen Schatten an die Wand der Blase, deren blasse Schleimhaut von zierlichsten Gefässramificationen durchzogen war. — Dieses mir unvergessliche Bild konnte ich bei der ungewöhnlichen Toleranz einem zahlreichen Auditorium von Studenten und Collegen zur allgemeinen Befriedigung demonstrieren.“ (Dem Original ist eine sehr schöne Zeichnung des endoskopischen Bildes beigelegt. D. Verf.)

Von Steinen habe ich im Laufe der Jahre eine ganze Anzahl kystoskopisch diagnosticirt und in einzelnen Fällen auch anderen Collegen, dem Herrn Geheimrath v. Bergmann, den Herren DDr. Henschel, Posner, Kalischer u. A., demonstrieren können. Ich kann mich hier kurz fassen. In den für die kystoskopische Untersuchung geeigneten Fällen gelingt es, die Steine so deutlich

zu sehen, als ob sie direct vor uns lägen. Fig. 1 auf Tafel VIII mag besser als eine lange Beschreibung eine Vorstellung davon geben, in welcher Weise man Steine im endoskopischen Bilde erblickt. Man sieht deutlich die dunkle Masse des Steines mit seinem durch das hinter ihm befindliche Licht erzeugten Schatten.

Bei einiger Uebung können wir uns das vollständigste Urtheil über die Grösse, Form und Beweglichkeit, kurz über alle uns interessirenden Eigenschaften des Steines bilden. Man kann denselben unter Leitung des Auges mit dem Schnabel percutiren und sich nach dem Schall ein Urtheil über seine Härte bilden, man kann ihn von einer Seite zur anderen rollen etc.

Ein eigenthümliches Bild bietet sich bei Anwesenheit von zahlreichen kleinen Steinen, wenn man mit meinem ersten Instrument untersucht. Einen solchen Fall hatte ich Gelegenheit, Herrn Geheimrath v. Bergmann zu demonstrieren. Sobald das Prisma in die Blase eingedrungen war, sah man eine Gruppe von Steinen mit facettirter Oberfläche wie grosse Kalkblöcke auf einander gethürmt. Drehte man nun das Kystoskop langsam um seine Axe, so wechselte das Bild in kaleidoskopischer Weise, indem der Bau plötzlich zusammen zu stürzen schien und die Steine dann wieder in anderer Weise gruppirt dalagen. Bald bildeten zwei grössere Concremente eine thorartige Oeffnung, durch die man die entzündete Schleimhaut erblicken konnte; im nächsten Moment erfolgte ein jäher Zusammensturz. Bald endlich legte sich ein Stein auf das Prisma und bewirkte dann momentan eine völlige Verdunkelung des Gesichtsfeldes.

Von besonderer Wichtigkeit ist das Kystoskop endlich in Fällen von eingekapselten Steinen; hier können wir uns im endoskopischen Bilde über alle in Betracht kommenden Verhältnisse informiren. Um zu zeigen, was die Kystoskopie in solchen Fällen zu leisten vermag, mag folgender, von Schustler<sup>1)</sup> berichtete Fall dienen.

Es handelte sich um einen 68jährigen Mann, der im August 1885 wegen Harnbeschwerden auf der v. Dittel'schen Klinik aufgenommen wurde. Die Untersuchung ergab enorme Hypertrophie der Prostata und die Anwesenheit eines grossen Blasensteines. Letzterer wurde durch den Lateralschnitt

---

<sup>1)</sup> Schustler, Beiträge zur kystoskopischen Diagnostik. Wiener med. Wochenschrift. 1886. No. 13.

entfernt, es erwies sich dabei als unmöglich, mit der Fingerspitze bis in die Blase zu dringen. Beim Versuch, den Stein mit der Zange zu fassen, zerbrach das Concrement, es mussten die Fragmente einzeln entfernt werden. In den folgenden Monaten fanden sich bei der Untersuchung mit der Sonde immer noch von Zeit zu Zeit Steine und wurden durch die Perinealwunde extrahirt. Endlich schienen alle Steine entfernt, es liess sich mit der Sonde nichts mehr nachweisen. Da sich aber auch jetzt trotz energischer Behandlung der Blasenkatarrh nicht in befriedigender Weise besserte, wurde am 16. Januar 1886 die Kystoskopie vorgenommen. „Dieselbe ergab zur Ueberaschung Aller, welche den Fall mit beobachtet hatten, das Vorhandensein eines Steines, der tief im Blasenfundus in einem Divertikel eingesackt war und nur ganz wenig aus dem Divertikeleingange hervorragte. Das Concrement sass vollständig fest, war bei den wiederholten endoskopischen Untersuchungen, die bald in der Rückenlage, bald in der Knieellenbogenlage des Patienten vorgenommen wurden, immer an derselben Stelle zu finden. Es wurde nun mit den verschiedenartigsten Zangen der Stein zu fassen gesucht, man trachtete mit Sonden von allen möglichen Krümmungen den Stein wenigstens etwas zu lockern, um dadurch eventuell eine Lageveränderung des Concrementes und vielleicht die Möglichkeit, es dann zu fassen, herbeizuführen, jedoch Alles ohne Erfolg.“

Ihre grössten Triumphe feiert die Kystoskopie in der Diagnose der Blasentumoren, die man in geeigneten Fällen mit unübertrefflicher Klarheit erblickt. Mit Recht sagt v. Dittel, dass „dieselben oft geradezu entzückend schöne Bilder darbieten.“ Besonders gewisse Formen villöser Geschwülte, deren lange, schmale Zotten gleich den Blättern von Wasserpflanzen in der Flüssigkeit flottiren, bieten einen prächtigen Anblick dar. Sind die Zotten dem Prisma nahe, so erblickt man in ihrer Axe, die ganze Länge durchziehend, ein Gefäss, das in jeder Verzweigung derselben ein feinstes Aestchen hineinschickt. Das das Gefässstämmchen umhüllende Gewebe der Zotte erscheint, von dem hellen Lichte des Instrumentes durchleuchtet, in durchscheinender, zart rosa schimmernder Farbe. Die Zeichnungen auf Tafel VIII mögen eine annähernde Vorstellung davon geben, wie sich die verschiedenen Formen der Blasentumoren im endoskopischen Bilde darstellen.

Ich habe aus einer grösseren Reihe von Zeichnungen diejenigen ausgesucht und zusammengestellt, welche die einzelnen typischen Formen der Blasengeschwülste in charakteristischer Weise zur Anschauung bringen. Auf den ersten Blick fällt die grosse Mannichfaltigkeit der Bilder auf. Fig. 7 zeigt uns ein kleines Stück einer carcinomatös infiltrirten Blasenwand, dessen Details in Folge der

grossen Nähe des Prismas vergrössert erscheinen. Die einzelnen Excrescenzen sind in diesem Falle von einer ausnahmsweisen Gleichartigkeit. Die anderen 3 Abbildungen gehören gutartigen Neubildungen an. Fig. 5 zeigt einen breit aufsitzenden Tumor von massigem Gefüge und eben angedeuteter papillärer Gliederung. Fig. 4 zeigt einen Tumor, der Blumenkohlartig aus einer grossen Anzahl dichtgedrängter stumpfer Papillen zusammengesetzt und in grosser Ausdehnung mit dickem, fest anhaftendem, weissen Belage versehen ist. In Fig. 6 endlich erblicken wir einen Theil der Oberfläche einer gestielten villösen Geschwulst, die aus massenhaften schmalen Zotten und kolbigen blasigen Gebilden zusammengesetzt ist. Besonders schön präsentirten sich in diesem Falle die langen, blattähnlichen Zotten, die der ganzen Länge nach von einem centralen Gefäss durchzogen sind.

Bei der grossen Bedeutung, die der Kystoskopie gerade für die bisher so dunkle Diagnostik der Blasentumoren zuzuerkennen ist, werde ich die einzelnen Fälle ausführlich mittheilen und halte mich dazu um so mehr berechtigt, als die meisten auch so ein hohes Interesse darbieten.

Fall 1. Herr H. aus Berlin, 55 Jahre alt, leidet seit fast 30 Jahren an zeitweilig auftretenden Anfällen von Hämaturie. Diese Anfälle stellten sich meist in grossen Pausen, ohne jede vorausgegangene Veranlassung, ein, dauerten nur wenige Tage oder auch einige Wochen an und waren von wechselnder Heftigkeit. Bald war die Blutbeimischung nur gering, bald so hochgradig, dass Pat. auf das Aeusserste entkräftet wurde. Sonstige Beschwerden waren auch bei bestehender Hämaturie nicht vorhanden. Wie die Blutung ohne nachweisbare Veranlassung plötzlich gekommen war, so hörte sie meist auch ohne erkennbaren Grund auf und liess den Kranken mehr oder weniger geschwächt, aber sonst wohl und munter zurück. Die blutfreien Zeiten dauerten in den ersten zwei Jahrzehnten meist Monate lang; dann war volles Wohlbefinden vorhanden. Der Urin war klar, von gelber Farbe, keine Spur von Blasenbeschwerden. Letztere haben sich erst seit 6 Jahren eingestellt. Seit dieser Zeit muss Pat. beim Uriniren stark pressen, der Strahl ist schwach, oft aussetzend, Pat. hat selbst das Gefühl, dass er die Blase nicht ganz entleeren könne. Oft bestand häufiger und peinlicher Harndrang. Diese Beschwerden nahmen langsam, aber stetig an Intensität zu; zugleich wurden auch die Blutungen häufiger.

Der Kranke consultirte nun verschiedene namhafte Chirurgen und Spezialisten, ohne dass eine bestimmte Diagnose gestellt werden konnte. Die von berufener Hand vorgenommene Untersuchung der Blase mit der Sonde ergab ein negatives Resultat; bei der Untersuchung der rectum liess sich nichts Abnormes nachweisen. Die Behand-

lung bestand in regelmässigem Catheterisiren, in Blasenausspülungen, den üblichen inneren Mitteln, Badecuren etc. Trotzdem wurde der Zustand immer schlechter, die Beschwerden immer grösser. Endlich stellte sich noch abendliches Fieber ein, die Kräfte nahmen ab, trotz regelmässigen Catheterisirens bestand sehr lästiger Harndrang, der Urin war trübe, reichlich mit Schleimsetzen vermischt, von widerlichem Geruch.

Am 11. November 1886 wurde nun von mir in Gegenwart des Hausarztes, Herrn Dr. Cl. Mayer, die Kystoskopie vorgenommen. Erst nach vielfachen Ausspülungen kommt das Spülwasser annähernd klar zurück. Anfüllung der Blase mit 150 Ctm. Wasser und etwas Luft. Alsbald nach Eintritt des Prisma in die Blase zeigt sich an der linken Seite der vorderen Wand, auf die linke Seitenwand übergehend, eine umschriebene, wulstartige Geschwulst, die fast ganz mit reichlichem, in der Flüssigkeit flottirendem Belag von weissen Exsudatmassen bedeckt ist und sich nach oben zu scharf gegen die hier fast normale Blasenschleimhaut absetzt. Die Falte der inneren Harnröhrenmündung war in ihrer linken Hälfte vollständig durch den Tumor verdeckt. Drehte man nun das Instrument so weit um seine Axe, dass der Schnabel nach abwärts sah, man also den Blasenboden vor sich hatte, so liess sich derselbe in seiner vorderen Partie wegen zu grosser Trübung des die Blase erfüllenden Mediums nicht mit genügender Deutlichkeit übersehen; schob man aber das Instrument etwas tiefer hinein, so erhielt man besonders auf der rechten Seite des Trigonum ein höchst characterisches Bild. Das ganze Gesichtsfeld war hier mit ganz auffallend gleichmässigen, spitzen, hochrothen Papillen dicht besetzt. Die seitlichen Blasenwandungen, wie der Vertex und der Fundus zeigten sich, soweit sie bei der schonenden Untersuchung zur Anschauung gebracht wurden, normal. Im Vertex präsentirte sich, trotzdem die Flüssigkeit nicht ganz klar war, die injicirte Luftblase in schönster Weise.

Am 16. November wurde die Kystoskopie wiederholt. Der Befund war der gleiche wie bei der ersten Untersuchung, nur zeigte diesmal der an der vorderen seitlichen Wand sitzende Tumor keinen flottirenden Belag, sondern war in seiner grössten Ausdehnung mit einem dichten, glänzend weissen Filz überzogen, zwischen dessen Lücken man die aus einzelnen dichtgedrängten Papillen blumenkohlartig zusammengesetzte rothe Oberfläche des Tumors erblickte (s. Fig. 4 auf Taf. VIII). Wieder zeigte sich, wovon sich auch Herr College Mayer überzeugen konnte, auf der rechten Hälfte des Blasenbodens dasselbe Bild, wie bei der ersten Untersuchung; wieder war das ganze Gesichtsfeld in überaus gleichmässiger Weise von kleinen, kegelförmigen, hochrothen Papillen besetzt.

Nach diesem Befunde war zunächst klar, dass sich an der vorderen Blasenwand, unmittelbar über dem Orif. urethr. int., auf die linke Seitenwand herübergreifend, ein breit aufsitzender, aus einzelnen stumpfen Papillen zusammengesetzter Tumor befand. Schwieriger war für mich bei meinen damaligen Erfahrungen die Deutung der am Blasenboden erblickten papillären Excrescenzen. Hatten wir es hier mit einer eigenthümlichen catarrhalischen



Veränderung zu thun, oder war es die Oberfläche eines breit aufsitzenden Tumors, dessen einzelne Papillen bei der Nähe des Prisma vergrößert erschienen? Alles sprach für letztere Annahme.

Dass nun der von uns mit dem Kystoskop diagnostioirte Tumor nur mittelst Sectio alta in radikaler Weise entfernt werden konnte, war klar. Eine solche Operation aber musste bei dem damaligen Kräftezustand des Patienten verschoben werden. Wir hofften, dass sich derselbe wieder erholen würde, und beabsichtigten dann die Entfernung des Tumors vorzunehmen. Eine solche Besserung trat aber nicht ein. Wenn auch mit vorübergehenden Remissionen, wurde der Zustand immer ungünstiger, bis endlich am 6. Juni 1887 der Tod eintrat.

Bei der in Gemeinschaft mit Herrn Collegen Cl. Mayer vorgenommenen Section wurden nur die Niere und die Blase berücksichtigt. Die Ureteren waren auf beiden Seiten Kleinfingerdick erweitert, von Dünndarmähnlichem Aussehen. Ebenso waren auf beiden Seiten die Nierenbecken erweitert. Diese Veränderungen waren links stärker ausgeprägt als rechts. Links war auch das Nierenbecken mit jauchigem Eiter erfüllt; seine Schleimhaut zeigte hochgradige catarrhalische Veränderungen, während die des rechten fast normal aussah. Die Substanz der linken Niere war auf eine, an der dicksten Stelle 1 Ctm. starke Kapsel reducirt und von mehrfachen Abscessen durchsetzt. Rechts zeigte die Niere weniger schwere Veränderungen.

Die Blase war mässig gefüllt, der Peritonealüberzug normal. Ihre Wandungen sind verdickt, morsch, brüchig. Nach der Eröffnung zeigt sie sich mit jauchigem Eiter erfüllt. Die Schleimhaut befindet sich in ihrer ganzen Ausdehnung im Zustande eines schweren, chronischen Catarrhes. Sie ist stark gewulstet und besonders auf der Höhe der Falten von schieferiger Färbung. Ueberall haften an ihr mehr weniger lange Gewebsetsen, die im Wasser frei flottiren. Am vorderen Theile des Blasenbodens befindet sich eine pilzförmig erhabene Geschwulst von dem Durchmesser eines silbernen Fünfmarkstückes, die sich schon durch ihre blasserose Farbe deutlich gegen die umgebende schmutzig-graue Schleimhaut abhebt. Sie zeigt eine blumenkohlähnliche Zusammensetzung aus verschiedenen geformten Papillen und besitzt ungefähr auf ihrer Mitte eine seichte Vertiefung. Dringt man mit der Fingerspitze vorsichtig bohrend an dieser Stelle ein, so gelangt man in die Pars prostatica urethrae. Nachdem nun die Blase und der prostatistische Theil der Harnröhre der Länge nach gespalten sind, lässt sich die gesammte Geschwulstmasse entfalten. Man erkennt dann, dass ihre Basis einen ununterbrochenen Kreis beschreibt. Hinter dem Trigonum beginnend, umgreift dieselbe in continuirlichem Ringe die Ureterenmündungen, um dann vom Blasenboden auf die obere Circumferenz des Orif. urethr. int. überzugreifen und hier den Kreis zu schliessen. Von dieser an einzelnen Stellen ganz schmalen, an anderen etwas breiteren ringförmigen Basis wuchert nun mehr oder weniger reichlich die Blumenkohlartig zusammengesetzte Neubildung, die, eng aneinander gedrängt, beim Anblick von dem Blasenavum einen einzigen Pilzförmigen

Tumor darzustellen schien. Besonders von dem Theile der ringförmigen Basis, der hinter und seitlich von den Ureterenmündungen seinen Sitz hat, ist die Wucherung eine beträchtliche und bildet eine zusammenhängende, das ganze Trigonum überdachende Masse. Führt man von den abgeschnittenen Enden der Uretheren Sonden in die Blase, so gelangen dieselben nach ihrem Austritt aus den Ureterenmündungen unter diese Masse, von der sie in der ganzen Ausdehnung des Trigonum bedeckt werden, um erst sichtbar zu werden, wenn man sie bis an die aufgeschnittene Harnröhre vorschiebt.

Fall 2. Der Kranke, ein Herr in den 50er Jahren, leidet seit circa 2 Jahren an charakteristischer Störung der Harnentleerung. Im Anfang, wenn die Blase noch stark gefüllt ist, wird der Urin in kräftigem, continuirlichem Strahle entleert. In dem Maasse, als die Blase kleiner wird, wird die Urinentleerung immer schwieriger, erfolgt trotz heftigen Drängens nur in kurzem, absatzweisem Strahl, bis endlich das Hinderniss ein vollständiges, durch kein Pressen zu überwindendes ist. Pat. muss dann von weiteren Bemühungen abstehe, obgleich er das bestimmte Gefühl hat, dass die Blase noch nicht leer sei, und der Drang auch noch fortbesteht. Diese Beschwerden waren Anfangs gering, hatten aber allmählig an Heftigkeit zugenommen. Blut war niemals erschienen, eben so wenig bestanden eigentliche Schmerzen; der Urin war vollständig klar. — Patient führte sich nun selbst einen Katheter ein und beförderte in dessen Auge einen Gewebssetzen heraus, den Herr Prof. Küster als Zottengewebe erkannte. In Gemeinschaft mit Prof. Küster wurde dann am 10. Dec. 1886 von mir die kystoskopische Untersuchung vorgenommen. Sobald das Prisma in die Blase eindringt, sieht man unmittelbar hinter der normalen Falte des Orific. urethr. int. in schönster Weise eine von oben herabhängende Geschwulstmasse. Dieselbe ist aus einer grossen Anzahl zottiger, kolbiger resp. blasiger Gebilde zusammengesetzt und in ihrer grössten Masse von zart rosa Farbe. Besonders zierlich nehmen sich im endoskopischen Bilde die längeren, den schmalen Blättern gewisser Wasserpflanzen ähnlichen Gebilde aus, die meist in ihrer Achse ein feines Gefässstämmchen zeigen (s. Fig. 6 auf Taf. VIII). Durch leicht drehende Bewegungen, durch Vor- und Zurückschieben des Instrumentes war nun über die gröberen Verhältnisse der Geschwulst leicht festzustellen, dass die von ihrer unteren Fläche herabhängenden Zotten bei einer Anfüllung der Blase mit 150 Ccm. Flüssigkeit bis nahe an das Orific. urethr. int. reichten, dass ferner die Geschwulstmasse von der rechten Hälfte der vorderen Blasenwand ca.  $2\frac{1}{2}$  Ctm. nach rechts und aussen vom Orific. urethr. int. entspringe, dass ihre Masse die Mittellinie nicht überschreite, dass endlich der Tumor gegen die obere und seitliche Blasenwand scharf abgegrenzt sei. Auch die Grösse konnte, wie sich später zeigte, mit annähernder Richtigkeit bestimmt werden. Schwieriger war es, darüber Aufschluss zu erhalten, ob die Geschwulst gestielt sei oder mit breiter Basis aufsitze. Hier konnte man nur sehen, wie der Tumor der vorderen Blasenwand anlag, und nahmen wir auf Grund dieses Befundes an, dass er derselben mit zwar ein-

geschnürter, aber doch immerhin breiter Basis aufsitze. Alle übrigen Partien der Blasenschleimhaut erwiesen sich als normal, nirgends eine Spur von Katarrh. Wie schon erwähnt, wohnte dieser Untersuchung auch Herr Professor Küster bei, der sich ebenfalls in der befriedigendsten Weise über die Verhältnisse informiren konnte.

Dieser Befund erklärte nun in vollkommener, rein mechanischer Weise die so charakteristischen Beschwerden des Kranken, so lange die Blase noch stark angefüllt war, befand sich die Geschwulst über dem Orificium urethrae intern.; dann konnte der Urin ohne alle Schwierigkeit in kräftigem Strahle entleert werden. In dem Maasse, als die Blase kleiner wurde, rückte der Tumor weiter herab und verlegte zuerst nur theilweise, dann vollständig in Ventilartiger Weise die innere Harnröhrenmündung. Dann war jedes weitere Pressen erfolglos.

Am 15. Januar 1887 wurde dann von Herrn Geheimrath von Bergmann der Tumor mittelst Sectio alta exstirpirt. Unmittelbar vor der Operation wurde nochmals die kystoskopische Untersuchung vorgenommen, die den gleichen Befund wie die erste lieferte. Herr von Bergmann wie die anderen anwesenden Herren konnten sich auf das Beste von dem Vorhandensein und den Eigenschaften des Tumors überzeugen.

Was nun die von Herrn von Bergmann ausgeführte Operation betrifft, so mag zunächst erwähnt werden, dass es auch nach vollständiger Freilegung der Blase unmöglich war, durch Palpation den Sitz des Tumors zu bestimmen, obgleich wir ja über seinen Sitz durch die endoskopische Untersuchung völlig orientirt waren. — Nach Eröffnung der Blase konnte sich Herr von Bergmann mit dem Finger von der Gegenwart des Tumors überzeugen, ebenso davon, dass derselbe genau an der von mir unmittelbar vor der Operation angegebenen Stelle,  $2\frac{1}{2}$  Ctm. nach oben und rechts vom Orif. urethr. int. seinen Sitz habe. Dagegen erschien der Tumor sowohl dem tastenden Finger, als auch dem Auge bedeutend kleiner, als wir nach dem endoskopischen Befunde angenommen hatten. Wie das bei Zottengeschwulst der Blase ja zu geschehen pflegt, war er an der Luft völlig zusammengefallen und erschien nun als eine himbeerähnliche, nussgrosse Geschwulst. Als wir dann später den herausgeschnittenen Tumor in Wasser legten, entfalteten sich seine einzelnen Partien und entsprach er nun mit seinen flottirenden Zottenmassen völlig der Grösse, die wir nach dem endoskopischen Bilde angenommen hatten. — Zu unserer Freude zeigte sich weiter, dass die Geschwulst mit einem kurzen und dicken Stiele an der Blasenwand befestigt war. Hier hatten wir uns geirrt, indem wir angenommen hatten, dass sie der Blasenwand wenn auch mit eingeschnürter, so doch mit breiter Basis aufsitze. — Der Tumor wurde nun von Herrn von Bergmann nach doppelter Unterbindung des Stieles exstirpirt.

Fall 3 betrifft einen Patienten des Herrn Prof. Madelung auf der Rostocker Klinik. Herr R. aus B. ist jetzt 55 Jahre alt und leidet seit circa 5 Jahren an zeitweiligen Anfällen von Hämaturie. Er befand sich schon längere Zeit auf der Klinik. Die wiederholt, auch in Narkose vorgenommene

Untersuchung mit der Sonde sowie die combinirte Rectalpalpation hatten nichts Abnormes ergeben. Auch die längere Zeit hindurch auf das sorgfältigste ausgeführte mikroskopische Untersuchung des Urins gab lange gar keinen Anhalt; erst in den letzten Tagen hatten sich im Urin eine grössere Anzahl unregelmässig grosser, meist keulenförmiger Zellen, wie sie bei Zottengeschwülsten vorkommen, gezeigt, die aber doch kaum einen Wahrscheinlichkeitsschluss auf einen Blasen tumor gestatteten.

Unter diesen Verhältnissen folgte ich mit grosser Freude der Aufforderung des Herrn Madelung, in Gemeinschaft mit ihm den Kranken mit dem Kystoskop zu untersuchen. Diese Untersuchung wurde am 20. Febr. 1887 auf der Rostocker Klinik vorgenommen. Der Urin war wenig getrübt; nach zweimaligem Ausspülen kommt das Spülwasser klar zurück. Injection von 150 Ccm. Wasser. Nach Eintritt des Prisma in die Blase zeigt sich zunächst die vordere Blasenwand und der vordere Theil des Vertex normal. Wird nun der Schnabel etwas nach der linken Seite des Kranken herumgelegt, so erscheint ein in seiner grössten Ausdehnung knopfförmiger Tumor, der nach hinten zu gegen die Blasenwand jäh abfällt, ja hier wie eingeschnürt erscheint, während er sich nach oben und vorne allmählig abzufachen scheint. Gegen die normale Falte der inneren Harnröhrenmündung ist er durch eine flache Furche deutlich abgesetzt. Beobachtungen bei verschiedener Stellung des Schnabels belehrten uns, dass wir es nicht, wie auf den ersten Blick schien, mit einer runden, sondern mit einer länglichen, mit dem Längsdurchmesser schräg gestellten Geschwulst zu thun hatten. Der Grösse nach ersahen die Geschwulst wie eine mittlere Gartenerdbeere, mit der sie auch so, wenigstens an einer Partie, eine gewisse Aehnlichkeit darbietet (s. Fig. 5 auf Taf. VIII). Während nämlich der grösste Theil der Geschwulst von normaler Schleimhaut überzogen erscheint, die nur etwas mehr rosa als die übrige Blasen schleimhaut gefärbt ist, finden wir an der in Fig. 5 abgebildeten Stelle einen mehr papillären Bau. Auf der Spitze dieser eben angedeuteten Papille haftet meist ein kleinster Flocken von weisslichem Belag; durch Beides erhält diese Partie ein Erdbeerähnliches Aussehen. Auf dem hinteren Theile der Geschwulst endlich sieht man einen umschriebenen, blutig tingirten Fleck.

Herr Professor Madelung sowohl, wie die anderen anwesenden Herren konnten sich in der deutlichsten Weise von den beschriebenen Verhältnissen überzeugen; die Bilder liessen an Klarheit Nichts zu wünschen übrig. So war denn durch die kystoskopische Untersuchung die Gegenwart eines nach aussen von der linken Ureterenmündung breit auf sitzenden Tumors zweifellos festgestellt.

Herr Prof. Madelung entfernte denselben am 1. März nach vorausgegangener Sectio alta, und war so gütig, mir den Befund schriftlich mitzutheilen: „Die Neubildung sass, vollständig von derselben Grösse und Form, wie ich sie mit Hülfe Ihres Apparates mir gedacht hatte, an der linksseitigen Blasenwand, nahe dem Ostium urethr. sin.“ Der Heilungsprocess verlief in günstigster Weise, Patient hat sich auffallend erholt, die Blutungen haben völlig aufgehört. Die Genesung ist bis jetzt eine vollkommene.

Fall 4 betrifft einen Patienten aus dem hiesigen jüdischen Krankenhause und ist schon deshalb von hohem Interesse, weil er zeigt, wie auch die partielle Entfernung eines bösartigen Tumors auf das Befinden des Kranken den günstigsten Einfluss haben kann. — Patient war von Herrn Dr. Israel vor einiger Zeit wegen einer bösartigen Neubildung der Blasenwand, die zu profusen Blutungen geführt hatte, operirt worden. Bei der Operation zeigte sich nun die Geschwulst von einer solchen Ausdehnung, dass Herr Dr. Israel beschloss, nur den prominentesten Theil derselben fortzunehmen, einen grossen, die Blasenwand infiltrirenden Theil aber stehen zu lassen. Die mikroskopische Untersuchung der herausgenommenen Partie bestätigte die Diagnose: Carcinom. Der Erfolg dieses Eingriffes war ein auffallend günstiger. Nicht nur hörten die Blutungen vollständig auf, nicht nur erfolgte die Heilung der Wunde in befriedigender Weise, Pat. war auch von allen Beschwerden befreit, konnte den Urin lange halten und denselben andererseits spontan völlig entleeren. Der Harn war ganz klar und enthielt nur einzelne grössere Schleimfäden beigemischt. — Unter diesen Verhältnissen musste es interessant sein, zu sehen, was aus der zurückgebliebenen carcinomatösen Partie geworden sei. Der kystoskopische Befund war ein klarer, zu dem subjectiven Wohlbefinden des Patienten in krassem Widerspruch stehender. Als bald nach Eintritt des Prismas in die Blase erblickt man, der rechten Seitenwand aufsitzend, zahlreiche warzige und keulenförmige Concrenzen, die dichtgedrängt eine über Thalergrösse Partie der Blaseninnenfläche einnehmen. Fig. 7 auf Taf. VIII zeigt das endoskopische Bild unmittelbar nach dem Eintritt des Prismas in die Blase. Rechts sieht man die Falte der inneren Harnröhrenmündung, links die dicht aneinander gedrängten Excrescenzen der Neubildung, die in Folge der Nähe des Prismas vergrössert erscheinen. Beim tieferen Einführen des Instrumentes und den entsprechenden seitlichen Bewegungen des Schnabels sieht man dann deutlich, wie die ganze vordere Hälfte der rechten Seitenwand mit ähnlichen, theils grösseren, theils kleineren, mehr kolbigen oder drüsigen Gebilden besetzt ist. Bei dieser Gelegenheit konnten sich auch die der Untersuchung beiwohnenden DDr. Israel und Feilchenfeld überzeugen, dass eine mässige, während der Untersuchung durch das Instrument bewirkte Blutung das weitere Sehen nicht unmöglich macht. Man sah deutlich, wie das Blut aus einer verletzten Papille wie im Strome herabfloss, während man die anderen Parteen der Blasenwand noch auf das Deutlichste sehen konnte.

Fall 5. Herr W. aus S. wurde mir von Herrn Collegen Dr. Boegehold hier zugewiesen. Der Kranke giebt an, dass er seit ungefähr  $\frac{3}{4}$  Jahren oft lange drängen muss, ehe der Urin kommt. Von Zeit zu Zeit bestand auch häufigerer Harndrang, doch tröstete sich Pat. damit, dass er „eine kleine Blase“ habe. Schmerzen waren nicht vorhanden. Da bemerkte Pat. im September vorigen Jahres ohne jede vorausgegangene Veranlassung, dass der Urin blutig war und auch Gerinnsel enthielt. Schon wenige Stunden später will er wieder blutfreien Urin entleert haben. Der Urin blieb dann wie früher klar und gelb. Aehnliche vorübergehende Blutbeimischungen traten seither

noch zweimal auf. In den Zwischenpausen zwischen diesen ebenfalls nur wenige Stunden andauernden Blutbeimischungen war der Urin stets klar und bestanden keinerlei Beschwerden, mit Ausnahme von etwas häufigerem Harn-drang. — Ich untersuchte den Kranken mit der Sonde, ohne in der Blase etwas Abnormes nachweisen zu können. Am nächsten Tage, dem 24. März, wurde dann die Kystoskopie vorgenommen. Anfüllung der Blase mit 150 Ccm. Wasser und etwas Luft. Nach Einführen des Instrumentes erblickt man zunächst die normale Falte der inneren Harnröhrenmündung und einen Theil der ebenfalls normalen vorderen und oberen Harnblasenwandung. Wird nun der Schnabel nur ein wenig nach der linken Seite des Patienten herumgelegt, so sieht man in schönster Weise einen aus langen, flottirenden Zotten zusammengesetzten Tumor. Derselbe zeigte im endoskopischen Bilde eine grosse Aehnlichkeit mit gewissen Wasserpflanzen, deren lange, schmalblättrige Blätter dichtgedrängt im fließenden Wasser flottiren. Die Basis des Tumors ist in der Gegend des linken Ureters zu suchen, nach vorne scheint die Geschwulst bis dicht an die Harnröhrenmündung heranzureichen. Schon nach kurzer Zeit erfolgte bei einer unsanften Berührung mit dem Schnabel des Instrumentes eine Blutung, die eine Bestimmung der weiteren Verhältnisse der Geschwulst unmöglich machte. Während der Tumor in einen immer dichterem rothen Nebel eingehüllt wurde und nach dieser Seite die Flüssigkeit blutig gefärbt war, konnte man bei Wendung des Schnabels nach der rechten Seite des Kranken die normale Schleimhaut dieser Blasenwand noch auf das Deutlichste sehen. Die Untersuchung wurde nun abgebrochen. Leider hat sich Pat. zu einer nochmaligen kystoskopischen Untersuchung, die der Operation unmittelbar vorangehen sollte, bis jetzt nicht gemeldet, mir wohl aber seiner Zeit brieflich mitgetheilt, dass ihm die erste Untersuchung gut bekommen sei.

Fall 6. Herr B. aus Berlin leidet schon seit mehreren Jahren an häufigem Harn-drang; erst in den letzten 7 Monaten haben sich auch Schmerzen in der Blasengegend eingestellt, die nach dem Penis ausstrahlen. Seit dieser Zeit hat der Urin auch öfter Blutbeimischung gezeigt. Die von berufener Hand vorgenommene Untersuchung mit der Sonde und per rectum hatte nichts Abnormes nachweisen lassen.

Am 7. Mai wurde mir der Kranke von den Herren Collegen DDr. Goldschmidt und v. Seredynski zur kystoskopischen Untersuchung zugeführt. Der Urin war wenig getrübt; nach zweimaligem Ausspülen kommt die Flüssigkeit klar zurück. Injection von 150 Ctm. Wasser. Sofort nach dem Eindringen des Prisma in die Blase sieht man den grössten Theil der unteren Hälfte der rechten Seitenwand und den angrenzenden Theil des Blasenbodens bis zum rechten Ureter hin anstatt mit glatter Schleimhaut, mit dicht gedrängten, unregelmässig gestalteten, meist eigenthümlich rosa gefärbten knopf- resp. keulenförmigen, auch warzigen Exorescenzen bedeckt, die ohne einen eigentlich prominenten Tumor zu bilden, der betreffenden Partie auf den ersten Blick das Aussehen eines ulcerirten, die Blasenwand infiltrirenden Carcinoms geben. Mehr nach vorn zu ist die Schleimhaut normal, ebenso an

der übrigen Blaseninnenfläche. Die endoskopischen Bilder waren von grosser Klarheit; die anwesenden beiden Herren Collegen konnten sich ebenfalls völlig über die vorliegenden Verhältnisse informiren. Es handelte sich hier zweifellos um eine breit aufsitzende, resp. die Schleimhaut infiltrierende Neubildung von wahrscheinlich malignem Charakter. Von einer Operation wurde unter diesen Verhältnissen abgesehen.

Fall 7. W., Maurer, 34 Jahre alt, wurde mir von Herrn Collegen Dr. Behnke wegen Blasenblutungen zur Untersuchung zugeschickt. Pat. ist früher immer gesund gewesen. Vor ca. 2 $\frac{1}{2}$  Jahren bemerkte er eines Tages ohne vorausgegangene Veranlassung bei einer Urinentleerung, dass die letzten Tropfen blutig seien. Auch bei den folgenden Entleerungen war der Urin noch blutig gefärbt, am nächsten Tage aber wieder rein gelb. Seither stellten sich in unregelmässigen Pausen, immer ohne nachweisbare Veranlassung, ähnliche Blutbeimischungen zum Urin ein. Im Laufe der Zeit traten dieselben immer häufiger und stärker auf; die Blutungen dauerten dann auch längere Zeit. Beschwerden stellten sich nur ein, wenn sich in der Blase grössere Gerinnsel bildeten, die dann bei der Urinentleerung heftige Schmerzen verursachten. In den blutfreien Zwischenräumen fühlte sich Pat. völlig wohl, nur durch den vorausgegangenen Blutverlust mehr weniger geschwächt; dann ist auch der Urin ganz klar und von rein gelber Farbe.

Am 5. Mai wurde die Kystoskopie vorgenommen. Da der Urin ganz klar war, wurde die Blase sofort mit 150 Ctm. Wasser angefüllt. Unmittelbar nach dem Eindringen des Prisma in die Blase sieht man von links und oben eine zottige Geschwulstmasse hineinragen, die nach rechts zu die Medianlinie nicht überschreitet. Beim weiteren Vorschieben des Instrumentes kommen immer neue Geschwulsttheile in das Gesichtsfeld, endlich sieht man die hintere Fläche des Tumors sich jäh von der normalen Blasenwand abheben. Die Geschwulst besteht aus einer grossen Zahl dicht gedrängter, mannigfach gestalteter, bald mehr blasiger, keulenförmiger und fadenartiger Gebilde. Besonders die letzteren ragen vielfach frei über die sonstige Oberfläche hinaus. An einzelnen Stellen bestehen die äussersten Spitzen der Zotten aus abgestorbenen weissen Gewebsetzen, wodurch der sonst schön rosafarbene Tumor wie mit kleinsten weissen Flecken bedeckt erscheint. Bei verschiedenen Stellungen des Instrumentes erkennt man leicht, dass der Tumor eine unregelmässig eiförmige Gestalt besitzt, seine Grösse dürfte die eines Tauben-eyes übertreffen. Von dem Orific. urethrae int. ist er durch einen mindestens 1 $\frac{1}{2}$  Ctm. breiten Streifen normaler Schleimhaut getrennt. Alles weist darauf hin, dass der Tumor gestielt ist. Die übrige Blasen-schleimhaut ist vollständig normal, keine Spur von Catarrh. Am 15. Mai hatte ich Gelegenheit, unseren Patienten in der Sitzung der Gesellschaft für Heilkunde vorzustellen. Die Verhältnisse schienen für eine endoskopische Untersuchung sehr ungünstig zu liegen. Patient hatte in den letzten Tagen wieder Bluthaltigen Urin entleert; noch am Vormittage des 15. Mai war am Ende der Urinentleerung etwas Blut gekommen. Wider Erwarten ergab das nach den üblichen Vorbereitungen eingeführte Kystoskop sehr schöne Bilder. Fast alle

der zahlreich anwesenden Herren Collegen konnten sich durch einen Blick auf das Deutlichste von der Anwesenheit und den Eigenschaften des Tumors überzeugen.

Fall 8. Dieser Fall betrifft einen 63jährigen Patienten auf der Klinik des Herrn Geheimrath Leyden in der Charité. Der Kranke leidet seit längerer Zeit an profuser Blutbeimischung zum Urin. Während des ganzen Aufenthaltes auf genannter Klinik war der Urin immer durch beigemischtes Blut dunkelrothbraun gefärbt. Locale Beschwerden fehlten vollständig; Patient konnte den Urin lange halten und ohne Beschwerden entleeren. Die mikroskopische Untersuchung wies neben den rothen Blutkörperchen hin und wieder grosse Zellen nach, von denen es fraglich war, ob sie von einer Neubildung oder dem Epithel der Harnwege entstammten. Die Palpation der Blasengegend über der Symphyse, sowie die per rectum hatten keinerlei Anhalt gegeben. Auch die von berufener chirurgischer Hand ausgeführte Untersuchung mit der Sonde hatte nichts in der Blase nachweisen können. So war selbst die Frage, ob die Quelle der Blutung ihren Sitz in der Blase oder in den oberen Harnwegen resp. den Nieren habe, eine offene.

Herr Professor A. Fränkel forderte mich nun auf, den Kranken mit dem Kystoskop zu untersuchen. Diese Untersuchung wurde am 9. Juli in Gegenwart des Herrn Prof. A. Fränkel, Stabsarzt Dr. Renvers, sowie zahlreicher anderer auf der Klinik anwesender Herren vorgenommen. Die Verhältnisse, die der Kranke zur Zeit darbot, waren für die endoskopische Untersuchung so überaus ungünstige, dass ich schon an dem Erfolg derselben zweifelte. Zunächst war das Orificium urethr. int. so eng, dass es schon bei der Untersuchung mit der Sonde Schwierigkeiten gemacht hatte. Es war wohl dehnbar, doch trat bei einem jeden derartigen Versuche eine geringe Blutung ein, die nur zu leicht geeignet erschien, das Prisma des Instrumentes beim Einführen zu verunreinigen. Zudem war, wie schon erwähnt, der Urin stark bluthaltig, von dunkelrothbrauner Farbe. Derselbe wird durch einen Nélaton-Katheter entleert und nun versucht, durch wiederholte Ausspülungen wenigstens vorübergehend einen klaren, farblosen Blaseninhalt herzustellen. Nach einigen Spülungen kommt das Spülwasser wohl annähernd klar, aber noch deutlich roth gefärbt zurück. Wie oft man nun auch die Ausspülungen wiederholte, stets war die Färbung die gleiche. Es stand danach fest, dass zur Zeit eine continuirliche frische Blutung Statt habe, die die eben injicirte Flüssigkeit sofort wieder röthete. Unter diesen Verhältnissen wurden weitere Injectionen als zwecklos unterlassen, die Blase mit 150 Ctm. Wasser angefüllt und das Instrument eingeführt. Zu meinem freudigen Erstaunen zeigte das Kystoskop durchaus befriedigende Bilder. Unmittelbar nach Eintritt des Prismas in die Blase sieht man, von der vorderen Wand herabhängend, einen grossen Tumor, der aus einer grossen Menge dichtgedrängter, zottiger und kolbiger Gebilde zusammengesetzt ist. Beim tieferen Einführen des Instrumentes konnte man seine hintere Fläche zur Anschauung bringen und fest-



stellen, dass die Geschwulst mindestens in der Grösse einer welschen Nuss in das Blasen-cavum vorspringe. Gegen die obere Wand setzte sich die schön rosa gefärbte, zottige Masse scharf ab. Nach unten zu schien mir die Geschwulst unmittelbar über dem Orif. urethr. int. zu entspringen, wenigstens kam die sonst so charakteristische Falte der letzteren nicht zur Anschauung, vielmehr befand sich das Prisma unmittelbar nach dem Austritt aus der Harnröhre der unteren, von flottirenden Zotten bedeckten Geschwulstfläche gegenüber.

Auch die meisten der anwesenden Herren Collegen konnten sich in befriedigender Weise über die eben beschriebenen Verhältnisse informiren.

Da diese Demonstration eine ziemlich lange Zeit in Anspruch genommen hatte, wurde beschlossen, die Untersuchung abzubrechen und nach einigen Tagen durch eine erneute kystoskopische Untersuchung die übrigen Verhältnisse der Geschwulst festzustellen. Es erschien mir das um so mehr erwünscht, als meine eigene Untersuchung mit Rücksicht auf die anwesenden Herren eine verhältnissmässig wenig gründliche gewesen war. Nach dieser zweiten Untersuchung sollte dann die Exstirpation des Tumors mittelst Sectio alta vorgenommen werden. Leider hat sich Pat. für's Erste aller weiteren Eingriffe durch seinen Austritt aus der Charité entzogen. Bis auf häufigeren Harndrang war die sehr langdauernde und angreifende Untersuchung ohne weitere Reaction verlaufen.

Zu diesen 8 eigenen Beobachtungen von Blasentumoren, die es mir gelang in der relativ kurzen Zeit von 8 Monaten mit Hülfe des electro-endoskopischen Kystoskopes mit Sicherheit zu diagnosticiren, kommen noch 7 von Schustler<sup>1)</sup> berichtete Fälle aus der von Dittel'schen Klinik und einer von Nicoladoni<sup>2)</sup> in Innsbruck, in denen die Diagnose auf die gleiche Weise gestellt wurde. Bei der grossen Wichtigkeit, die die Kystoskopie gerade für die oft so schwierige Erkennung der Blasentumoren darbietet, mögen diese Fälle hier kurz mitgetheilt werden. Die Fälle aus der von Dittel'schen Klinik sind folgende:

Fall 1. S. K., 62 Jahre alt, bemerkt seit April 1884 häufige Hämaturie, welche namentlich bei starken Bewegungen sich steigerte, sonst fehlten alle subjectiven Beschwerden. Am 1. Juli 1884 Aufnahme in die Klinik. Die Untersuchung mit der Sonde ergab nichts Abnormes, ebenso zeigte die Exploration vom Rectum aus ganz normale Verhältnisse. Auch die sehr sorgfältig durchgeführte tägliche Untersuchung des Urins gab keinen Anhalt.

<sup>1)</sup> Schustler, Perinealschnitt und Sectio alta in Beziehung zur Thompson'schen Digitaluntersuchung der Harnblase. Wiener med. Wochenschrift. 1885. No. 8. — Derselbe, Beiträge zur kystoskopischen Diagnostik. Ebendasselbst. 1886. No. 13.

<sup>2)</sup> Nicoladoni, Stecknadel in der männlichen Harnblase. Bemerkungen zum hohen Blasenschnitt. Wiener med. Wochenschrift. 1886. No. 8.

Am 6. Juli Kystoskopie. „Nach einigem Suchen erhielten wir sofort den gewünschten Aufschluss. Knapp nach aussen vom linken oberen Winkel des Trigonum Lieutaudii sass ein blutig-rother, ungefähr haselnußgrosser Tumor. Derselbe inserirte sich mit einem belläufig federkielartigen Stiele an die Blasenwandung, war von grobhöckeriger, stellenweise von villöser Oberfläche, von welcher man deutlich einzelne Blutstropfen herabrieseln sah. Durch ihre intensiv blutrothe Earbe hob sich die Geschwulst sehr scharf von der rosa-rothen übrigen Schleimhaut ab. Die am 9. Juli 1884 wiederholte Blasenendoskopie ergab ganz das gleiche Resultat, und nach derselben wurde sofort zur Sectio alta und Exstirpation des Tumors geschritten. Nach Eröffnung der Harnblase konnten sich nun alle anwesenden Aerzte überzeugen, wie getreu das Endoskop das Bild des vorhandenen Tumors wiedergegeben hatte. Der Sitz der Geschwulst, ihre Form und Grösse, die Beschaffenheit ihrer Oberfläche und ihres Stieles entsprachen ganz genau den Verhältnissen, wie wir sie nach dem endoskopischen, von Dittel skizzirten Bilde erwartet hatten.“ Der Tumor wurde extirpirt. Am 11. September verliess Pat. geheilt das Spital.

Fall 2. A. H., 51 Jahre alt, bekam im März 1884 plötzlich Ischurie. Nach 10stündiger Harnverhaltung entleerte Pat. eine grosse Quantität blutigen, mit Coagulis gemischten Harnes. Die Blutbeimischung verlor sich bald, der Urin war wieder von normaler Farbe, enthielt aber öfters kleine, blutige Fetzen. Beschwerden waren nicht vorhanden. Im August 1884 ein Anfall von Hämaturie, die seither in mässigem Grade fortbestand. Am 13. October Aufnahme des Kranken in die Klinik. Ein in die Blase eingeführter Katheter förderte in seinem Auge einige blutige Gewebspartikel zu Tage, deren mikroskopische Untersuchung sofort die Diagnose: Tumor vesicae mit grösster Wahrscheinlichkeit stellen liess. Die Untersuchung per rectum ergab nichts Abnormes. Am 22. October Kystoskopie. „Dieselbe zeigte einen im Fundus vesicae links vom Trigonum Lieutaudii gelegenen vorspringenden Tumor. Dieser sass mit einer ungefähr Thalergrössen Basis der Blasenwandung auf, war vom Volumen eines kleinen Apfels, von blutrother Farbe, stellenweise hämorrhagisch und villöser Oberfläche. Am 25. October wurde die Kystoskopie mit gleichen Resultaten wiederholt und hierauf sofort der hohe Blasenschnitt und die Exstirpation des Tumors gemacht. Wiederum entsprachen die thatsächlichen Verhältnisse der Geschwulst in allen Punkten dem endoskopischen Bilde.“ Der Tumor wurde extirpirt. Die Heilung gestaltete sich günstig, Pat. befand sich zu Zeit der Veröffentlichung noch in Behandlung.

Fall 3. 60jähriger Patient, der seit längerer Zeit an Hämaturie litt. Die Untersuchung des Urins ergab keinen Anhalt. Die Kystoskopie „ergab sofort das Vorhandensein eines vesicalen Tumors von höckeriger, leicht nekrotisirender Oberfläche und breitbasiger Insertion an die linke Blasenwand.“ Es wurde nun die Sectio alta ausgeführt. „Lage, Gestalt und Oberfläche (des Tumors) entsprachen vollständig dem durch

die endoskopische Untersuchung entworfenen Bilde, so dass also durch die directe Beobachtung der Befund in allen seinen Details bestätigt wurde.“ Der Verlauf der Operation war ein ungünstiger.

Fall 4. Am 1. December 1885 wurde in die Klinik ein 55jähriger, seit 9 Monaten an Hämaturie leidender Mann aufgenommen. Die Sondenuntersuchung der Blase negativ. Auch die Untersuchung des Urins ergab keinen Anhalt. Am 5. December 1885 Endoskopie der Blase. „Der rechten hinteren Blasenwand oberhalb des Trig. Lieutaudii sitzt eine weisslich-graue, fein höckerige Protuberanz und unter ihr eine ebenso beschaffene kleinere mit breiter Basis auf. Die übrige Blaseschleimhaut auffallend injicirt und von Hämorrhagien durchsetzt (intensiver Catarrh), jedoch sonst unverändert.“ Am 18. Januar 1886 erfolgte der Tod. „Die Section ergab: Ausgebreitete carcinomatöse Infiltration der Blase, an der rechten Wand, oben und hinter dem rechten Horne des Trigonum Lieutaudii mit einem wallnussgrossen, medullaren Knoten besetzt, der, wie die übrige Blaseschleimhaut, oberflächlich nekrotisirt und mit dicken Phosphatlagen bedeckt ist.“

Fall 5. 57jähriger Mann, aufgenommen am 29. Januar 1886. Seit Juli 1885 entleert Pat. unter grossen Schmerzen stets ziemlich gleichmässig mit Blut vermengten Harn. Die Untersuchung mit dem Metallkatheter negativ. Kein charakteristischer Harnbefund. Am 4. Februar 1886 Endoskopie. „Man erkennt einen breitbasig aufsitzenden Tumor, der besonders an der linken Seite des Blasengrundes in die Blasenhöhle hineinragt. Das Bild war nicht sehr deutlich, da die Geschwulst fortwährend blutete.“ Sectio alta. „Nach Eröffnung der Blase zeigt sich unter dem Trig. Lieutaudii eine beetartig aufsitzende drüsige Neubildung. Auskratzen der Geschwulst mit dem scharfen Löffel, Verschorfung der Wundfläche mit dem Paquelin'schen Thermokauter.“

Fall 6. 57jähriger Patient leidet seit einem Jahre an Hämaturie. Die Diagnose eines Blasen carcinoms stand hier von vornherein fest. Am 2. Januar 1886 Endoskopie. „An der rechten Blasenwand ragt ein ziemlich dickgestielter, zottiger, mit Incrustationen bedeckter, grau-weisser Tumor hervor, ein ebensolcher kleinerer links vom Trig. Lieutaudii.“ Von einer Operation wurde in diesem Falle abgesehen.

Fall 7. 61jähriger Mann, der seit 10 Monaten blutigen Harn entleert. Genitalbefund (auch per rectum) normal. Am 6. Januar 1886 Endoskopie. „An der rechten Blasenwand eine flache, von Hämorrhagien durchsetzte Protuberanz, von links oben hängen zwei gegabelte Zotten in das Gesichtsfeld hinein.“ Auch in diesem Falle wurde von einer Operation abgesehen.

Nicoladoni endlich berichtet über folgenden Fall:

63jähriger Mann leidet seit 4 Monaten an Hämaturie. Aufnahme in die Klinik am 1. Mai 1885. Im Urin fanden sich einige sehr zarte, zottige Papillomfragmente. Kystoskopie am 7. Mai 1885. „An der vorderen Wand der Blase eine haselnussgrosse, papillomatöse Excrescenz mit einer Menge flottirender Zotten besetzt, die von einem glänzenden weissen Belage bedeckt sind; weiter gegen den Scheitel zu und mehr nach links ein zweites flaches,

zart gefranstes Neugebilde.“ Am 11. Mai 1885 Sectio alta. „Es fanden sich 3 papillomatöse Geschwülste. Eine an der vorderen Blasenwand, über dieser eine zweite — dem endoskopischen Untersuchungsergebnisse entsprechend; sie waren von einer zarten Phosphatinkrustation bedeckt und konnten mit der Hohlsechere rein ausgeschnitten werden. Die dritte, Vierkreuzerstück-grosse, sass im Trigonum, an das Orificium urethrae knapp heranreichend. (Ich konnte sie endoskopisch nicht diagnosticiren, da ich mich nicht im Besitze des Instrumentes zur Beleuchtung der hinteren Blasenwand befand.)“

Eine besondere Stellung unter den Blasentumoren nehmen die geschwulstartigen, mehr oder weniger umschriebenen Massen ein, die als partielle Wucherungen der Vorsteherdrüse in die Blase vorspringen. Wenn Herr von Dittel sagt, dass das Kystoskop in diesen Fällen nicht geeignet sei, uns genügenden Aufschluss zu geben, so beweist das nur, dass er sich für diesen Zweck unbrauchbarer Instrumente bedient hat.

Zunächst muss man sich allerdings darüber verständigen, welche Veränderungen der Prostata man überhaupt kystoskopisch zur Anschauung bringen kann. Da ist nun klar, dass uns unser Instrument nur über die Formveränderungen unterrichten kann, die durch eine totale oder partielle Prostatabhypertrophie in den die innere Harnröhrenmündung umgebenden Theilen der Blasenwand bewirkt werden. Die Kystoskopie wird hier nie mehr leisten können, als am Cadaver die Besichtigung der über der Symphyse eröffneten Blase; sie wird uns nur ähnliche Bilder liefern können, wie sie z. B. die bekannte Fig. 11 in dem Socin'schen Werke <sup>1)</sup> darstellt. Ueber die sonstigen Veränderungen der Vorsteherdrüse müssen uns andere Untersuchungsmethoden Aufschluss geben.

Wie schon oben erwähnt, müssen wir, um uns ein richtiges Bild von den vom Orif. urethr. int. selbst ausgehenden Geschwülsten zu bilden, ein besonders für diese Fälle construirtes Instrument, unser drittes, benutzen. Wird dasselbe so tief in die Blase eingeführt, dass sich das Prisma  $1\frac{1}{2}$ —2 Ctm. von dem Orif. urethr. int. entfernt befindet, und dann langsam um seine Achse gedreht, so erblickt man die den Eingang zur Harnröhre umgebenden Partien in normaler Grösse und Form.

Uebrigens liefert dem Erfahrenen auch die Untersuchung mit unserem ersten Instrument in vielen Fällen interessante Aufschlüsse.

<sup>1)</sup> Socin, Die Krankheiten der Prostata. 1875.

Nur muss man bei diesen Kranken, deren Harnröhre ja meist beträchtlich verlängert ist, auch entsprechend lange Instrumente anwenden. Hier hat Herr von Dittel gefehlt, indem er die schon an und für sich zu kurzen Leiter'schen Instrumente benutzte.

Führt man nun unser erstes Instrument bei einem an Prostatahypertrophie leidenden Kranken ein, so zeigt sich, dass die sonst so zarte Falte, die normaler Weise die Grenze zwischen Blase und Harnröhre bildet, stark verdickt, rigid und mit mehr oder weniger derben Einlagerungen durchsetzt ist. Dreht man den Schnabel nun so, dass das Prisma nach abwärts sieht, und schiebt das Instrument vorsichtig von vorn nach hinten, so erblickt man plötzlich einen hell erleuchteten, im endoskopischen Bilde wie ein massiger Tumor erscheinenden Vorsprung, hinter dem dann ein dunkeler Schatten, der hinter der hypertrophischen Prostata liegende Recessus auftaucht.

---

Das ist in Kürze Das, was in geeigneten Fällen von mir und einigen anderen Chirurgen mittelst der electro-endoskopischen Kystoskopie geleistet worden ist. In ähnlicher Weise und aus ähnlichen Gründen, wie Thompson bei seinen Fällen von Steinoperationen einen Collegen als Gewährsmann anführt, habe ich auch im Vorstehenden bei den wichtigeren Fällen die Namen der Collegen genannt, die mir die Kranken zugesandt hatten, oder bei der Untersuchung zugegen waren. Allen Denen, die mich kennen, wird eine solche Zeugenschaft überflüssig erscheinen, bei dem historisch nur zu gerechtfertigten und so tief eingewurzelten Misstrauen gegen Alles, was Kystoskopie heisst, bei den vielfachen Anfeindungen, denen unsere Untersuchungsmethode ausgesetzt ist, mag sie im Interesse der Sache vortheilhaft sein.

Was sagen uns nun die Fälle? Wenn ich sie richtig interpretire, so lehren sie uns in überzeugendster Weise, dass die Kystoskopie in geeigneten Fällen mehr leistet, als alle anderen Untersuchungsmethoden, mit alleiniger Ausnahme des hohen Blaseschnittes, dass sie, um andere Organe zum Vergleich heranzuziehen, für die Diagnose der Blasenleiden dieselbe Bedeutung besitzt, wie die Laryngoskopie für die des

Kehlkopfes. Neben der Exactheit, neben der Klarheit der Bilder hat sie mit der letzten Untersuchungsmethode die Schonung gemeinsam, die ihre Anwendung den Kranken gewährt. Wäre die Ergiebigkeit des durch sie erzielten Befundes allein im Stande, ihr den Vorrang vor allen anderen Untersuchungsmethoden der Blase zu sichern, so steht ihr diese Schonung an praktischer Bedeutung kaum nach. Ich meine hier zunächst gar nicht jene so berechtigten Bestreben, dem Kranken alle nothwendigen Eingriffe nach Möglichkeit zu erleichtern; ich meine vielmehr den Umstand, dass sich der Kranke der kystoskopischen Untersuchung, die ihm keine grösseren Beschwerden, als das Einführen eines Katheters verursacht, zu einer Zeit willig unterwirft, in der er jene blutigen Explorativoperationen, die allein im Stande sind, mit der Kystoskopie zu concurriren, weit von sich weist. Denn von allen den mannichfachen Methoden, die zur Untersuchung des Blaseninneren angegeben sind, liefert nur die Abtastung der Blase mit dem Finger nach vorangegangener Boutonnière oder Sectio alta vergleichbare Resultate. Ehe sich aber ein Patient, der an einer dunklen Blasenkrankheit leidet, zu einer solchen blutigen Explorativoperation entschliesst, müssen die Qualen erst den höchsten Grad erreicht haben; unterdessen ist nur zu oft die für eine erfolgreiche Operation günstige Zeit längst verflossen. Zur Kystoskopie aber kann man verständige Kranke leicht unmittelbar nach den ersten beunruhigenden Erscheinungen, z. B. bei Blasentumoren nach der ersten Blutung, bewegen. Gerade meine oben mitgetheilten Fälle von Blasengeschwülsten sprechen für diese Behauptung. Keiner dieser Kranken, das werden mir die betreffenden Herren Collegen bezeugen, hätte sich zur Zeit einer blutigen Explorativoperation unterworfen. Nur so ist auch die relativ grosse Anzahl von 8 Fällen zu erklären, die es mir gelang, innerhalb der kurzen Zeit von acht Monaten nachzuweisen. Erst jetzt, wo wir in der Kystoskopie eine ebenso schonende wie gründliche Methode zur Untersuchung der kranken Blase besitzen, werden wir sehen, dass die Blasentumoren viel häufiger sind, als man bisher angenommen hat.

So beruht denn der Vortheil, den die endoskopische Untersuchung gewährt, mehr noch als auf der Exaktheit und Klarheit ihrer Resultate auf der durch sie allein in der Praxis ermöglichten Frühdiagnose. Ausser der leichten Einwilligung Seitens des Kranken

wird die Ermöglichung einer Frühdiagnose noch dadurch begünstigt, dass das Kystoskop die krankhaften Veränderungen gerade im Beginne des Leidens am schönsten zur Anschauung bringt, während sich in veralteten Fällen seiner Anwendung zuweilen unüberwindliche Schwierigkeiten entgegenstellen: ein kleines Papillom präsentiert sich mit unübertrefflicher Schärfe im endoskopischen Bilde, ein die ganze Blase ausfüllender Tumor macht die Kystoskopie ganz unmöglich; einen kleinen Stein kann man so deutlich sehen, als ob er direct vor uns läge; von einem sehr grossen vermag man mit einem Blicke nur ein mehr oder weniger beträchtliches Stück seiner Oberfläche zu übersehen.

Beides, die Schonung, die ihre Anwendung dem Kranken gewährt und die Ergiebigkeit des durch sie erzielten Befundes wird die Kystoskopie mehr und mehr zur bevorzugten Untersuchungsmethode Blasenkranker machen, ohne aber die anderen Untersuchungsmittel vollständig zu verdrängen. Giebt es doch zunächst so manchen Fall, in dem die Kystoskopie aus irgend einem Grunde nicht anwendbar ist, in dem wir also auf die bisher benutzten Untersuchungsmethoden angewiesen sind. Aber auch nach erfolgreich ausgeführter endoskopischer Untersuchung dürfte es bisweilen interessant sein, sich durch die Palpation, sei es die combinirte Rectaluntersuchung, sei es mit der Sonde oder auch mittelst der Thompson'schen Digitaluntersuchung über die Consistenzverhältnisse der mit dem Auge entdeckten krankhaften Veränderungen ein Urtheil zu bilden.

Vor diesen auf den Tastsinn basirten Untersuchungsmethoden aber zeichnet sich die Kystoskopie durch die Exactheit ihres Befundes aus. Welch ein Unterschied zwischen der Untersuchung mit der Sonde, mit der man, auf der Innenfläche der Blase hintastend, auf einmal nur eine punktförmige Stelle berührt, und der mit dem Kystoskop, das uns mit einem Blick ein Stück der entfalteten Schleimhaut von der Grösse eines silbernen Fünfmarkstückes in grösster Deutlichkeit zur Anschauung bringt! Man muss sich nur klar machen, wie die Harnblase, die normale, wie die pathologisch veränderte, ganz besonders für die endoskopische Untersuchung geeignet ist. Hier handelt es sich nicht, wie in der Gynäkologie, wo der Digitus eruditus seine Triumphe feiert, um Veränderungen, die tief unter der uns zugängigen Schleimhautfläche an massigen

Organen vor sich gehen. Im Gegensatze zu diesen Verhältnissen spielen sich hier alle krankhaften Processe auf der Innenfläche der Blase ab, deren Dicke kaum in Betracht kommt. Wohl giebt es eine parenchymatöse Cystitis, doch ist das keine selbständige Krankheit, sondern der Endausgang verschiedener schwerer Blasenleiden und selbst keiner Behandlung fähig. Die anderen Affectionen, die den Arzt in erster Linie interessiren, die Katarrhe, die Geschwüre und Neubildungen, die Steine und Fremdkörper, haben ihren Sitz auf der flächenhaften Ausbreitung der Blaseschleimhaut. Auch die infiltrirenden Carcinome brechen, worauf schon v. Dittel aufmerksam macht, zweifellos zu einer schon frühen Zeit ihres Bestehens nach der Blasenhöhle zu durch, ja es fragt sich, ob sie vor erfolgter Ulceration und dadurch bedingter Berührung der Geschwürsfläche mit dem Urin überhaupt Erscheinungen darbieten.

Für die Beurtheilung krankhafter Processe, die sich auf der flächenhaften Ausbreitung eines Organes abspielen, ist aber das Auge zweifellos das Sinnesorgan, das uns die vollständigsten Aufschlüsse giebt, vorausgesetzt, dass man die Fläche in ihrer ganzen Ausdehnung mit Leichtigkeit übersehen kann. Das ist bei der Blase in allervollkommenster Weise der Fall. Bildet doch die Innenwand derselben bei einer bestimmten Anfüllung einen einfachen, uns in allen seinen Verhältnissen bekannten, ich möchte sagen mathematischen Hohlraum. Indem wir nun mit dem Instrument gewisse in der Eigenart des Kystoskopes begründete schulgemässe Bewegungen ausführen, müssen wir mit absoluter Sicherheit in wenigen Secunden eine jede Stelle der Blaseninnenfläche zur Anschauung bekommen. Darin aber, und in der Möglichkeit, mit einem Blick ein ausgedehntes Stück der entfalteteten Blasenwandung zu übersehen, wurzelt die Stärke der modernen Kystoskopie im Gegensatz zu der alten Désormeaux'schen, mittelst deren man nur einen beschränkten Theil der Blasenwand und immer nur eine kleine Stelle auf einmal übersehen kann. Erst durch das Princip der Einführung der Lichtquelle in das ausgedehnte Hohlorgan, erst durch den optischen Apparat, der eine Erweiterung des Gesichtsfeldes bewirkt, konnten auch die Ergebnisse der Kystoskopie jenen Grad der Exactheit erhalten, der bei anderen Organen der Untersuchung mit dem Auge eigenthümlich ist.



Untersuchen wir nun in Folgendem, gestützt auf die oben mitgetheilten Befunde, welche Fortschritte die Kystoskopie in der Erkenntniß der einzelnen Blasenkrankungen erzielt hat, so gilt dieser Vergleich zunächst nur den ohne blutige Voroperationen, also durch Urinuntersuchung, Sondiren und combinirte Rectalpalpation erlangten Ergebnissen gegenüber.

Da ist nun zunächst auf die wichtige Thatsache hinzuweisen, dass wir erst in der Kystoskopie ein zuverlässiges Mittel erhalten haben, um in den Fällen von dunklen Harnkrankheiten, in denen wir nicht einmal über den Sitz des Leidens zur Klarheit gelangen können, mit Sicherheit festzustellen, ob die Blase gesund ist, oder pathologische Veränderungen darbietet. Diese Fälle aber, in denen wir bei Blut- oder Eiterbeimischung zum Urin nicht einmal im Stande sind, zu bestimmen, ob die Quelle der abnormen Harnbestandtheile in der Blase, oder in den oberen Harnwegen resp. den Nieren zu suchen sei, sind durchaus nicht selten. Alle zum Theil so scharfsinnigen Unterscheidungsmittel, die uns lehren sollen, eine renale von einer vesicalen Blutung zu unterscheiden, haben sich bisher in vielen Fällen als nicht stichhaltig erwiesen. Weder die Form der Blutgerinnsel, noch die Reichlichkeit des Blutes, noch die Häufigkeit der Blutungen bieten einen zuverlässigen Anhaltspunkt. Dass auch die subjectiven Beschwerden des Kranken oft nicht zu verwerthen sind, zeigen die oben von mir ausführlich mitgetheilten Krankengeschichten.

Nicht besser steht es oft mit der Erklärung von Eiterbeimischung zum Urin. Man glaube nicht, dass hier der vorhandene oder fehlende Harnzwang einen brauchbaren Fingerzeig abgebe. Die localen Beschwerden sind überhaupt wenig beweisend, sowohl wenn sie fehlen, als wenn sie vorhanden sind. So sind von den den zuverlässigsten Autoren Fälle berichtet, in denen bei schweren Nierenkrankheiten die Blasenbeschwerden so in den Vordergrund traten, dass eine ernste Erkrankung des letzteren Organes angenommen werden musste, das sich aber bei der Section als ganz gesund erwies, während die Nieren Abscesse, Tuberculose, Steine und andere schweren Veränderungen darboten. Solche Fälle sind von Howship, Civiale, Brodie u. A. mitgetheilt. Aber umgekehrt können auch bei schweren Erkrankungen der Blase alle Harnbeschwerden fehlen.

Einen Fall der letzteren Art hatte ich Gelegenheit in jüngster Zeit zu untersuchen.

Er betrifft einen Herrn von ungefähr 27 Jahren, der seit lange an Beschwerden der Harnorgane leidet und mir von Herrn Collegen Vogelreuter zur kystoskopischen Untersuchung zugeführt wurde. Das jetzt in die Augen springendste Symptom ist eine starke, durch massenhaft suspendirte Eiterkörperchen bedingte Trübung des Urins. Subjective Beschwerden fehlen vollständig, Pat. braucht nicht oft zu uriniren; bei der Entleerung selbst sind keine Schmerzen vorhanden. Unter diesen Verhältnissen lag es nahe, die Quelle der Eiterbeimischung in den oberen Harnwegen zu suchen, um so mehr, als auch der Eiweissgehalt des Urins grösser war, als man nach der Trübung erwarten durfte. Die Kystoskopie sollte uns bald eines Anderen belehren und zeigen, wie wenig der Zustand der Blasenschleimhaut dem subjectiven Befinden entsprach. Die am 21. Juli ausgeführte Kystoskopie zeigte nämlich die Blasenschleimhaut fast in ihrer ganzen Ausdehnung stark gewulstet und düster geröthet. Die Wulstung war theilweise so beträchtlich, dass die Mucosa in dicken, unförmigen Falten und am Vertex sogar als ein umschriebener, knopfförmiger Vorsprung in das Blasenlumen hineinragte. Einzelne der besonders stark veränderten Partien waren mit einem dicken Filz von weissem Belag bedeckt.

So war durch die endoskopische Untersuchung mit Sicherheit festgestellt, dass das Leiden seinen Sitz in der Blase habe. Die beobachteten Veränderungen hätten genügt, eine noch viel bedeutendere Trübung des Urins zu erklären. Es braucht wohl nicht gesagt zu werden, dass in diesem Falle unser Befund auch für die einzuschlagende Therapie von grosser Bedeutung ist.

In ähnlicher Weise wird die kystoskopische Untersuchung in allen Fällen, in denen ihre erfolgreiche Anwendung überhaupt möglich ist, mit Sicherheit angeben, ob die Quelle des Leidens in der Blase liegt oder nicht. Hier ist der negative Befund dem positiven völlig gleichwerthig. Findet man in diesen Fällen die Blase gesund, so ist damit die wichtige Thatsache erwiesen, dass die Quelle der Blut- oder Eiterbeimischung in den oberen Harnwegen resp. den Nieren ihren Sitz habe.

Diese über das Gebiet der Blase hinausreichende diagnostische Bedeutung der Kystoskopie ist vielleicht noch einer weiteren Ausdehnung fähig. Haben wir mit dem Kystoskop festgestellt, dass der krankhafte Process in den oberen Harnwegen resp. den Nieren sitzt, so liegt die Frage nahe, ob uns unser Instrument nicht auch darüber Aufschluss geben kann, welche von beiden Nieren resp.

welches von beiden Nierenbecken erkrankt sei. Man kann versuchen, unter Leitung des Auges einen dünnen Katheter in die Ureterenmündungen einzuführen, um so das von einer Niere secretirte Secret gesondert aufzufangen, oder man kann vielleicht mit dem Kystoskop direct beobachten, aus welcher Harnleitermündung in Fällen von Hämaturie das Blut in die Blase eindringt. Mir selbst fehlen nach dieser Richtung bisher alle Erfahrungen; ich wollte nur auf die Möglichkeit einer solchen weiteren Verwerthung meiner Untersuchungsmethode hingewiesen haben.

Hinsichtlich der katarrhalischen Veränderungen hat es erst unsere Untersuchungsmethode ermöglicht, die verschiedenen Formen mit genügender Klarheit auseinander zu halten. Wohl konnte man schon früher nach dem klinischen Bilde einen acuten, einen chronischen, einen hämorrhagischen und einen diphtheritischen Blasenkatarrh unterscheiden; wohl konnte man aus dem Symptomencomplex folgern, dass die Entzündung mehr in der Nähe des sog. Blasenhalases ihren Sitz habe. Erst mittelst des Kystoskopes ist es möglich, sich ein erschöpfendes Urtheil über die Ausbreitung, über den Grad der Schwellung etc. zu bilden; erst sie hat gelehrt, jene, wie ich nicht zweifele und später noch zu erörtern gedenke, auch therapeutisch so wichtigen, ganz umschriebenen Formen schwerer katarrhalischer Veränderungen zu erkennen, bei denen der übrige Theil der Blaseschleimhaut normale Verhältnisse darbietet.

Ich hoffe weiterhin, dass wir bei grösserer Erfahrung auch lernen werden, die ätiologisch verschiedenen Formen der Cystitis im endoskopischen Bilde von einander zu unterscheiden; ich meine besonders die tuberculöse Form. Boten doch die Fälle von zweifellos tuberculöser Cystitis, die ich im Laufe der Jahre zu untersuchen Gelegenheit hatte, alle eine auffallende Gleichmässigkeit der Bilder dar, deren pathognostische Merkmale festzustellen, mir bisher allerdings nicht gelungen ist. Die so wichtigen tuberculösen Ulcerationen lassen sich zweifellos mit dem Kystoskop in vollkommener Weise zur Anschauung bringen.

Die Muskelbalken der Vessie à colonnes werden mit der Sonde in genügender Deutlichkeit gefühlt; anders steht es mit den verschiedenen Formen von Divertikeln, die man bisher wohl in einzelnen Fällen vermuthen, aber doch nicht mit Sicherheit diagno-

sticiren konnte. Sagt doch selbst Thompson<sup>1)</sup>: „In der Mehrzahl der Fälle, wo Aussackungen (Divertikel) bestehen, kenne ich kein Hilfsmittel, diese Thatsache bei Lebzeiten genau festzustellen.“ Nun, mit dem Kystoskop ist das mit der grössten Leichtigkeit und Sicherheit möglich. Erst vor Kurzem ist hier im jüdischen Krankenhause ein Patient gestorben, an dem ich Herrn Prof. Jacobson vor Monaten ein grosses Divertikel mit dem Kystoskop an der linken Blasenwand demonstrieren konnte. Die Section hat den endoskopischen Befund vollständig bestätigt. Erst das Kystoskop lehrt uns auch die relativ so grosse Häufigkeit der Divertikel kennen.

Wie schwierig es weiterhin in vielen Fällen von Fremdkörpern ist, dieselben mit den bisher gebräuchlichen unblutigen Untersuchungsmethoden nachzuweisen, ist bekannt, und das selbst in den Fällen, in denen ihr Vorhandensein nach den Angaben der Patienten zweifellos ist. Nicoladoni vermochte die Stecknadel, die sich der Kranke selbst in die Blase eingeführt haben wollte, mit der Sonde nicht nachzuweisen. Mit dem Kystoskop konnte er nicht nur die Nadel, sondern selbst ihren durch das Licht des Instrumentes auf die Schleimhaut geworfenen Schatten auf das deutlichste sehen. Fillenbaum war nicht im Stande, den in die Blase geglittenen Nélaton-Katheter mit der Sonde oder dem Brise-pierre nachzuweisen; auch ein Versuch mit dem Grünfeld'schen Endoskop verlief resultatlos; mit meinem Instrument gelang es sofort auf das vollkommenste.

In meinem oben mitgetheilten Falle, in dem zahlreiche in die Blase durchgebrochene Ligaturfäden mit dem Lithotripter entfernt wurden, waren wir nur mit dem Kystoskop im Stande, festzustellen, dass noch eine Ligatur in dem Granulationsgewebe der Durchbruchstelle haften. Hier wäre es selbst bei der Digitalexploration schwierig gewesen, die weichen Fäden mit dem Finger zu fühlen.

Steine werden, sobald sie eine gewisse Grösse erreicht haben, mit der Sonde oder mittelst der Rectalpalpation in der Mehrzahl der Fälle leicht erkannt. Andererseits aber wird eine nicht unbeträchtliche Anzahl von Steinen bei diesen Untersuchungs-

<sup>1)</sup> H. Thompson, Lithotomie und Lithotripsie. Deutsch von Dr. Goldschmidt. 1883. S. 198.

methoden, auch wenn sie von berufener Hand ausgeführt werden, übersehen. An dieser Thatsache ist Nichts zu ändern; ich selbst habe eine ganze Reihe von Steinen operirt, die von hochgeschätzten Collegen mit negativem Resultat sondirt worden waren. Es haftet eben jeder Sondenuntersuchung etwas Zufälliges an; wie oft ist es nicht schon vorgekommen, dass Chirurgen einen Stein nicht zu demonstrieren vermochten, den sie kurz vorher mit Leichtigkeit gefunden hatten; ist es nicht bekannt, wie wenig selbst geübte Untersucher auf eine einmalige negative Untersuchung geben? Dieser Unsicherheit steht die Exactheit wohlthuend gegenüber, die den Ergebnissen unseres Gesichtssinnes eigenthümlich ist. Haben wir eine Partie der Blasenwandung bei genügend hellem Licht besichtigt und auf derselben nichts Abnormes gefunden, so ist auf ihr mit Sicherheit Nichts vorhanden. Indem wir die Blase in schulgemässer Weise ableuchten, können wir mit Bestimmtheit nachweisen, ob dieselbe einen Stein beherbergt oder nicht. Dabei ist es gleich, ob der Stein gross oder klein sei; ja gerade die letzteren, die der Sonde am leichtesten entgehen, geben mit dem Kystoskop die schönsten Bilder. Ich zweifle daher nicht daran, dass ein jeder Arzt, der unsere Instrumente besitzt, in dem Maasse, als er mit der Handhabung derselben vertrauter wird, dieselben auch regelmässig bei Verdacht auf Stein in Anwendung ziehen wird. Allein im Stande, uns die nöthige Aufklärung zu geben, ist aber die Kystoskopie in Fällen von eingekapselten Steinen. Hier kann nur sie die gewünschten Aufschlüsse geben.

Die Diagnose der Blasengeschwülste war bisher meist eine schwierige. Nur in den Fällen, in denen mit dem Urin Gewebefetzen herausbefördert wurden, die sich mikroskopisch als deutliches Zottengewebe charakterisirten, war das Vorhandensein einer villösen Neubildung von vorne herein gesichert. Wie selten aber ist das der Fall. Von meinen Kranken war nur bei dem zweiten, der sich im Auge eines eingeführten Katheters ein Geschwulstfragment herausbefördert hatte, die Diagnose auf diese Weise gestellt worden. In dem 1., 3. 6. und 8. Falle war der Urin lange Zeit und mit grösster Sorgfalt mit negativem Resultate untersucht worden, denn die im 3. und 8. Falle beobachteten grossen polymorphen Zellen sind nach meinen Erfahrungen, sofern sie nicht zu deutlichen Zottenüberzügen angeordnet sind, diagnostisch kaum zu

verwerthen. Das Blasenepithel beherbergt selbst so polymorphe Epithelzellen, die bei Reizzuständen, z. B. beim Vorhandensein von Blasensteinen, den berüchtigten grosskernigen, granulirten, geschwänzten Zellen sehr ähnlich werden können.

Man hat bekanntlich auch versucht, zur Sicherung der Diagnose Theile des vermutheten Tumors abzureissen und sich so das Material zur mikroskopischen Untersuchung zu verschaffen. Von den zu diesem Zwecke benutzten Instrumenten dürfte wohl der Küster'sche Löffelkatheter das geeignetste sein. Aber wie roh und gewaltsam ist diese Methode der Kystoskopie gegenüber, ganz abgesehen davon, dass sie doch wohl nur bei villösen Geschwülsten anzuwenden ist!

Wie aber eine einzelne herausbeförderte Zotte direct zu diagnostischen Irrthümern Veranlassung geben kann, zeigt ein Fall von Czerny<sup>1)</sup>, sowie eine von Küster<sup>2)</sup> mitgetheilte Krankengeschichte.

Im ersten Falle sprach für Papillom eine im Katheter haften gebliebene Gefässschlinge mit Cylinderepithelbelag. Nach vollführter Sectio alta und Beleuchtung mittelst Reflector zeigte sich bei günstigen Verhältnissen ausser stärkerer Röthung der Schleimhaut nichts Krankhaftes. — In dem Falle von Küster wurde mit dem Löffelkatheter ein Gewebsetzen herausbefördert, der sich mikroskopisch als eine kleine Zotte erwies. Hier ergab die bald darauf vorgenommene Section statt der vermutheten Neubildung ein tiefes Geschwür des Blasenbodens.

Schliesslich beweist das Vorhandensein von Zottengewebe im Urin noch gar nicht, dass ein Blasentumor vorhanden sei. Wie vorsichtig man nach dieser Richtung hin sein muss, mag folgender Fall von Tuchmann<sup>3)</sup> lehren, in dem die auf Blasengeschwulst lautende Diagnose auf Grund der sorgfältigsten Untersuchung über jeden Zweifel erhaben erschien und sich bei der Section doch als falsch herausstellte.

Tuchmann schreibt: „Vor einigen Jahren wurde ich aufgefordert, in Guy's Hospital einen Patienten im mittleren Lebensalter zu untersuchen, der an häufiger schmerzhafter Harnentleerung und zeitweiliger Hämaturie litt. Die Exploration der Blase mit der Sonde und vom Rectum aus veranlassten

<sup>1)</sup> Ebenau, Zur Chirurgie der Harnblase. Deutsche med. Wochenschrift. 1885. No. 27, 28.

<sup>2)</sup> E. Küster, Ueber Harnblasengeschwülste und deren Behandlung. Volkmann's Sammlung klin. Vorträge. No. 84. S. 43. 1886.

<sup>3)</sup> Tuchmann, Die Diagnose der Blasen- und Nierenkrankheiten mittelst der Harnleiterpincette. Berlin 1887. S. 22.

mich, eine in der Blase, am Boden derselben, nahe dem Orificium urethrae int., gelegene Geschwulst anzunehmen, welche Diagnose dadurch ihre volle Bestätigung zu finden schien, dass der Patient mit seinem Urin dünne, fetzige Massen wie papillöse Excrescenzen entleerte. Und doch war, wie es sich bei der Section ergab, die Diagnose unrichtig: der Mann hatte eine mässige Prostatahypertrophie und ausserdem ein dem linken Nierenbecken aufsitzendes faustgrosses Sarcom, von dessen ulcerirter und zerklüfteter Oberfläche jene Excrescenzen in die Blase herabgeschwemmt worden waren.“

Aber wenn auch wirklich das im Urin gefundene Zottengewebe nachweislich der Blase entstammt, so ist damit doch nur die Anwesenheit eines villösen Blasen Tumors gesichert, alle die so wichtigen Fragen über seine Grösse, seinen Sitz etc. harren noch der Beantwortung.

Die Untersuchung mit der Sonde und mittelst der combinirten Rectalpalpation giebt uns nur über harte Infiltrationen und grosse, massige Neubildungen Aufschluss. Kleine und weiche Geschwülste entziehen sich fast regelmässig diesen Untersuchungsmethoden.

Von meinen Patienten war der erste, dritte, sechste und achte, von den von Dittel'schen der erste, vierte, fünfte und siebente sowohl mit der Sonde als auch per rectum mit negativem Resultate untersucht worden, mein dritter Patient auf der Rostocker Klinik sogar in Narkose. Sehen wir von den Fällen ab, in denen der Abgang von deutlichem Zottengewebe das Vorhandensein einer Neubildung von vornherein wahrscheinlich gemacht hatte, so hat in allen anderen Fällen, mit alleiniger Ausnahme meines vierten und des v. Dittel'schen sechsten, uns die kystoskopische Untersuchung die erste Kunde von der Anwesenheit eines Tumors gebracht. Sie allein hat in allen 16 Fällen die denkbar vollkommensten Aufschlüsse über alle in Frage kommenden Verhältnisse gegeben, Aufschlüsse, wie sie in annähernder Ergiebigkeit sonst nur die Abtastung der Blase nach vorausgegangener blutiger Voroperation möglich gemacht hätte.

Ich möchte an dieser Stelle noch besonders darauf aufmerksam machen, unter wie schwierigen Verhältnissen die Kystoskopie in einigen der oben berichteten Fälle diese glänzenden Resultate gab. In meinem fünften, wie in v. Dittel's erstem Falle trat während der Untersuchung eine Blutung ein, ohne dass dadurch die weitere Untersuchung unmöglich wurde; v. Dittel sah das Blut deutlich in ein-

zelen Tropfen von dem Tumor herabrieseln, ich konnte beobachten, wie die Neubildung von einem immer dichter werdenden Nebel verdeckt wurde, während man nach der anderen Seite noch die klarsten Bilder erhielt. In meinem achten, auf der Løyden'schen Klinik untersuchten Falle blieb die Flüssigkeit trotz aller Ausspülungen blutig gefärbt, ein sicheres Zeichen, dass eine continuirliche Blutung schon vor Einführen des Instrumentes bestand; dazu kam noch der Umstand, dass die äussere Harnröhrenmündung des Kranken sehr eng war und vor Einführen des Kystoskopes erst gewaltsam erweitert werden musste, wobei auch eine, wenn auch geringe Blutung eintrat. Trotz dieser Schwierigkeiten konnten sich dann zahlreiche zuschauende Herren davon überzeugen, wie klar der Tumor im endoskopischen Bilde zu sehen war. In meinem ersten Falle endlich musste das Instrument gar mitten durch die zu spontanen Blutungen so geneigte Geschwulstmasse hindurchgeführt werden und zeigte dennoch die klarsten Bilder.

Ich denke, diese Fälle zeigen zur Genüge, was die kystoskopische Untersuchungsmethode selbst unter schwierigen Verhältnissen zu leisten vermag, wenn sie in sachkundiger Weise ausgeführt wird. Unter dem Gewicht dieser Thatsachen werden nun wohl die Berufenen und Unberufenen verstummen, die bisher der Kystoskopie jede praktische Berechtigung absprachen, die wohl zugeben, dass man eine gesunde Blase untersuchen könne, dass aber die endoskopische Untersuchung einer kranken Blase regelmäßig durch Blutung, Trübung der Flüssigkeit und Schmerzen vereitelt würde. Glänzend ist nun auch jener falsche Prophet widerlegt, der, ohne die Instrumente je gesehen oder gar einer Untersuchung beigewohnt zu haben, sich berufen fühlte, der medicinischen Welt die vollständige Aussichtslosigkeit meiner Methode zu verkünden.<sup>1)</sup>

Gewiss hat auch die Leistungsfähigkeit der Kystoskopie ihre Grenzen. Ich meine hier nicht die oben besprochenen Fälle, in denen die Kystoskopie überhaupt nicht anwendbar ist, weil die Blase das Lumen vollständig verloren hat oder eine continuirliche Blutung resp. die Absonderung reichlichen eiterigen Secretes auch

---

<sup>1)</sup> s. Berliner klin. Wochenschrift. 1880. No. 12.



die vorübergehende Klärung des in der Blase enthaltenen Mediums unmöglich macht. Wer in solchen Fällen die Kystoskopie doch anwendet, der mag die unausbleiblichen Misserfolge nicht der Methode, sondern sich selbst zuschreiben.

Ich meine vielmehr die Grenzen, die auch in geeigneten Fällen dem Untersuchungsergebnisse gesteckt sind. Nach dieser Richtung hin bieten diejenigen der oben berichteten Fälle von Blasentumoren ein besonderes Interesse dar, in denen der endoskopische Befund nachträglich durch die Operation nach vollzogener Sectio alta oder durch die Section controlirt werden konnte. Es lohnt sich wohl, zu untersuchen, wie das Resultat dieser Controle in den einzelnen Fällen ausgefallen ist.

Da zeigt sich nun, dass uns in unserem ersten Falle die kystoskopische Untersuchung kein völlig erschöpfendes Bild gegeben hatte, wobei allerdings berücksichtigt werden muss, dass zwischen der Untersuchung und der Section ein Zeitraum von fast 8 Monaten liegt. Wohl wurde das Vorhandensein eines Tumors an der vorderen und seitlichen Blasenwand mit Sicherheit und vollständig richtig constatirt, wohl wurde es wahrscheinlich, dass die auf dem Blasenboden erblickte, mit kleinsten, kugelförmigen Papillen bedeckte Partie auch dem Tumor angehöre. Von der eigenthümlichen Configuration desselben aber, von der vollständigen Bedeckung der Ureterenmündungen und des ganzen Trigonum durch die Geschwulstmasse konnte uns das Kystoskop keine Rechenschaft geben. Nun, hier hätte uns keine andere Untersuchungsmethode, auch die Sectio alta, keine volle Klarheit geschafft. Waren doch selbst bei der Section nach Herausnahme und Eröffnung der Blase die Verhältnisse noch völlig unklar; wurden sie doch erst verständlich, nachdem die Blase und die Pars prostatica urethrae ihrer ganzen Länge nach gespalten und in die durchschnittenen Ureteren Sonden eingeführt waren.

In meinem zweiten Falle sehen wir den kystoskopischen Befund hinsichtlich des Sitzes, der Grösse und Form durch die Operation vollständig bestätigt bis auf den gewiss bedeutungsvollen Irrthum, dass wir die Geschwulst mit eingeschnürter, aber doch breiter Basis aufsitzend gedacht hatten, während sie sich nun als kurz gestielt herausstellte. Diese Täuschung ist leicht zu erklären: die zottige Oberfläche hatte der Blasenwand so dicht angelegen,

dass es unmöglich war, zwischen beiden zum Stiele hindurch zu sehen. Ich zweifle nicht, dass es in Zukunft bei weiterer Ausbildung der Untersuchungstechnik in einer Reihe von Fällen gelingen wird, durch geeignete Maassnahmen, z. B. durch Untersuchung bei verschiedener Lagerung des Kranken, auch nach dieser Richtung hin ein richtiges Urtheil zu erlangen. Mit Sicherheit darf man diese Hoffnung für die Fälle hegen, in denen der Stiel eine gewisse Länge besitzt; über einen solchen Befund berichtet v. Dittel: „In diesem Falle war das runde, etwa Kirschengrosse Köpfchen sehr deutlich an einem etwa spagatdünnen Stiele zu sehen, und veränderte dasselbe auch bei Bewegungen des Endoskopes in zierlicher Weise seine Lage.“ Aber auch in den Fällen, wo das nicht der Fall ist, wo der Stiel so kurz ist, dass eine Lageveränderung der Geschwulst unmöglich ist und dieselbe der Wandung fest anliegt, auch hier dürften wir bei grösserer Erfahrung wohl aus der ganzen Configuration der Bilder schliessen können, dass die Geschwulst gestielt oder doch mit sehr schmaler Basis aufsitze. So bin ich in dem Fall 6 fest überzeugt, dass der Tumor einen Stiel besitzt, obgleich es mir bisher nicht gelang, denselben zur Anschauung zu bringen.

In meinem dritten Falle, den ich Gelegenheit hatte, gemeinschaftlich mit Herrn Professor Madelung zu untersuchen, wurde der endoskopische Befund durch die Operation nach jeder Richtung hin bestätigt. Die Grösse, die Form, der Sitz der Geschwulst entsprach vollständig der Vorstellung, die wir uns auf Grund der kystoskopischen Untersuchung vom Charakter des Tumors gemacht hatten. Von den 7 v. Dittel'schen Fällen wurde das Ergebniss vier Mal durch die Eröffnung der Blase über der Symphyse und einmal durch die Section controlirt. Schustler berichtet in ausführlicher Weise, wie in den ersten 3 Fällen alle thatsächlichen Verhältnisse der Geschwulst, ihre Lage, Gestalt und Oberflächenverhältnisse vollständig dem durch die endoskopische Untersuchung entworfenen Bilde entsprachen, „so dass also durch die directe Beobachtung der Befund in allen seinen Details bestätigt wurde.“

In dem fünften Falle fand sich bei der Section eine grössere Verbreiterung der carcinomatösen Infiltration der Blasenwandung, während die Endoskopie nur die zwei grössten, geschwulstartigen

Knoten zur Anschauung gebracht hatte. Mit Recht macht Schustler auf den fast anderthalb Monate langen Zeitraum zwischen Untersuchung und Section aufmerksam. Wenn diese diffuse Infiltration auch zur Zeit der Endoskopie in ihren Anfängen schon bestanden, so „erscheine es überhaupt fraglich, ob sie durch andere Methoden ausser der damals selbstverständlich undurchführbaren mikroskopischen Untersuchung von Schnittpräparaten hätte erkannt werden können.“

In dem sechsten Falle endlich war die Untersuchung durch die continuirliche Blutung der Geschwulst sehr erschwert, „hier entsprach das durch die endoskopische Untersuchung entworfene Bild nicht ganz den thatsächlichen Verhältnissen.“

Bei den Kranken von Nicoladoni fanden sich statt der beobachteten zwei Geschwülste deren drei. Die dritte sass im Trigonum und war bei der wohl nicht schulgemäss ausgeführten Untersuchung übersehen worden. Die beiden anderen entsprachen nach jeder Richtung hin dem endoskopischen Bilde.

So sehen wir in diesen Fällen den kystoskopischen Befund durch die denkbar gründlichste Controle fast regelmässig in allen seinen Punkten bestätigt und damit auf das Unzweifelhafteste bewiesen, dass die kystoskopische Untersuchung in den Fällen, die für ihre Anwendung geeignet sind, ergiebiger und zuverlässiger Resultate giebt, als alle andern Untersuchungsmethoden, mit Einschluss der Thompson'schen Digitaluntersuchung.

Grosse Schwierigkeit bereitet in einzelnen Fällen die richtige pathologische Deutung des kystoskopischen Befundes. Wenn ein gestielter, mit flottirenden Zotten besetzter Polyp der Blasenwand aufsitzend gefunden wird, so kann freilich kein Zweifel obwalten, dass wir es mit einem Tumor zu thun haben. Je ausgebreiteter aber die Neubildung ist, je flächenhafter sie sich über einen grösseren Abschnitt des Blaseninneren erstreckt, um so schwieriger kann die Deutung des so klaren und präzisen endoskopischen Bildes werden. Hier kann die Unterscheidung von einer umschriebenen catarrhalischen Veränderung sehr schwer werden. Auch ein chronisch umschriebener Catarrh vermag zu einer circumscribten Wulstung der Schleimhaut, zu intensiver Röthung und zur Production eines filzig aufsitzenden oder in der Flüssigkeit flottirenden Belages von Eiter

und necrosirenden Gewebsetzen Anlass geben. Da kann die Aehnlichkeit mit einem der Blasenwand breit aufsitzenden Neoplasma eine hochgradige werden. Hier bedarf es der vollsten Kaltblütigkeit, der reiflichsten Erwägung aller Verhältnisse und vor Allem einer grossen Erfahrung, um nicht falsche und für den Kranken verderbliche Schlüsse zu ziehen. Ich halte mich verpflichtet, mit dem grössten Nachdruck zur Vorsicht zu mahnen, es möchte sonst so manche Blase eröffnet werden, in der sich dann statt des vermutheten Tumors eine umschriebene Entzündung zeigt.

Als warnendes Beispiel mag hier der folgende, von Schustler mitgetheilte Fall <sup>1)</sup> aus der v. Dittel'schen Klinik dienen.

Der 41 jährige Kranke wurde von continuirlichem, enorm schmerzhaftem Harndrange gequält. „Die Diagnose war in diesem Falle völlig unklar, ein längeres expectatives Verhalten bei dem Zustande des Patienten nicht zu rechtfertigen, die furchtbaren continuirlichen Schmerzen geboten dringend eine sofortige Massnahme. Am 27. December 1885 Kystoskopie. Man sieht rechts vom Trigonum zwei flache, in schiefer Richtung nach aussen und oben parallel verlaufende, durch eine Rinne von einander getrennte und selbst wieder gefurchte Wülste. Die Schleimhaut der Blase in toto hyperämisch, über den genannten Protuberanzen besonders geröthet. Nach diesem endoskopischen Bilde wurde die Diagnose auf ein flaches, infiltrirtes Carcinom der Harnblase gestellt.“ v. Dittel legte eine perineale Blasenfistel an und konnte dann die Innenfläche der Blasenwandung ohne Schwierigkeit abtasten. „Durch die Digitalexploration wurde der endoskopische Befund vollständig bestätigt. Man fühlte an der rechten Blasenwand zwei derbe, leicht höckerige, kleinfingerdicke Infiltrate, welche von der Gegend des Trigonum schief nach aussen und oben parallel laufen. Nun erschien die Diagnose eines Carcinoms über jeden Zweifel erhaben, und wir erwarteten das baldige Ende des sehr herabgekommenen Patienten.“ Wider Erwarten erholte sich Pat. nach einigen Wochen, die Cystitis besserte sich zusehends, die Perinealwunde heilte, die Schmerzen verschwanden, Pat. war vollständig gesund. „Eine Mitte März vorgenommene Kystoskopie ergab eine ganz normale Harnblase, von den mehrfach erwähnten Wülsten war auch nicht eine Spur zu entdecken.“

Hier war die Diagnose Blasenkarzinom, zu der, was besonders hervorgehoben zu werden verdient, der kystoskopische Befund wie der durch Abtasten der Blase erhaltene in voller Uebereinstimmung geführt hatten, zweifellos eine falsche.

Ich selbst habe in der letzten Zeit einen Kranken untersucht, bei

---

<sup>1)</sup> Wiener med. Wochenschrift. 1886. No. 22.

dem mir die pathologische Deutung des endoskopischen Befundes noch zweifelhaft ist.

Es handelt sich um einen 40jährigen Herrn, der seit 2 Jahren an Blasenbeschwerden leidet. Den Anfang machte eine angeblich nach einer Erkältung auftretende mehrtägige Hämaturie. Aehnliche Blutbeimischungen haben sich dann noch einige Male eingestellt, sie kamen meist ohne nachweisbare Veranlassung. Bald wurde der Urin auch in den langdauernden blutfreien Pausen trübe, zugleich stellten sich Beschwerden von wechselnder Heftigkeit ein. Dieselben bestehen in häufigem Harndrang und Schmerzen sowohl am Ende einer jeden Urinentleerung, als auch nach jeder Anstrengung und besonders nach Erschütterungen des Körpers. Da eine bestimmte Diagnose auf Grund der bisher vorgenommenen Untersuchung (auch die Sondirung war vorgenommen worden) nicht gestellt werden konnte, auch die bisher angewandte Therapie keinerlei Besserung erzielt hatte, wurde von mir am 30. Juni die Kystoskopie vorgenommen. Hierbei zeigte sich der grösste Theil der Blaseninnenfläche gesund und nur auf dem hinteren Theile der rechten Blasenwand eine stark veränderte, scharf umschriebene, aber nicht prominirende Partie, die mit einer grossen Anzahl kolbiger papillärer Vorsprünge besetzt ist, von denen die Mehrzahl auf ihrem Gipfel mit einem intensiv weissen Belag bedeckt sind. Die übrigen, mehr freien Excescenzen sind von rosa Farbe. In der Umgebung dieses scharf begrenzten Feldes, sowie in letzterem selbst befinden sich einzelne hämorrhagische Flecken. Handelt es sich hier um eine umschriebene Entzündung mit Production papillärer Excescenzen, oder um eine umschriebene, der Blasenwand breit aufsitzende resp. dieselbe infiltrirende Neubildung? Das endoskopische Bild spricht zweifellos für die letzte Annahme. Dennoch fühle ich mich nach meinen bisherigen Erfahrungen meiner Sache in diesem Falle nicht sicher genug, um dem Kranken schon jetzt die eingreifende Operation, Sectio alta und Resection des betreffenden Theiles der Blasenwand, vorzuschlagen. Mag auch die Hoffnung, dass wir es hier nur mit einem umschriebenen katarrhalischen Process zu thun haben, eine noch so geringe sein, so habe ich doch zunächst eine entsprechende energische Behandlung eingeleitet und bis jetzt mit gutem Erfolg. Der weitere Verlauf, event. eine wiederholte kystoskopische Untersuchung wird in nicht zu langer Zeit völlige Klarheit bringen.

Diese zuletzt erwähnte Schwierigkeit, die in einer Anzahl von Fällen die richtige Deutung der erhaltenen Bilder darbietet, ist keine Eigenthümlichkeit der Kystoskopie; sie theilt dieselbe mit anderen und sogar mit den als besonders vollkommen gepriesenen Untersuchungsmethoden. Ist es etwa immer leicht, mit dem Vaginalspeculum, mit dem Kehlkopfspiegel die durch chronisch entzündliche Processe bewirkten Veränderungen von beginnenden Neubildungen, den gutartigen Polypen vom Carcinom zu unterscheiden? Und doch sind das

Disciplinen, an deren Ausbildung Generationen mit Fleiss und Begeisterung gearbeitet haben. Wenn erst die heutige Kystoskopie ein gleiches Alter erreicht haben wird, dann wird sie, daran zweifele ich nicht, auch dieselbe, vielleicht eine noch grössere Sicherheit in der Beurtheilung pathologischer Veränderungen erlangt haben. Dazu gehört aber Arbeit, dazu gehört, dass die Kystoskopie nicht in dilettantenhafter Weise, sondern mit dem Ernst getrieben werde, den ihre Schwierigkeit verlangt; dazu gehört vor Allem, dass sich der Einzelne eine reiche Erfahrung erwerbe.

Mit Recht macht Schustler darauf aufmerksam, dass sich hier ein ganz neues Arbeitsfeld eröffnet, dass wir bisher noch gar nicht wussten, wie sich die krankhaften Prozesse in der lebenden Blase präsentiren, dass wir sie nur vom Sectionstisch her kennen. Dass das aber ein gewaltiger Unterschied ist, wissen wir von anderen Organen her, die wir im Leben mit dem Auge beobachten können. Wie verschieden sehen, um die von Schustler gewählten Beispiele boizubehalten, ein Oedema glottidis und ein Hauterysipel intra vitam und am Cadaver aus! Es unterliegt keinem Zweifel, dass auch in der Blase die krankhaften Prozesse nach dem Tode ein wesentlich anderes Aussehen darbieten, als am Lebenden. Jetzt, wo wir im Stande sind, die kranke Blase während des Lebens bei hellster Beleuchtung zu untersuchen, müssen wir die charakteristischen Bilder der verschiedenen pathologischen Veränderungen in ähnlicher Weise studiren, wie das nach Erfindung des Augenspiegels, des Kehlkopfspiegels an den betreffenden Organen nothwendig war. Nur auf Grund zahlreicher, durch Operation, durch langdauernde Krankenbeobachtung, durch Section controlirter Untersuchungen, nur durch genaue Vertrautheit mit der Eigenart des Instrumentes wird es, dann aber auch sicher gelingen, der Deutung des Gesehenen die Zuverlässigkeit zu geben, die der Klarheit der endoskopischen Bilder entspricht.

---

Untersuchen wir nun zum Schluss, welchen Nutzen die electroendoskopische Kystoskopie der Therapie bisher gebracht hat,

welcher in Zukunft noch von ihr zu erwarten ist, so muss man in erster Linie wieder auf den mehrerwähnten Umstand hinweisen, dass in den Verhältnissen, wie sie nun einmal in der Praxis liegen, nur die Kystoskopie im Stande ist, in einer grossen Reihe von Blasenkrankheiten zu einer frühen Zeit ihres Bestehens eine erschöpfende Diagnose zu stellen. Gerade auf die Behandlung schwerer Blasenleiden dürfte dieser Umstand von günstigstem Einflusse sein.

Gewiss ist eine solche Frühdiagnose auch bei anderen Organen von Wichtigkeit, in ganz besonderem Grade ist das bei den eigenthümlichen Eigenschaften der Blasenleiden der Fall. Denn hier nehmen nicht nur die pathologischen Veränderungen mit der Zeit an Umfang und Intensität zu; hier stellt sich langsam und allmählig, aber mit unheimlicher Sicherheit das Gespenst, das hinter allen Krankheiten der Blase steht, die Pyelonephritis ein. Sie pflegt die Scene zu beschliessen, nicht das Blasenleiden; ihr erliegen die Kranken, wenn sie zu spät zum operativen Eingriff gelangen. Wird aber in Folge rechtzeitiger Diagnose die nothwendige Operation früh vorgenommen, so hat es der Chirurg nur mit der Blase zu thun, die seinen Eingriffen gegenüber günstige Chancen bietet.

Für die Steine hat Thompson mit immer neuem Nachdruck die Wichtigkeit der Frühdiagnose betont: mit berechtigtem Stolz weist er auf die grosse Anzahl gerade der kleinen von ihm diagnosticirten und operirten Steine hin. Wichtiger noch wird sich die Frühdiagnose für die Operation der Blasengeschwülste, besonders der gutartigen, gestalten. Wenn bisher das Resultat dieser Operation ein so ungünstiges war, so liegt das zweifellos daran, dass sie zu einer zu späten Zeit erkannt wurden. Eine günstige Statistik der Operation von Blasentumoren ist erst dann zu erwarten, wenn sie in einer frühen Zeit ihres Bestehens diagnosticirt werden, zu einer Zeit, in der noch Nieren und Nierenbecken gesund sind, in der sich auch der übrige Theil der Blase noch in einem leidlichen Zustande befindet. Eine solche Frühdiagnose aber ist aus wiederholt ausgeführten Gründen in der Praxis nur durch die Kystoskopie zu erzielen.

Aber auch sonst dürften die Resultate der electro-endoskopischen Kystoskopie nicht ohne günstigen Einfluss auf die Behandlung der einzelnen Blasenkrankheiten bleiben.

Was nun zunächst die verschiedenen katarrhalischen Veränderungen der Blaseschleimhaut anbetrifft, so ist nach Analogie anderer Organe wohl anzunehmen, dass eine genauere Kenntniss der einzelnen Formen zu einer mehr individualisirenden Behandlung führen wird. Haben wir durch das Kystoskop erkannt, dass in einem Fall von Blasenkatarrh eine starke Schwellung und Auflockerung der Schleimhaut vorliegt, so wird die Behandlung eine andere sein, als bei blosser Röthung und Gefässinjection. Ganz besonders aber wird dies der Fall sein bei den erst durch das Kystoskop erkannten Formen, in denen bei ganz gesunder übriger Blaseschleimhaut eine umschriebene Stelle Sitz schwerer katarrhalischer Veränderungen ist. Nähere Erfahrungen darüber aber liegen zur Zeit noch nicht vor.

Für die Behandlung der Blasengeschwüre, insbesondere für die tuberculösen hat Schatz<sup>1)</sup> in der vollkommenen Excision der betreffenden Blasenpartie ein neues radicales Operationsverfahren begründet, das in einem Falle, in dem die tuberculöse Natur der geschwürigen Processe über alle Zweifel erhaben war, ein glänzendes Resultat ergeben hat. Je frühzeitiger derartige Geschwüre mit dem Kystoskop in der Blase erkannt werden, um so mehr wird auch beim Manne ein radicales Vorgehen indicirt sein.

Auch der durch das Kystoskop ermöglichte exacte Nachweis von Divertikeln wird in manchen Fällen ein therapeutisches, über die Diagnose hinausgehendes Interesse darbieten. In der im Divertikel auch bei entleerter Blase zurückbleibenden Menge zersetzten Urins ist in Fällen von hartnäckigem Blasenkatarrh so oft die Ursache der geringen Wirkung der Blasenausspülungen zu suchen; vielleicht gelingt es auf Grund des kystoskopischen Befundes wenigstens in einigen Fällen, geeignet gekrümmte Katheter in das Divertikel selbst einzuführen und dasselbe dann direct mit desinficirenden Lösungen auszuwaschen. Bei dem oben erwähnten Kranken aus dem hiesigen jüdischen Krankenhause wäre das, wie die Section ergab, sehr wohl möglich gewesen. Aber noch nach einer anderen Richtung hin dürfte der Befund von Divertikeln gerade jetzt actualles Interesse darbieten. Bekanntlich werden nicht selten Fälle berichtet, in denen bei der der Sectio alta vor-

<sup>1)</sup> Schatz, Ueber Geschwüre der Harnblase. Archiv für Gynäkologie. Bd. 29. S. 53. 1887.



ausgeschickten forcirten Anfüllung der Blase diese letztere geplatzt ist. Wie die Casuistik zeigt, wird dieses traurige Ereigniss in erster Linie dadurch herbeigeführt, dass ein dünnwandiges Divertikel platzt. Hier dürfte der vorherige endoskopische Nachweis derartiger Aussackungen zu ganz besonderer Vorsicht mahnen.

Auf die Bedeutung einer präzisen Diagnose für die Entfernung von Steinen und Fremdkörpern aus der Blase braucht wohl nicht besonders hingewiesen zu werden. Namentlich bei weichen Fremdkörpern wird das oft so schwierige Fassen derselben wesentlich erleichtert werden, wenn man sich erst durch das Kystoskop genau über den Sitz und die Lage informiren kann und dann unmittelbar darauf mit geeigneten Instrumenten eingeht und die Extraction bewerkstelligt. Was man auf diese Weise erreichen kann, zeigt mein oben mitgetheilter Fall, in dem es mir gelang, auf Grund des endoskopischen Befundes einen kurzen, in der Blasenwand fest-sitzenden Faden mit dem Lithotripter zu erfassen und auszuziehen. Besonders bedeutungsvoll aber wird die Kystoskopie für das Schicksal der Lithotripsie, dieser heute so hart angefeindeten Operation werden. Der gerechteste und gewichtigste Einwand, der gegen sie erhoben wird, ist der, dass nach ihr öfter als nach anderen Operationen abgesprengte Stücke in der Blase zurückbleiben, die in vielen Fällen nur zu schnell die Ursache baldiger Recidive werden. Aprioristische Erwägungen wie die Statistik scheinen diesen Einwand in gleicher Weise zu berechtigen. Nun von diesem Vorwurf kann die Lithotripsie durch die Kystoskopie in der vollkommensten Weise befreit werden. Ich habe es mir zur Regel gemacht, alle von mir mittelst Litholapaxie operirten Kranken nach einigen Wochen mit dem Kystoskop zu untersuchen; man kann dann mit grösster Sicherheit feststellen, ob wirklich Alles entfernt ist, oder ob noch ein Fragment zurückgeblieben ist, dessen Entfernung dann, nachdem es einmal erkannt ist, meist keine Schwierigkeiten darbietet. Damit aber ist die Lithotripsie durch die electro-endoskopische Untersuchungsmethode von dem einzig berechtigten Vorwurf befreit und wird auch in unserem antiseptischen Zeitalter das bleiben, was sie in den letzten Jahrzehnten gewesen ist, die Methode, mittelst deren man den Kranken in der für ihn am wenigsten abschreckenden Weise mit Sicherheit von kleinen und mittleren Steinen befreien kann.

Hinsichtlich der eingekapselten Steine wird die erst durch unsere Untersuchungsmethode möglichste Erkenntniss aller Verhältnisse auf die Behandlung den günstigsten Einfluss ausüben; hier wird der endoskopische Befund direct die oft so schwierige Wahl der im einzelnen Falle vortheilhaftesten Operation bestimmen.

Wir kommen nun zu den Neubildungen der Blasenwand. Auf die hohe Bedeutung, die die Kystoskopie für die erfolgreiche Behandlung derselben dadurch gewinnt, dass sie allein in der Praxis eine frühe Diagnose ermöglicht, ist schon hingewiesen worden. Aber auch sonst ist die genaue Kenntniss des Sitzes und der sonstigen Eigenschaften der Geschwulst in vollstem Maasse geeignet, die so schwierige Operation zu erleichtern. Es gilt dies insbesondere auch für den hohen Blasenschnitt. Ist uns der Sitz des Tumors genau bekannt, so werden wir schon den Einschnitt so einrichten, dass das Messer dem Tumor nicht zu nahe kommt und eine ungelegene Blutung herbeiführt. Anlässlich eines solchen Falles hob Herr von Bergmann <sup>1)</sup> die grossen Vortheile hervor, die eine genaue Kenntniss der einschlägigen Verhältnisse für die Erleichterung der Operation darbietet. Man glaube nicht, dass man sich nach Freilegung der Blase über den Sitz der Geschwulst durch Palpation genügend informiren könne. In unserem Falle war auf diese Weise nichts zu fühlen, obgleich uns durch die vorausgegangene kystoskopische Untersuchung der Sitz und die Grösse des Tumors auf das genaueste bekannt war. In Folge dieser Kenntniss wurde denn auch der Schnitt durch die Blasenwand so geführt, dass der Tumor unverletzt blieb.

Aber noch nach einer anderen Richtung hin dürfte unsere Untersuchungsmethode berufen sein, einen fördernden Einfluss auf die Behandlung der Blasengeschwülste auszuüben. Wie die Laryngoskopie, die Rhinoskopie uns die Neubildungen der betreffenden Organe nicht nur in klarster Weise zur Anschauung bringt, sondern uns auch gestattet, dieselben durch die natürlichen Canäle hindurch ohne blutige Voroperation in der für den Kranken schonendsten Weise zu extirpiren, so glaube ich, wird uns die Kystoskopie in den Stand setzen, wenigstens kleine polypöse Neubildungen der Blasenwandung ebenfalls per

---

<sup>1)</sup> Berliner klin. Wochenschrift. 1887. No. 6.

vias naturales durch die unverletzte Harnröhre zu entfernen. Die Kystoskopie würde sonach ein neues Operationsverfahren im Gefolge haben, das ähnliche Vortheile wie die intralaryngealen Methoden darbieten und dem Kranken die Schrecken einer blutigen Operation ersparen würde.

Bevor wir die Berechtigung einer solchen neuen Operation erörtern, sei es mir gestattet, kurz die Principien und die Technik derselben auseinanderzusetzen. Geschichtlich ist zunächst zu erwähnen, dass bereits Civiale<sup>1)</sup> räth, am Blasenhalse sitzende Geschwülste mit seinem Trilabe zu entfernen. In neuerer Zeit hat dann Grünfeld<sup>2)</sup> den Vorschlag gemacht, durch ein offenes in die Blase eingeführtes Endoskop mittelst einer Schneideschlinge den Tumor in mehreren Sitzungen zu extirpiren und hat diesen Vorschlag auch in einem Falle bei einer Frau ausgeführt. Aber auch diesem Virtuosen der älteren kystoskopischen Technik würde dieselbe Operation beim Manne ungeahnte Schwierigkeiten bereiten. Im günstigsten Falle ist das Gesichtsfeld vor der ersten Anwendung der Schlinge klar, später aber stets mit Blut verunreinigt; die grosse Anzahl der einzelnen beim Manne sicher sehr peinlichen Sitzungen dürfte auch keine Empfehlung dieser Methode sein. Es ist demnach kaum zu erwarten, dass dieses Operationsverfahren Nachahmer findet. Während nun Civiale vollständig im Dunkeln operirt und Grünfeld direct unter Leitung des Auges zu arbeiten glaubt, nimmt meine Methode eine vermittelnde Stellung ein. Wohl könnte ich daran denken, an meinem Kystoskop eine Vorrichtung anzubringen, mit der man die Entfernung der Neubildung unter Leitung des Auges in Angriff nehmen kann. Die Herstellung eines derartigen Instrumentes ist technisch wohl denkbar, nur würde es etwas dick ausfallen. Ich kann mir aber von einem solchen Vorgehen keinen weiteren Vortheil versprechen. Nur zu bald würde das Gesichtsfeld mit Blut verunreinigt werden und damit die Controle des Gesichtes fortfallen.

Das Princip der von mir für geeignete Fälle hiermit empfohlenen Methode ist vielmehr folgendes: Zunächst genaue Orientirung über den Sitz, die Grösse, die Art der Anheftung, sowie über die

<sup>1)</sup> Civiale, *Traité pratique*. Vol. III. p. 152—61. Paris 1860.

<sup>2)</sup> Grünfeld, *Polypen der Harnblase, auf endoskopischem Wege diagnostiziert und operirt*. Wiener med. Presse. 1885. S. 89—91.

Verhältnisse der umgebenden Schleimhautpartien; hierauf Entfernung des Polypen, unter Zuhilfenahme geeigneter Instrumente, wobei die vorher erlangte Orientirung als Wegweiser dient; drittens nach einiger Zeit Controlle mittelst des Kystoskops über den Erfolg des Eingriffes.

Ich gehe bei dieser Operation von der Thatsache aus, dass eine mit einer uns bekannten Quantität Wasser angefüllte Blase, von unbedeutenden Unebenheiten der Wandungen abgesehen, einen einfachen, uns in allen seinen Verhältnissen bekannten, ich möchte sagen mathematischen Hohlraum darstellt. Haben wir an einer bestimmten Stelle dieses Hohlraumes einen Tumor entdeckt und alle seine Eigenschaften, sowie die seiner Umgebung genügend festgestellt, so ist es möglich, auch ohne Leitung des Auges die Neubildung mit geeigneten Instrumenten zu erfassen. Was die Kenntniss der topographischen Verhältnisse im Verein mit entsprechender Uebung gerade für die männliche Harnblase zu leisten vermag, hat uns Tuchmann<sup>1)</sup> gezeigt, dem es gelang, die Mündungen der Ureteren im Blinden zu sondiren. Einem solchen Kunststück gegenüber muss es doch als leicht bezeichnet werden, einen uns seinem Sitz und seiner Form nach bekannten Polypen mit den entsprechenden Instrumenten zu fassen. Mir selbst gelang es, wie oben mitgetheilt, einen einzelnen, in der Blasenwand festsitzenden Faden auf Grund der vorangegangenen kystoskopischen Orientirung mit dem Lithotriptor herauszuziehen. Erleichtert dürfte in den meisten Fällen die Manipulation noch dadurch werden, dass erfahrungsgemäss die Mehrzahl der Blasen Neubildungen ihren Sitz auf dem Blasenboden und in der Umgebung des Orif. urethrae int. haben, also an Stellen, die eine grössere Resistenz darbieten und dadurch dem auf ihnen hintastenden Instrument einen gewissen Halt geben.

Die Instrumente, mit denen wir polypöse Neubildungen der Harnblase entfernen wollen, müssen vor Allem so construirt sein, dass eine Verletzung der gesunden Schleimhaut ausgeschlossen ist, dass weiterhin der Tumor mit möglichster Vollständigkeit und ohne besondere Gefahr der Blutung entfernt werden kann. Alle schneidende Instrumente sind demnach von vornherein zu verwerfen. In Betracht kommt nur das Abschnüren mit der Schneideschlinge

---

<sup>1)</sup> Tuchmann, Deutsche Zeitschrift für Chirurgie. Bd. 5. Heft 1. 1875.

und das Abreißen resp. Abquetschen mit geeigneten zangenartigen Vorrichtungen. Die Schneideschlinge scheint auf den ersten Blick das ideale Instrument zur Entfernung gestielter Tumoren zu sein, dürfte aber für unsere Zwecke doch untauglich sein, da es nur schwer gelingen wird, die haltlose Schlinge in der Blase ohne Leitung des Fingers oder Auges richtig um den Polypen herumzuführen.<sup>1)</sup> Anders steht es mit zangenartigen Instrumenten. Hier können die Lithotriptoren als brauchbare Vorbilder dienen. Wie bei diesen, müssten die Branchen so gebaut sein, dass ein Mitfassen der Schleimhaut leicht zu vermeiden ist. Zu dem Zwecke dürfen sie sich auf der Seite, die beim Einfangen des Polypen auf der Schleimhaut hingeleitet, auch bei geschlossenem Instrumente nicht berühren, sondern müssen hier von einander so weit abstehen, dass ein Einklemmen der Mucosa ausgeschlossen ist. Das eigentliche Gebiss, das den Polypen abquetschen soll, darf erst in einer gewissen Entfernung von dieser Kante beginnen. Entsprechend dem verschiedenen Sitze, der verschiedenen Form und Grösse, müssen mehrere Instrumente von verschiedener Länge und Breite der Branchen vorhanden sein. Für gewisse Blasenpartien endlich, z. B. für die vordere Wand wären Instrumente nothwendig, deren Branchen sich nicht wie bei den jetzt gebräuchlichen Lithotriptoren von vorn nach hinten, sondern von rechts nach links von einander entfernen resp. schliessen lassen.

Im Allgemeinen könnten die Instrumente leichter gebaut sein, als die zur Steinertrümmerung benutzten, auch eine Vereinfachung des Mechanismus, der das Oeffnen und Schliessen bewirkt, wäre wünschenswerth.

Die Operation selbst, bei der eine Narcose überflüssig sein und die Cocainisirung der Blase und der Harnröhre genügen dürfte, würde etwa in folgender Weise vor sich gehen: Zunächst wird die vorher nach Erforderniss ausgespülte und entleerte Blase mit 150 Ctm. einer klaren, desinficirenden Flüssigkeit angefüllt. Es wird nun das Kystoskop eingeführt und mit möglichster Präcision alle Eigenschaften des Tumors wie der übrigen Blasenwand festgestellt. Nehmen wir, um einen concreten Fall zu wählen, an, dass auf der linken Seite der vorderen Blasenwand, 1½ Ctm.

<sup>1)</sup> Uebrigens soll Leroy d'Étiolles in einem Falle einen Blasenpolypen mit seinem Ligaturstab abgeschnürt haben.

über dem Orificium urethrae int., ein kleiner, gestielter Tumor sitzt, so werden wir nach Herausnahme des Kystoskops ein geeignetes Instrument, dessen Branchen sich von einer Seite zur anderen öffnen, anwenden. Dasselbe wird vorsichtig in die Blase bis in die Mitte ihres Hohlraumes eingeführt und dann der Schnabel so gedreht, dass es dem Polypen gerade gegenübersteht. Nun wird das Instrument weit geöffnet, vorsichtig nach vorn geführt, bis man deutlich fühlt, dass beide Branchen der vorderen Blasenwand anliegen. Es befindet sich der Tumor dann mit Sicherheit zwischen den divergirenden Branchen unseres Instrumentes. Nun werden dieselben, immer auf der Schleimhaut hingleitend, geschlossen, bis ein Widerstand fühlbar wird und leicht ziehende Bewegungen uns zeigen, dass der Tumor gefasst ist. Jetzt wird der Tumor nicht etwa gewaltsam abgerissen, sondern der Mechanismus in Thätigkeit gesetzt, der seine Basis durch intensiven Druck zwischen dem Gebiss des Schnabels nekrotisirt. Endlich wird das Instrument wieder geöffnet, etwas vorgeschoben, hier in der Mitte der Blasehöhle wieder geschlossen und herausgezogen. War der Polyp klein, so wird eine Sitzung genügen, andernfalls wird die beschriebene Procedur wiederholt werden müssen. Sobald die auf den Eingriff folgende Reaction vorüber ist und die nekrotisirte Geschwulstmasse spontan oder durch Kunsthilfe entfernt ist, wird der Erfolg der Operation mit dem Kystoskop controlirt.

Nachdem wir so die Principien und die Technik der auf Grund des kystoskopischen Befundes ermöglichten Entfernung von Blasenpolypen per vias naturales kennen gelernt haben, erübrigt uns noch, die Berechtigung dieses neuen, von mir vorgeschlagenen Operationsverfahrens zu begründen und seine Indication festzustellen.

Bei allen Betrachtungen über die operative Behandlung gutartiger Blasengeschwülste muss man zwei Eigenschaften derselben, die sich theilweise gegenüber stehen, streng unterscheiden. Zunächst ist es sicher, dass auch ein sogen. gutartiger Blasentumor für den Patienten eine dauernde Lebensgefahr darstellt, die früher oder später, plötzlich oder allmähig durch Blutung, Fieber, Schmerzen und durch secundäre Veränderungen in den oberen Harnwegen und den Nieren das Leben bedroht und demselben schliesslich ein Ende macht, wenn das nicht vorher durch eine andere intercurrente Krankheit geschieht.

Auf der anderen Seite aber führen eine ganze Anzahl derselben Kranken, die endlich an den Folgen ihrer Blasengeschwulst zu Grunde gehen, Jahrzehnte lang ein nur von Zeit zu Zeit durch einen oft in grossen Zwischenräumen erfolgenden Anfall von Hämaturie unterbrochenes Wohlbefinden. Mein erster Patient hat die Blasengeschwulst, der er endlich in traurigster Weise erlag, über 25 Jahre lang beherbergt und sich davon mindestens 20 Jahre lang eines guten Gesundheitszustandes erfreut; nur von Zeit zu Zeit mahnte ihn eine mehr oder weniger beträchtliche Blutbeimischung an sein dunkles Leiden.

Während nun die erste Eigenschaft den Chirurgen drängt, den Tumor, diese continuirliche Lebensgefahr, sofort nach gesicherter Diagnose zu entfernen, wird uns die zweite Erwägung verleiten, bei dem sonstigen Wohlbefinden des Patienten jeden energischen Eingriff bis zum Eintritt gefahrdrohender Erscheinungen zu verschieben. So sehr letzteres Programm auf den ersten Blick in dem eigenthümlichen Verlauf des Leidens begründet erscheint, so ist es doch das denkbar schlechteste. Wenn im Verlauf eines Blasentumors eine acute Gefahr, sei es eine profuse Blutung, sei es die Erkenntniss einer beginnenden Pyelonephritis oder die sich endlich doch einstellenden Beschwerden der Harnentleerung dem Chirurgen das Messer in die Hand drücken, so wird er stets unter ungünstigen Verhältnissen operiren, und das Resultat wird, wie die Statistik zeigt, nur zu oft ein schlechtes sein. Günstige Chancen bietet die Operation von Blasengeschwülsten nur, wenn sie im Beginn des Leidens, bei noch nicht vorhandenen Beschwerden, bei vollem Wohlbefinden des Kranken vorgenommen wird.

Die richtige Erkenntniss dieser so schwierigen, vielfach concurrirenden Verhältnisse muss uns mit Nothwendigkeit zu der Indication führen: möglichst frühzeitig zu operiren, aber eine Operationsmethode zu wählen, die den Kranken den denkbar geringsten Gefahren und Beschwerden aussetzt. Eine solche aber dürften wir in der Entfernung des Polypen per vias naturales gefunden haben. Einem solchen Eingriff wird sich auch der durch sein Leiden zur Zeit kaum belästigte Kranke willig unterwerfen, während er eine blutige Operation, und mit einer gewissen Berechtigung, verweigert.

Es stehen uns somit nun drei verschiedene Operationsmethoden

zur Entfernung von Blasengeschwülsten zur Verfügung: 1) die nach vorausgegangener Eröffnung der Blase über der Symphyse; 2) die Thompson'sche nach vorausgeschickter Boutonnière; 3) die ohne blutige Voroperation durch die unverletzte Harnröhre. Von diesen drei verschiedenen Verfahren haben die beiden letzten viel Gemeinsames. Beide operiren auf Grund vorher erlangter Orientirung im Dunkeln, ohne Leitung von Finger und Auge. Beide vermögen nur die Theile der Neubildung zu entfernen, die polypös in das Blasencavum vorspringen, und sind nicht im Stande, breit aufsitzen- de Wucherungen in radicaler Weise zu extirpiren.

Ihnen gegenüber steht die Sectio alta. Bei dieser Operation arbeitet man unter ungehinderter Controle von Auge und Finger, sie gestattet, den Boden des entfernten Tumors auf das Gründlichste auszukratzen oder mit dem Thermokauter zu verschorfen, sie kann auch die ganze Dicke der Blase infiltrirende Neubildungen durch Resection der Blasenwand entfernen. So ist die Sectio alta, sowohl was die Klarheit des Handelns, wie die Leistungsfähigkeit betrifft, den beiden anderen Operationsmethoden unvergleichlich überlegen. Sie würde die einzige Operation sein, die überhaupt in Betracht käme, wenn sich mit der Sicherheit des Eingriffes die Sicherheit der Heilung verbände. Dem ist aber leider nicht so; noch ist die Mortalität nach der Sectio alta eine nicht unbeträchtliche; sie betrug nach Garcia bei 94 Fällen 24 pCt., nach der Statistik von Tuffier bei 120 Fällen 27 pCt. Noch bleiben oft langdauernde Fisteln nach ihr zurück. Es liegt eben in der Natur der Sache, dass Operationen an der Blase, auch von Meisterhand ausgeführt, nie den Grad der Sicherheit erlangen werden, den die antiseptische Chirurgie an anderen Körpertheilen besitzt.

So lange aber bleibt das Bestreben berechtigt, den Kranken in einer Weise von seinem Leiden zu befreien, die schneller zum Ziele führt und gefahrlos ist. Die Schattenseiten der Sectio alta kommen hierbei um so mehr in Betracht, als es sich, wie oben erwähnt, um ein Leiden handelt, das von seinem Träger oft viele Jahre ertragen werden kann, ohne ihn wesentlich in seiner Leistungsfähigkeit und seinem Lebensgenuss zu beeinträchtigen.

Von diesem Gesichtspunkte aus hat Thompson sein Operationsverfahren nach vorausgegangener Boutonnière begründet, auch



die von mir vorgeschlagene Methode will unter diesem Gesichtspunkte beurtheilt sein.

Bei der unbefangenen Vergleichung dieser beiden Methoden wird man zunächst einräumen müssen, dass mit der ersten in einzelnen Fällen grosse Massen von zottigen Wucherungen mit glücklichem Ausgange entfernt sind, während ich mein Verfahren für's Erste nur bei kleinen, pylopösen Neubildungen angewendet wissen möchte. In solchen Fällen aber scheint mir der Vergleich sehr zu Gunsten der letzteren Methode auszufallen. Die Thompson'sche Operation bedarf einer tiefen Chloroformnarkose; bei der meinigen wird man mit der localen Cocainisirung auskommen. Der ersteren gehen als vorbereitende Acte die Boutonnière und die forcirte Erweiterung des Blasenhalases voran. Während all' diese Eingriffe bei der Thompson'schen Operation ausgeführt werden, wird der anderen nur die kystoskopische Untersuchung vorangeschickt, die aber in Zukunft wohl so wie so in allen geeigneten Fällen vorgenommen werden dürfte, ehe man sich zur Abtastung der Blase entschliesst. Der eigentliche Act der Geschwulstentfernung unterscheidet sich bei beiden Methoden auf das Gewichtigste dadurch, dass Thompson mit seinen Zangen in der leeren, collabirten Blase, wir aber in der ausgedehnten, entfalteten operiren. Dass hier der Vortheil auf der Seite der letzteren Operation liegt, brauche ich wohl kaum zu sagen. Von der ausgedehnten Blase ein Stück mitzufassen, dürfte bei Anwendung geeigneter Instrumente kaum möglich, bei der zusammengefallenen aber schwer zu vermeiden sein.

Wie steht es nun mit den Gefahren, die die Entfernung per vias naturales darbieten kann? Hier bleibt, da eine Verletzung der Blasenwand, wie oben angeführt, nicht zu befürchten ist, nur die etwa eintretende Blutung übrig. Diese wird voraussichtlich in der grossen Mehrzahl der Fälle eine geringe sein. Lehren uns doch die Fälle, in denen Geschwulstheile zu diagnostischen Zwecken mit dem Lithotriptor oder dem Löffelkatheter abgerissen wurden, dass im Gegensatz zu den oft so überaus profusen spontanen Blutungen die durch instrumentelle Verletzung hervorgebrachten meist bald stehen. Sollte aber doch einmal die Blutung eine bedenkliche Höhe erreichen, so müsste man, nach dem Vorschlag von Guyon, die Blase über der Symphyse eröffnen.

Die Thompson'sche Operation dagegen ist durchaus kein so harmloser Eingriff, als von mancher Seite angegeben wird. Die Boutonnière ist ja das Wenigste, dann aber kommt die forcirte Dilatation des Sphincter internus, endlich das wiederholte Eingehen mit Finger und Instrumenten, das Arbeiten mit verschiedenartigen Zangen in der collabirten Blase ohne jede Controle von Finger und Auge. Eine solche Operation hat in unserer Zeit keine Zukunft. Nur der berühmte Name ihres Autors ist im Stande gewesen, ihr eine gewisse Verbreitung zu verschaffen. Dabei sind doch Thompson's eigene Resultate wahrlich keine glänzenden. In den 20 Fällen, in denen eine Geschwulst vorlag, ist die gänzliche Extirpation nur 4 Mal gelungen, bei den anderen (10 Mal) konnte die Geschwulst nur theilweise entfernt werden, und 6 Mal starben die Patienten innerhalb weniger Wochen nach der Operation.<sup>1)</sup>

Immer häufiger und gewichtiger erheben sich die Stimmen, die, wenn einmal eine eingreifende blutige Operation vorgenommen werden soll, den hohen Blasenschnitt verlangen, der, kaum gefährlicher, als die Thompson'sche Methode, ein freies Gesichtsfeld schafft und eine radicale Entfernung der Neubildung ermöglicht. Mehr und mehr wird die Sectio alta die legitime Operation für die Entfernung von Blasengeschwülsten werden. Ihr gehören von vornherein alle Fälle von ausgedehnten, breitaufsitzenden und infiltrirenden Neoplasmen an.

Anders steht es aber doch, wenn es sich um kleinere, mehr oder weniger polypöse Neubildungen handelt. Hier wird man dem Kranken die Gefahren und Beschwerden der Sectio alta ersparen und ihn auf natürlichem Wege von seinem Leiden befreien können. Nur für diese Fälle möchte ich das oben vorgeschlagene Operationsverfahren zunächst angewendet wissen. Die Erfahrung mag lehren, wie weit man die Indication ausdehnen darf.

Man wird hier mit Recht die Frage aufwerfen, ob es der Natur der Sache nach überhaupt möglich ist, Blasengeschwülste zu einer Zeit zur Behandlung zu bekommen, in der sie noch klein und wenig ausgebreitet sind, ob sie in einer so frühen Zeit ihres Bestehens schon dem Kranken oder dem Arzte auffallende Erscheinungen darbieten. Diese Frage ist nicht so einfach zu beantworten.

---

<sup>1)</sup> s. Tuchmann, l. c. p. 24.

Am Lebenden wurden Blasengeschwülste bisher mit seltenen Ausnahmen erst erkannt, wenn sie eine bedeutende Grösse erreicht hatten, und auch bei der Obduction sind aus naheliegenden Gründen kleine Blasenpolypen nur sehr selten gefunden worden. Prüfen wir aber die Fälle, in denen endlich während des Lebens ein grösserer Tumor nachgewiesen oder bei der Section gefunden wurde, so sehen wir in der überwiegenden Mehrzahl, dass diese Kranken schon vor langer Zeit, oft vor vielen Jahren, spontane, ohne nachweisbare Veranlassung auftretende Blutbeimischung zum Urin darboten. Daraus können wir zweifellos den Schluss ziehen, dass schon damals der Tumor in der Blase vorhanden war. Mag nun auch das Wachsthum der meisten gutartigen Blasengeschwülste, denn nur von den gutartigen Neubildungen ist hier die Rede, ein sehr langsames sein, so wird man doch nicht umhin können, in vielen, ja den meisten Fällen anzunehmen, dass der Tumor zur Zeit der ersten Blutung noch sehr klein war. So lehrt uns die Analyse der reichen Casuistik, dass die Mehrzahl der Blasengeschwülste schon zu einer sehr frühen Zeit ihres Bestehens ebenso charakteristische wie beunruhigende Erscheinungen darbieten.

Damit ist uns auch das ideale Ziel gezeigt, dem wir in der Behandlung der Blasentumoren zustreben müssen: wir werden unmittelbar nach Eintritt der ersten auffallenden Erscheinungen, z. B. der ersten Blutung, durch die kystoskopische Untersuchung die Gegenwart und die Eigenschaften des Tumors feststellen; er wird dann in vielen Fällen noch so klein sein, dass man ihn in der für den Kranken schonendsten und gefahrlosesten Weise per vias naturales entfernen kann.

In diesem Streben aber sind wir auf die einsichtsvolle, thatkräftige Unterstützung der praktischen Aerzte angewiesen. Denn der Kranke, der ohne jede Veranlassung und ohne alle Beschwerden plötzlich bemerkt, dass sein Urin bluthaltig ist, und durch diese Beobachtung um so mehr erschreckt wird, als die Blutbeimischung ohne alle Vorboten, bei vollem Wohlbefinden, eintritt, consultirt keinen Chirurgen, sondern seinen Hausarzt. Erst wenn der Praktiker mehr und mehr von der eminenten pathognostischen Bedeutung einer spontan eintretenden Hämaturie durchdrungen ist, erst wenn er sich nicht mit der Bequemlichkeitsdiagnose „Blasenhämorrhoiden“

begnügt, erst wenn er in dem plötzlichen Aufhören der Blutung nicht voll Selbstgefühl die Wirkung eines verordneten Stypticums, sondern ein dem Krankheitsbild der Blasengeschwülste angehöriges Symptom erblickt, erst wenn er den Kranken bei Wiederkehr der Blutungen nicht mit den verschiedensten inneren Mitteln behandelt und planlos von einem Bade in's andere schickt, sondern möglichst frühzeitig, am besten sofort nach Aufhören der ersten Blutung, auf die kystoskopische Untersuchung dringt, erst dann werden wir unserem Ziele näher kommen.

Der Kundige wird dann schon ahnen, um was es sich handelt. Er wird die Blase cocainisiren, das Kystoskop anwenden und unmittelbar darauf, wenn sich der Fall als geeignet erweist, den Polypen abquetschen. Er wird auf diese Weise in einer Reihe von Fällen den Kranken in wenigen Minuten von einem schweren Leiden befreien, das für ihn in früherer oder späterer Zeit die Quelle grosser Beschwerden und Gefahren geworden wäre. Eine nach längerer Zeit wiederholte kystoskopische Untersuchung wird uns dann belehren, ob die Heilung eine dauernde geblieben ist.

---

### Erklärung der Abbildungen auf Taf. VIII.

- Fig. 1. Endoskopisches Bild eines auf dem Blasenboden liegenden kleinen harnsauren Steines. Unter der dunkelbraunen Masse des Steines erblickt man seinen durch das Licht des Instrumentes auf der Schleimhaut erzeugten Schatten. Letztere zeigt zierliche Gefässverzweigungen. Das Concrement wurde vom Verf. mittelst Litholapaxie entfernt.
- Fig. 2. Endoskopisches Bild einer in der Blasenwandung haftenden Seidenfadenschlinge. Dieselbe war die letzte einer grösseren Masse von Ligaturfäden, die bei Gelegenheit einer früher vorgenommenen Ovariötomie mit dem Stiel versenkt und dann, nach erfolgtem Durchbruch, in die Blase entleert worden waren. Man erblickt in der dunklen Grube die vertiefte Durchbruchsstelle und in der aus dieser aufragenden rothen Papille einen Rest von Granulationsgewebe, das den Knoten der Fadenschlinge einschliesst. In Folge seiner Nähe am Licht und am Prisma des Instrumentes erscheint das ausgefranzte Ende des längeren Fadens intensiv weiss gefärbt und verdickt, während das kleinere Fadenende schwach beleuchtet ist. Es gelang dem Verf., das längere Fadenstück auf Grund des kystoskopischen Befundes mit dem Lithotriptor ausziehen (siehe S. 681).

- Fig. 3.** Endoskopisches Bild eines grossen solitären, an der linken Blasenwand sitzenden Divertikels. Man sieht, wie die Schleimhaut am Rande, theils glatt, theils in radiäre Falten gelegt, in das Innere der Aussackung umbiegt. Der kystoskopische Befund wurde durch die Section bestätigt.
- Fig. 4.** Endoskopisches Bild des der vorderen Blasenwand aufsitzenden Theiles einer ausgedehnten, die innere Harnröhrenmündung allseitig umgebenden gutartigen Neubildung. Dieselbe ist aus stumpfen, Blumenkohlartig angeordneten Zotten zusammengesetzt und in grosser Ausdehnung mit einem weissen, festhaftenden Filz nekrotisirter Gewebsetzen bedeckt. Der kystoskopische Befund wurde durch die Section bestätigt (s. S. 687).
- Fig. 5.** Endoskopisches Bild eines nach vorne und aussen von der linken Ureterenmündung sitzenden derben Tumors. Die abgebildete Partie zeigt einen eben angedeuteten papillären Bau, der ihr ein Erdbeerartiges Aussehen verleiht. Die halbmondförmige Partie auf der rechten Seite des Bildes stellt die Falte der inneren Harnröhrenmündung dar. Der kystoskopische Befund wurde durch die Operation (Sectio alta) bestätigt (s. S. 691).
- Fig. 6.** Endoskopisches Bild eines gestielten villösen Tumors. Man erblickt, von oben herabhängend, die aus einer grossen Anzahl von zottigen, kolbigen und blasigen Gebilden zusammengesetzte Geschwulstmasse, während die unten sichtbare halbmondförmige Partie die Falte des Orif. urethr. int. darstellt. Schön waren in diesem Falle die langen, schmalen, ihrer ganzen Länge nach von einem centralen Gefässstämmchen durchzogenen Zotten zu sehen. Der kystoskopische Befund wurde durch die Operation (Sectio alta) bestätigt (s. S. 689).
- Fig. 7.** Endoskopisches Bild einer kleinen, dicht an der inneren Harnröhrenmündung gelegenen Partie einer umfangreichen carcinomatösen Infiltration der rechten Blasenwandung. Die einzelnen Excrescenzen sind in diesem Falle von ungewöhnlicher Gleichmässigkeit und in Folge der Nähe des Prismas vergrössert. Auf der linken Seite des Bildchens sieht man die Falte des Orif. urethr. int. Bei diesem kranken war schon längere Zeit vor der kystoskopischen Untersuchung der prominirende Theil des Tumors wegen profuser Blutung entfernt worden (s. S. 692).
- Fig. 8.** Endoskopisches Bild eines abnorm gestalteten Ureterenwulstes aus der Blase einer Frau. Die Umgebung der anderen Ureterenmündung zeigte dieselben Verhältnisse (s. S. 676).
-

## XXXI.

# Fünzig Kropfexcisionen.

Ein Beitrag zur chirurgischen Behandlung der Kröpfe.

Von

**Dr. D. G. Zesas.**

(Hierzu Taf. IX, Fig 1—4.)

Das Myxoedema-Committee in London liess bekanntlich im Frühling dieses Jahres Einladungen ergehen, es möchten Collegen, welche über jene eigenthümliche, von Reverdin als „Myxoedème opératoire“ und von Kocher als „Cachexia strumipriva“<sup>1)</sup> bezeichnete Affection, deren Symptomencomplex in mancher Hinsicht jenem des Myxoedems ähnelt, Erfahrungen gesammelt hätten, dieselben genanntem Comité mittheilen, um, wenn möglich, die Pathologie dieser verwandten Affectionen näher kennen zu lernen. Ein hierauf bezügliches, auch an uns gelangtes Einladungs-Circular gab Veranlassung, die seit dem Jahre 1880 auf der chirurgischen Abtheilung des Herrn Dr. Niehans im Inselspital zu Bern vorgenommenen Strumaexcisionen zusammenzustellen und Erkundigungen über den späteren Gesundheitszustand der Strumectomirten einzuziehen. Wir hatten dabei Gelegenheit, so mancherlei Interessantes zu erfahren, dass es uns bei dem gegenwärtigen Stande der Kropfexcisionsfrage zweckmässig erscheint, das Resultat unserer Nachforschungen einem weiteren Kreise zugänglich zu machen.

Zunächst geben wir eine Uebersicht über die Ausführungsmethode der Strumectomie auf obengenannter Abtheilung und gehen dann zur Besprechung der einzelnen Fälle über.

---

<sup>1)</sup> Die Bezeichnung „Cachexia thyreoideopriva“ scheint uns zweckentsprechender, da die Cachexie nicht durch den „Kropfverlust“, sondern durch die Mitentfernung der Schilddrüse bedingt wird.

Verband wird am Nachmittag des der Operation folgenden Tages gewechselt, um die Unterstützungsnaht und die Drainröhre entfernen zu können; auch die Wegnahme der Schwämme erfolgt bei diesem ersten Verbandwechsel. Der zweite Verband bleibt 3 bis 4 Tage liegen; nach dieser Zeit werden die Nähte entfernt und die Wunde, die nun prima intentione geheilt ist, mit Jodoformcolloidum bestrichen. — Ein weiterer Verband ist jetzt nicht mehr nöthig; die Patienten verlassen in der Regel das Bett am 5. oder 6., das Krankenhaus am 8. oder 10. Tage. — Die hier beschriebene Operationsmethode hat seit dem Bekanntwerden der Cachexia eine Einschränkung in ihrer Anwendung erfahren, denn, wenn wir dieselbe noch heute bei parenchymatösen und vasculären Kröpfen gebrauchen, pflegen wir bei Cysten- und Colloidkröpfen ausschliesslich die intraglanduläre Ausschälung der strumös entarteten Theile der Schilddrüse vorzunehmen. Die Ausschälung der Cystenkröpfe war bereits durch Julliard, Bruns, Burckhardt, Kottmann und Andere empfohlen. Die Verallgemeinerung dieses Verfahrens bei Exstirpation nicht cystisch degenerirter Kröpfe ist Verdienst des Prof. Socin<sup>1)</sup> in Basel. Wir werden in dieser Arbeit auf besagte Methode und ihre Vortheile zurückzukommen Gelegenheit haben, vorerst aber eine kurze Andeutung über die Art ihrer Ausführung vorausschicken. — Der Haut- und der Muskelschnitt ist derselbe wie bei oben beschriebener Methode. Nach Durchtrennung der Muskulatur wird aber nicht zur Aufsuchung der Hauptgefässe

Lfd. No.	Name und Vorname.	Alter.	Geschlecht.	Heimath.	Beruf.	Art des Kropfes.
1.	K., E.	60.	W.	Bollingen.	—	Struma cystica magna.
2.	L., M.	29.	W.	Langnau.	—	Struma foll. magna.
3.	B., A.	11.	W.	Worb.	—	Struma foll. cystica.
4.	R., L.	19.	W.	Tramelan.	—	Struma parenchym.

<sup>1)</sup> Interessant erscheint es, dass diese Methode schon im Jahre 1840 von Luigi Porta in Pavia in Vorschlag gebracht, von Billroth (Chirurgische Erfahrungen. Zürich 1860/67) angewandt wurde und unmotivirter Weise wieder in Vergessenheit gerieth. Ueber die Art und Weise, wie Porta bei der Operation vorging, lesen wir in seinem Werke: *Delle malattie e delle operazioni della ghiandola tiroidea* (Milano 1849) Folgendes: „Messo il paziente supino nel letto colla testa all' indietro ed il collo snudato, si fece un taglio semplice, longitudinale, di quattro dita traverse, sull' asse del tumore ed all' interno del muscolo sterno-cleido-mastoideo, dividendo la pelle, il platisma, la fascia del collo ed il secondo ventre del omoplata-ioideo, che scorreva sopra

geschritten, sondern vorsichtig zwischen zwei Pincetten und auf der Kropfsonde gearbeitet, jene Gewebe, die den Kropfknoten umhüllen, sowie die, ihn noch bedeckende Schicht von Drüsengewebe soweit durchtrennend, bis die grünlich schimmernde Membrana propria des Kropfes zum Vorschein kommt. Ist man auf diese gelangt, so lässt sich der Strumaknoten äusserst leicht, ohne jede Blutung, stumpf, meist mit dem Finger herauschälen. Dabei ist aber unbedingt nothwendig, sich streng an die Kapsel zu halten. Geschieht dies nicht, so arbeitet man sich nach hinten in die Schilddrüsenmasse hinein, bekommt, wie Garré richtig hervorhebt, eine reichliche Blutung und findet keinen Abschluss. Sind mehrere Knoten zu entfernen, so lassen sich dieselben von einer oder mehreren Incisionen her enucleiren, überall das normale Schilddrüsen-gewebe zurücklassend. In die zurückbleibende Schale gesunden Schilddrüsen-gewebes wird ein Drain gelegt und der Rest durch einige Catgutligaturen vorreinigt. Darüber kommt die Muskel- und Hautnaht. Um den Leser nicht durch lange Krankengeschichten zu ermüden, lassen wir in tabellarischer Form, die nach den zwei erwähnten Methoden ausgeführten Strumectomien mit ihren Endergebnissen folgen, ihnen nachher die nöthigen Bemerkungen beifügend. — Wir haben in folgender Tabelle nur die gutartigen Kröpfe verzeichnet, die bösartigen Strumen werden in einer Sonderarbeit publicirt.

Jahr der Operation.	Art der Operation.	Ausgang.	Bemerkungen.
September 1880.	Strumectomie.	Geheilt.	Gesund geblieben.
Juli 1881.	do.	do.	do.
December 1881.	do.	do.	do.
do.	do.	do.	do.

e non si poteva rimuovere: un ramo anteriore dell'arteria tiroidea superiore reciso si torse. In seguito, collo stesso coltello convesso, inciso il tumore per tre dita traverse parallelamente al taglio esterno e divisa una sottile corteccia del parenchima dell'organo, si scopri, si isolo e trasse fuora per intero una cistide coriacea, grosso un ovo di pollo, opaca e ripiena di limpida sicosità; quindi si disepellirono ed estrassero l'uno dopo l'altro due sarcomi di minor volume; ed il lobo gonfiato della ghiandola allora si ridusse ad una specie di guscio vuoto, il quale cadde sopra se stesso.



Lfd. No.	Name und Vorname.	Alter.	Ge- schlecht.	Heimath.	Beruf.	Art des Kropfes.
5.	F., A.	31.	W.	Hombrechtikon.	Hausfrau.	Struma.
6.	F., R.	39.	W.	Heiligenschwendi.	do.	do.
7.	Z., J.	38.	M.	Bern.	—	Struma cystica.
8.	K., A.	18.	W.	Meinisberg.	Dienstmagd.	Struma foll.
9.	B., A.	33.	W.	Wohlern.	—	Struma foll. magna.
10.	B., C.	39.	M.	Ruschegg.	Landarbeiter.	Struma calcarea.
11.	S., A.	21.	W.	Langnau.	Dienstmagd.	Struma cystica.
12.	W., A.	32.	W.	Wohlern.	Landarbeiterin.	Struma parenchym.
13.	K., A.	19.	W.	Meinisberg.	Dienstmagd.	Struma foll.
14.	F., S.	39.	W.	Lützelfüh.	Hausfrau.	Strumitis acuta (im Wochenbette).
15.	M., F.	50.	M.	Thiengen.	—	Struma cystica.
16.	M., A.	20.	W.	Bern.	—	Struma parenchym.
17.	G., B.	20.	W.	Utzendorf.	Dienstmagd.	Struma colloid.
18.	R., E.	20.	W.	Neuenegg.	do.	Struma cystica.
19.	P., C.	55.	W.	Wattenwyl	Hausfrau.	Struma calcarea.
20.	L., A.	34.	W.	Zug.	Schneiderin.	Struma cystica.
21.	B., A.	13.	M.	Eggstein.	Zögling.	Struma.
22.	S., M.	27.	W.	Flamatt.	Landarbeiterin.	do.
23.	Z., K.	17.	M.	Bern.	Angestellter.	Struma cystica.
24.	K., J.	52.	M.	Gysenstein.	Knecht.	do.
25.	R., R.	17.	M.	Messen.	—	do.
26.	S., R.	13.	W.	Lauperswyl.	—	Struma
27.	J., G.	15.	M.	—	—	Struma parenchym.
28.	M., E.	30.	W.	München.	Schneiderin.	Struma.
29.	L., J.	20.	M.	Rüderswyl.	—	do.
30.	G., J.	20.	M.	Erlach.	Bäcker.	Struma cystica.
31.	S., J.	20.	M.	Matten.	—	do.
32.	B., F.	20.	W.	Langnau.	—	do.
33.	J., N.	15.	M.	Iffwyl.	—	Struma.
34.	v. A., N.	25.	M.	Utzendorf.	Landarbeiter.	Struma foll.
35.	D., R.	24.	M.	Worb.	—	Struma cystica.
36.	B., V.	18.	W.	Iseltwald.	—	do.
37.	H., J.	76.	M.	Bern.	Lehrer.	Struma cystica magna.
38.	W., M.	22.	W.	Bern.	—	Struma cystica.
39.	G., H.	17.	M.	Eggiswyl.	Landarbeiter.	do.
40.	F., D.	28.	M.	Bern.	—	Struma colloid
41.	K., P.	27.	M.	Eggiswyl.	Schmied.	Struma cystica.
42.	T., W.	25.	W.	Hasleberg.	—	do.
43.	V., R.	26.	M.	Wohlern.	Landarbeiter.	Struma parenchymat. (retrosternalis).
44.	L., K.	15.	M.	Signau.	—	Struma cystica.
45.	M., S.	41.	W.	Brienz.	Dienstmagd.	Struma parenchymat.
46.	C., S.	37.	W.	Leuck.	do.	Struma cystica magna.
47.	K., J.	20.	M.	Bern.	—	Struma cystica.
48.	B., M.	31.	W.	Wohlern.	Hausfrau.	Struma colloid.
49.	R., S.	28.	M.	Bern.	—	Struma cystica.
50.	B., R.	44.	M.	Rügisberg.	Tagelöhner.	Struma calcarea.



Aus vorstehender Tabelle ergibt sich Folgendes:

Von den 50 strumectomirten Patienten gehören 23 dem männlichen und 27 dem weiblichen Geschlechte an. Dieselben vertheilen sich in Bezug auf das Alter wie folgt:

Alter:	Männer:	Weiber:
1—10	—	—
10—20	11	10
20—30	6	6
30—40	2	8
40—50	2	1
50—60	1	2
60—70	—	—
70—80	1	—
	23	27
	+	= 50.

Die Mehrzahl der Strumectomien fällt für das weibliche Geschlecht zwischen das 10. und 40. Lebensjahr, für das männliche zwischen das 10. und 30. — Rotter hat sich der dankenswerthen Arbeit unterzogen, diejenigen Kropfigen, bei welchen die Strumectomie ausgeführt worden ist, so weit es die Krankengeschichten ermöglichten, nach Alter und Geschlecht zu ordnen. Er gewann folgende Zahlen:

Alter:	Männer:	Weiber:
1—10	4	2
11—20	56	74
21—30	63	124
31—40	18	60
41—50	26	30
51—60	7	14
61—70	4	8
	178	312
	+	= 490.

Die Rotter'schen Zahlen ergeben zunächst, dass die Mehrzahl der Strumectomien für das weibliche Geschlecht zwischen das 20. und 30. Lebensjahr fällt, während die grösste Anzahl kropfiger Weiber zwischen dem 30. und 50. Lebensjahre existirt. Rotter glaubt diese Differenz damit zu erklären, dass die im jugendlichen dritten Decennium sich entwickelnde Struma bei der nachgiebigen Luftröhre leichter erhebliche Athembeschwerden zu verursachen vermag, als später, auch entschliesse sich diese Altersklasse aus kosmetischen Gründen schon leichter zur Operation. Die Zahl der Kropfexstirpationen erreicht beim männlichen Geschlechte ihren Höhepunkt im dritten Decennium. — Bevor wir nun zur Mortalität bei unseren Operirten übergehen, möchten wir dem sub No. 14 in der Tabelle verzeichneten Falle kurz einige Worte vorausschicken

und die Gründe erörtern, die uns veranlassen, denselben aus der Berechnung fallen zu lassen. Der Fall betrifft eine 39jährige Frau, die im Wochenbett von einer schweren Strumitis befallen wurde. Wegen sehr beängstigenden suffocatorischen Erscheinungen sollte die Tracheotomie gemacht werden, welche erst vorgenommen werden konnte, nachdem ein grosses Stück vom Isthmus abgetragen war. Patientin starb einige Tage darauf an Bronchopneumonie. Da in diesem Falle die Strumectomie unter ganz besonderen, complicirten, ungünstigen, den gewöhnlichen ganz entgegengesetzten Verhältnissen vorgenommen werden musste, und die Ursache des eingetretenen Exitus eher der Tracheotomie als der Strumaoperation zur Last fällt, so glauben wir uns berechtigt, diesen Fall ausschliessen zu dürfen.

Es bleiben somit 49 Strumectomien und zwar:

23 bei Männern ohne Todesfall und  
26 bei Weibern mit 1 Todesfall.

Den Jahrgängen nach vertheilen sich die Kropfoperationen also:

Jahrgang:	Männer:		Weiber:	
	geheilt:	gestorben:	geheilt:	gestorben:
1880	—	—	1	—
1881	—	—	3	—
1882	1	—	3	1
1883	1	—	3	—
1884	1	—	4	—
1885	5	—	3	—
1886	7	—	4	—
1887	8	—	4	—

Der mit † versehene, an Sepsis zu Grunde gegangene Fall (No. 6) stammt aus einer Zeit, wo die Antisepsis noch nicht auf ihrem jetzigen Glanzpunkte stand. Es war damals auf der Abtheilung noch nicht üblich, die Schwämme beständig in der Carbolösung aufzubewahren, sondern sie wurden jedes Mal eine Stunde vor der Operation in eine solche Lösung eingelegt. Ueber diese Art der Schwammdesinfection liesse sich nichts einwenden, da alle vorangegangenen Strumectomien rasch und ohne jede Eiterung zur Heilung gelangten. Vielleicht hätte auch dieser Fall keine Ausnahme gemacht, wenn er nicht während der Ferienzeit zur Operation gekommen wäre. Die mit den Arbeiten im Operationssaale betraute Schwester war gerade zur Erholung abwesend und ihre Stellvertreterin, welche die antiseptischen Vorschriften nicht so genau beachtete, scheint bei der Desinfection der Schwämme nicht richtig

vorgegangen zu sein. Herr Dr. Niehans, der die Strumectomie s. Z. ausführte, vermuthete die Infectionsquelle in den Schwämmen. Alle übrigen Fälle heilten rasch und, soweit wir uns erinnern können, stets prima intentione.

Schwere Complicationen Seitens der Trachea oder Nervenverletzungen bei der Strumectomie haben wir bei unseren Patienten nicht zu verzeichnen. In einigen Fällen, vorwiegend in der Zeit, wo häufige Irrigationen während der Operation gebräuchlich waren, wurde vorübergehende Heiserkeit wahrgenommen, die jedoch nur einige Tage anhielt, was wir auf eine chemische Alteration der Nervenfasern, bewirkt durch das angewandte Antisepticum, zurückzuführen geneigt sind. Riedel sah bekanntlich in einem Falle, nach geschehener Irrigation der Wundhöhle mit Carbolsäure, sofort Flüsterstimme eintreten, welche bis zu dem nach 3 Tagen an lobulärer Pneumonie erfolgten Tode des Patienten anhielt. Bei der Section erwiesen sich beide Recurrentes intact, nur mit Blut etwas suffundirt. Aehnliche Erfahrungen hat Reverdin gemacht. „Depuis que j'ai abandonné le grand lavage phéniqué après l'extirpation du goître,“ sagt er, „je n'ai plus observé l'aphonie ou la raucité de la voix que je constatais auparavant chez tous mes opérés pendant les premiers jours.“ — Auf Grund derartiger Erfahrungen ist man wohl berechtigt anzunehmen, dass chemische Reize ebensogut wie mechanische (Wegner, Hamilton) Störungen in der Function der Recurrentes herbeizuführen vermögen, was zur Warnung dienen soll, mit den desinficirenden Flüssigkeiten vorsichtig zu Werke zu gehen. Ein weiteres Symptom, welches wir fast constant bei unseren Operirten beobachteten, ist die Dysphagie, die das Schlucken in den ersten Tagen sehr schmerzhaft macht. Sie scheint unabhängig von Nervenverletzungen zu sein und wird, wie Reverdin sich trefflich darüber äussert, verursacht „par les mouvements d'ascension du larynx en plein foyer traumatique pendant la déglutition“.

Ausser diesen, hier kurz angedeuteten Erscheinungen, haben wir bei unseren Strumectomirten, ausgenommen die nun zur Besprechung folgende Cachexie, nichts Nennenswerthes beobachtet. Das typische Bild der Cachexie bieten drei unserer Patienten (Fall No. 12, 13 und 19 unserer Tabelle). Nur in einem dieser drei Fälle (No. 12) gingen die Erscheinungen im Laufe der Zeit

etwas zurück; bei Fall No. 19 blieben die Cachexiesymptome stabil, bei No. 13 dagegen sind sie in stetiger Verschlimmerung begriffen. Wir wollen diesen 3 Fällen zunächst einige anamnestiche Daten vorangehen lassen.

Fall No. 13. K. A. von Meinisberg, 18 Jahre alt, kam im September 1882 zur Aufnahme behufs Exstirpation eines grösseren, besonders die rechte Halsseite einnehmenden Kropfes, der ihr bedeutende Beschwerden verursachte. Die Operation verlief günstig und Pat. konnte bald, von ihren Athembeschwerden geheilt, das Krankenhaus verlassen. — Ein Jahr später — im Juli 1883 — erbat sie, wiederholt aufgetretener Athemnoth wegen, von Neuem ärztliche Hülfe. Eine genaue Untersuchung liess die bei der ersten Operation zurückgelassene linksseitige Strumahälfte als Ursache der Beschwerden erkennen und demnach die Exstirpation derselben als nothwendig erscheinen. Nach dieser zweiten Operation verschwanden die Athembeschwerden wiederum vollständig und Pat. kehrte, mit dem Resultate des Eingriffes vollständig zufrieden, nach Hause, als nach Verfluss von 3 Monaten die ersten Cachexieerscheinungen sich bemerkbar machten. Sie bestanden in Müdigkeit, Schlaflosigkeit, Schmerzen und Kälte in den Gliedern „tief bis an's Mark“. Diese Symptome gewannen allmählig an Intensität; Gedächtnisschwäche, Gedankenlosigkeit, Schwerfälligkeit der Sprache traten hinzu; Gedunsenheit des Gesichts und der Hände vervollständigten das traurige Bild der Cachexie. Wir sahen die Pat. das letzte Mal im Winter dieses Jahres. Sie ist äusserst anämisch, klagt über Herzklopfen, Gedächtnisschwäche und Müdigkeit; die Hände und das Gesicht sind noch aufgedunsen, der Gesichtsausdruck der einer Idiotin. Die inneren Organe sind anscheinend gesund, die Milz nicht vergrössert, hingegen im Bauche etwas freier Ascites zu constatiren. Nach Aussage der Angehörigen der Pat. soll ihr körperlicher wie geistiger Zustand sich langsam, aber fortwährend verschlimmern; die früher intelligente Pat. ist für jede Hausarbeit unfähig geworden; selbst die leichteste Anstrengung verursacht ihr Kopfschmerzen und Schwindel. Im Halse ist kein Schilddrüsenknoten mehr fühlbar.

Der zweite Fall (No. 19) betrifft eine 55jährige Frau, die im Jahre 1884 wegen eines grossen Steinkropfes strumectomirt wurde. Ca. 3 Monate nach der Operation bemerkte Pat., dass ihr Gedächt-

niss schwach wurde und dass sie ihre Hausgeschäfte nicht mehr so gut wie früher besorgen konnte. Nach der kleinsten Arbeit fühlte sie sich so müde, „als ob sie das ganze Haus gefegt hätte.“ Bald darauf bemerkte sie ein Geschwollenwerden der Hände und Füße, ebenso das Ausfallen der Kopfhaare. Nach Verfluss weniger Monate hatte sich ihr Zustand derart verschlimmert, dass sie sich wieder in's Krankenhaus verfügen musste. Eine bittere Klage der Pat. bestand in fortwährendem Frieren, auch in den Sommermonaten trotz der hohen Temperatur. Wir geben in Taf. IX Fig. 2 das jetzige Bild der Pat. wieder. Wie daraus ersichtlich, ist die Gedunsenheit des Gesichts und der Hände nicht mehr zurückgegangen, ebenso wenig sind die Kopfhaare nachgewachsen. Sämmtliche Erscheinungen, wie Müdigkeit, Gedächtnisschwäche, Kopfschmerzen blieben bestehen; sie selbst bezeigt sich unfähig zu jeglicher, leicht anstrengender Arbeit und giebt zu, „ihr Mann befinde sich in vollem Rechte, wenn er ihr vorwerfe, sie werde täglich dummer“! Am Halse ist kein Schilddrüsengewebe mehr fühlbar; die inneren Organe bieten nichts Abnormes.

Im dritten und letzten Fall (No. 12) handelt es sich um eine 32jährige Frau, die im Mai 1883 wegen eines parenchymatösen Kropfes operirt wurde. Auch diese Pat. zeigte nach Verlauf von einigen Wochen die charakteristischen Symptome der Cachexie: Sie fühlte sich schwach, vergesslich, müde, klagte über ziehende Schmerzen in den Gliedern und, wie die beiden anderen Patienten, über beständiges Frieren. Obwohl sich auch bei dieser Patientin in der Folge die bekannten Cachexiesymptome einstellten, erreichten sie doch keinen so hohen Grad, wie bei den vorhergehenden zwei Fällen; eher gingen sie im Laufe der Zeit etwas zurück, so dass Pat. sich verhältnissmässig in einem weit besseren Zustande befindet, als jene.

Während wir in unserer Tabelle nur drei vollkommen entwickelte Cachexiefälle zu verzeichnen haben, weist dieselbe andere Fälle auf, bei welchen das Bild der Cachexie sich nur in vereinzelten Symptomen bemerkbar machte, die in allmäliger Rückbildung nach circa 3—4 Monaten vollständig verschwanden. So wurde Fall No. 32 einige Wochen nach der Operation von einer eigenthümlichen Schlafsucht befallen. Mitten am Tage, während des Gespräches, fielen der Patientin die Augenlider zu — sie

musste schlafen. Im wachen Zustande klagte sie über Eingenommenheit des Kopfes und grosse Müdigkeit. Diese Erscheinungen dauerten ca. 3 Monate, als allmälige Besserung einzutreten begann, und heute befindet sich die Operirte vollständig hergestellt. Bei den anderen zwei Fällen (No. 11 und 20) zeigten sich bald nach der Operation cachectische Erscheinungen, wie Müdigkeit, Schlafsucht, Denkträgheit etc. die aber nur kurz anhielten und in der Folge gänzlich verschwanden. Aehnliche Beobachtungen haben Julliard, Reverdin, Baumgärtner u. A. bekannt gemacht.

Suchen wir nach einer Erklärung über das Zustandekommen und Wiederverschwinden dieser transitorischen Erscheinungen, so erscheint es am wahrscheinlichsten, dass der zurückgebliebene Rest von Schilddrüsengewebe zunächst insufficient war und dass die Cachexieerscheinungen erst dann verschwanden, als durch Hypertrophie der Thyreoidealgewebe oder etwelcher vorhandenen Nebenschilddrüsen, ein Ausgleich stattgefunden hatte. Streckeisen hat kürzlich in einer werthvollen Arbeit über die Morphologie der Schilddrüse, den Nachweis geliefert, dass sich Nebenschilddrüsen viel häufiger vorfinden, als man gewöhnlich anzunehmen pflegt. So lesen wir auf Seite 231: „Unter 10, ohne jegliche Auswahl untersuchten Fällen, wurde ein Process. pyramidalis (resp. eine, ihn substituierende Gland. access. sup.) 9 mal, Schilddrüsenreste vor und auf dem Zungenbein 5 mal, also in 50 pCt. gefunden;“ überdies ist noch erwähnenswerth, dass sich der Process. pyramidalis unter 153 Fällen 121 mal vorfand, und eine Gland. suprahyoidea (abgeschnürte Schilddrüsenreste) unter 130 Fällen 36 mal. — Solche Zahlen geben eine genügende Erklärung, warum nicht jede Exstirpation der Schilddrüse ausnahmslos von Cachexie gefolgt sein muss, und stehen in völligem Einklang mit den klinischen Beobachtungen.

Genauere Angaben über die Zahl der Totalexstirpationen bei unseren Patienten, behufs Feststellung des Procentsatzes der Entkropften, bei welchen die Cachexie ausblieb, können wir leider nicht machen, da man ja nicht immer im Stande ist, mit Bestimmtheit anzugeben, die ganze Schilddrüse entfernt zu haben; nichts desto weniger sind darüber von verschiedener Seite Angaben gemacht worden, so dass wir im Allgemeinen über den Procentsatz der



Totalentkropften, bei welchen die Cachexie ausblieb, gewissermassen orientirt sind.

Wir finden folgende Zahlen:

Unter 24	von Kocher	ausgeführten Total- exstirpation.	trat 18mal	Cachexie ein.
" 11	" Reverdin	"	" 5	" " "
" 11	" Baumgärtner	"	" 2	" " "
" 10	" Juilliard	"	" 2	" " "
" 7	" Mikulicz	"	" 1	" " "
" 4	" Küster	"	" 1	" " "
" ?	" Bruns	"	" 3	" " "
" ?	" Gussenbauer	"	" 3	" " "
" ?	" König	"	" 1	" " "

Schliessen wir die letzten 7 Cachexiefälle der Berechnung aus, weil es nicht ersichtlich, auf wie viele der ausgeführten Total-  
exstirpationen dieselben entfallen, so kommen auf 67 Total-  
exstirpationen 31 Cachexien = 50 pCt., was mit der herrschenden An-  
sicht, dass die Cachexie als Nachkrankheit der totalen Thyreoidec-  
tomie bei einem sehr hohen Procentsatz der Operirten eintritt,  
völlig übereinstimmt. — Während nun die Meinungen darüber im  
Einklange stehen, gehen dieselben in Bezug auf die Pathogenese  
der Cachexie, ob dieselbe wirklich dem Ausfalle der Schilddrüse,  
oder vielmehr Verletzungen wichtiger Nerven und Gefässstämme  
während der Operation zugeschrieben werden muss, sehr bedeutend  
auseinander. Durch zahlreiche, von verschiedenen Seiten vorgenom-  
mene Experimente ist diese dunkle Frage in der letzten Zeit etwas  
besser beleuchtet worden. Das Bild der Cachexie kann man beim  
Thiere experimentell nur dann erzeugen, wenn man ihm die ganze  
Schilddrüse, sammt zufällig vorhandenen Nebenschilddrüsen ent-  
fernt; Verletzungen, Zerrungen, Unterbindungen der in der Nähe  
des Operationsfeldes liegenden Nerven und Gefässe erzeugen ein  
der Cachexie ganz entgegengesetztes Bild. Die Entwicklung der  
Cachexie ist allein von der Totalentfernung der Schilddrüse ab-  
hängig. Die Richtigkeit dieses Satzes ist durch das Thierexperiment  
verbürgt und damit stimmen die Angaben aller Experimentatoren,  
die sich mit der Schilddrüsenexstirpation beschäftigt haben, überein.  
Demgemäss wird auch die hauptsächlich von Bircher vertretene  
Ansicht, es sei die Cachexie nicht die Folge des Mangels der  
Schilddrüse, sondern einer chronischen Allgemeininfektion des Kör-  
pers, welche im ersten Stadium die Entwicklung des Kropfes, im  
zweiten die Symptome des Cretinismus hervorrufe, hinfällig. Gegen  
diese letztere Annahme, spricht, ausser dem Thierexperiment, die

Thatsache, dass bei dem sogenannten Myxoedem der Engländer, welches klinisch mit der Kropfcachexie identisch ist, die Autopsie nichts Anderes als eine völlige Schrumpfung der Schilddrüse nachweisen lässt. Dass der Cretinismus häufig mit Degeneration der Schilddrüse verbunden ist, könnte unseres Erachtens eher dadurch erklärt werden, dass die Schilddrüse in solchen Fällen derart degenerirt, dass sie ihrer specifischen Function nicht mehr vorstehen kann und somit den der Cachexie verwandten Zustand, den Cretinismus, zur Folge hat. Um in dieser Richtung sichere Anhaltspunkte zu gewinnen, sollte man, wie Garré richtig bemerkt, die degenerativen Processe in der Schilddrüse der Cretins einer näheren Prüfung unterziehen und festzustellen suchen, ob überhaupt noch mikroskopisch normal aussehendes Drüsengewebe mit normaler Structur vorhanden sei. Solche Untersuchungen sind, soweit uns bekannt, im Gange.

Mit dem Bekanntwerden der Cachexie sind, wie es im Voraus zu erwarten war, verschiedene Modificationen bezüglich der Technik der Strumectomie vorgeschlagen worden, deren Beachtung die Verhütung der Cachexie zum Zweck haben sollten. So empfiehlt Wolff, welcher der Ansicht ist, „dass zum Mindesten ein grosser Theil der Erscheinungen der Cachexia strumipriva als Folge der Nebenverletzungen von Gefässen und Nerven bei der Operation aufzufassen sei,“ möglichst wenig Ligaturen anzulegen und die spritzen- den Gefässe eher durch Compression und Tamponnade zum Schweigen zu bringen; denn, obwohl er den directen Einfluss der totalen Entfernung der Schilddrüse auf das Centralnervensystem nicht unterschätzt, glaubt er nicht übersehen zu dürfen, dass durch die zahlreichen Ligaturen Ernährungsstörungen und gewisse Reizzustände in den Nerven hervorgebracht werden, welche zu Störungen im Gesamtorganismus Anlass geben können.

„Sobald man bei der Operation, statt immer zu ligiren, auch comprimiren und tamponniren wird, wird man sicherlich nicht mehr, wie früher, Hunderte von Ligaturen anzulegen brauchen und man wird der Gefahr ausweichen, Reizzustände in dem Nervenapparate hervorzubringen.“ — Mit diesen Worten schliesst Rakowicz seine Dissertation, in welcher Wolff's Verfahren eingehend geschildert wird, und welches von Wolff selbst, bis dahin bei einer parenchymatösen und zwei cystischen Strumen mit „sehr schönen Resul-

taten“ in Anwendung gezogen worden sei. Dass die Cachexie keineswegs die Folge von Nerven- oder Gefässverletzungen, sondern einzig die Totalentfernung der Schilddrüse deren Ursache sei, haben wir in dieser Arbeit bereits betont. Wir glauben daher annehmen zu dürfen, dass Wolff's Verfahren, zur Verhütung der Cachexie, wenig beizutragen berufen ist und sich wohl schwerlich in die chirurgische Praxis einbürgern wird; denn, abgesehen davon, dass die Methode uns zeitraubend erscheint, ist sie mit den Gefahren einer Nachblutung recht eng verbunden. Ziehen wir in Erwägung, dass unter den bisher bekannt gewordenen letal verlaufenen Strumectomien, 15 mal Blutungen als Todesursache verzeichnet sind, und vergegenwärtigen wir uns ferner, wie gut unterbundene Arterien erst nach mehreren Stunden zu tödtlicher Blutung — ein derartiger trauriger Fall bleibt uns aus der Studienzeit noch in lebhafter Erinnerung! — Veranlassung geben können, so wird man gewiss einer Methode, die solchen fatalen Vorkommnissen gegenüber nicht grössere Sicherheit bietet, wenig Vertrauen entgegenbringen können. Die Anlegung von „Hundertern von Ligaturen“ ist übrigens leicht zu umgehen, wenn man nach Kocher's Angaben vorgeht: Die Hauptarterien aufsucht, unterbindet und den zu exstirpirenden Schilddrüsentheil am Isthmus nach vorangegangener Ligatur abtrennt. Die Blutung ist, da man die Hauptquellen der Blutzufuhr absperrt, eine sehr geringe, und eine derart ausgeführte Strumectomie erfordert, wie wir aus eigener Erfahrung bezeugen können, eine verschwindend kleine Anzahl von Unterbindungen.

Von der Beobachtung ausgehend, dass die Cachexie weit seltener eintritt, wenn noch ein Theil der Schilddrüse zurückgelassen worden ist, hat Mikulicz die Resection des Kropfes in Vorschlag gebracht, annehmend, dass auf diesem Operationswege der Verletzung wichtiger Nerven und der Gefahr einer Cachexie, Dank dem zurückgelassenen Schilddrüsenstücke, vorgebeugt sei. Gewiss wäre Mikulicz's Verfahren recht empfehlenswerth, hätte uns nicht in neuerer Zeit die klinische Erfahrung gelehrt, dass man bei Kropfexcisionen zur Verhütung der Cachexie nicht bloss ein Stück Schilddrüsenewebe, sondern so viel als möglich von demselben zurückzulassen besorgt sein muss.

Statt jeder Excision hat kürzlich Wölfler empfohlen, durch

Unterbindung der Thyreoidealarterien in ihren Hauptstämmen die Struma zur Schrumpfung zu bringen, und theilt zugleich einen mit Erfolg operirten Fall mit. Auch Weinlechner hat dieses Verfahren einmal mit vorübergehendem Erfolge in Anwendung gezogen, doch musste schliesslich, wie uns Prof. Weinlechner freundlichst berichtete, die Strumectomy vorgenommen werden. Obschon die Erfahrungen hierüber, ihrer geringen Zahl wegen, keine massgebende Beurtheilung gestatten, erscheint es uns doch zweifelhaft, ob bei bedeutend degenerirten Schilddrüsenkröpfen, — von Cysten- und Colloidkröpfen gar nicht zu sprechen — mit diesem Verfahren der gewünschte Grad von Rückbildung zu erzielen sein dürfte. — Zu glücklicherem Erfolge möchte eher Wölfler's Methode bei vasculären und aneurysmatischen Kröpfen berechtigen.

Am Schlusse vergangenen Jahres machte Socin eine Methode für die Strumectomy bekannt, welche die Entfernung des eigentlichen Kropfknotens mit Zurücklassung der ihn umgebenden, gesunden, noch functionsfähigen Schilddrüsenngewebe ermöglicht. Dieses Verfahren der intraglandulären Ausschälung besteht, wie wir am Anfang dieser Arbeit erwähnt haben, darin: in die Schilddrüse soweit vorzudringen, bis der umschriebene Knoten zum Vorschein kommt und diesen selbst dann stumpf aus dem Schilddrüsenngewebe auszuschälen. Wir haben seit längerer Zeit, ausser bei Cysten- auch bei Colloid- und Steinkröpfen die Socin'sche Methode in einer Reihe von Fällen angewandt und können bezeugen, dass sie nicht nur aus theoretischen Gründen, sondern auch bezüglich ihrer praktischen Vorzüge bei allen Kropfformen, deren Ausschälung möglich ist, jedem anderen Verfahren entschieden vorzuziehen ist. Die Technik der Operation ist eine einfache, die Ausschälung des Kropfknotens leicht ausführbar, wenn man in das Schilddrüsenparenchym soweit vordringt, bis die grünlich schimmernde, dünne Kropfkapsel zum Vorschein kommt, und erst dann zur Ausschälung vorgeht. Geschieht dies nicht, so gestaltet sich die Operation zu einer recht mühsamen, die Blutung wird beträchtlich, und die Extirpation des Kropfes kann nur mit Opferung normalen Schilddrüsenngewebes stattfinden. Hält man sich dagegen an die Kropfkapsel, so gelingt die Enucleation mit Leichtigkeit und wir können sagen, ohne nennenswerthe Blutung. Hinsichtlich dieser letzteren

muss hier noch bemerkt werden, dass bei Enucleationen von Cysten- und Steinkrüpfen, die Blutung eine geringere ist; bei Colloidkrüpfen dagegen haben wir den Eindruck erhalten, als sei deren Ausschälung, in Folge reichlicherer Vascularisation der Kapsel, von etwas stärkerer Blutung gefolgt, die aber leicht stillbar, keinen Nachtheil in sich schliesst. — Ein fernerer, nicht zu unterschätzender Vortheil der Socin'schen Methode besteht in der Garantie gegen jede Nervenverletzung und in der Möglichkeit, aus einer Glandula thyreoidea mehrere, in die verschiedenen Lappen eingebettete Knoten, die sonst nur durch Totalexstirpation des Organes zu bekämpfen wären, ausschälen zu können. So strumectomirten wir kürzlich nach Socin's Verfahren eine Patientin, die sowohl am rechten wie am linken Schilddrüsenlappen mehrere kleine und zwei grosse Colloidknoten besass; durch verschiedene Incisionen in das Schilddrüsen Gewebe gelang es uns, die Colloidknoten auszuschälen und der Patientin noch einen schönen Theil normalen Schilddrüsen Gewebes zurückzulassen. Fig. 3 stellt die Patientin vor, Fig. 4, acht Tage nach der Operation dar. Ebenso glatt verlief Fall No. 48, wo gleichfalls mehrere Knoten aus der Schilddrüse ausgeschält werden mussten. Bemerken wollen wir hinsichtlich dieses Falles, dass nach der Operation eine deutliche Anschwellung der Schilddrüsen Gewebe zu constatiren war, die jedoch, wie aus nachstehender Tabelle ersichtlich, fast fieberlos verlief und, ohne Anlass zu Wundstörungen gegeben zu haben, bald zurückging.

Mai	27.	Abends	nach	der	Operation	37°
"	28.	Morgens	"	"	"	37,2,
"	28.	Abends	"	"	"	37,6,
"	29.	Morgens	"	"	"	37,3,
"	29.	Abends	"	"	"	37,9,
"	30.	Morgens	"	"	"	37,5,
"	30.	Abends	"	"	"	37,5,
"	31.	Morgens	"	"	"	37,5,
"	31.	Abends	"	"	"	37,6,
Juni	1.	Morgens	"	"	"	37,4,
"	1.	Abends	"	"	"	37,5,
"	2.	Morgens	"	"	"	36,5,
"	2.	Abends	"	"	"	37,0.

Diese vorübergehende Anschwellung der Schilddrüsen Gewebe, die wir als Thyreoiditis betrachten möchten, haben wir auch in anderen Fällen beobachtet, wo mehrere Knoten durch verschiedene Incisionen enucleirt werden mussten, und nochmals sei betont,

ohne je davon eine Störung auf den Wundverlauf wahrgenommen zu haben. In Bezug auf die Drainagefrage, ob bei multiplen Enucleationen auch jede zurückbleibende Schale drainirt werden soll, sei hier eingeschaltet, dass wir in der letzten Serie von 8 Enucleationsfällen gar kein Drain eingelegt, sondern, nach gründlicher Desinfection, die Wunde ganz geschlossen, mit Schwämmen comprimirt und stets prima intentio erreicht haben. Wir lassen hier als Beispiel die Temperatur des Falles No. 47 folgen, der am 5. Tage post. operat. das Bett, und am 8. das Krankenhaus, mit einer äusserst feinen Narbe geheilt, verliess.

Mai 2.	Abends post operat.	37,7,
" 3.	Morgens "	37,6,
" 3.	Abends "	38,2,
" 4.	Morgens "	37,5,
" 4.	Abends "	37,8,
" 5.	Morgens "	37,5,
" 5.	Abends "	37,5,
" 6.	Morgens "	36,9,
" 6.	Abends "	37,5,
" 7.	Morgens "	36,6,
" 7.	Abends "	37,1,
" 8.	Morgens "	36,5,
" 8.	Abends "	37,0.

Aus vorstehenden Erfahrungen möchten wir Socin's Methode warm das Wort reden, was um so freudiger geschehen darf, als Socin selbst, der in ca. 50 Fällen nach den von ihm angegebenen Regeln operirte, weder Tetanie noch Cachexie zu verzeichnen hat, was dadurch erklärt wird, dass durch die Enucleationsmethode hauptsächlich genügend Schilddrüsengewebe zurückgelassen wird, um die Gland. thyreoidea in ihrer Function keine Störung erleiden zu lassen. Die Enucleation besitzt ferner den Vortheil, dass sie auch bei älteren Leuten mit Erfolg vorgenommen werden kann, wie aus Beobachtung No. 37 hervorgeht.

Recapituliren wir am Ende unseres Berichtes das über die gegenwärtigen Methoden Gesagte, so gelangen wir zum Schlusse, dass dem Socin'schen Verfahren, bei allen Strumaknoten, deren Ausschälung möglich, aus theoretischen wie praktischen Gründen, der Vorzug gegeben, in jenen Fällen aber, wo eine Enucleation unmöglich, die partielle Strumectomie nach Kocher's Angaben ausgeführt werden sollte.

Herrn Dr. Niehans, für die freundliche Ueberlassung des Materiales an dieser Stelle verbindlichsten Dank.

### Benutzte Literatur.

Kocher, Ueber Kropfexcision und ihre Folgen. von Langenbeck's Archiv. Bd. XXIX. — Reverdin, Vingt-deux opérations de goître. Genf 1883. — Derselbe, Conférence sur l'extirpation du goître. Lyon 1886. — Rotter, Die operative Behandlung des Kropfes. von Langenbeck's Archiv. Bd. XXXI. — Liebrecht, De l'excision du goître parenchymateux. Bull. de l'Acad. de méd. de Belgique. 3. Sér. Vol. 17. No. 3. — Garré, Zur Frage der Kropfexcision etc. Correspondenzblatt für schweizer Aerzte. 1886. — Riedel, Kropfexcision etc. Centralblatt für med. Wissenschaften. 1882. — Bircher, Der endemische Kropf etc. Basel 1883. — Streckeisen, Virchow's Archiv. Bd. 103. 1886. — Wolff, Berliner klinische Wochenschrift. 1885. — Rakowicz, Dissert. Berlin 1885. — Mikulicz, Centralblatt für Chirurgie. 1885. — Wölfler, Wiener med. Wochenschrift. 1886. — Luigi Porta, Delle malattie e delle operazioni della ghiandola tiroidea. Mailand 1849.

---

### Erklärung der Abbildungen auf Taf. IX.

- Fig. 1. Hautschnitt. — B Schnitt für die Drainröhre.  
 Fig. 2. Bild einer an Cachexie leidenden Patientin (No. 19).  
 Fig. 3. Bild einer Patientin mit mehreren Colloidknoten im rechten, sowie im linken Schilddrüsenlappen. — Intraglanduläre Ausschälung sämtlicher Knoten.  
 Fig. 4. Bild der Patientin 8 Tage nach der Operation.
-

## XXXII.

# Ueber die chirurgische Behandlung der Blasenectopie.

Von

**Dr. D. G. Zesas.**

(Hierzu Tafel IX, Fig. 5—8.)

Während die ältere Chirurgie bei Blasenectopie sich damit begnügte, Apparate zu erfinden und anzulegen, welche dem Prolaps Schutz vor Insulten und dem Urin Aufnahme gewähren sollten, sind vor geraumer Zeit Versuche gemacht worden, dem Leiden auf operativem Wege entgegenzutreten. — Unter diesen Versuchen missglückten bekanntlich viele, während andere sich nur zum Theil bewährten. So misslangen die Versuche Gerdy's, die Spalt-ränder anzufrischen und dieselben durch die umschlungene Naht zu vereinigen; ebenso jene von Roux, die Harnleiter in den Mast-darm zu leiten. Befriedigender erwiesen sich die Versuche Demme's, durch Apparate die Schambeine zu nähern und somit eine geräumige Blase herzustellen. Doch auch dieses Verfahren fand wenig Nach-ahmung; man bemühte sich vielmehr, durch Bildung einer vorderen Blasenwand mittelst Verschiebung zweier Seitenlappen oder eines medianen Lappens dem Leiden etwas gründlicher Abhülfe zu schaffen. Holmes, Wood, Billroth, Thiersch u. A. operirten in ähnlicher Weise mit Erfolg, indem es ihnen glückte, durch diese Methode, welche besonders Thiersch in verdienstlicher Weise ausgebildet, einen geräumigen Blasenraum herzustellen. Die Patienten waren fähig, den Urin längere Zeit hindurch zu halten und ihn dann im Strahle zu entleeren, kurz, sie schienen sich mit ihrer neuen Blase besser zu befinden, als mit den bestconstruirten Appa-raten. Leider war es den späteren Erfahrungen vorbehalten, uns



zu belehren, dass der schöne Operationserfolg sehr oft von kurzer Dauer ist. Es bilden sich im neuen Blasenraume häufig hartnäckige Incrustationen, welche den Patienten grosse Qualen und Schmerzen verursachen, sogar zu Zersetzungen des Urins und zu Pyelitis führen, die den Tod des Patienten zur Folge haben. So wurden uns kürzlich zwei derartige Fälle mitgetheilt, bei denen die nach Thiersch hergestellten Blasen wegen nicht zu beseitigender Steinbildung wieder zerstört werden mussten. Ein weiterer Patient, über den auch uns berichtet wurde, leidet mit seiner nach dieser Methode hergestellten Blase unsäglich.

So stand die chirurgische Behandlung der Blasenectomie, als Sonnenburg im Jahre 1882 eine neue Operation vorschlug, die darin besteht, die ganze Blase zu entfernen, die Ureteren in die Penisrinne einzunähen und den Defect durch Lappenbildung zu decken. Als Illustration dieses Verfahrens stellte Sonnenburg dem XI. Chirurgen-Congress in Berlin einen mit hochgradiger Ectomie der Blase behafteten Patienten vor, dem er die ganze Blase entfernt und, wie angegeben, die Harnleiter in die Penisrinne eingenäht hatte. Der Zustand des Patienten war in jeder Hinsicht ein sehr befriedigender und die Besucher des letztjährigen Chirurgen-Congresses werden sich des schönen Erfolges noch lebhaft erinnern. Prof. Sonnenburg hatte die Freundlichkeit, uns im Herbst vorigen Jahres über den nachträglichen Zustand des Patienten Folgendes zu berichten: „Ich habe kürzlich den Patienten zum Zwecke nochmaliger Vorstellung nach Berlin kommen lassen. Ich war selber auf das Angenehmste überrascht über das Aussehen der Narbe, über die ausgezeichnete Function beider in der Penisrinne in einem Trichter liegenden Ureterenöffnungen. Der Urin läuft in der kurzen Penisrinne vollständig in den Recipienten ab, so dass weder Eczem noch Excoriationen in der Umgebung der Narbe oder an den Oberschenkeln sich zeigten. Der Patient war gewachsen, das Allgemeinbefinden ein ausgezeichnetes“.

Die Sonnenburg'sche Operation hat jedoch anfänglich wenig Anwendung gefunden, da man bei derselben von vornherein auf einen Blasenraum Verzicht zu leisten hat. Erst in letzter Zeit gewann sie mehr Berücksichtigung und Anhänger. Trotzdem sind die Veröffentlichungen darüber spärlich geblieben, obschon zur richtigen Beurtheilung des practischen Werthes der Operation jede

bezügliche Erfahrung publicirt werden sollte. Aus diesem Grunde gestatten wir uns denn an dieser Stelle, die vorhandene kleine Casuistik der totalen Blasenexstirpation in Folge von Ectomie um einen Fall zu vermehren und dem Schlusse einige epikritische Bemerkungen beizufügen.

Der hier mitzutheilende Fall betrifft einen 6jährigen Knaben, der im Jahre 1884 von Herrn Dr. Niehans auf dessen chirurgischer Abtheilung im Inselspitale zu Bern nach der Sonnenburg'schen Methode operirt wurde.

Bei dem damals 4jährigen Patienten erwies sich das Blasenlumen bei Reposition der invertirten hinteren Wand als so klein, dass an eine plastische Bildung eines Blasenhohlraumes nicht zu denken war. Daher Exstirpation der ganzen Blase nach Sonnenburg. Die Harnblase wurde dem freien Rande der Mucosa entlang umschnitten und von oben nach unten sorgfältig abgelöst. Am unteren Ende wurde sie am Ausgang der Penisrinne mittelst eines Querschnittes abgetrennt und hing nun frei lospräparirt noch an den Ureteren, welche sachte vorgezogen und sodann durch einige Catgutnähte aneinander und auf die angefrischte Penisrinne fixirt wurden. Zur Schliessung des durch die Blasenexstirpation entstandenen Defectes wurden zwei Lappen von beiden Seiten des Unterleibes genommen und über die vereinigten Hautlappen ein Druckverband angelegt. Der Verlauf war ein günstiger; nur unter den Hautlappen bildete sich eine leichte Phlegmone und Eiterung in Folge von Urinfiltration (Rückenlage), die aber bald völlig zurückgingen. Pat., der früher im Bett stets die Bauchlage einnahm, in welcher die Ableitung des Urins in ein eingebettetes Becken erfolgte, musste sich nach der Operation zur Rückenlage bequemen, da der Druck der Gedärme auf das dünne Peritonealblatt und die durch die Naht vereinigten Hautlappen an der Stelle der früheren Blase etwas bedenklich erschien. Der Urin wurde fortwährend durch vorgelegten hydrophilen Verbandstoff aufgesogen, und ohne weiteren Zwischenfall konnte Pat. 4 Wochen post operat. mit einem gewöhnlichen, trichterförmigen Recipienten aus Kautschuk als geheilt entlassen werden. Dieser Harnrecipient aber hatte den Nachtheil, beim Sitzen nicht völlig anzupassen. Pat. musste deshalb im vorigen Jahre nochmals aufgenommen werden, und nun liess Herr Dr. Niehans nach eigenen Angaben einen neuen Apparat anfertigen, welcher allen Anforderungen entspricht. Der Apparat besteht aus zwei Theilen, einem concav getriebenen Bauchschild, der nur an seiner Peripherie den Bauchwandungen aufliegt, und einem Scrotaltrichter, der zur Aufnahme des Scrotums dient und mit einem Ausflussrohr in den Harnrecipienten aus Gummi einmündet. In der Mitte des Bauchschildes, dem Operationsterrain entsprechend, befindet sich eine Vertiefung, um den ungehinderten Abfluss des Urines aus den Ureteren zu ermöglichen und gleichzeitig dem rudimentären Penis Aufnahme zu gewähren. Bauchschild und Scrotaltrichter bilden zusammen ein Stück und sind aus getriebenem Silberblech gearbeitet und rings an ihrer Peripherie, überall da, wo sie mit der Haut in Contact

kommen, mit einem luftgefüllten Gummischlauche, ähnlich wie eine Inhalationsmaske, eingefasst. Die Befestigung des Ganzen am Körper ist analog derjenigen eines Suspensoriums. — Der Apparat, der auf ca. 20—25 Mark zu stehen kommt, könnte billiger hergestellt werden, indem anstatt Silberblech Messingblech verwendet und das Ganze mit Gummi überzogen würde. — Der hier beschriebene Apparat bewährt sich, wie bereits erwähnt, vortreflich, lässt keinen Urin nebenbei fließen, in welcher Position der Kranke sich auch befindet, und verursacht weder Beschwerden, noch Unbequemlichkeit.

Doch kommen wir auf unseren Kranken zurück! — Seit der Operation ist derselbe bedeutend gewachsen, sein Allgemeinzustand ein vortrefflicher; er hat weder Klagen, noch Beschwerden vorzubringen. Der Trichter, aus welchem der Penis herausragt und in dessen Grunde man die Ureterenmündungen sieht, ist gut gebildet und ermöglicht das Auffangen des Urins mittelst des Recipienten. Es erübrigt nur noch die Bedeckung der Penisrinne behufs Bildung einer künstlichen Harnröhre, was auch künftighin zur Ausführung gelangen wird.

Die eben mitgetheilte Beobachtung, in Verbindung mit den von anderen Chirurgen bekannt gemachten Erfahrungen <sup>1)</sup> plaidiren ohne Weiteres zu Gunsten der Blasenexstirpation bei hochgradigen Fällen von Inversio vesicae; in minder hochgradigen Fällen von Blasenectopie ist es jedoch noch fraglich, ob das Sonnenburg'sche Verfahren Berücksichtigung finden dürfte. Wenn wir uns die bereits am Anfang dieser Mittheilung erwähnten Leistungen und Endresultate der verschiedenen anderen Operationsmethoden vergegenwärtigen und noch hinzufügen, dass diese Eingriffe nicht minder Gefahr in sich bergen, als die Totalexstirpation der Blase, so wäre unseres Dafürhaltens, in Anbetracht solcher Verhältnisse und der kurzen Heilungsdauer der Exstirpatio vesicae, auch bei weniger schweren Fällen die Sonnenburg'sche Operation angezeigt, so lange diese nicht durch eine neuere, noch mehr Vortheil bietende Er rungenschaft ersetzt wird. — Es ist anzunehmen, dass durch den geistreichen Vorschlag Trendelenburg's <sup>2)</sup>, die Synchronosis sacroiliaca auf beiden Seiten zu trennen, um damit eine Näherung des Os ilii in der Symphyse und später eine directe Vereinigung der Blasenränder zu bewirken, der operativen Behandlung der Blasenectopie neue Wege gezeigt werden, was um so freudiger zu begrüssen wäre, als durch mikroskopische Untersuchungen das Vor-

<sup>1)</sup> van Iterson, Bijdrage tot de operative Chirurgie. Weekblad van het Nederl. Tydschr. voor Geneeskunde. 1885.

<sup>2)</sup> Centralblatt für Chirurgie. No. 49. 1885.

handensein des Sphincter bei Ectopia vesicae constatirt und somit die Herstellung einer schlussfähigen Blase im Bereiche der Möglichkeit läge.

---

### **Erklärung der Abbildungen auf Taf. IX.**

**Fig. 5.** A Rudimentärer Penis. B Blasenectomie (Zustand des Patienten vor der Operation).


**Fig. 6a.** Gegenwärtiger Zustand. A Penis. B Hoden. C Narbe.

**Fig. 6b.** Bei niedergehaltener Eichel werden die Ureterenmündungen sichtbar, A, A.

**Fig. 7.** Innere Seite des Harnrecipienten. A Bauchschild. B Scrotaltrichter. C Ausflussrohr. D Harnrecipient. E Vertiefung zur Aufnahme des rudimentären Penis.

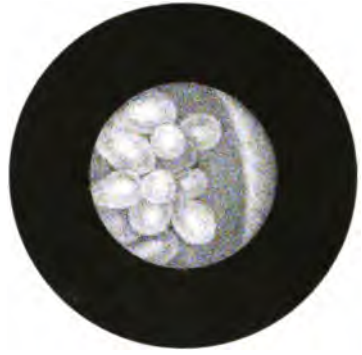**Fig. 8.** Befestigung des Apparates am Körper. Gesamtbild des Harnrecipienten.

---



5.

Fig. 7.



4.

Fig. 8.





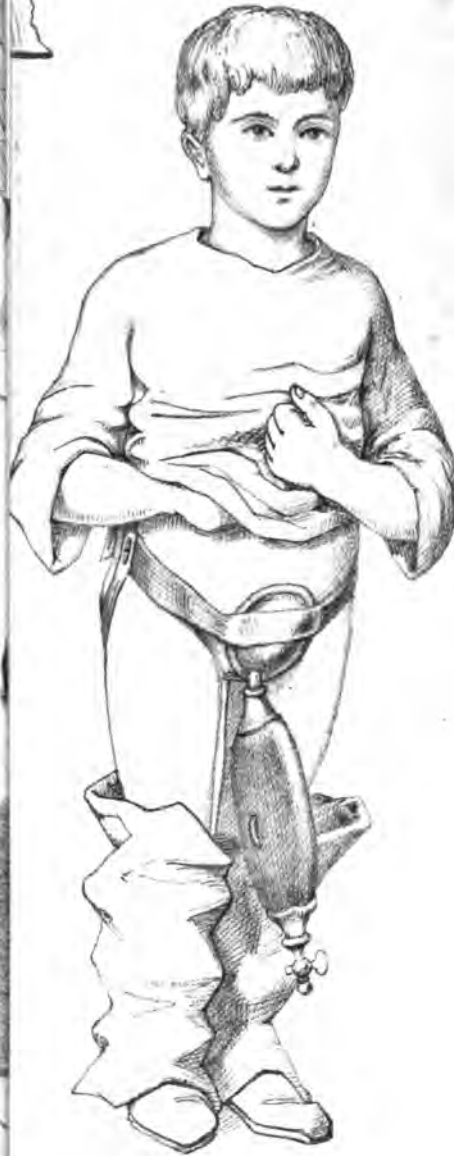
Fig. 8.

*M. sternocleidom.*

*M. omohyoid.*

*M. sternohyoid.*

*M. sternothy.*





10  
11  
12

### XXXIII.

## Die chirurgische Behandlung von Hirnkrankheiten.

Von

**Prof. E. von Bergmann.**

Die mechanische Hülfe, welche die heutige Chirurgie in Krankheiten leistet, die noch vor wenig Jahren als ausschliessliche Domain der inneren Medicin betrachtet wurden, macht es dem Chirurgen zur Pflicht, die betreffenden Fälle näher kennen zu lernen, um sie im Lichte des eigenen Urtheils betrachten zu können. Bleibt dem inneren Arzte mit der Diagnose auch die Werthschätzung der Operation überlassen, so sinkt der Chirurg zu jener Handlangerstellung einer früheren Zeit herab, in welcher er sich darauf beschränkte, den ihm gewordenen Auftrag widerspruchslos zu vollziehen. Für uns gilt es hier, wie überall, selbst zu prüfen, ehe wir der Meinung des Anderen bei- oder entgegentreten. Wie der Chirurg vor dem Eingriffe, zu dem er sich entschliesst, die Bedingungen der Verhältnisse klar übersehen muss, unter denen er zielbewusst sich seine Aufgabe zu stellen hat, so muss auch der innere Arzt die Leistung und die Tragweite derjenigen mechanischen Hülfe, welche er fordert, ganz und vollständig kennen. Gerade in letzter Beziehung bleibt zur Zeit viel zu wünschen übrig. Der innere Kliniker sieht in dem Schnitte, welchen die Antisepsis des Chirurgen gefeit hat, bloss die Gefahrlosigkeit desselben und appellirt daher leichter an ihn, als Derjenige, welcher den Einsatz kennt, um den die geglaubte Sicherheit erworben wird. So kommt es, dass Forderungen an das Messer des Chirurgen gestellt und Leistungen von seinen Operationen erwartet werden, die mit dem Wesen seiner Kunst, als einer auf wissenschaftlicher Erfahrung begründeten, nicht mehr vereinbar sind.

Gerade im Gebiete der Hirn-Chirurgie ist es mir mehr als einmal vorgekommen, dass ausgezeichnete Collegen Operationen von mir verlangten, welche ich verweigern musste. Solchen Differenzen entsprang der Plan, durch die Darstellung des Standpunktes, den, meiner Ansicht nach, die Chirurgie zu einer Reihe von Hirnkrankheiten eben einzunehmen hat, das Verständniss zwischen dem inneren und äusseren Arzte zu erleichtern. Dass ich hierbei das Interesse des Chirurgen in den Vordergrund meiner Betrachtungen stellen will und werde, ist selbstverständlich. Meiner Individualität, oder richtiger meiner Ueberzeugung entspricht es hierbei, die Grenzen der Chirurgie eher enger zu ziehen, als weiter zu stecken. Man ist heut zu Tage leicht geneigt, indem man den blutigen Eingriff als solchen für gefahrlos oder irrelevant hält, aufzumeisseln und einzuschneiden, um nachzusehen, ob man nicht, trotz aller Bedenken und Unsicherheit der Diagnose, doch noch ein zu entfernendes Krankheitsproduct findet, mit anderen Worten, man ist geneigt, zu wagen, ohne zu erwägen, was des Wagnisses Lohn und Endzweck sein sollte. Ich glaube den Inhalt der Chirurgie nicht zu kürzen, wenn ich in den nachstehenden klinischen Studien zunächst die Bedingungen untersuche, unter welchen der chirurgische Eingriff gute, ja die besten Chancen des Gelingens besitzt, und mich dann darauf beschränke, nur für diese Fälle die Operation zu empfehlen. Gewiss lasse ich dabei viele Fälle zur Seite, die durch einen glücklichen Griff vielleicht noch hätten operirt werden können. Aber ich möchte dem Würfeln um das Glück dem blinden Zufalle nicht überlassen, was der ausschliessliche Erwerb einer kritisch gesichteten Erfahrung und strengen, wissenschaftlichen Prüfung sein sollte. Wenn das Sichbesinnen zunächst nur auf ein Sichbeschränken führt, so ist es doch sicher, dass eine kluge Einschränkung das beste Mittel zum Reichthume ist und dass Verständniss, Vorsicht und planmässiger Erwerb allein den bleibenden Gewinn verbürgen. Ich hoffe auch für die Hirnchirurgie Vieles und Grosses, wenn ich zunächst nur wenige und ausgewählte Fälle ihrer Thätigkeit empfehle. Der Erfolg, dessen sie sich im engeren Kreise versichert, wird ihres Reiches Mehrer sein und bleiben.

---

### 1. Der tiefe Hirnabscess.

Diejenige Gehirnkrankheit, in welcher der Werth einer chirurgischen Intervention ohne Weiteres einleuchtet, ist die Eiteransammlung in den Marklagern der Hemisphären: der Hirnabscess. So lange die Entleerung des Eiters überhaupt für eine wesentliche und unanfechtbare Aufgabe der chirurgischen Kunst gilt, muss auch der Versuch, den Eiter aus dem Inneren des Schädels fortzuschaffen, ein würdiges Ziel ihres Strebens sein. Wer, mit uns, keinen anderen Ausgang einer Hirneiterung, als den schnell tödtlichen Durchbruch in die Ventrikel, oder die gleichfalls immer lethale diffuse Meningitis kennt, wird die Eröffnung des Hirnabscesses als eine Rettung aus dringender Lebensgefahr ansehen müssen. Wenn trotzdem noch in jüngster Zeit Zweifel an der Nothwendigkeit der Trepanation bei Hirnabscessen laut geworden sind, wie z. B. die von Rose<sup>1)</sup>, so gründeten diese sich zumeist auf zwei Bedenken. Einmal auf die anatomische Thatsache der Abkapselung der Hirnabscesse und zweitens auf die klinische Schwierigkeit ihrer Erkenntniss. Die Tragweite der ersteren ist vielfach überschätzt, die der letzteren immer mehr überwunden worden.

Nur die acut entstehenden Hirnabscesse sind frei von einer Einbaltung, d. h. einer sclerotischen Verdichtung ihrer Umgebung. Bekanntlich finden wir dieselben stets an der Oberfläche des Gehirnes und meist als Theilerscheinung einer diffusen Convexitäts-Meningitis. Sie liegen alsdann an Stelle einer durch das Trauma verursachten Quetschung der Hirnrinde: mässig grosse Eiterherde unter der eiterig infiltrirten weichen Hirnhaut. Die Lücke in der Gewebefläche, die der bräunliche Eiter füllt, erscheint wie angenagt, und zunächst umfasst von einer Schicht rother Erweichung, an welche sich erst weiter und oft weit hin die gelblich-seröse Zone des Hirnödems schliesst.

Die allmählig und langsam sich entwickelnden Hirnabscesse, welche den eigentlichen Gegenstand unserer Betrachtung bilden, sind zum allergrössten Theile abgekapselt. Das einer Membran, ja mitunter einer Schleimhaut nicht unähnliche Gebilde

---

<sup>1)</sup> Rose, v. Langenbeck's Archiv. Bd. XXVII. S. 529.

der Kapsel ist nach innen zu ausserordentlich glatt und kann auch von der gesunden Hirnpartie, gegen die es den Abscess abgrenzt, leicht abgezogen werden. Diese dichte und oft auch recht dicke Hülle ist fälschlich nicht nur als Grenze des Eiters gegen das Hirn, sondern auch als Schutz des letzteren vor der Ausbreitung des ersteren in Anspruch genommen worden. Mit der Bildung des einkapselnden Balges sollte die Eiterung zur Ruhe gekommen sein und der ganze Vorgang die Gefahr verloren haben, insofern diese von der fortschreitenden Zerstörung, resp. Einschmelzung der Hirnsubstanz bedingt war. Indessen jeder Hirnabscess, der in Folge des Durchbruches in die Ventrikel tödtlich wird, pflegt mit einer Abscessmembran versehen zu sein. Da der Durchbruch Folge eines ständigen Wachsens von Seiten des Abscesses ist, kann es keinem Zweifel unterliegen, dass auch der eingekapselte Hirnabscess sich regelmässig und stetig auf Kosten der ihm angrenzenden weissen und grauen Substanz vergrössert. Dazu kommt, dass die anatomische Untersuchung recht oft die Continuität der Membran unterbrochen und ihre äussere Umgebung im Zustande der weissen, die Eiterung vorbereitenden Hirnerweichung zeigt. Es widerspricht aller Erfahrung und Beobachtung, wenn man die Einbaltung des Hirnabscesses als einen abschliessenden Vorgang ansieht, welcher die Rückbildung desselben, also eine Art Heilung einleitet. Der als Beleg hierfür von Rose angeführte Fall ist leicht anders zu deuten. Ein 20jähriger Mann, der einmal als Kind neben einer Otitis schwere, aber nicht näher bezeichnete Hirnerscheinungen gehabt hat, stirbt an einer Pneumonie. Bei der Section finden sich 5—7 Abscesse in der weissen Substanz, sämtlich mit einer Messerrücken dicken Membran ausgekleidet, neben einer noch bestehenden Caries ossis petrosi. Es liegt auch nicht der mindeste Zwang vor, die bei Ohrenleiden so häufigen „Hirnsymptome“ auf die Bildung eines der 7 Abscesse zu beziehen, vielmehr haben sich diese, so unmerklich und unbemerkt wie gewöhnlich, im Laufe des chronischen Ohren- und Knochenleidens eingestellt, beweisen also für eine Rückbildung durch die Abkapselung nicht das Mindeste.

Auch die Hoffnung, dass ein sich selbst überlassener Eiterherd im Hirne einen glücklichen Ausweg durch die Siebbeinplatte in die oberen Nasengänge, oder durch eine Dehiscenz im Dache der

Trommelhöhle zum Ohre hinaus nehmen könnte, ist so gering, dass mit ihr nicht gerechnet werden darf. Mit Ausnahme einiger weniger Fälle, wo der Eiter aus der Tiefe des Hirnes sich, nach Verwachsung der Hirnhüllen unter einander und mit dem Knochen, durch eine Fracturlücke den Weg nach aussen bahnte, lassen sich alle zum Belege solcher Perforationen aufgeführten Krankengeschichten als Irrungen oder unbegründete Behauptungen der Aerzte deuten. So der Fall Schön von Rose, wo die Section das vermuthete Loch in der Dura und der Siebbeinplatte nicht nachzuweisen im Stande war, wohl aber den Durchbruch in den Ventrikel aufdeckte. Dem alten Falle von Santesson (*Hygiea*, 1862, Bd. 14), in welchem eine Communication der ihrer Länge nach durchbrochenen Eustachischen Röhre mit dem Hirnabscess bei der Section gefunden wurde, steht ein neuerer von Barr<sup>1)</sup> erwähnter, aber ebenfalls tödtlicher zur Seite. Er gehört MacLeod und betrifft einen Abscess im Stirnlappen, welcher unter einer traumatischen Schädelnekrose entstanden war. Der Eiter war längs der Schädelbasis bis an das Felsenbein gelangt und hatte die obere Wand des äusseren Gehörganges durchbrochen, um aus dem Ohre abzufließen. Im besten Falle haben diese ungewöhnlichen Abzugsanäle sich als zu eng und ungelegen erwiesen.

Es bleibt in Bezug auf den tiefen Hirnabscess beim Alten: der Tod ist, falls das Messer des Chirurgen nicht rechtzeitig eintritt, bisher der einzig bekannte Ausgang. Gegen die Trepanation zum Zwecke der Entleerung der intracraniellen Eiteransammlung konnte nur die Schwierigkeit der Diagnose angeführt werden. Allein die Schwierigkeiten hierbei sind nicht so gross und nicht so unüberwindlich, als es einer früheren Zeit schien. Unter gewissen Verhältnissen kann man die Diagnose mit grosser Sicherheit stellen. Es ist daher unsere Aufgabe, diese näher kennen und festhalten zu lernen.

In der Diagnose des Hirnabscesses ist das ätiologische Moment die Hauptsache. Es leuchtet das ohne Weiteres ein, wenn man bedenkt, dass es einen idiopathischen oder primären Hirnabscess nicht giebt, vielmehr ein jeder Hirnabscess deuteropathisch entstanden ist, d. h. von einer bestimmten andern Störung und zwar einer mit einer Eiterung verbundenen, seinen

---

<sup>1)</sup> Barr, *British Medical Journal*. 1887. April 2. Vol. I. p. 735.

Ursprung nimmt. Entweder schliesst sich der Hirnabscess an ein Trauma, welches in einer offenen Wunde der weichen oder harten Schädel-Wände bestand, oder er rührt von einem anderweitigen Eiterungsprocesse am Schädel, überwiegend häufig einer Eiterung im Ohre her. Ausserdem giebt es nur noch metastatische und tuberculöse Hirnabscesse.

In Bezug auf die beiden letzteren möchte ich mich kurz fassen, schon deswegen, weil sie grosse Seltenheiten gegenüber denen der ersten Kategorie sind. Die meisten metastatischen Hirnabscesse sind nur eine Theilerscheinung der Pyämie und deswegen multipel, zusammenfallend mit den bekannten Eiterherden in der Lunge, Leber, den Nieren und Gelenken. Ich habe einmal an einem Manne, der an Erfrierungsgangrän beider Unterschenkel zu Grunde ging, mehr als hundert Abscesse in allen Abschnitten des Gehirns gesehen. Indessen es giebt einige wenige Fälle, in welchen der metastatische Hirnabscess vereinzelt bleibt, die einzige von dem ursprünglichen Eiterherd räumlich getrennte und entfernte Stätte der Eiterung. Gefunden sind dieselben bei bestimmten Lungen- und Pleuraaffectionen. Nachdem Virchow zuerst Brandmetastasen im Hirn bei Lungengangrän beschrieben hatte, lenkte namentlich Biermer die Aufmerksamkeit der Aerzte auf die metastatische Gehirneiterung nach Bronchiectasien. Eine zusammenfassende, auf acht interessante eigene Beobachtungen gestützte Bearbeitung des Gegenstandes lieferte in jüngster Zeit Näther<sup>1)</sup>. Es handelte sich hier um Kranke, die eine schwere entzündliche Affection ihrer Respirationsorgane durchgemacht hatten, einen Lungenabscess, oder eine Lungengangrän, nach einem Infarct, oder einer Pneumonie, oder einer Verwundung der Lungen und um Kranke mit exsudativer Pleuritis, oder einem Empyem. Sie litten an quälendem, oft exacerbirendem Husten, an periodisch auftretendem, oder beständig andauerndem, reichlich eiterigem und fötidem Auswurfe. Dazwischen fieberten sie in Folge acuter Verschlimmerungen, die unter den Erscheinungen pneumonischer Infiltrate mit unregelmässigem Verlaufe längere Zeit sich hinzogen. Dieser Zustand dauerte Jahre, selbst Jahrzehnte, bis die Kranken immer kurzathmiger, cyanotisch und kachectisch wurden und dann

<sup>1)</sup> Näther, Deutsches Archiv für klin. Medicin. Bd. 34. S. 169.

entweder an allgemeiner Hinfälligkeit zu Grunde gingen, oder aber zuletzt das Bild einer schweren Hirnaffectio boten. In nahezu hundert Fällen von Lungengangrän, fötider Bronchitis und Bronchiectasienbildung des Leipziger Sectionshauses fand Näther nicht weniger als acht Mal Eiterdepots im Hirn und nur in diesem, nicht auch in den anderen, vom grossen Kreislaufe versorgten Organen. Allerdings waren auch diese, unter den acht Fällen sieben Mal, vielfach, an verschiedenen Stellen des Hirns vorhanden, und nur einmal solitär. Ja, in später erschienenen Mittheilungen wird die Multiplicität der bezüglichen Abscesse innerhalb des Hirns immer wieder betont, so z. B. von Hein (Bericht über die Rudolph-Stiftung in Wien. 1883), der in einem Falle von Schluckpneumonie nicht weniger als sieben Abscesse im Stirnappen, im Corpus striatum und in der Linsenkapsel fand. Es ist dieser Multiplicität wegen zunächst wenig Aussicht für eine erfolgreiche Operation vorhanden. Indessen, wenn neben einer der erwähnten Lungenaffectio oder einem Empyem, selbst nach seiner Rückbildung, die Symptome eines grösseren Hirnabscesses auftreten sollten, würde gerade wieder die vorangegangene, oder noch in der Lunge nachweisbare Krankheit unserer Diagnose eine wichtige Stütze bieten. Ein solcher Fall scheint mir in der vortrefflichen Beobachtung Senator's<sup>1)</sup> vorzuliegen. Ein 30jähriger Steinmetz, der seit einem halben Jahre lungenkrank war, wurde mit Dämpfung des rechten Oberlappens, übelriechendem Auswurfe und abendlichen Fieberbewegungen in's Hospital aufgenommen. Hier entwickelte sich ohne sonstige Gehirnerscheinungen eine Lähmung der rechten oberen Extremität, welche, während sie dem Grade nach zunahm, von den Fingern bis zum Oberarme aufstieg. Fünf Tage nach Beginn der Lähmung trat ein epileptischer Anfall auf, welcher mit Zuckungen der rechten Hand und bald auch des Armes bei erhaltenem Bewusstsein begann. Am achten Tage wurde eine Parese der unteren Aeste des rechten Facialis und am neunten Tage der Krankheit noch eine solche des rechten Beines, am stärksten wieder des Fusses, bemerkt. Während die Lähmungen zunahmen, stellte sich eine Sprachstörung ein, die am 13. Krankheitstage bis zu einer deutlich ausgesprochenen atactischen Aphasie gedieh. Am 17. Tage starb der Kranke. Die Section ergab in den Lungen

<sup>1)</sup> Senator, Berliner klin. Wochenschrift. 1879. No. 4—6.



mehrere Cavernen und zahlreiche peribronchitische Herde; im Marklager der linken Hirnhälfte ein Abscess, welcher 50 Grm. übelriechenden Eiters enthielt, ohne deutliche Membran, aber an der Peripherie des Hirns dem Durchbruche nahe. Hier erschien vor der Rolando'schen Furche und entlang derselben über den Stirnlappen ziehend eine augenfällige Abplattung und grünliche Verfärbung. Besonders betroffen war hierbei der hintere Theil der dritten Stirnwindung.

Unter Umständen, wie den eben geschilderten, wäre die Diagnose des Sitzes der Krankheit im Hirn möglich gewesen, während das gleichzeitige Bestehen der Lungenaffection die Existenz eines Abscesses gegenüber der eines Tumors nahe gelegt hätte. Da aber bis jetzt der solitäre Hirnabscess unter den in Rede stehenden Verhältnissen noch als Ausnahme und Seltenheit angesehen werden muss, liegt es auf der Hand, dass wohl die Diagnose in dem besonderen ätiologischen Moment eine richtige Handhabe besitzen, die operative Therapie aber kaum noch in Frage kommen wird.

Ebenso wenig Erfolg dürfte die Entleerung des Eiters aus tuberculösen Hirnabscessen haben. Das Vorkommen grösserer, den traumatischen ähnlicher Eiteransammlungen bei Hirntuberculose ist nur zwei Mal gesehen worden. Einmal in dem höchst interessanten Falle von C. Wernicke<sup>1)</sup>, in welchem Hahn den Schädel öffnete, in's Hirn schnitt und den Abscess entleerte, und dann von A. Fränkel<sup>2)</sup>. Die eiterige Schmelzung grösserer Tuberkelconglomerate des Hirns betrifft sonst nur ihr Centrum, während ihre Peripherie noch aus der bekannten trockenen, käsigen Masse besteht. Auch das Schmelzungsproduct gleicht viel weniger dem Eiter, als einer trüben Milch. In den beiden Fällen von Wernicke und Fränkel war das anders. Namentlich der letztere glich einem gewöhnlichen Hirnabscess, nur dass die Granulationschicht der abkapselnden Abscessmembran von zahllosen Tuberkelbacillen durchsetzt und der Eiter überreich an Mikroorganismen war. Fränkel's Fall ist gewiss schon deswegen von besonderem pathologischen Werthe, weil er zeigt, was Diejenigen hätten unter-

<sup>1)</sup> Wernicke und Hahn, Idiopathischer Abscess des Occipitallappens durch Trepanation entleert. Virchow's Archiv. Bd. 87. S. 335.

<sup>2)</sup> A. Fränkel, Ueber den tuberculösen Hirnabscess. Deutsche medic. Wochenschrift. 1887. No. 18.

suchen müssen, die sich einbilden, einen idiopathischen und nicht tuberculösen Hirnabscess beobachtet zu haben.

Ich glaube nicht, dass von der Eröffnung eines tuberculösen Hirnabscesses viel zu hoffen ist. Im weichen Gewebe des Hirns muss es schwer sein, die käsigen Infiltrate seiner Wandungen genügend auszukratzen. Das, was von ihnen zurückbleibt, wird für das weitere Vordringen des Zerfalles bis an den Ventrikel und die Perforation in denselben hinein, die gewöhnliche, schliessliche Todesursache, sorgen. Wir werden den tuberculösen Hirnaffectionen noch einmal im Kapitel von der operativen Behandlung der Hirntumoren begegnen. Hier sei nur noch erwähnt, dass eine primäre und ausschliessliche Hirntuberculose, wenigstens dort, wo die Frage nach der Existenz eines tuberculösen Hirnabscesses aufgeworfen wird, zunächst noch in Zweifel zu ziehen ist.

Auf eine erfolgreiche Operation des Hirnabscesses dürfen wir zunächst nur bei den traumatisch bedingten und den durch eine Ohren- oder anderweitige Knochen-eiterung erzeugten Fällen rechnen. Es gilt also, diese rechtzeitig und sicher zu diagnosticiren.

Beginnen wir mit den ersteren, den durch eine Verwundung des Schädels, oder seiner Weichtheile entstandenen Hirnabscessen. Aus der Betrachtung dieser scheidet sich die acuten Rindenabscesse, die dicht unter der Fracturstelle am Orte der Hirnquetschung liegen, aus. Sie spielen die Rolle einer Eiterretention in einer Wundnische, oder unter einem absperrenden Knochenfragmente. Wenn wir nicht aus der Störung des Heilungsprocesses, der Beschaffenheit von Grund, Rändern, der Umgebung der Wunde, dem veränderten Aussehen der Granulationen, dem Hervorquellen von Eiter zwischen den Bruchstücken die drohende Gefahr erkennen, so verräth uns bald das entwickelte Bild einer diffusen Meningitis, dass es mit unserer Hülfe zu spät ist.

In der That dürften diese Abscesse nur selten von der traumatischen, eiterigen Convexitätsmeningitis sich unterscheiden lassen. Ihr Bild<sup>1)</sup> mit seinen Reizungs- und Lähmungssymptomen fällt mit dem des Rindenabscesses zusammen. Es ist daher begreiflich, dass letzterer mehr aus den Veränderungen an der noch nicht geheilten

---

<sup>1)</sup> von Bergmann, von Volkmann's Sammlung klinischer Vorträge. Chirurgie I. S. 857.

Wunde, als an seinen besonderen Symptomen erkannt wurde. In dessen im Hinblick auf drei schön gelungene Trepanationsfälle aus jüngster Zeit darf auf einige diagnostische Anhaltspunkte schon hingewiesen werden. Die Leptomeningitis entwickelt sich meist früh und meist schnell, ja so stürmisch, dass in kürzester Zeit die Function der Rindensfelder auf der zuerst ergriffenen Seite erlischt. Die Entwicklung selbst des Oberflächenabscesses braucht eine gewisse Zeit. Wir dürfen ihn kaum vor der zweiten Woche nach der Verletzung erwarten. Hat er sich nun noch später, also mit einer gewissen Langsamkeit entwickelt, so kann mittlerweile in seinem Umfange die Verklebung der Hirnhäute unter einander so innig, dicht und fest geworden sein, dass sie eine Art Barriere um die Eiteransammlung bildet. Das ist die Bedingung, unter welcher der in Rede stehende Abscess zunächst für sich, ohne eine weiter sich ausbreitende Meningitis bestehen, unter welcher also auch eine erfolgreiche Entleerung stattfinden kann. Kurz, ein spätes Eintreten sogenannter meningitischer Symptome, 8 und 14 Tage und selbst noch später nach der Verletzung, eine auffallend zögernde Weiterverbreitung derselben und endlich ein Vorherrschen der Ausfalls- oder Lähmungssymptome kann im gegebenen Falle uns auf den isolirten und deswegen unserer chirurgischen Therapie zugänglichen Hirnabscess aufmerksam machen.

Esmarch <sup>1)</sup> behandelte einen 28jährigen Mann, der eine Stichfractur des linken Parietale erlitten und 5 Tage später eine Schwäche im rechten Fusse gefühlt hatte, die sich, von unten nach oben aufsteigend, über die Muskeln der rechten Körperhälfte verbreitet hatte. Tags darauf äusserst schmerzhaftes Zuckungen im Gebiete dieser Muskeln, sowie der gleichseitigen Gesichtshälfte und krampfhaftes Contractur der Halsmuskeln. Am 7. Tage erschwerte Sprache und Erbrechen. Vollkommene motorische Lähmung der rechten Körperseite, bei erhaltenem Bewusstsein und erhaltener Reflexerregbarkeit. In den folgenden 3 Tagen täglich Krampfanfälle in den gelähmten Muskeln. Schwere der Zunge. Obnubilation des Bewusstseins. Schon bei der ersten ärztlichen Untersuchung, am 6. Tage nach der Verwundung, wurde im Umfange der mit einem Schorf verklebten Stichwunde Fluctuation und an ihrem Rande ein loses Knochensplittchen gefühlt. Am 11. Tage nach dem Stiche Trepanation. Die 1,5 Ctm. lange, halbmondförmige Wunde war mit missfarbigen, granulirenden Rändern versehen. 2 kleine Knochensplitter wurden entfernt und die Oeffnung im Schädel mittelst Meissel und Hohlmeisselzange erweitert. Während man sich bemühte, die heftige Blutung aus der Dura zu

<sup>1)</sup> Henrici, Ueber Trepanation bei Hirnabscessen. Kieler Dissert. 1880.

stillen, quoll eine ziemliche Quantität gelben, rahmartigen, nicht riechenden Eiters heraus. 3 Tage nach der Operation erwachte der Kranke aus seinem soporösen Zustande und blieb bei klarem Bewusstsein. Im umgekehrten Verhältnisse zu der von unten nach oben fortgeschrittenen Paralyse erholten sich wieder die Muskeln. Patient genas vollständig.

Ich gestehe, dass der Fall leicht als diffuse Meningitis gedeutet werden konnte und dass mich nur die schlechte Beschaffenheit der Wunde bei Aufnahme des Kranken in die Klinik zur Trepanation veranlasst hätte. Der Stillstand der Symptome durch 3 Tage — die letzten vor der Operation — ist das einzige von dem gewöhnlichen Gange der Convexitäts-Meningitis abweichende Symptom. Allein man wird auch bei der sonst aussichtslosen Convexitäts-Meningitis, wenn eine jauchende oder entzündete Wunde über einer splinterreichen Fracturstelle liegt, die Eröffnung des Schädels und die Besserung der Wundverhältnisse für indicirt halten.

Die Vorgänge an der Wunde leiteten auch in folgendem Falle zur Diagnose des Abscesses: Elcan<sup>1)</sup> berichtet über einen 5jährigen Knaben, der eine complicirte Fractur des Stirnbeines erlitten hatte, zu deren Spalten sich Hirnmasse herausdrängte. Nach einigen Tagen Coma, Aphasie und Hemiplegie. Freilegung der Fractur und Elevation mehrerer deprimirter Knochenstücke. In den darauf folgenden Tagen bildete sich ein ausgedehnter Prolapsus cerebri, die Hemiplegie und Aphasie wurden vollständig, während das Bewusstsein sich wieder hergestellt hatte und intact blieb. Da die Knochenstücke sich auf's Neue dislocirt hatten und ganz gelöst schienen, so wurde 4 Tage nach der ersten Operation die Fracturstelle wieder blossgelegt. Bei Entfernung der Bruchfragmente wurde ein grosser Abscess eröffnet, der 6—8 Unzen Eiter entleerte. Ein Compressionsverband trat der Neigung zur Wiederholung des Prolaps erfolgreich entgegen. Die Lähmung und Aphasie verschwanden allmählig. 18 Monate nach dem Unfalle war der Knabe geistig und körperlich wieder ganz gesund.

Hierher gehören auch die Fälle von Mason<sup>2)</sup> (Heilung nach Trepanation in der 2. Woche) und Mosetig<sup>3)</sup> (Heilung nach Ausmeisselung der durch Schuss gebrochenen Knochenstelle in der 3. Woche).

Zwischen der Entstehung dieser früh schon, am Schlusse der ersten und in der zweiten Woche nach der Verletzung, meist gleichzeitig mit einer Leptomeningitis suppurativa sich bildenden Abscesse und der Entwicklung derjenigen Eiteransammlungen im Hirne, welche später, nach Wochen, Monaten und selbst Jahren erst sich bemerkbar machen, besteht ein wesentlicher Unterschied. Die ersten gehen aus dem Quetschungsherde an der Oberfläche des Gehirnes hervor, zu welchem unmittelbar durch die

<sup>1)</sup> Elcan, American Journal of Med. Sc. 1880. April.

<sup>2)</sup> Mason, Boston Med. and Surg. Journal. 1886. p. 293.

<sup>3)</sup> Mosetig von Moorhof, Wiener med. Presse. 1880. S. 1601.

Hautwunde und die Lücken der zertrümmerten Schädelstelle die Erreger der Entzündung und Eiterung treten. Der Contusionsherd wurde gewissermaassen in einen Eiterherd verwandelt. Hier geht thatsächlich die rothe Erweichung, der dicke, röthliche Brei, den die gequetschte Hirnsubstanz vorstellt, in ein Eiterinfiltrat und weiter in den Rindenabscess über. Anders bei den tiefer, in den Markmassen der Hemisphäre gelegenen Abscessen. Es ist schon a priori sicher, dass sie nicht aus der contundirten Hirnstelle hervorgehen, denn die Quetschungen und Quetschwunden, welche das Hirn erleidet, liegen so gut wie immer an der Oberfläche des Organes, bald unmittelbar unter der Stelle des Angriffes, bald ihr diametral gegenüber. Die Spät-Abscesse liegen aber unter der Rinde. Nur ausnahmsweise hat man bei Einwirkung grosser, den ganzen Schädel zerschellender Gewalten auch Quetschungsherde innerhalb der Markmassen und sogar in den Stammgebilden des Gehirnes angetroffen. Aber gerade diese schweren, den Schädel als Ganzes zusammendrückenden und sprengenden Gewalten sind entweder sofort tödtlich, oder heilen ohne Eiterung, führen also auch nicht zur Bildung von Hirnabscessen. Der Umstand, dass wir die spät entstehenden und abgekapselten Hirnabscesse stets unter dem grauen Mantel des Hirnes, in seiner weissen Substanz treffen, beweist nach dem eben Angeführten, dass sie aus einem präexistirenden Contusionsherde nicht, oder wenigstens für gewöhnlich nicht hervorgehen. Ihre Bildung vollzieht sich gewiss nicht anders, als die der nicht traumatischen, an Knochen- und Ohreneiterungen sich schliessenden Hirnabscesse. Sie stellt sich, wie diese, nicht als eine continuirliche, sondern discontinuirliche Eiterung dar. Zwischen der eiternden Wunde oder Knochenulceration liegt eine Schicht anscheinend gesunder Hirnsubstanz. Wie in die Tiefe des Hirnes der Reiz zur eiterigen Einschmelzung eines oder mehrerer seiner Ernährungsterritorien getragen werde, ob längs der Venen, oder innerhalb der die Gefässe umscheidenden Lymphbahnen, soll hier nicht erörtert werden; nur der verschiedenen Entwicklungsstätte und Entwicklungsweise des acuten und des chronischen Hirnabscesses der Kopfverletzten musste ich hier gedenken, da diese Verschiedenheiten in den Symptomen, also in der klinischen Darstellung der uns beschäftigenden Hirnabscesse, zum Ausdrucke kommen.

Wichtig für die Diagnose des traumatischen Hirnabscesses wäre es, wenn die Art der Verwundung, welche ihm vorangeht, bestimmte Besonderheiten böte. Allein in dieser Beziehung steht nur eines fest, das allgemeine Merkmal der bezüglichen Verwundung: die Continuitätstrennung an der Oberfläche. Wo die äussere Decke des Schädels, die Haut, unversehrt geblieben ist, gleichgiltig ob der Knochen gebrochen und die Hirnsubstanz gequetscht oder zerrissen war, entsteht kein Abscess. Das ist aber auch die einzige constante Eigenthümlichkeit derjenigen Kopfverletzung, welche in ihrem Verlaufe zum Hirnabscess führen kann. Bei mit erhaltener Haut bedeckten, subcutanen oder einfachen Spalt-, Stück- und Depressionsfracturen entsteht niemals ein Hirnabscess. Es ist das kein Schluss aus einer gerade herrschenden Theorie der Eiterbildung, oder eine Deduction aus der Annahme, dass jede Eiterung Folge einer von aussen an die Gewebe getretenen Infection sei, es ist vielmehr das einfache Ergebniss der Erfahrung. Noch ist kein Fall veröffentlicht, oder sonst wie beschrieben und erwähnt worden, in welchem es sich um einen Hirnabscess im Gefolge eines subcutanen Trauma gehandelt hätte. Die wenigen, einer älteren Zeit entstammenden Fälle, welche die Monographien gewissenhaft aufzählen, sind Beispiele höchst ungenauer, oder ganz willkürlich hierher gerechneter Beobachtungen. Figurirt doch unter ihnen eine Krankengeschichte, in der es heisst, dass von aussen ein Fistelgang in den Schädel geführt habe! In anderen Fällen ist wieder die Ausdehnung der scheinbar subcutanen Knochenfissuren nicht berücksichtigt worden, ihr Gang quer durch die Paukenhöhle, die horizontale Siebbeinplatte oder die Wandungen der Stirnhöhlen.

Die eine Thatsache steht fest: Jedem traumatischen Hirnabscess muss eine Wunde vorausgegangen sein, die irgend wie mit der Aussenfläche communicirte, sei es unmittelbar mit der über dem Schädeldache befindlichen, oder mittelbar durch die im Ohre und in der Nase eingeschlossenen Höhlen und Gänge.

Mehr aber von den Besonderheiten einer Wunde, welche zur Bildung von Hirnabscessen disponirt, anzugeben, ist kaum möglich. Schusswunden, bei welchen die Projectile, oder Theile derselben im Hirn stecken bleiben, Stichwunden, die abgebrochene Messerklingen

im Schädelraume zurücklassen, Splitterfracturen endlich von engerer Begrenzung, aber Zerstückelung der getroffenen Stelle in feine und tief in's Hirn getriebene Splitter, scheinen häufiger als andere Verwundungen von Hirnabscessen gefolgt zu sein. Es sind das Bruchformen, denen sehr leicht und gewöhnlich langdauernde Eiterungen folgen, so dass, gestützt auf das Vorkommen von Hirnabscessen neben traumatischer Schädelnekrose, man viel mehr die langwierige Suppuration, als die stecken gebliebenen Fremdkörper und Knochensplitter für die Genese des Spät-Abscesses verantwortlich machen könnte. Indessen ist es auch nur im Allgemeinen richtig, dass eine lange sich hinziehende Eiterung der äusseren Wunde als ein, zum tiefen Hirnabscesse disponirendes Moment angesehen werden darf, es kommen genug Abscesse auch nach schnellem Verschlusse der äusseren Wunde vor. Immerhin werden wir die Bestrebungen der Gegenwart, die Form der complicirten Schädelfractur, wenn sie eine zur Heilung ungeschickte war, durch die Trepanation zu bessern, ebenso als eine Prophylaxis gegen die Entwicklung von Hirnabscessen ansehen dürfen, als die bessere Desinfection der Wunde, welche uns das allgemein übliche Wegmeisseln und Abkneifen der Bruchfragmente gestattet. Wir hoffen, dass die Art und Weise, wie wir jetzt die frischen Loch-, Splitter- und Depressionsfracturen, sowie das verletzte Hirn behandeln, die Frequenz der Spät-Abscesse des Hirnes immer mehr einschränken wird.

Erinnert muss hierbei nur noch einmal daran werden, dass nicht bloss eine offene Knochen- und Hirnverletzung, sondern auch die blossе Weichtheilwunde zur Entstehung eines Hirnabscesses genügt. Wie sich von ihr aus der Impuls zur Eiterung durch den Knochen in die Tiefe des Hirnes begiebt, ist genügend noch nicht verfolgt worden, nur die Abscessbildung steht fest und unterliegt nicht mehr dem Zweifel. Die bezüglichen Vorgänge in den Weichtheilen sind ebenfalls Eiterungen, von denen meist sogar angegeben wird, dass sie durch eine längere Dauer ausgezeichnet waren. Bald blieben sie auf die Haut und das Unterhautbindegewebe mit ihren Einschlüssen beschränkt, so dass zu keiner Zeit der Knochen mitzuleiden schien, bald aber führten sie zur Ostitis und Nekrose, welch' letztere dann wieder die Eiterbildung unterhielt und nicht zum Abschlusse kommen liess.

Die Fälle letzterer Art führen uns zu denjenigen Hirnab-

scessen, welche unter der Einwirkung eines nicht traumatisch bedingten, aber eiterbildenden Processes im Knochen, oder den Weichtheilen des Schädels entstehen. Zu diesen gehören in erster Stelle die Krankheiten des mittleren Ohres. Die Zahl der vom Ohre aus inducirten mag nahezu die Hälfte aller Hirnabscesse betragen. Mit Zahlen lässt sich das nicht belegen, allein hinlänglich viele Fälle tödtlicher Hirnabscesse sind bekannt, in denen weder dem Arzte, noch den Angehörigen des Verstorbenen bekannt war, dass derselbe während seines Lebens am Ohre gelitten hatte, während die Section erst die Caries des Felsenbeines aufdeckte. Noch häufiger mag bei den gewöhnlichen Leichenöffnungen die Ohrenaffection übersehen sein, zumal in einer Zeit, in welcher uns die Krankheiten des Mittelohres noch wenig, oder gar nicht bekannt waren. Dann ist ohne Weiteres ein vom Ohre aus inducirter Hirnabscess für einen idiopathischen genommen worden.

Die Art der Ohrenaffection, welche einen Hirnabscess nach sich zieht, ist eine ganz bestimmte. Es handelt sich alle Mal dabei um eine chronische Eiterung und meist eine recht lange schon bestehende. Ein Hirnabscess bei acuten Processen am Ohre ist noch nicht beobachtet worden, obgleich wir mit einer eiterigen Meningitis in Folge eines einfachen Paukenhöhlencatarrhs durch Zaufal<sup>1)</sup> bekannt gemacht worden sind. Schwere Hirnsymptome auf der Höhe einer acuten, selbst nicht eiterigen Mittelohrentzündung sind oft beschrieben worden. Schwindel, hohes Fieber, Trübung des Sensoriums, selbst Convulsionen und noch verhänglichere Erscheinungen, wie Pupillendilatation, Ptosis und Parese der Beine, sind durch Paracentese des Trommelfelles in solchen Fällen glücklich und augenblicklich beseitigt worden<sup>2)</sup>. Wir dürfen annehmen, dass alle diese Störungen Folge waren eines erhöhten, intralabyrinthären Druckes, welcher durch die spannende Secretansammlung in der Paukenhöhle erzeugt worden war.

Es ist wichtig, das zu wissen, wenn man die Diagnose eines Hirnabscesses bei Ohrenleiden machen soll. Die Diagnose hat sich

---

<sup>1)</sup> Zaufal, Archiv für Ohrenheilkunde. Bd. 19. 1881. S. 157.

<sup>2)</sup> Schwartz, Die chirurgischen Krankheiten des Ohres, in der deutschen Chirurgie. 1885. S. 173; cf. auch Bökel, Archiv für Ohrenheilkunde. Bd. 20. S. 56.



an die Erfahrung von der Chronicität der vorangehenden Eiterung zu halten. Nicht einmal die acute Exacerbation des chronischen Ohrenflusses hat etwas mit der Anlage oder dem Wachsen des Hirnabscesses zu thun. Die mit ihm etwa neu auftretenden Symptome, selbst wenn sie in Schwindel, Kopfschmerz, Schläfrigkeit und Benommenheit beständen, sind nicht als Aeusserungen des supponirten Hirnleidens, sondern lediglich als solche der gesteigerten, lebhafter und schwerer gewordenen Ohrenaffection in Anspruch zu nehmen. Diejenige chronische Eiterung, die hierbei zur Sprache kommt, sitzt nicht im äusseren, auch ursprünglich nicht im inneren Ohre, sondern im Mittelohre, als Product der Otitis media chronica purulenta. Bekanntlich datirt in der überwiegenden Mehrzahl aller Fälle der Beginn des Leidens in das Kindesalter zurück, wo die Krankheit bald als acute eiterige Entzündung, bald von vornherein in chronischer Weise ihren Anfang nimmt. Welche Rolle in ihrer Aetiologie Scarlatina, Diphtheritis, Variola, Typhus und die Localtuberculose im Cavum pharyngonasale, oder vielleicht auch dem Felsenbeine selbst spielen, ist bekannt. Der Sitz der Eiterung ist das Cavum tympani mit seinen pneumatischen Nebenhöhlen, mit und ohne eiterige und ulcerative Knochenaffection.

Die betreffenden Hirnabscesse liegen nur zum kleinsten Theile dicht über dem erkrankten Mittelohre in einer Art Continuität mit der Eiterung im Inneren des Knochens. In diesen Fällen hat man wohl auch eine Dehiscenz am Tegmen tympani gefunden und einen unmittelbaren Contact der von kleinen Eiterherden durchsetzten und verdickten Dura mit der gewucherten und eiternden Schleimhaut der Paukenhöhle. Die grössere Zahl der Hirnabscesse im Verlaufe einer Otitis media liegt auch hier entfernt von dem Orte der primären Eiterung, im Inneren der weissen Markmassen, getrennt vom Ohre durch Lagen unveränderter Hirnsubstanz.

Die Lage der uns beschäftigenden tiefen Abscesse ist eine ganz bestimmte. Mit wenigen Ausnahmen finden wir sie entweder im Schläfelappen, oder in einer Hemisphäre des Kleinhirns. Der Sitz im Schläfelappen ist häufiger als der im Kleinhirn.

Barr<sup>1)</sup> schreibt, dass er 76 Fälle von Hirnabscessen bei Ohren-

<sup>1)</sup> Barr, British Medical Journal. 1887. Vol. I. p. 723.

eiterungen, darunter 7 eigene Beobachtungen, zusammengestellt habe, in 55 sass der Abscess im Schläfelappen, in 13 im Kleinhirn, in 4 sowohl im grossen als kleinen Gehirn, in 2 in der Brücke und in einem Falle im Hirnschenkel. In allen Fällen fand sich der Abscess auf der Seite des kranken Ohres. Wie viele der bezüglichen Eiteransammlungen abgekapselt waren, ist nicht angegeben, ebensowenig wie oft neben dem Abscesse sich Sinusthrombosen und Meningitiden fanden. Allein eine nicht uninteressante Eigenthümlichkeit derselben erwähnt der Bericht: die fötide Beschaffenheit des Eiters in 69 Fällen von den 76. Im Allgemeinen wird man sagen können, dass, wo der Knochen mehr an der oberen Fläche des Felsenbeins afficirt ist, die Schläfelappen, wo dagegen die Eiterung wesentlich die Zellen im Proc. mastoideus occupirte und hier cariöse Zerstörungen setzte, die hinteren Schädelgruben und die Hemisphären des Kleinhirns gefährdet sein werden. Nur lässt sich leider im Einzelfalle nicht immer feststellen, welcher der beiden Knochenabschnitte der vorzugsweise heimgesuchte ist. Barr demonstrirte fünf Schädel, in denen bei Abscessen im Schläfelappen das Tegmen tympani ulcerativ zerstört war, und erwähnt, dass 27 Mal in den Fällen seiner Zusammenstellung ausdrücklich der Caries des Felsenbeines Erwähnung geschehen ist. Bei Kindern sitzt der Abscess häufiger im Grosshirn als im Kleinhirn, bei Erwachsenen umgekehrt eher im Kleinhirn.

An eine Otitis suppurativa media kann sich nicht nur ein Hirnabscess, sondern auch eine eiterige Meningitis und eine Thrombose des Sinus schliessen. Wir werden im gegebenen Falle zu entscheiden haben, welche dieser drei intracraniellen Affectionen vorliegt.

Für diejenigen Hirnabscesse bei Ohrenleiden, welche wir diagnosticiren sollen, gilt hinsichtlich ihrer Entstehung noch eines: ihr unmerklicher Anfang. In dieser Latenz von vornherein und durch relativ lange Zeit liegt die grösste Schwierigkeit ihrer Diagnose.

Sehr verbreitet ist, entgegengesetzt dem eben Behaupteten, die Meinung, dass eine zum Ohrenleiden sich gesellende, mitunter nur geringfügige Erschütterung oder Kopfverletzung die Gelegenheitsursache des Abscesses würde. Das ist schon deswegen nicht richtig, weil, wo unmittelbar, oder sehr kurze Zeit nach dem angeschul-

digten Trauma der Kranke zu Grunde ging, stets ein grosser Abscess gefunden wurde. Dass dagegen das incriminierte Trauma den Abscess gelegentlich zum Durchbruche in das untere Horn des Seitenventrikels, oder zu verstärktem Wachsen bringt, liegt dort nahe, wo sich ihm unmittelbar eine Verschlimmerung im Allgemeinbefinden des Kranken, oder gar ein schneller lethaler Ausgang anschliesst. Nach Trepanation des Warzenfortsatzes habe ich zwei Mal in der Praxis von Ohrenärzten Gelegenheit gehabt, das rasche Heraustreten des Abscesses aus dem Latenzstadium in das terminale zu beobachten.

Verschwiegend ist gegenüber der Bedeutung der Ohreiterung die Rolle, welche Eiterungen mit und ohne Otitis an anderweitigen Schädelstellen in der Geschichte des Hirnabscesses spielen. Ich habe in zwei Fällen perforirender Schädel tuberculose unter der kranken Knochenstelle im Occiput zwei Mal Abscesse, einmal im Kleinhirn und das andere Mal im Occipitallappen gefunden. In dem ersten Falle, der tödtlich verlief, enthielten die zwei tief liegenden und umkapselten Abscesse dickflüssigen, grünlichen Eiter, so dass ich sie nicht von erweichten Tuberkeln, sondern dem Eiterungsprocesse am Knochen abgeleitet habe. Fälle von Hirnabscessen nach Caries des Siebbeins, bei einem Geschwüre im Nasengang, bei alter Caries des Stirnbeines habe ich in meiner Monographie der Kopfverletzungen S. 510 beiläufig erwähnt. Seitdem sind noch mehrere Beobachtungen gleicher Art veröffentlicht worden. Dass in einem dieser Fälle erfolgreich trepanirt worden wäre, ist mir indessen nicht bekannt geworden. Da die meisten der hierher gehörenden Abscesse im Frontallappen sasssen, ist es begreiflich, dass sie im Leben übersehen und nur zufällig bei der Section entdeckt wurden.

Die Symptome eines jeden Hirnabscesses, ob er nun im Gefolge eines Trauma, einer Otitis media, oder sonst einer Eiterung am und im Schädel auftritt, lassen sich in drei Gruppen bringen. Erstens in solche, die abhängig sind von der Eiterung an sich. Sie werden denjenigen Störungen gleich sein, welche jeder tief sitzenden Eiteransammlung zu folgen pflegen. Zweitens in Symptome, die einen gesteigerten intracraniellen Druck und störende intracranielle Verschiebungen anzeigen. Hierin werden die Erscheinungen der Hirn-

abscesse vielfach mit denen der Hirntumoren zusammenfallen. Drittens gehören hierher die dem Sitze des Abscesses entsprechenden Herdsymptome. Weshalb auf diese ein besonderer Accent fällt, liegt auf der Hand.

Wo keine anderweitige Eiterung als die, welche den Hirnabscess zusammensetzt, existirt, haben die Symptome der ersten Gruppe, unter ihnen in erster Stelle das Fieber, für unsere Diagnose einen hervorragenden Werth. Ich werde das in einem weiter unten wiederzugebenden Beispiele noch besonders hervorheben. Gesetzt, es habe Jemand eine complicirte Schädelfractur erlitten, welche nach kurzer Zeit gut, mit nur unbedeutender oder kaum wahrgenommener Eiterung, heilt. Drei Monate später klagt er über allerlei unangenehme Sensationen, die ihn namentlich in den Abendstunden heimsuchen, über Erkalten der Finger, Frösteln, Verstimmungen und Appetitlosigkeit. Die Temperaturmessung ergibt ein abendliches, meist niedriges Fieber. Dasselbe kann Tage und Wochen anhalten und dann wieder verschwinden. Aber es kehrt nach einiger Zeit wieder und erscheint bei dieser seiner Wiederkehr intensiver als das erste Mal. Das anfallsweise Auftreten des Fiebers geht offenbar dem schubweisen Wachsen des chronischen Abscesses parallel. Dem entsprechend können die fieberfreien Intervalle Wochen und selbst Monate lang dauern. So kann das Fieber mehrmals sich wiederholen. Gelingt es unserer Beobachtung, diese abendlichen Fieberbewegungen zu constatiren, ihre Unregelmässigkeit, ihr Schwanken, ihr Aussetzen und Ausbleiben, so haben wir — vorausgesetzt, dass das Trauma geheilt ist und die Wunde nicht mehr eitert — einen sehr wichtigen Hinweis auf die Bildung des sonst latenten Hirnabscesses. Für die Diagnose eines Hirnabscesses bei eiteriger Otitis bedeuten diese Horripilationen und Temperaturerhöhungen freilich so gut wie nichts, denn hier besteht neben der Eiterung im Hirn, die wir entdecken wollen, schon eine andere, die im Ohre, welche die gleichen Symptome bei jeder Retention in den Zellen des Zitzenfortsatzes, oder sonst wo im Inneren des Ohres hervorzurufen vermag. Dasselbe gilt von den übrigen, dem Eiter und Fieber zuzuschreibenden Störungen des Allgemeinbefindens: der Mattigkeit und Theilnahmlosigkeit der Patienten in den Fieberzeiten, die mit der relativen Frische am frühen Morgen contrastirt, sowie den Verdauungsbeschwerden,

wie Magendruck, aufgetriebener Leib, Uebelkeit und Brechneigung bis zum wirklichen Würgen und Erbrechen.

Ganz gewöhnlich kommt freilich schon jetzt zu den erwähnten, von der Eiterung als solcher abhängigen Symptomen das fast nie fehlende erste Symptom einer erhöhten intracraniellen Spannung: der Kopfschmerz. Es lässt sich in vielen Fällen von diesen Kopfschmerzen nichts Anderes sagen, als dass sie langdauernd und schwankend in ihrer Intensität sind, dass ihnen aber eines stets eigen ist, ihre regelmässige Exacerbation während der Fieberzeiten des Kranken, wo sie sich, mögen sie in der Zwischenzeit ganz gefehlt haben, oder nur unbedeutend gewesen sein, immer zu besonderer Schwere und Heftigkeit steigern. Alles, was den Blutdruck im Binnenraume des Schädels durch Compression oder Stauung steigert, Erhitzung durch Genuss alkoholischer Getränke, oder Niederbücken und tiefe Lage des Kopfes, ruft die Schmerzen hervor oder mehrt sie. In manchen Fällen, namentlich bei den der Otitis media angehörenden Hirnabscessen des Schläfelappens und Kleinhirns, ist der Kopfschmerz ein fixirter, streng localisirter und entspricht ziemlich genau dem Orte des Abscesses. Er steigert sich oder tritt sofort hervor, sowie man auf die bezügliche Schädelstelle klopft. Es sollte daher dieser Percussionsversuch im gegebenen Falle niemals unterlassen werden.

Die übrigen Druckerscheinungen sind selten beim Hirnabscesse, sein terminales Stadium natürlich abgerechnet, so entwickelt, wie beim Hirntumor. Auch sie zeichnet der Wechsel ihrer Erscheinungen und ihrer Schwere aus. So ist es verdächtig, wenn während des abendlichen Fiebers und der Kopfschmerzen der Puls, statt schneller zu schlagen, sich verlangsamt und die Somnolenz des Kranken auffällig wird. Ich habe in einem meiner Fälle von Abscess des Kleinhirns anfallsweise die schwersten Druckerscheinungen beobachtet, Bewusstlosigkeit, Coma, Pulsverlangsamung bis auf einige 30 Schläge, schnarchende Respiration und Cheyne-Stokes'sches Phänomen. Nach einiger Zeit waren alle diese schweren Störungen wieder verschwunden. Es machte ein Zustand, der in jedem Augenblicke das Allerschlimmste befürchten liess, einer Periode auffälliger Besserung Platz. Dieser Wechsel ist im Bilde eines Hirnabscesses viel eher und häufiger, als in dem einer Hirngeschwulst, welches gerade durch die ununterbrochene

und stetige Zunahme der Drucksymptome ausgezeichnet ist. In beiden Fällen werden mit der Zeit die Erscheinungen schwerer und immer schwerer, dort schubweise, hier dagegen ganz gleichmässig. Dem entspricht es, dass bei den Tumoren im Laufe der Zeit die Stauungspapille im Hintergrunde des Auges nicht ausbleiben pflegt, während bei Hirnabscessen dieses für die Diagnose des Hirndruckes so wichtige Symptom nur in einem geringen Bruchtheile der Fälle notirt ist.

Wir kommen zu der dritten Gruppe der Symptome eines Hirnabscesses, zu der der Herdsymptome, denen man gern eine für die Diagnose entscheidende Stellung zuerkennt. Sie bedeuten in der That sehr viel, wenn der Abscess in der Gegend der motorischen Region sich befindet, sehr wenig dagegen, wenn er seinen Sitz im frontalen, occipitalen oder temporalen Lappen aufgeschlagen hat.

Die Zahl der Fälle, in welchen der traumatische Abscess sich unter dem Seitenwandbein entwickelt, ist, entsprechend der Häufigkeit localisirter Fracturen dieser Region, keine geringe, so dass unverkennbare Herdsymptome seiner Diagnose oft schon zu Hülfe gekommen sind.

Die Herdsymptome eines Hirnabscesses sind abhängig von der Zerstörung der Hirnsubstanz, oder wenigstens ihrer Erweichung, welche rings um den Eiterherd dessen schubweiser Vergrösserung vorausgeht. Letztere kann, wie schon erwähnt ist, wieder zurückgehen, ein Fall, in welchem ein oder das andere von ihr abhängige Herdsymptom wieder verschwinden wird. Die Ansammlung des Eiters in dem Marklager des Hirnes drängt zunächst nur die Leitungen auseinander, ohne sie aufzuheben. Bleibt dabei noch die graue Substanz erhalten, so kann bekanntlich der Abscess mächtige Ausdehnung annehmen, sein Umfang sich auf einen Grosshirnlappen, ja eine ganze Grosshirnhemisphäre erstrecken, ohne dass irgend ein Herdsymptom in Erscheinung tritt. Je mehr aber in seinem Wachsen der Abscess der Hirnrinde sich nähert und je mehr Hirnsubstanz, wie wir zu sagen pflegen, eingeschmolzen, d. h. destruiert wird, desto eher auch dürfen wir auf den Eintritt von Herdsymptomen rechnen.

Für die Bedeutung der Entleerung eines Hirnabscesses ist die Unterscheidung in Ausfallssymptome, welche durch die Vernich-

tung von Hirnsubstanz bei ihrer Vereiterung bedingt sind und solche, welche bloss durch die zeitweilige entzündlich-ödematöse Imbibition veranlasst waren, sehr wichtig. Die letzteren werden nach dem Abflusse des Eiters und der dadurch gegebenen Entspannung des Gewebes und Befreiung der Circulation wieder zurückgehen, während von den ersteren das nicht zu erwarten ist. So erklärt sich die Heilung von Lähmungen z. B., deren wir in den gleich vorzubringenden Beispielen mehrfach erwähnen werden.

Es ist so viel über die Symptome der Localisation einer Hirnkrankheit in den Hemisphären des Grosshirns geschrieben und discutirt worden, dass ich hier auf die einzelnen Herdsymptome und ihre so wichtigen Combinationen nicht einzugehen habe, nur in den Beispielen glücklich operirter Hirnabscesse, die ich einfügen will, soll ihrer gedacht werden.

Schon 1854 hat, auf Anregung Baum's, Belmonte in Göttingen eine Zusammenstellung erfolgreich eröffneter Hirnabscesse in seiner Dissertation niedergelegt. Bluhm stellte 1875 im 19. Bande des Langenbeck'schen Archives 44 Trepanationen, die wegen Hirnabscess ausgeführt worden waren, zusammen, von ihnen genas die Hälfte. Seydel<sup>1)</sup> endlich hat im vorigen Jahre 13 antiseptisch behandelte Trepanationen bei Hirnabscessen mit sechs Heilungen gesammelt. Ich will mich in meinen Beispielen, ausser auf eigene Fälle, nur auf Heilungen aus den letzten Jahren beziehen.

Rivington<sup>2)</sup> giebt die Krankengeschichte eines recht instructiven Falles. Ein 31jähriger Mann war durch Auffallen einer Feile so am Schädel verwundet worden, dass am hinteren oberen Winkel des rechten Seitenwandbeines eine die Weichtheile durchdringende Wunde zu Stande gekommen war. Der Knochen schien nicht verletzt zu sein und der Patient auch nicht die Schwere seines Unfalles zu spüren. 3 Tage darauf Kopfschmerzen, die immer heftiger wurden, einige Tage später Delirium und linksseitige Hemiplegie. Am 27. Tage Trepanation. Einstich in die Dura entleerte viel Eiter. Die Schmerzen schwanden sofort, die Heilung vollendete sich bald, so dass der Kranke nach 31 Tagen schon seine Function als Briefträger aufnehmen konnte. 9 Monate nachher (December 1876) stellten sich zuerst leichte Krämpfe ein, die an Intensität und Frequenz schnell zunahmen und mit Lähmung der linken Seite endigten. Wiedereröffnung der alten Wunde mit Entleerung von etwas Serum und coagulirtem Blute. Bald darnach war Pat. im Stande seinen linken

<sup>1)</sup> Seydel, Antiseptik und Trepanation. München 1886. S. 137.

<sup>2)</sup> Rivington, Brain. 1881. Vol. IV. p. 413.

Arm zu heben und zu senken. In Folge dessen war man geneigt anzunehmen, dass im Narbengewebe die Ursache des schlimmen Anfalles gesessen habe. Schon im Februar darauf, 1877. that der Patient seinen vollen Dienst an der Post, mehr als 2 Jahre lang, bis am 18. Juli 1879 sich der Krampfanfall wiederholte, nachdem einige Tage vorher Kopfschmerzen sich eingestellt hatten. Da die Krämpfe immer heftiger wurden, schritt man abermals zu einer Eröffnung der Narbe, jedoch dieses Mal ohne Erfolg; Arm und Bein blieben gelähmt und schmerzhaft, die Sprache wurde schwerfällig. Die Krämpfe wiederholten sich nicht, im Uebrigen blieb der Zustand jedoch derselbe, unter Zunahme der Sinnes- und Geistesschwäche. Im October wurde er in's London Hospital aufgenommen; er konnte damals nur mit Unterstützung gehen, zog das linke Bein nach sich und bewegte den linken Arm nicht mit Ausnahme der Finger, die er zu beugen und zu strecken vermochte. Parese auch der unteren Aeste des linken Facialis. Unverständliche Sprache. Grosse Unruhe im Bette, so dass er einen eigenen Wärter haben musste. Auf Fragen antwortete er richtig, allein sich selbst überlassen delirirte er und hatte über sich und seine Umgebung verwirrte Vorstellungen. An beiden Augen Neuritis optica. Rivington, der eine leichte Schwellung an der Narbe fand, nahm einen Hirnabscess an und öffnete die Narbe. Er fand unter ihr ein nekrotisches Knochenstück, das er entfernte. In der Nacht darauf öffnete sich die Tiefe der Wunde, indem eine grosse Quantität Eiter herauslief. Sofort wurde Patient in jeder Beziehung besser. Er gewann wieder die Kraft zum Gehen. Die Sprache wurde deutlicher. Er bewegte den linken Arm und die Finger frei. Die Besserung war anhaltend, selbst die zunächst noch bestehende Schwäche der linken Extremitäten besserte sich im Laufe der Zeit. Auch die Schwellung und Trübung der Opticusscheiben gingen zurück, das Sehvermögen wurde gut. Im November desselben Jahres folgte durch vorübergehende Eiterretention eine neue Verschlechterung mit Kopfschmerzen und einem Krampfanfalle, der von den linken Fingern seinen Ausgang nahm und rasch allgemein wurde. Nach demselben war für einige Zeit die linke Seite wieder gelähmt. Das war die einzige Störung, ehe im December sich die Wunde vollständig schloss. In bester Gesundheit wird Patient am 8. Januar 1880 entlassen.

Der Fall zeigt die Eigenthümlichkeiten einer vom Hirn und speciell der motorischen Gegend ausgegangenen Lähmung. Das Bein ist weniger als der Arm gelähmt und die Lähmung des Armes ist unvollkommen, da die Finger noch bewegt werden können. Die unteren Aeste des linken Facialis sind paretisch, die oberen nicht, denn Patient konnte das Auge schliessen. Weiter leidet die Pronunciation, die Sprache wird schwerfällig und undeutlich. Alle diese Störungen werden von einem epileptiformen Krampfanfalle eingeleitet, etwas für die ersten Herdsymptome eines Hirnabscesses ausserordentlich Characteristisches. Wenigstens einmal wird festgestellt, dass die Krämpfe von der gelähmten oberen



Extremität ihren Anfang nehmen. Vorangegangen ist den Herd-Symptomen der anhaltende Kopfschmerz und die allmälige Entwicklung der Stauungspapille. Es ist weiter lehrreich am Falle, dass dieselben Krämpfe und Lähmungen nach vorausgegangenen heftigen Kopfschmerzen jedesmal bei Erneuerung der Eiteransammlung, oder stockendem Eiterabflusse in gleicher Weise sich wiederholen. Endlich darf die Besserung nach der ersten Operation, der Eröffnung der Narbe bis auf die Dura, zwanglos auf eine durch diesen Einschnitt erzielte Minderung des intracraniellen Druckes bezogen werden, unter welcher das Oedem in der Peripherie des Abscesses sich zurückzubilden vermochte.

Diejenigen Reizungs- und Ausfallssymptome, welche die Diagnose des bestimmten Sitzes der Hirnläsion geben, sind in erster Stelle und oft allein nur den Abscessen unter dem Parietale, in der Nachbarschaft der motorischen Region eigenthümlich. Roberts<sup>1)</sup> hat den zu ihrem Congresse versammelten amerikanischen Aerzten eine umfangreiche Tabelle vorgelegt, in welcher die Punkte bestimmt sind, wo bei den einzelnen hier zur Geltung kommenden Herd-symptomen der Schädel geöffnet werden soll.

Doch auch ohne entwickelte Herdsymptome ist aus dem Anschlusse an ein blutiges Trauma und der Reihenfolge, in welcher sich die gleich zu schildernden Störungen entwickeln, die Diagnose mit voller Sicherheit in nachstehendem Falle von Fenger<sup>2)</sup> gemacht worden.

Ein Polizei-Officier in Chicago erhielt am 3. December 1882 von einem Gefangenen einen Pistolenschuss. Die Kugel, von 32 Mm. Caliber, drang über dem linken oberen Augenhöhlenrand in dessen mittlerem und äusserem Drittel ein. Der Knochen war fracturirt. Ein Fragment des Geschosses lag auf- und auswärts von der Eingangsöffnung, wo es ausgeschnitten wurde. Antiseptischer Verband. Am 3. Tage hohe Temperatur, heftiger Kopfschmerz, einmaliges Erbrechen, hochgradiges Oedem des oberen Augenlides und mässiger Exophthalmus. In den folgenden 2 Tagen nahmen die Kopfschmerzen zu, andere Hirnsymptome stellten sich aber nicht ein. Das Fieber stieg. Die Aerzte spalteten nun ausgiebig die Haut von der Eingangsöffnung aus bis an den comminativ gebrochenen oberen Orbitalrand. Zwischen den Knochen-splintern steckten Bleifragmente. Die Stirnhöhle war eröffnet, doch ihre hintere

<sup>1)</sup> Roberts, Transactions of the American Surgical Association. 1885. p. 46. Tab. III.

<sup>2)</sup> Fenger und Lee, American Journal of the Medical Sciences. 1884. No. 175. p. 2. July.

Wand schien intact. Aus der Orbita entleerte sich ein ca. 2 Drachmen Eiter enthaltender Abscess. Ein Sprung im Orbitaldache wurde nicht entdeckt. Puls und Temperatur wurden nun normal, der Kopfschmerz, sowie die Schwellung der Lider schwanden. Am 21. Tage nach der Verwundung fühlte sich Pat. vollständig wohl, hatte guten Schlaf und Appetit und ging in's Freie. Hin und wieder klagte er über Kopfschmerzen, die von der linken Stirn- und Hinterhauptseite ausgingen, längstens 2—4 Stunden dauerten und nicht von Uebelkeiten oder Erbrechen begleitet waren. Im Januar war er so weit geheilt, dass er seine Arbeit wieder aufnahm. Bei einem Besuche der Polizeistation am 5. Januar wurde er plötzlich ohnmächtig, fuhr in einem Wagen nach Hause, bekam heftiges Erbrechen und Schmerzen in der linken Schädelhälfte. Keine Temperaturerhöhung. Puls 70. Grosse Mattigkeit und Trägheit. Bis zum 12. Januar fällt die Pulsfrequenz auf 54. Patient, der Anfangs auf Fragen noch antwortet, wird immer somnolenter und zuletzt tief comatös. Die Temperatur bleibt normal. An diesem Tage Trepanation aufwärts vom Margo supraorbitalis in der Richtung zur Linea semicircularis. Die unterliegende Dura war von normaler Farbe, aber so gespannt, dass sie sich in die Trepanationsöffnung drängte. Hirnpulsation nicht sichtbar. Kreuzschnitt durch die Dura. Nichts von meningitischer Exsudation war zu bemerken. Probepunction mit einer Hohlzahn, zuerst abwärts in der Richtung gegen die Orbita und Ansaugen durch dieselbe. Es folgten dem Spritzenstempel bloss Blut und Hirnbröckel. Darauf Wiederholung des Einstiches nach innen, hinten und aussen mit nachfolgender Aspiration ohne Erfolg. Die Nadel wird mit einer längeren vertauscht. Als diese nach ein- und rückwärts etwa 2 $\frac{1}{2}$  Zoll tief eingeführt war, füllte sie sich mit einer dünnflüssigen, halb transparenten und nur wenig fötiden Masse. Die Nadel blieb als Leiter in die Tiefe liegen. Längs ihr wurde eine geschlossene Kornzange eingeführt. Nach Oeffnung ihrer Branchen entleerte sich zunächst eine opake, dünne Flüssigkeit, dann gelber, dicker Eiter. Ein Drainagerohr hielt den Gang bis zu dieser Abscesshöhle offen. Sofort flossen aus ihm Eitertropfen ab. Jodoformverband. Drei Stunden nach der Operation kehrte das Bewusstsein wieder und war Patient im Stande die an ihn gerichteten Fragen zu beantworten, der Puls hob sich gleich auf 64. Beim Verbandwechsel wurde die Abscesshöhle vorsichtig und zart mit einer Borsäurelösung ausgespritzt und die Drainageröhre gewechselt. Bis zum 30. Januar besserte sich der Zustand wesentlich. Kein Fieber, kein Kopfschmerz. Schlaf und Appetit gut. Das Drainagerohr wurde täglich verkürzt. — Am 12. Februar begann Patient, der kurz vorher erst das Bett verlassen hatte, wieder über Kopfschmerz und Uebelkeit zu klagen. 8 Tage später war der Puls wieder verlangsam, die Temperatur wenig erhöht und der Pat. wieder benommen und somnolent. — Am 20. Februar, da eine Eiterretention angenommen wurde, neue Operation. Abermals Sondirung mit der langen Nadel und Aspiration durch dieselbe. Nachdem mehrmals erfolglos so vorgegangen war, erreichte endlich in der früheren Richtung die Nadel den Abscess. Die Spritze füllte sich mit einem Theelöffel gelben Eiters. In der also ermittelten Richtung wurde nunmehr ein längeres Drainagerohr eingeschoben.

Allmälige Besserung und Abnahme der Eiterproduction, bis am 10. April das Drainagerohr entfernt wurde. Am 15. April verliess der Patient das Bett und kehrte bereits am 15. Mai zu seinen Pflichten als Polizei-Officier zurück. Er war frei von Kopfschmerzen und hatte seine früheren Kräfte wiedergewonnen. Gedächtniss, Sprache und alle anderen Hirnfunctionen in bester Ordnung. Ptosis und leichte Schielstellung des linken Auges. — Mehr als ein Jahr später, im Juli 1883, hatte er 3 epileptische Anfälle, die mit Kopfschmerzen in der linken Stirngegend verbunden waren. Im December 1883 wieder ein epileptischer Anfall. Im letzten Jahre keine weiteren Anfälle. Die Anfangs noch in der Stirn auftretenden Kopfschmerzen verloren sich immer mehr. Pat. thut seinen vollen Dienst und klagt bloss über weniger Ausdauer als früher und leichtere Ermüdung.

Uebersaus lehrreich ist die Beobachtung Gussenbauer's<sup>1)</sup>: Am 12. Juni 1883 war ein 18jähr. Mann durch Losgehen eines mit seiner Mündung dicht vor die Stirn gesetzten 7 Mm.-Revolver so verwundet worden, dass 3 Ctm. über dem Margo supraorbitalis und etwas nach rechts von der Mittellinie die pulvergesehwärzte Eingangsöffnung eines Schusscanales lag. Patient war bei voller Besinnung, ohne Spur von Hirnsymptomen. Bei Untersuchung und Spaltung der Wundränder fand sich das am, wie es schien, unverletzten Knochen plattgedrückte Projectil. Die Heilung ging ohne Störungen vor sich. Kein Fieber, geringe Secretion. Am 8. Tage Abstossung eines nekrotischen Bindegewebsetzens. Am Abend des 10. Tages Temperatur 38.5. 2 Tage später Klagen über linksseitigen Kopfschmerz und Schmerzen im linken Ohre und Auge. Wegen Eiterretention wird neuerdings die Wunde bis auf den noch immer weissen, wie leblosen Knochen gespalten. Vom 25. Juni bis 3. Juli Fieber mit abendlichen Exacerbationen bis 39,5. Da Patient früher an einer Otitis media gelitten und in Folge derselben 2 Jahre vorher der Proc. mastoideus geöffnet worden war, wurde das Fieber zunächst auf eine Recrudescenz des Ohrenleidens bezogen. Vom 3. Juli an war Pat. fieberfrei und sonst wohl, die äussere Tafel des Stirnbeines exfoliirte sich langsam, bis am 1. August die nekrotische Partie entfernt werden konnte. Dabei blieb Pat. fieberfrei. Mitte August — 8 Wochen nach dem unglücklichen Schusse — Kopfschmerzen und Strabismus convergens. Anfangs September linksseitige Facialisparese, die nach 10 tägiger Dauer wieder verschwand, aber gegen Ende des Monats sich auf's Neue einstellte. Weiter wurde eine Abnahme der geistigen Kräfte bemerkt. Die Körpertemperatur war normal, der Puls verlangsamt, zwischen 60 und 40 Schlägen in der Minute. Von Zeit zu Zeit 1—2 Tage andauerndes Erbrechen, welches sich insbesondere leicht beim Versuche den Kranken im Bette aufzurichten einstellte. Neigung zu Obstipationen. Einmal unwillkürlicher Harnabgang. Am 10. October wurde der Kranke wieder in die Prager chirurgische Klinik aufgenommen. Er war theilnahmslos, hinfällig und mager geworden, sass im Bette mit vornüber und

<sup>1)</sup> Gussenbauer, Prager med. Wochenschrift. 1885. No. 1 und 1886. No. 35.

nach links geneigtem Kopfe. Das Sensorium schien getrübt, so dass nicht zu entscheiden war, ob er seinen Arzt wiedererkannte. Er klagte mit schwacher Stimme über Kopfschmerzen. Sich selbst überlassen wurde er leicht somnolent. Die ophthalmoskopische Untersuchung ergab beiderseits eine ziemlich hochgradige Stauungspapille. Pulsfrequenz 56. Die Annahme eines Abscesses im rechten Stirnlappen veranlasste die sofortige Vornahme der Trepanation. Entsprechend der Stelle, wo sich der Knochen nekrotisch abgestossen hatte, fand sich eine muldenförmige Narbe. Von dieser Stelle aus wurde die ganz erhaltene Tabula interna fortgemeisselt und nun mit der Lüer'schen Meisselzange ein genügend grosses Loch ausgebrochen. Bei Entfernung des Knochens über dem Processus calciformis major erfolgte Blutung aus dem entsprechenden Sinus. Mittelst längerer, während der ganzen Operation fortgesetzter Digital-Compression wurde die Blutung zunächst beherrscht, nachdem sich ein Versuch der Blutstillung durch Application des Thermokauter unwirksam erwiesen hatte. Durch die Dura und noch deutlicher nach Spaltung derselben wurde deutlich in der Tiefe Fluctuation gefühlt. Die Pia war ödematös, die Hirnmasse unter ihr in rother Erweichung. Einstich 3 Ctm. tief in die Hirnmasse. Da Eiter hervorquoll Einschnitt und Erweiterung desselben mit dem Finger, worauf eine Menge dicken, grünlichen Eiters hervorquoll. Die Eiterhöhle schien die Grösse eines mittleren Apfels zu haben. Abscesshöhle und Wunde wurden mit 1 prom. Sublimatlösung ausgespült und ein Drainagerohr in die erstere geführt. Auf die Sinuswunde kam ein Bausch Sublimatgaze. Nach der Operation kam Patient ziemlich rasch zum Bewusstsein, der Puls hob sich von 46 Schlägen vor der Operation auf 104. Die Facialisparese war schon am Abend des Operationstages geschwunden. Am Tage darauf trat sie wieder etwas hervor. Stärkere Kopfschmerzen, die indessen bald nachliessen. Puls, Temperatur und Respiration blieben normal. Am 17. October Entfernung des Drainrohres. Nun hatte auch der Strabismus abgenommen. Patient erholte sich sichtbar. Anfang November jedoch stellte sich eine Verschlimmerung wieder ein. Abnorme Convergenz der Bulbi. Stauungspapille beiderseits. Zugleich wucherten die Granulationen geschwulstartig über das Niveau der Wundränder. Eine Exploration der Wunde ergab in der Tiefe keine Eiterung, aber einen 2 Ctm. langen Sequester, der entfernt wurde. Von da an wieder Besserung, auch die Erscheinungen an den Augen gingen zurück. Bis Ende November war die Vernarbung beendet. Bis zum 13. April 1884 befand sich der Kranke vollständig wohl. Dann erkrankte er mit abendlichem Fieber und rechtsseitigen Kopfschmerzen. Nystagmusartiges Zucken der Bulbi. Am 18. April, nachdem das veränderte Wesen des Patienten seiner Umgebung aufgefallen war, er verwirrte Reden geführt und wie geistesabwesend ausgesehen hatte, bricht ein epileptischer Anfall mit Bewusstlosigkeit aus, bei dem die Krämpfe auf das rechte Facialisgebiet und die rechte obere Extremität beschränkt blieben. Patient erholte sich darauf wieder vollständig, so dass er seine Gymnasialstudien fortzusetzen im Stande war. Am 19. Juni wieder nach vorangegangenen Kopfschmerzen ein epileptischer Anfall, doch schon am 21. Fortsetzung des Schulbesuches. Im October macht der Kranke einen

leichten Typhus abdominalis durch, nach welchem er sich bis zum 10. Mai 1885 vollständig gesund fühlte. An diesem Tage Klagen über Kopfschmerz in der rechten Schläfe und Supraorbitalgegend. Am 18. Mai entwickelter epileptischer Anfall. Nach  $\frac{1}{4}$  Stunde ein zweiter Anfall, welchem immer neue, nur durch kurze Pausen unterbrochene Anfälle folgten. Die Krämpfe begannen mit Drehung des Kopfes nach links und tonischem Krampf in der Muskulatur der linken Körperhälfte, dann klonische Krämpfe, welche bald auch auf die rechte Seite übergriffen. Am 19. Mai Status epilepticus, zunehmende Cyanose, Collaps und Tod.

Die Section ergab ausser Hyperämie und Oedem des Gehirnes eine vollkommen narbige Ausheilung der Abscesshöhle im Gyrus frontalis medianus und supremus. Eine genaue Untersuchung des Gehirnes liess keinerlei entzündliche Processe, eben so wenig einen abgekapselten Hirnabscess entdecken. Es bleibt dahingestellt, ob die Hirnnarbe auf die umgebende Hirnmasse den Reiz ausübte, welcher zur Epilepsie führte, oder die Verwachsung der Hirnnarbe mit der bedeckenden Kopfhaut dieses Reizes Ursache war.

Am 29. März 1886 wurde in meine Klinik ein 16 Jahre alter Gymnasiast H. aufgenommen. Er hatte sich vor einigen Stunden eine angeblich 7 Mm. starke Revolverkugel in den Kopf geschossen. Unmittelbar nach dem Schusse kurzdauernde Bewusstlosigkeit, sonst keine Hirnerscheinungen. Die Eingangsöffnung, deren Rand schwarz gefärbt war, befand sich 5 Ctm. hinter und 3 Ctm. über dem äusseren Lidwinkel des rechten Auges. Rings um dieselbe Sugillationen. Die Umgebung der Wunde wurde rasirt und desinficirt. Darauf antiseptischer Verband. Während der ersten 4 Tage Apathie und Schlafsucht, öfteres Erbrechen, Pulsverlangsamung, Kopfschmerzen. Letztere hielten länger als die übrigen Störungen, nämlich bis zum 10. Tage an. Da die Wunde reactionslos unter dem Schorfe verheilte und Patient sich vollständig wohl und kräftig befand, wurde er am 22. April aus der Behandlung entlassen. — Am 10. Juli desselben Jahres brachte ihn sein Hausarzt wieder in die Klinik. Es hatte sich intensiver Kopfschmerz, namentlich im Hinterhaupte, eingestellt, wiederholtes Erbrechen, Stuhlverstopfung, Pulsverlangsamung bis 50 Schläge in der Minute. Ab und zu Zuckungen des rechten Mundwinkels, sonst keine motorischen und sensiblen Störungen. Die ophthalmoskopische Untersuchung ergab rechts eine ausgeprägte Stauungspapille. Am 12. Juni Parese des linken Facialis, namentlich seiner oberen Aeste (Orbicularis). Die Temperatur der Haut 38,2, aber über der Einschussnarbe 0,8—1° wärmer als an anderen Stellen des Kopfes, speciell an der symmetrischen Stelle links, während die rechte Achselhöhle 0,2° weniger als die linke zeigte.

Die Diagnose eines Abscesses im linken Frontallappen gründete ich auf die vorausgegangene Verwundung. Statt einer äusseren Eiterung, die hier fehlte, konnte die muthmasslich in den Schädel gedrungene Kugel die Infection und Entzündung verursacht haben. Weiter stützte sie sich auf die successive Entwicke-

lung der Kopfschmerzen, der Brechneigung und des Erbrechens, der Pulsverlangsamung und der, auf die vom Schusse getroffenen Seite, beschränkten Stauungspapille. Alle diese Symptome gehören der Zunahme des intracraniellen Druckes an. Bekanntlich fehlt den Abscessen, wie schon oben erwähnt ist, viel häufiger als den Tumoren die Stauungspapille. In vielen Fällen ist sie, wie in den eben erwähnten, deutlich und oft hoch entwickelt. Es kann das nicht auffallen, wenn man die verschiedene Spannung bedenkt, unter welcher der Inhalt der verschiedenen Abscesse steht. Bald ist er nach Eröffnung der Höhle im Strahle ausgespritzt, bald nur tropfenweise aus dem Drainrohre gesickert. Ist unter Umständen, wie den oben geschilderten, die Stauungspapille vorhanden, so müssen wir sie als ein werthvolles Symptom des gesteigerten Hirndruckes ansehen, um so werthvoller, wenn sie, wie gleichfalls in unserem Falle, der Seite des Trauma entspricht.

Von den Fiebersymptomen unseres Patienten will ich nur eines noch hervorheben: die Temperaturvertheilung am Kopfe. Ueber der kranken Seite war die Temperatur um einen Grad höher, als auf der gesunden. Broca hat, so viel ich weiss, auf den Temperaturunterschied der beiden Kopfhälften bei Hirnkrankheiten zuerst hingewiesen. Mit Hülfe der v. Anrep'schen Thermometer lassen sich diese Unterschiede leicht und sicher erfassen. Häufigere Temperaturmessungen hätten uns wohl noch die abendlichen Exacerbationen zur Anschauung gebracht, so genügte aber schon der Nachweis der Temperaturerhöhung überhaupt.

Aus der dritten Symptomengruppe lässt sich, wenn der Frontallappen Sitz eines Abscesses ist, kein Anhaltspunkt für die Diagnose erwarten, da bekanntlich dieser Theil der Hemisphäre fast vollkommen zerstört sein kann, ohne dass er seine Destruction verräth. Je grösser der Abscess, d. h. je mehr er sich dem hinteren Abschnitte der Frontalwindungen nähert, desto eher werden wir Schielstellung der Augen, Sprachstörung, oder Facialisreizungen und Lähmungen hier und da einmal antreffen. Die Facialisparesie in meinem Falle schien mir für einen relativ grossen Abscess zu sprechen.

Nach gehöriger Präparation des Operationsfeldes, entsprechend den Regeln, die ich schon 1880<sup>1)</sup> und genauer noch 1886<sup>2)</sup> entwickelt habe,

<sup>1)</sup> von Bergmann, Bayerisches ärztliches Intelligenzblatt. 1880. No. 7.

<sup>2)</sup> von Bergmann, Berliner klin. Wochenschrift. 1886. No. 39.

schnitt ich am rasirten, mit Seife und Wasser, sowie mit Aether und Sublimatlösung gereinigten Kopfe in T-Form über der Narbe ein. Die Fasern des Musculus temporalis wurden zur Seite gezogen und das Stirnbein bis in's Planum semicirculare, nahe an dem oberen Orbitalrande, blossgelegt. Nach genauer und vollkommener Blutstillung wurde mit Meissel und Hammer ein mehr als Thalgrosses Knochenstück entfernt. Von einer Knochennarbe war an ihm nicht viel zu sehen, nur an seiner äusseren Fläche befand sich, der Narbe entsprechend, eine osteophytische Auflagerung. Die Dura drängte sich in den Defect, pulsirte deutlich und liess das Gefühl der Fluctuation nicht wahrnehmen. Auch nach Entfernung derselben vermochte ich keine Fluctuation zu entdecken. Mehrfache Punctionen mit einer Hohlzahn bis in eine recht beträchtliche Tiefe blieben erfolglos. Ich bekam keinen Eiter! Da aus einer Stelle zwischen Dura und Knochen es lebhaft blutete und ebenso aus den beim Tasten und Stechen verletzten Piagefässen noch hier und da Blut hervorquoll, bedeckte ich die ganze Wundfläche mit Jodoformgaze und legte, ohne eine Vereinigung der Hautwunde zu versuchen, unmittelbar auf diese Lage unseren gewöhnlichen antiseptischen Oculativverband. Der Zustand des Patienten blieb in den drei folgenden Tagen derselbe. Als darauf beim Verbandwechsel die Lagen der Jodoformgaze entfernt wurden, sickerte plötzlich, wohl aus einer der Punctionsstellen, viel Eiter hervor. Ich spaltete nun sofort mit einem Scalpell die den Abscess noch deckende Hirnsubstanz und kam in eine grosse Abscesshöhle. Die Membran, welche dieselbe austapezierte, war so fest und dicht, dass ich sie mit einer Kornzange und mit meinen Fingern fassen und vollständig herausziehen konnte. Ob ich hiermit auch die Kugel herausgezogen habe, weiss ich nicht, gefunden ist dieselbe auch später, wie weiter unten erwähnt werden soll, nicht. Ausserordentlich schnell füllte sich der grosse Substanzverlust durch Hervorquellen des Hirns. Nach Einführung eines Drainrohres wurde die Wunde geschlossen. Aber noch einmal, und zwar nach weiteren 3 Tagen, musste ich sie wieder öffnen. Das Fieber war nach der Operation nicht gewichen. Im Gegentheil, es war am Abend der Abscessöffnung auf 40,4 gestiegen und blieb auch in den zwei nächsten Tagen hoch. Da beim Verbandwechsel das Hirn schwammartig, wie beim Prolaps, über die Ränder der Knochenwunde hervorquoll, nahm ich eine Eiterretention an und suchte nach derselben. Hierbei öffnete ich einen zweiten, dicht neben dem ersten gelegenen Abscess, aus dem reichlich Eiter hervorströmte und dessen einkapselnde Membran ich ebenso, wie beim ersten Abscesse, entfernte. Das Fieber liess hierauf nach, aber Pat. blieb in einem somnolenten Zustande. Ein Prolaps bildete sich nicht wieder, im Gegentheil schloss sich die Wunde stetig und konnten die Drainageröhren bald fortgelassen werden. Allein Pat. erkrankte anderweitig. Es war nicht früher bemerkt worden, dass der Urin des Pat. alkalisch war und ein reichliches Quantum Eiter absetzte. Beim Catheterismus überzeugte man sich von einer sehr bedeutenden Blasenfüllung und Harnretention. Trotz aller Ausspülungen verschlechterte sich das Blasenleiden schnell. Pat. starb 6 Wochen nach der Operation.

Das Sectionsprotokoll schildert die äussere Wunde so gut wie geheilt. Die Dura und weiche Hirnhaut mit der noch frischen Bindegewebsnarbe im Knochendefect verklebt. Im rechten Seitenventrikel eine geringe Menge röthlicher Flüssigkeit. An der Oberfläche der Stirnwindungen ist die Pia leicht getrübt, grau; die Windungen liegen dicht zusammen. Bei der schichtweisen Durchschneidung des Stirnlappens der rechten Hemisphäre sieht man in dessen weisser Substanz eine von röthlichem, weichem Gewebe erfüllte Lücke, die nahe bis an die Decke des Seitenhorns reicht. In der Blase und beiden Nieren die Darstellung einer schweren, eiterigen Cystitis und Pyelitis. Auch aus den Nierenkelchen quillt bei Druck eiterige Flüssigkeit. Ich habe diese Nieren- und Blasenaffection als Todesursache genommen.

Derselbe Mangel an Herdsymptomen, welcher die Abscesse des Stirnlappens uns zu verbergen im Stande ist, zeichnet auch die des Occipital- und Temporal-Lappens aus.

In einem einzigen Falle eines Abscesses des Hinterhauptlappens, so viele derselben auch schon beobachtet worden sind, ist das für diesen Hirnabschnitt charakteristische Herdsymptom der Hemiparie constatirt worden. Der Fall gehört Janeway<sup>1)</sup>:

Ein 25jähriger Mann hatte am 4. Nov. 1885 einen Schlag mit dem Kolben eines Revolvers auf die linke Seite in den hinteren Abschnitt seines Scheitels erhalten, welcher hier eine nur langsam durch Eiterung heilende Wunde hinterliess. Sechs Wochen später Schwäche in den linksseitigen Extremitäten, welche allmählig bis zur Parese wuchs, so dass Pat. bettlägerig wurde. Dabei beständige Kopfschmerzen seit der Zeit der Verwundung. Bei der Aufnahme in's Hospital eine Narbe über dem oberen Abschnitte des linken Parietale, Anästhesie auf der linken Seite des Gesichtes, Armes und Oberschenkels, desgleichen Hemiparese dieser Seite, doch mit Ausschluss des Gesichtes und der Zunge. Pat. war somnolent, von Zeit zu Zeit auffahrend und über Kopfweh klagend. Bei lautem Fragen antwortete er richtig und ohne Sprachstörung. Vollständig und deutlich entwickelte linksseitige Hemianopsie. Bei der ophthalmoskopischen Untersuchung Stauungspapille auf beiden Augen. Wiederholentlich waren in der Zeit, die seit der Verletzung verstrichen, abendliche Temperaturerhöhungen constatirt worden, in den letzten Tagen auch Beschleunigungen des Pulses. Drei Monate nach der Verletzung nahm Bryant eine Trepanation an der rechten Schädelseite, an einem der linksseitigen Narbe entsprechenden Punkte, vor. Eine Punction mit einer Aspirationsnadel ergab keinen Eiter. Sofort Trepanation an der Narbe auf der linken Seite. Auch hier wurde kein Eiter gefunden. Tod 9 Stunden nach der Operation. Die Section ergab einen Abscess im rechten Occipitallappen von runder Gestalt, etwa 2 Zoll Durchmesser, in der weissen Hirnsubstanz, nahe dem hinteren Theile der Oberfläche des Lappens, doch

---

<sup>1)</sup> Janeway, Journal of nervous and mental disease. 1886. Vol. XIII. p 224.



von ihr durch eine erhaltene Schicht grauer Substanz geschieden. Der Abscess hatte eine deutliche Kapsel und enthielt gelbgrünen Eiter. Die gegenüberliegende Hemisphäre und die Basis waren unverändert.

In dem tuberculösen Abscesse, den Wernicke und Hahn (s. oben) diagnosticirt und eröffnet haben, hat gerade die Hemi-anopsie mit grosser Sicherheit sich für die Diagnose der Localisation des Herdes verwerthen lassen.

In den Schläfelappen verlegt die moderne Hirn-Physiologie die Centra des Gehörs für das gegenüberliegende Ohr. Wenn nur ein Ohr Sitz der die Hirneiterung erregenden Otitis media ist, während das andere Ohr vollkommen gesund und functionsfähig blieb, so könnte das Taubwerden des letzteren während einer Zeit, wo noch andere Symptome in uns den Verdacht einer vom Ohre der gegenüberliegenden Seite inducirten Abscessbildung erwecken, ein entscheidendes Herdsymptom werden. Selbstverständlich müsste dabei die Untersuchung, so weit Solches möglich, die Integrität des peripheren Gehörapparates nachweisen. Ich weiss nicht, ob jemals nach diesem Symptome in einem einschlägigen Falle gesucht worden ist. Da die chronische, eiterige Entzündung des Mittelohres nach Barr in mehr als zwei Drittel aller Fälle doppelseitig ist, begreift es sich von selbst, wie die präsumirte, einseitige Gehörstörung übersehen werden kann.

Die Diagnose eines Abscesses im Temporallappen wird also wieder nur aus den Fieberbewegungen und den Druckerscheinungen gemacht werden können. Wie unsicher die ersteren sind, liegt auf der Hand und ist bereits oben erwähnt worden. Wo, wie hier, schon eine Eiterung, die im Ohre, besteht, müssen die Störungen, welche der Eiterung als solcher eigenthümlich sind, unbemerkt bleiben oder übersehen werden. Man versteht daher, warum der grössere Theil der hierher gehörigen Abscesse erst bei der Section gefunden und ein anderer erst kurz vor dem Tode, an den Symptomen des terminalen Stadiums erkannt wurde.

So war es in einem vor Kurzem erst auf meiner Klinik operirten Falle, dessen Zuweisung ich der Güte eines erfahrenen und bekannten Ohrenarztes — Dr. Hartmann hierselbst — verdanke. Seinen freundlichst überlassenen Notizen folge ich in der Wiedergabe der Krankengeschichte. Die 13 Jahre alte, für ihr Alter grosse und schlanke, aber anämische H. H. hatte in ihrem 2. und 3. Lebensjahre Masern und Scharlach durchgemacht, aber angeblich, ohne Schwerhörigkeit oder Ohrenfluss als Nachkrankheit davon zu tragen.

Vor etwa einem Jahre, Juni 1886, soll sie in einen Keller gestürzt und dabei auf das rechte Ohr gefallen sein, ohne dass indessen Blut aus dem Gehörgange geflossen. noch sonst etwas an demselben zu bemerken gewesen sei. Seit dieser Zeit behauptet sie, an Ohrenfluss und an Kopfschmerzen zu leiden. Der Ohrenfluss sei übelriechend gewesen und so reichlich, dass sie häufig mit einem Tuche sich das Ohr trocken musste. Während bis zum Juli dieses Jahres sie kaum an Ohrenschmerzen gelitten hatte, stellten sich jetzt diese in heftiger Weise ein, so dass, um sie zu lindern, Bähungen mit Kataplasmen und Einspritzungen von warmem Chamomillentheee in's Ohr vorgenommen wurden. Da kein Nachlass eintrat, wendete sie sich am 8. Juli an die Hartmann'sche Poliklinik. Es wurde hier sofort eine perforative Mittelohrentzündung mit starker Anschwellung des äusseren Gehörganges constatirt. Mässiges Fieber. Am 20. Schüttelfrost, hohes Fieber, kein Erbrechen, starke Schmerzen im Proc. mastoideus. Am 21. Anschwellung über dem letzteren. Durch Eisumschläge wird etwas Erleichterung verschafft. Am 22. Eröffnung des Proc. mastoideus. Schon gleich nach Durchtrennung der Haut stürzt, besonders aus der Gegend des oberen Wundwinkels, stinkender Eiter hervor. Der Knochen selbst war sehr blutreich (Otitis granulosa), ohne jedoch einen Sequester oder eine grössere Menge Eiter zu enthalten. Die Eröffnung geschah bis in's Antrum des Processus, was durch die Communication mit der Paukenhöhle nachgewiesen werden konnte. Am 23. Tage nach der Operation einmaliges Erbrechen, was einem Diätfehler zugeschrieben wird. Hierauf Wohlbefinden, guter Appetit, kein Fieber. Die Kopfschmerzen, welche ein vöelles Jahr angehalten hatten, verschwinden.

Dieser günstige Zustand dauerte etwa 12 Tage, worauf wieder die Kopfschmerzen und ein fieberhaftes Frösteln sich einstellten. Der Appetit liess nach. Kein Erbrechen. Trotzdem durch Einlegen eines starken Bleirohres der Versuch gemacht worden war, die Wunde im Proc. mastoid. offen zu halten, schloss sie sich doch und das noch in kürzester Zeit. Vom 13. August ab zeigt sich ausser dem Frösteln auch Erbrechen, welches sich öfter wiederholt. Das Sensorium wird benommen. Am 18. August wird deshalb der fest verwachsene Knochen des Proc. mastoid. in ausgedehnter Weise noch einmal eröffnet, Eiter aber wird nicht gefunden. Dieses Mal bleibt das Allgemeinbefinden nach der Operation ein schlechtes. Die Kopfschmerzen werden immer heftiger. Stuhlverstopfung. Puls mässig frequent. Keine Schüttelfröste, kein Erbrechen. Bewusstsein immer erhalten. Am 20. Aug. krampfartiges Zucken des linken Beines. In den Nächten schreit die Kleine viel. In der Nacht vom 21. auf den 22. ist das Kind auffallend ruhig, klagt nicht mehr, liegt wie im Schlafe da, giebt aber am Morgen noch auf lautes Anrufen richtige Antwort. Der Puls ist unregelmässig. Auf eine Serie schneller folgen auffällig verlangsamte Schläge.

Um eine im Hirn vermuthete Eiterung aufzusuchen, wird Pat. Nachmittags 4 Uhr in meine Klinik gebracht. Sie ist in völlig bewusstlosem Zustande, agirt aber noch mit Händen und Füssen. Bald nach 5 Uhr versinkt sie in tiefes Coma und hört sofort auch auf zu athmen. Der Puls ist kaum zu fühlen, wohl aber der Herzschlag deutlich. Sofort wird künstliche Ath-

mung eingeleitet, unter welcher der Puls sich augenblicklich hebt, voll und regelmässig wird.

In diesem Zustande wird nach hinten und oben vom äusseren Gehörgange, etwa dem Angulus inferior posterior des Scheitelbeins entsprechend, die Ausmeisselung eines 5 Cm. im Quadrat haltenden Knochenstückes gemacht. Die unverfärbte Dura drängt sich in die Trepanationsöffnung, pulsirt aber nicht. Einschnitt durch die Hirnhäute in's Hirn. Sofort entleert sich eine grosse Menge übel riechenden, grünlichen Eiters. Die Abscesshöhle wird drainirt und ein antiseptischer Verband angelegt. Eine Viertelstunde ungefähr nach der Operation konnte die künstliche Athmung fortgelassen werden, denn die Kranke fing jetzt selbst zu respiriren an. In der ersten Stunde erfolgt die Respiration genau nach dem Typus des Cheyne-Stokes'schen Phänomens. Frequenz des Pulses 60—64, voll und kräftig.

Um 1 Uhr Nachts wird das Athmen frequenter und oberflächlicher. Rasseln über der Brust und schon um 2 Uhr Tod.

Die Section liess den Sitz des Abscesses im rechten Temporallappen bestimmen. Er füllte fast den ganzen Lappen aus und war in das untere Horn des Seitenventrikels durchgebrochen. Das Drainrohr reichte bis in diesen hinein. Eine Communication mit dem Ohre bestand ebensowenig als eine Eiteransammlung auf der Oberfläche des Felsenbeines. Der Sinus transversus war nicht thrombosirt.

Der spät entdeckte, weil fast symptomlos entstandene Abscess ist zu spät operirt worden, denn ganz offenbar war der Durchbruch in das untere Horn des Seitenventrikels schon am Vormittage oder Mittage des Operationstages erfolgt. Das tiefe Coma und das Aufhören der Athmung bei der Aufnahme in die Klinik beweisen das. Immerhin ist es interessant, dass selbst nach dem Durchbruche eine Eröffnung des Abscesses die bereits sistirende Respiration wieder in Gang zu bringen vermag.

An den nachfolgenden Beispielen soll noch einiger diagnostischer Handhaben gedacht werden, wie sie theils der Verlauf, theils die aufmerksame Prüfung der Symptome des Hirndruckes geben.

Schede<sup>1)</sup> gebührt das Verdienst, zum ersten Male einen Abscess nach einer chronischen eitrigen Mittelohrentzündung planmässig operirt und mit, wie es scheint, bleibendem Erfolge geheilt zu haben.

Ein 28jähriger Bautechniker litt angeblich seit mehr als einem halben Jahre an einer linksseitigen Ohreiterung mit Schwindelanfällen, als er am 12. 1. 85 ins Hamburger allgemeine Krankenhaus aufgenommen wurde. Kurz vorher hatte er einen Schüttelfrost gehabt. Der äussere Gehörgang, welcher durch Schwellung ausserordentlich verengt war, und aus dem sich eine roth-

---

<sup>1)</sup> Truckenbrodt, Zeitschrift für Ohrenheilkunde von Knapp und Moor. 1886. Bd. 15. S. 186.

glänzende Blase drängte, wurde gespalten und regelmässig ausgespritzt. Innerlich Chinin. Patient war ikterisch und klagte über Schmerzen auf der Höhe des Scheitels. Im Verbinde sammelt sich fötid riechender Eiter an. Da am 14. Januar das Fieber in die Höhe geht, wird der Warzenfortsatz aufgemeisselt. Aus der Tiefe dringt Eiter und entleeren sich beim Durchspülen vom äusseren Gehörgang her grössere Stücke eingetrockneten (cholesteatomatösen) Eiters. Drainage und Ausstopfen mit Jodoformgaze. Täglicher Verbandwechsel. 16. Januar Fiebernachlass. Subjectives Befinden gut. Reactionsloses Aussehen der Wunde. Am 24. wieder abendliches Fieber, 38,6. Schmerzen in der Gegend zwischen Scheitel und Schläfe. Am 27. Temperaturen zwischen 39,0 und 39,6. Auskratzen der Granulationen in der Wunde bis die unterbrochene Communication mit dem äusseren Gehörgange wieder hergestellt ist. Am 29. Parese der unteren Facialisäste. Eigenthümliche Sprachstörung. Pat. braucht nur einige Worte, meist bloss „ja“ und „nein“, vermischt richtige Worte mit erdichteten und liest mit stotternder Stimme. Ein einmaliger ihm zusagender Wortimpuls kehrt in seinen Reden immer wieder. Sein Gedächtniss hat nachgelassen, er weiss nicht, wie viel Kinder er hat, wie er heisst, wie alt er ist u. s. w. Am 30. schon hoher Grad von Aphasie. Hinter dem Ohre schnelle Entwicklung von Oedem. Trepanation oberhalb der Ohrmuschel und etwas nach vorn. Beim Vorgehen gegen den Knochen bemerkte man etwa 3 Ctm. nach hinten und oben von der Oeffnung des äusseren Gehörganges einen Stecknadelkopfgrossen Eiterpfropf, der aus einer kleinen Knochenfistel hervordrang. Die hier dünne Knochenwand wird zunächst in der Ausdehnung eines Markstückes ausgemeisselt. Die zu Tage tretende Dura ist mit rothen, Knopfförmigen Granulationen bedeckt. Zwischen ihr und dem Knochen liegen Flocken abscheulich stinkenden Eiters. Weitere Aufmeisselung des Knochens nach unten und hinten. Eine Probepunction in's Hirn gab Eiter. Sofort nach Spaltung der Dura entleerte sich dieser in einer Quantität, die eine Tasse füllte. Der Abscess hatte ungefähr die Grösse einer kleinen Orange. Ausspülung mit 1 prom. Sublimatlösung. Drainage und Verband mit Sublimatkrüll. Tags darauf Temperatur normal. Anfangs schläft Pat. viel, erholt sich aber recht schnell. Die Wiederkehr der geistigen Functionen nahm mehr Zeit in Anspruch. Auf Fragen gab er verkehrte Antworten, das Schreiben war ihm unmöglich. Beim Lesen spricht er nach längerem Zögern das erste Wort noch deutlich aus, dann lässt er die Vocale und ganze Silben weg. Am 12. Februar Entfernung der Drainage. Am 19., 20. und 21. Februar Erbrechen, Pulsverlangsamung bis 60 Schläge in der Minute. Pat. ist vollständig benommen und sieht wie pyämisch aus. Die Dura über die Wunde vorgetrieben. Neue Incision, die eine Menge dünnflüssigen, penetrant stinkenden Eiters entleert. Ausspülen mit Sublimat. Einlegen eines 5 Ctm. langen Drainrohrs. Die Temperatur bleibt normal. Die geistigen Functionen stellen sich wieder ein, doch tritt beim Lesen, Schreiben und besonders Rechnen sehr bald Ermüdung ein. Am 23. März geht Pat. in ambulante Behandlung über. 2 Monate später muss wegen Fieber, Erbrechen und Pulsverlangsamung die Wunde dilatirt und neu drainirt werden. Am 4. September und 16. October stellte

sich Pat. vollständig geheilt, wohl und gesund wieder vor. Er spricht ganz fließend, aber mitten in der Unterhaltung über einen Gegenstand, z. B. über Stimmgabeln, stockt er, da er die Stimmgabel zwar genau erkennt, aber eben das Wort „Stimmgabel“ nicht schnell finden kann. Er machte seinen Arzt auf diesen Umstand selbst aufmerksam.

Schon vorher hat Schonderff<sup>1)</sup> einen intracraniellen Abscess nach Otorrhoe eröffnet und geheilt. Allein es ist nach seiner Krankengeschichte wahrscheinlich, dass der Abscess bloß zwischen Dura und Knochen und nicht tiefer im Gehirn sass. Das Verfolgen eines Fistelganges führte den Operateur in die Schädelhöhle und zur Stätte der Eiteransammlung. Der Fall betraf einen 24-jährigen Bauernknecht, welcher vorher hinsichtlich seiner Ohren gesund gewesen war, bis er im Juli 1883 als Soldat nach dem Schwimmen linksseits an klopfendem Schmerz, Sausen und Schwerhörigkeit ohne Ausfluss erkrankte. Im August allmählicher Nachlass der Schmerzen; September wiederum links Sausen und Ziehen, welches bei Hustenstößen und Witterungsschädlichkeiten sich steigerte. Ende October Fieber, bohrender Schmerz; Nachlass dieser Symptome nach plötzlich auftretender, höchst profuser Eiterung. Am 2. Februar 1884 Aufnahme in die Greifswalder chirurgische Klinik: Linksseitiger Kopfschmerz und heftiger Schwindel, kein Fieber. starkes continuirliches Sausen, Schwerhörigkeit und profuse dünne Otorrhoe; Tuba Eustach. durchgängig. Am Trommelfell ein kleiner Polyp, welcher entfernt wird; darauf Spaltung des Trommelfelles zum besseren Abflusse des Eiters. Durchspritzung grosser Mengen von 4procent. Borsäurelösung mit dem Katheter, wobei auffallend, dass nach endlichem klarem Abflusse des Wassers sich der ganze Gehörgang bis in die Muschel hinein sehr bald wieder mit Eiter füllte. Die pneumatischen Knochenzellen des Schläfenbeins schienen für diese Eiterung unzureichend, während das Aussehen der entzündlich verdickten Paukenschleimhaut eine solche Blennorrhagie ebenfalls nicht erklärte. Am 23. Februar schmerzfrei aber nicht geheilt entlassen, kehrte Pat. am 3. März in die Klinik zurück: Fieber (39,5, Mittags) mit häufigem, seit 2 Tagen bestehendem Erbrechen; Stuhlverstopfung, Pulsverlangsamung, bleiches und verfallenes Aussehen, vor Allem furchtbarer fixer Kopfschmerz über der Lambdannaht am hinteren unteren Scheitelbeinwinkel. Der objective Ohrbefund wie früher. Der massenhafte Eiter stinkend; bei längerer Seitenlage auf dem rechten Ohre Abfluss durch Nase und Mund. Warzenthail ganz unempfindlich und unverändert. Bei leichtem Druck auf das linke Scheitelbein an obiger Stelle, wo sich späterhin die Kopfschwarte im Umfange eines Fünfpennigstückes teigig anfühlte, bricht der Kranke ohnmächtig zusammen. Diagnose; Eiterretention im Warzenthail mit Meningitis incipiens. Nach Durchspritzungen des Mittelohres, wie oben angegeben, Nachlass von Kopfschmerz und Fieber, aber nicht der Eiterung. Am 10. März Abends 38,2<sup>0</sup>, rasende durch Eis und Jodtincturpinselungen auf den Warzenthail nicht zu lindernde Kopfschmerzen. Am 12. März Aufmeisselung des Warzenthailles, wobei durch den

<sup>1)</sup> Schonderff, von Langenbeck's Archiv. Bd. 31. S. 316.

vollkommen solerosirten Knochen ein 25 Mm. langer und an seiner Basis 15 Mm. breiter Trichter nach dem Antrum zu gelegt wird. Abfluss von Eiter hierbei mit Sicherheit nicht zu constatiren. Darauf Abtragung der knöchernen hinteren Gehörgangswand mit Meissel und Hammer, Durchspülung der Operationswunde vom Gehörgang aus ebenfalls ohne Eiterabfluss. Austrocknung der Knochenwunde mit 5 proc. Chlorzinkwatte, Einlegung eines mit Jodoformgaze umwickelten Drains, leichte Einblasung von Borsäure in den Gehörgang und Lister'scher Oclusivverband.

Am nächsten und die folgenden 11 Tage geringes remittirendes Fieber, 2 maliges anhaltendes Erbrechen, Schwindel, Ohnmacht, rasende Kopfschmerzen links hinten. — Beim Verbandwechsel am 13. März im Gehörgange ein wenig Eiter, die Knochenwunde des Warzenfortsatzes trocken bis auf einen in der Mitte der hinteren Wand des künstlichen Trichters vorhandenen Eiter-tropfen, unter welchem nunmehr eine feine Fistel entdeckt wurde. Erweiterung derselben mit scharfem Löffel und Kugelbohrer, Einführung einer über 2 Ctm. quer nach hinten und innen eindringenden Sonde, wobei etwa 60 Grm. Eiter pulsirend und bei Hustenstößen spritzend ausfliessen; weitere Ausspülung des Eiters mittelst Carbollösung. Obwohl der jetzt erkannte intracraniale Abscess dem obigen Schmerz-Druckpunkte und dem daselbst vorhandenen Oedem entsprach, so wurde erst am 11. April zu einer weiteren Operation geschritten, da inzwischen beim Verbandwechsel am 14. März sämtliche sowohl objectiven als subjectiven Symptome geschwunden waren; der Fistelgang wurde trotz täglicher Anwendung des scharfen Löffels durch Granulationen stetig verlegt; auch stellten sich allmählig Nackensteifigkeit, Schmerz bei Druck auf die Proc. spinosi, Schwebbeweglichkeit und Taubheit der Arme ein. Zur Verhütung der drohenden Meningitis wurde jener Fistelgang mit Meissel und Hammer in eine flache, die ganze Dicke der Schädelkapsel durchdringende Mulde verwandelt, deren Grund von der verdickten pulsirenden Dura gebildet wurde. Dabei musste die Art. occipitalis durchtrennt werden. Da der gewundene Knochen canal am hinteren Scheitelbeinwinkel zweifellos den Sinus transvers. gekreuzt hatte, so wurde die granulirende Dura nur mit Carbollösung irrigirt, mit Chlorzinkwatte abgetupft und darauf mit Jodoformgaze die ganze Knochenlücke ausgestopft; den Schluss bildete der Lister'sche Oclusivverband.

Sämtliche drohenden Symptome blieben dauernd beseitigt und war die grosse Haut- und Knochenwunde mit nur 9 Verbänden am 5. Juni verheilt; keine Secretion mehr aus der Paukenhöhle. Bei seiner Entlassung am 24. Juni hat Pat. weder Kopfschmerzen noch Ohrensausen und hörte wieder leidlich; Trommelfell vernarbt.

Das letztverflossene Jahr hat noch 3 Fälle gebracht. Barker<sup>1)</sup> berichtet: Ein 19jähriger Mann, der in seinem 11. Jahre Scharlachfieber durchgemacht hatte, litt seitdem an einem eiterigen Ausflusse aus dem rechten Ohre. In den letzten Tagen des August 1886 fühlte er sich unwohl und klagte über

<sup>1)</sup> Barker, The British Medical Journal. 1886. Dec. 11.

sehr heftige Schmerzen hinter und um das kranke Ohr. Am 11. September musste er sich zu Bette legen, seine Körpertemperatur stieg über 39,0, sank aber wieder in den darauf folgenden Tagen. Bei der Aufnahme in's Hospital waren alle Hirnfunctionen in Ordnung, ebenso die Bewegungen der Augen und die auf beiden Seiten gleichmässige Pupillenweite. Geringe Stauungspapille beiderseits. Aus dem rechten Ohre übelriechender Ausfluss. Puls 52. Morgentemperatur etwas höher als Abendtemperatur. Nach einer einmaligen Steigerung blieb die Körperwärme bis zum 21. September normal. Eine Untersuchung des Ohrs ergab eine weite Perforation des Trommelfells. Eiter und Detritus im Mittelohre. Ausspritzen des Ohrs mit Chininlösung und Ausfüllung mit Jodoform. Keine Empfindlichkeit und keine Schwellung am Proc. mastoid. Den 21. und 22. subnormale Temperaturen, Puls 60. Zunahme der Stauung und Schwellung an der Eintrittsstelle des Opticus. Am 25. wird Pat. benommen und giebt confuse Antworten. Er hat Uebelkeit und einige Male Erbrechen. Die rechte Pupille enger als die linke. Morgens Temperaturerhöhung. Am 27. Zunahme der geschilderten Symptome, namentlich ist die Stauungspapille deutlicher. Am 28. wurde die Trepanation des Warzenfortsatzes vorgenommen, um nach Eiter in seinen Zellen zu suchen. Ein solcher fand sich nicht. Erst bei Einspritzungen in den äusseren Gehörgang entleerten sich fötid riechende Massen auch aus der Eröffnungsstelle am Proc. mastoid. Drainage und Jodoformverband. Am nächsten Tage geringe Besserung. Temperatur um 38°. Ungleichheit der Pupillen dieselbe. Ebenso nahm die Stauungspapille zu. Pat. fühlte sich wohler. keine Schmerzen. Am 2. October fühlte der Kranke nach einer unruhigen Nacht sich wieder krank, hatte Brechreiz und erbrach. In der Nacht darauf Delirium und Erbrechen. Keine Kopfschmerzen. Temperatur normal. Am Morgen des 3. war Frost und Temperatursteigerung bis 39,5. Darauf Trepanation, um einen im Temporallappen vermuteten Abscess aufzusuchen. Bildung eines V förmigen Lappens mit der Basis nach oben. Anlage der Trepanationsöffnung  $\frac{5}{4}$  Zoll hinter und ebenso viel nach oben vom äusseren Gehörgange. Die darunter liegende Dura erschien gesund. Nach ihrer Durchschneidung präsentirt sich die anscheinend gesunde Oberfläche des Hirns nebst einigen Tropfen klaren Liquor cerebrospinalis. Barker führte eine Aspirationsnadel in der Richtung nach innen, vorn und unten ein. Aus einer Tiefe von etwa einem halben Zoll wurde übelriechender rahmartiger Eiter angesogen. Nun wurde durch die Stichöffnung eine Zange eingeführt und diese dadurch und durch Oeffnen der Branchen gehörig dilatirt. Es entleerten sich 2—3 Drachmen Eiter. Drainage der Hirnwunde und Abscesshöhle durch ein 2 Zoll tief eingeführtes Rohr. Jodoformverband. In den Tagen nach der Operation liess die Benommenheit nach und stand die Neuritis optica still. Temperatur noch etwas erhöht. Das Gummi-Drainagerohr wurde am 7. mit einem silbernen vertauscht. Weder Kopfschmerz noch Erbrechen. Volle Intelligenz. Subnormale Temperatur, Puls 100. Am 12. wurde das Drainrohr weggelassen. Da aber am 13. leichte Temperatursteigerung und Unwohlsein sich einstellten, wurde ein anderes kleineres Rohr wieder eingeführt. Pat. erholte sich zusehends. Keine Schmerzen mehr. Am 19. wurde die Drainage

aufgegeben. Bis zum Ende des Monats bildete sich noch die Stauungspapille vollständig zurück. Im November, 38 Tage nach der Operation, verliess der Kranke geheilt das Hospital. Es bestand nur noch die absichtlich durch ein feines Silberrohr offen gehaltene Fistel am Proc. mastoideus. Bei seiner Entlassung wurde noch ausdrücklich festgestellt, dass das Gehör auf der linken Seite vortrefflich war. Am 4. December stellte sich der vollständig geheilte und in jeder Beziehung gesunde Mann noch einmal vor.

Ein zweiter, ebenfalls mit günstigem Erfolge trepanirter Fall gehört Greenfield<sup>1)</sup>. Er machte schon deswegen grosse diagnostische Schwierigkeiten, weil ein Ohrenfluss nicht vorhanden war. Indessen es wurde doch ermittelt, dass Pat. 10 Wochen vorher sich über eine 5tägige complete Taubheit seines linken Ohres beklagt habe und bei der Untersuchung eine alte Perforation im linken Trommelfelle gefunden.

Pat., ein 26jähriger kräftiger Mann, war stets gesund gewesen, mit Ausnahme von Scharlach, den er in der Kindheit durchgemacht hatte. 10 Wochen vor seiner Aufnahme hatte er ausser an der erwähnten Taubheit auch an Kälte und Husten 3 Wochen hindurch gelitten. Dann war er einen Monat lang wohl und arbeitsfähig gewesen. In den letzten 2 Wochen fing er an, an Kopfschmerzen, Schwerfälligkeit und Benommenheit des Sensoriums zu leiden. Weiterhin klagte er über Brechneigung und Verstopfung. Dabei starke Abmagerung in der letzten Zeit.

Bei seiner Aufnahme lag er mit geschlossenen Augen und geöffnetem Munde da. Wenn er angeredet wurde, antwortete er schwer und stotternd, aber sonst richtig. Störungen der Intelligenz schienen nicht vorhanden. Er klagte über Kopfschmerzen, die früher stärker gewesen sein sollten. Pupillen gleich und eng. Zunge trocken und rissig. Puls 68. Temperatur niedrig. In den darauf folgenden Tagen wird die linke Pupille weiter als die rechte, Pat. erscheint immer torpider, liegt auf dem Gesichte und bohrt den Kopf in die Kissen, später lag er auch auf der rechten Seite mit angezogenen Knien und duldete keine Bewegungen. Bei der Untersuchung des Auges erschien die linke Opticusscheibe mehr geröthet und verschwommener als die rechte. Im Laufe der Zeit nahmen Schwellung und Stauung an ihr bedeutend zu. Lippen, Zähne und Zunge stark belegt. Puls derselbe. Temperatur nicht erhöht. Am 3. Januar geringe Ptosis des oberen Lides. Nachts grosse Unruhe, Tags Zunahme der Unbesinnlichkeit. Unwillkürlicher Harnabgang, Puls 112. Fragen werden nicht mehr beantwortet. Am 5. Januar verweigerte Pat. die Nahrungsaufnahme; die Ptosis und Pupillenerweiterung links deutlich. Ebendasselbst die Neuritis optica sehr ausgesprochen, bei vollständig gesunder Beschaffenheit des rechten Augenhintergrundes. Zum ersten Male wurde Ausfluss einer schmutzigen bräunlichen Flüssigkeit vom linken Ohre bemerkt. Am 6. Januar schien der Allgemeinzustand besser. Pat. nahm wieder Nahrung zu sich. Am 8. Januar war die linke Pupille ad maximum erweitert und unbeweglich. Trepanation um 2 Uhr Mittags. Da der Operateur den Abscess im vorderen

---

<sup>1)</sup> Greenfield, Brit. Med. Journ. 1837. No. 1363. Febr. 12. p. 317.



Abschnitte des Temporallappens vermuthete, wählte er die Schläfengegend zum Operationsfelde. Der Trepan wurde nach Durchtrennung der Fasern des M. temporalis auf die äussere Fläche des Schläfebeins, einen Zoll oberhalb des Jochbogens gesetzt. Die ausgesägte Scheibe bestand aus einem Abschnitte der Pars squamosa des Temporale und einem kleinen Stücke des Keilbeinflügels. An der Innenfläche war eine Furche für einen Ast der Art. meningea media deutlich. Die freigelegte Dura drängte sich vor, schien stark gespannt und pulsirte nicht. Nach Eröffnung derselben wurde das Messer einen halben Zoll gerade aus in's Hirn gesenkt, worauf sofort sich stinkender Eiter entleerte. Die Oeffnung wurde stumpf mit einer Zange noch dilatirt und ein Drainagerohr eingeschoben, aus dem sich gegen 2 Unzen Eiter entleerten. Antiseptischer Verband.

Nach der Operation blieb Pat. schlaftrunken und gab nur unarticulirte Antworten. Dazwischen grosse Unruhe und unaufhörliches Sprechen. 9. Januar versucht er den Verband zu entfernen, beantwortet aber die an ihn gestellten Fragen richtig. Kopfschmerzen. Die Ptosis war verschwunden. Im Laufe des Tages schlief Pat. ziemlich viel und wurde verständlich. Beim Einspritzen von Borsäurelösung in's Ohr entleerte sich dieselbe auch zur Trepanationsöffnung. Am 10. Januar constatirte die ophthalmoscopische Untersuchung eine Zusammenziehung der Pupille und ein deutliches Zurückgehen der Schwellung am Opticuseintritte. Das Sehvermögen leidlich gut. Die Besserung schritt schnell vor sich. Der Ausfluss wurde geringer und verlor seinen üblen Geruch. Die Neuritis optica schwand vollständig. Schon am 13. Januar erschien die in's Ohr gespritzte Flüssigkeit nicht mehr in der Wunde. Entfernung des Drainagerohrs am 23. Januar. Vollständiger Verschluss der Wunde schon am 25. Januar. Bis zum 30. blieb Pat. im Bette, in welchem er schon am 3. Tage nach der Operation aufrecht gesessen hatte. Temperatur normal. Keine Spur von geistiger Störung, vielmehr gut entwickelte Intelligenz. Am 7. Februar stellte sich Pat. in voller Gesundheit wieder vor. Er litt nur an einem unbedeutenden eitrigen Ausflusse am linken Ohre. Die Augenuntersuchung zeigt die linke Papille des Opticus blasser, als die rechte, und zur Nasenseite in ihren Contouren weniger scharf.

Die mitgetheilten Krankengeschichten illustriren hinlänglich die Schwierigkeiten der Diagnose. Vier Mal ist der Eiter zunächst in den Zellen des Proc. mastoideus gesucht worden und die Aufmeisselung derselben der Trepanation vorausgegangen. Es leuchtet ohne Weiteres ein, dass, wo bloss Fieber und ein auf die Gegend des Ohres beschränkter Kopfschmerz zu einem alten Ohrenflusse treten, man in erster Stelle an eine Verbreitung des Processes im Inneren des Ohres und auf noch nicht ergriffene Knochenabschnitte denken wird, eine Voraussetzung, die unabweisbar ist, wenn gleichzeitig die Verlegung des äusseren Gehörganges, wie

in Schede's Falle, oder die Anschwellung und Schmerzhaftigkeit über dem Proc. mastoideus, wie im Falle Barker, hinzutreten.

Aber nicht bloss eine Exacerbation des alten Leidens kann die in Rede stehenden Fiebersymptome und weiter noch die Uebelkeit, das Erbrechen und den Schwindel zur Folge haben, auch die beiden anderen Folgekrankheiten desselben Ohrenleidens, die Meningitis und die Sinusthrombose rufen sie hervor. In jedem Falle wird man also die bezeichneten schweren Störungen von dem Hirnabscesse zu unterscheiden haben. Für eine vom Ohre fortgeleitete diffuse, eiterige Basilar meningitis ist allein charakteristisch ihr plötzliches Auftreten und der schnelle Verlauf, den ihre Ausbreitung nimmt. In rascher Folge entwickeln sich aus dem Kopfschmerze und Erbrechen, die Unruhe und die Jactationen, welche, wieder in kurzer Zeit, in Somnolenz und völlige Bewusstlosigkeit übergehen. Dazu die verhältnissmässig hohen Temperaturen, gegenüber den weniger hohen, oder, wie Barr meint, nicht selten subnormalen Temperaturen beim Hirnabscesse. Weiter das auffällige Kleinerwerden des Pulses. Endlich ein für die Meningitis spezifisches Symptom: die Nackenstarre, die Steifigkeit im Cucullaris und Splenius. Für die an der Basis entstehenden, eitrigen Meningitiden ist es charakteristisch, dass sie sich schnell hinab zum Rückenmarke ziehen. Der obere Theil des Halsmarkes und die von ihm abgehenden Nervenwurzeln liegen sofort wie eingebettet in der eitrig infiltrirten Pia, daher die Reizung der von ihnen versorgten Muskulatur.

Die Thrombose des Sinus transversus geht, wenn sie, wie so häufig, nur eine Theilerscheinung der Phlebitis ist, in das Bild der Pyämie auf. Das schwere Allgemeinleiden, die Schüttelfröste, der Icterus, die tiefe Prostration, die Lungen- und Gelenkaffectionen treten so sehr in den Vordergrund, dass die Stauungserscheinungen, in Folge der Verlegung der venösen Hauptbahn des Hirns kaum bemerkt werden. In anderen Fällen, so auch dort, wo die Thrombose vor und gleichzeitig mit einem Hirnabscesse entstanden ist, sind die Erweiterungen und gegenüber der gesunden Seite auffälligen Füllungen der Venae auriculares posteriores nicht unerwähnt geblieben. Ebenso ist dann auch eine Schmerzhaftigkeit im Verlaufe der Vena jugularis interna, also längs des M. sternocleidomastoideus, und endlich das sicherste Zei-

chen dieser Thrombose, das Hartwerden auch der Jugularis externa, die sich wie ein fester und empfindlicher Strang am ödematösen Halse hinabzieht, wahrgenommen worden. Das Vorhandensein einer Sinusthrombose schliesst den Abscess nicht aus. Da die erstere aber auch ohne den letzteren bestehen kann, so dürften die Erscheinungen eines erschwerten Blutabflusses aus dem Schädel, soweit sie sich im gesteigerten Hirndrucke offenbaren, in solchem Falle nicht bloss auf den anwachsenden Abscess bezogen werden. Will man sie zur Diagnose des Abscesses verwerthen, so ist zuerst festzustellen, dass directe Anhaltspunkte für die Annahme einer Sinusthrombose fehlen.

Wenn wir aus den Fiebersymptomen so wenig für die Abscessdiagnose gewinnen, so müssen wir uns an die mit der Spannung des Abscessinhalts wachsenden Symptome des Hirndrucks halten. Die Unterscheidung zwischen Abscess und Geschwulst wird hier so ziemlich allein von der Krankheitsursache gegeben, d. h. von dem Bestehen der eitrigen Mittelohrentzündung. Wo diese zurücktritt, oder erst spät, im Verlaufe der schweren Hirnkrankheit erkannt wird, wie in Greenfield's Falle, ist ersichtlich, wie schwer die differentielle Diagnose werden kann. Dass nach gehöriger Entleerung und freiem Abflusse des Eiters aus dem Ohre und den Zellen des Warzenfortsatzes, neben den Druckerscheinungen noch Fieber vorhanden ist, das ist diejenige Combination von Symptomen, welche uns zur Diagnose des Abscesses im Temporallappen zu leiten vermag. In Barker's und Greenfield's Beobachtungen ist die Zunahme der Stauungspapille im Laufe der Zeit wohl die wichtigste diagnostische Erhebung gewesen. Dazu kommt weiter das Schwanken in der Intensität der Symptome, das besonders im Falle Greenfield's auffällig ist. Einmal ist der Patient vollständig unbesinnlich, beantwortet keine Frage und nimmt keine Nahrung zu sich, dann, und zwar schon Tags darauf, ist er wieder klar, isst und trinkt. Einmal sind die Pulsschläge erheblich verlangsamt und dann wieder 112 und mehr in der Minute.

Der epileptische, oder die epileptiformen Anfälle, welche bei Schilderung der anderen Abscesse des Grosshirns so oft im Beginne derselben erwähnt werden, scheinen denen des temporalen Lappens zu fehlen, oder nur ausnahmsweise vorzukommen. Für

sie ist gegenüber der stürmischen Entwicklung der Meningitis die langsame und allmähliche Entstehung das Charakteristische. Daher verrathen sie sich, wie im Falle von Hartmann und mir, oft erst durch ihre Terminalsymptome.

Nur in der Beobachtung von Schede-Truckenbrodt ist eines Symptomes Erwähnung geschehen, dem Wernicke als Herdsymptom bei den Erkrankungen des Schläfelappens eine gewisse Bedeutung vindicirt. Es ist das die eigenthümliche Sprachstörung, von der wir allerdings nur erfahren, dass der Patient „richtige Worte mit erdichteten“ vermischt. Soll das so viel heissen, als dass Patient sich beim Sprechen oft falscher Worte statt der beabsichtigten bedient habe, so hat dieser, als Leitungsaphasie gekennzeichnete Zustand eine Unterbrechung von Associationsbahnen zur Voraussetzung, die durch die Entwicklung eines destruirenden Vorganges im Schläfelappen, hier also einer eitrigen Einschmelzung bedingt sein können.

Der Sitz der Eiterung ist in dem mitgetheilten Falle bei Trepanationen vor, über und hinter dem Ohre getroffen worden. Als bester Ort zum Anlegen der Trepankrone, oder des zur Zeit bevorzugten Meissels, möchte ich eine Gegend etwas nach vorn und oben vom hinteren, unteren Scheitelbeinwinkel empfehlen. Man wird sie finden, wenn man vom unteren Rande der Orbita eine Linie zur Mitte des äusseren Gehörganges zieht und sie bis an's Hinterhaupt verlängert. Trägt man auf dieser Linie, in der Richtung nach hinten vom Meatus auditorius externus etwa 4 Cm. auf und geht von dem also gewonnenen Punkte 4—5 Cm. in einer Senkrechten aufwärts, so wird man, nach Ausmeisselung eines Schädelstückes an dieser Stelle die mittlere Temporalwindung erreichen, ohne dass man Gefahr läuft, einen der Hauptäste der Meningea media zu verletzen, eine Verletzung, welche bei der Trepanation nach vorn und oben vom äusseren Ohre kaum zu vermeiden wäre. Da der Abscess im Schläfelappen oft dicht über dem Tegmen tympani liegt, hat man auch, wie Barr erzählt, daran gedacht, von hier aus die Eiterhöhle zu öffnen. Ein amerikanischer Arzt, Sulphen, hat den Versuch gemacht vom äusseren Gehörgange durch das zerstörte Trommelfell in die Paukenhöhle einen gekrümmten Trocart zu führen und mit demselben ihr Dach zu durchstossen. Allein es entleerte sich kein Eiter,

obgleich man bei der Section den Abscess in der That an der vermutheten Stelle fand. Auch Mac Ewen hat sich, nach Barr's Auseinandersetzung, bemüht, den Abscess an seiner tiefsten Stelle zu öffnen und zu dem Zwecke nach Ausbohrung der Schuppe des Schläfenbeins 6 Cm. über dem Ohre, noch eine zweite Oeffnung tiefer, in einer Höhe mit dem Boden der mittleren Schädelgrube angelegt. Er versprach sich dabei von der bequemen Durchriese- lung der Abscesshöhle mit antiseptischen Flüssigkeiten einen besondern Vortheil. Den Bericht über seine Operation, die nach Barr keine glückliche gewesen ist, habe ich nicht gefunden. Ich halte das Durchspritzen durch eine Abscesshöhle für bedenklich und warne meinerseits davor. Unsere Aufgabe ist, dem Eiter freien und stetigen Abfluss zu verschaffen. Dazu dient die Drainage der Abscesshöhle und die Rube, die man ihr lässt. Mittelst des Einspritzens und Irrigirens können leicht Eiterpartikel, also phlogogene Substanzen aus dem Eiterherde in die ihm angrenzenden noch nicht eiternden, aber weichen Hirnpartien gepresst und geschleudert werden. Der Strahl von Carbol- oder Borsäure wird dadurch zum Mittel einer Propagation der Entzündung. Wie oft habe ich einfache Weichtheilschüsse, die sich selbst überlassen unter dem Schorfe gewiss geheilt wären, am 5. und 6. Tage lediglich dadurch sich entzünden sehen, dass sie Object der Thätigkeit eines mit dem Irrigator, oder der Spritze ausgerüsteten Arztes wurden. Ich habe in der modernen Otiatrik viel mehr und wichtiger spritzen sehen, als ich selbst an einer breit klaffenden Hautwunde zu verantworten im Stande wäre!

Nach den Eiterungen des Mittelohres kann sich, wie oben angeführt ist, der Abscess nicht bloss im Temporallappen des Grosshirns, sondern auch in der gleichseitigen Hemisphäre des Kleinhirns entwickeln. Schon gelegentlich der erst erwähnten Abscess hat auf die Eiteransammlung zwischen Dura und Felsenbein, grade über dem Tegmen tympani aufmerksam gemacht werden müssen. Noch häufiger scheint in Fällen von Kleinhirnabscessen der Eiter sich zunächst längs des Knochens in die hinteren Schädelgruben gezogen zu haben. So beschreibt unter Anderen Rothholz<sup>1)</sup> einen Kleinhirnabscess bei chronischer eitriger Mittelohrentzündung, wo eine zusammenhängende Kette von Eiterungen sich von der Pauken-

<sup>1)</sup> Rothholz, Zeitschrift für Ohrenheilkunde. 1885. Bd. 14. S. 184.

höhle aus längs des N. facialis in die hinteren Schädelgruben verfolgen liess und von hier aus, innerhalb der weichen Hirnhäute bis zum Kleinhirne und den Abscessen in demselben. Ja Barker empfiehlt in denjenigen Fällen, in welchen der Chirurg noch während der Operation Zweifel über den Sitz des gesuchten Abscesses hat, ob er im Temporallappen oder im Kleinhirn ihn finden soll, bei dem Schnitte, mit welchem der Knochen erreicht wird, das Foramen mastoideum an der Sutura mastoideo-occipitalis blosszulegen. Kommt neben der hier austretenden Vene ein Eitertröpfchen zum Vorscheine, oder liegt solches schon unter dem Perioste, so ist es wahrscheinlich, dass die Eiterung den Weg zu den hinteren Schädelgruben eingeschlagen hat und der Abscess im Kleinhirne liegt. Wir werden gleich unten auf die Verbreitungen dieser subotalen und subduralen Eiterungen in zwei Fällen einzugehen haben, sie sind oft recht schwer verständlich.

Mag sein, dass die Untersuchung der Aerzte in den meisten Fällen eine zu flüchtige gewesen ist und daher in den Symptomen und im Verlaufe wichtige diagnostische Anhaltspunkte übersah, Thatsache ist es, dass mehr als andere intracranielle Abscesse die des Kleinhirns im Leben unentdeckt geblieben sind. Häufige und starke Schwindelanfälle, neben Kopfschmerz, Benommenheit des Sensoriums und grosser Theilnahmlosigkeit sind Erscheinungen, die den Kleinhirnabscessen nicht fehlen dürften. Ich habe nur einmal einen Kleinhirnabscess zu behandeln gehabt, es war der schon früher erwähnte, welcher unter einer perforirenden Ostitis des Hinterhauptbeins lag. Gerade in ihm waren die Druckerscheinungen auffallend entwickelt. Leider sind mir im Laufe der Zeit, da ich den Patienten im Januar 1877 trepanirt habe, die näheren Notizen verloren gegangen, aber mir fiel eines besonders damals auf, dass die Symptome des Hirndruckes anfallsweise auftraten. Der Puls des Patienten ging, unter Schwinden der Besinnung, bis auf 40 und noch weniger Schläge zurück; die Athmung stockte und ging Stunden lang im Cheyne-Stokes'schen Typus vor sich. Auf einmal erholte sich der Kranke, erwachte aus dem Coma, kam zu sich und wurde besinnlich, um neuerdings in denselben Zustand zu verfallen, in dem er auch gestorben ist. Der Fall war weiter auch darin eigenthümlich, dass die Symptome der Gleichgewichtsstörung unverkennbar, wie bei Tumoren des Wurms

entwickelt waren. Patient schwankte im Gehen, selbst bei offenen Augen, sowie man die Augen zudeckte, brach er ohne Unterstützung sofort zusammen. Später, als er zu Bette lag, konnte er den Kopf nicht heben, ohne sofort zu würgen und zu erbrechen. Zu alle dem kam noch ein wüthender Kopfschmerz. Ich habe tief am Occiput über der Stelle der Ostitis die Trepanation ausgeführt und mit dem Explorationstrocart nach dem Abscesse gesucht, ohne ihn zu entdecken. Deswegen glaubte ich, es handle sich um einen tuberculösen Knoten. Allein als bald darauf der Kranke starb, lagen dicht neben einander zwei Wallnussgrosse Abscesse in der linken Kleinhirnhemisphäre, beide mit dickem grünlichem Eiter gefüllt und mit einer Abscessmembran umkleidet. Es können also auch Abscesse in den Hemisphären des Cerebellum den Wurm insultiren, denn nach Nothnagel's Zusammenstellungen muss man den taumelnden und schwankenden Gang derjenigen Patienten, die an einer Cerebellaraffection leiden, immer nur auf Destructionen im Wurm beziehen. Indessen auch dieses so wichtige Herdsymptom einer Affection des Kleinhirns berechtigt uns noch nicht zur Annahme eines Abscesses in demselben. Eine Eiteransammlung über dem Tentorium kann auf das unterliegende Kleinhirn wirken und dadurch die gleiche Störung auslösen. Das zeigt eine interessante Beobachtung von Ceci <sup>1)</sup>, die gleichzeitig den Gang der Eiterung vom Mittelohre zum Occipitallappen illustriert.

Die Beobachtung betrifft einen 39jährigen Arbeiter, der von früheren Krankheiten nur angab, dass er als Soldat an einem für syphilitisch gehaltenen Ausschlage und weiter an einem Anthrax und einer Lymphdrüsenentzündung gelitten habe. Das gegenwärtige Leiden habe seinen Anfang von einer Anschwellung in der Regio mastoidea sinistra vor 3 Jahren genommen. Die Beule sei aufgebrochen und habe viel Eiter entleert. Gleichzeitig stellte sich auf dem Ohre derselben Seite ein lästiges Sausen ein, das auch nach Rückbildung der Schwellung nicht aufhörte. Einige Zeit darauf Ausfluss einiger Tropfen Eiter aus dem Ohre. 3 Monate später eine neue Absonderung an derselben Stelle. Spaltung und Ausschabung des Warzenfortsatzes. Das Gehör hatte er während dessen fast ganz verloren. Es hinterblieb ein fistulöser Gang, der zu cariösem Knochen führte. 20 Monate später, nachdem Patient sein Gehör wiedererlangt und das störende Sausen aufgehört hatte, bildete sich in der Parieto-Occipitalgegend ein weiterer Abscess, der, eingeschnitten, fötiden Eiter entleerte. Auch hier hinterblieb eine wenig eiternde Fistel. In diesem Zustande blieb der Kranke fast ein Jahr. Als er dann einen Arzt con-

<sup>1)</sup> Ceci e Onetti, Ascesso intercranico, Craniotomia esplorativa, della Clinica chirurg. della Università di Genova. 1886.

sultirte, drang dieser durch die Fistel 1 Ctm. tief in verticaler Richtung, also in die Schädelhöhle ein.

Pat. leidet bei seiner Aufnahme in die Klinik am 13. Mai an Gehstörungen, welche zu schneller Ermüdung führen, zumal wenn er in der Dämmerung und im Dunkeln sich bewegen muss. Er schwankt dann wie ein Trunkener und muss sich an die Mauer stützen, um seinen Weg fortsetzen zu können. Zeitweise quält ihn linksseitiges Ohrensausen und ein in der Schläfengegend besonders intensiver Kopfschmerz. Diese Symptome nehmen an Intensität zu, wenn der Eiterausfluss aus dem Fistelgange stockt und mindern sich nach reichlicher Entleerung des Eiters. Einmal, nach einer grösseren Anstrengung, wurden die Schmerzen und Gehstörung besonders gross. Damals entleerten sich nach einer Sondirung grosse Quantitäten Eiter aus dem Fistelgange und trat längere Zeit während Besserung ein. Weiter klagte er über Schwindel, zumal wenn er sich aus gebückter Stellung aufrichtete. Kleine Gegenstände konnte er mit der linken Hand nicht sicher fassen. Ameisenkriechen in eben derselben linken Hand. In den letzten Tagen Schmerzen in den Beinen, rechts mehr als links, im Verlaufe des Ischiadicus ausstrahlend. Auch in den Ellbogengelenken Empfindlichkeit. Gefühl von Schwere in der linken Parietalgegend. Keine Lähmungen im Gesicht und den Muskeln der Augen. Linke Pupille etwas weiter als die rechte. Im Uebrigen keine Störungen, keine Schmerzpunkte am Rückgrate. Keine Sehnenreflexe am Knie und Fuss. Mit dem linken Ohre wird die Uhr auf 50 Ctm. mit dem rechten auf 200 Ctm. gehört. Geruch normal. Geschmack scheint auf der linken Seite der Zunge wenig sohart. Wenn Pat. gerade stehen soll, so schwankt er. Auf einem Beine kann er sich nur kurze Zeit halten, er würde umfallen, wenn man ihn nicht stützte. Beim Gehen setzt er die Beine sicher auf, stützt sich aber meist auf das rechte. Eine gerade Linie im Schreiten einzuhalten, vermag er nicht, er weicht nach links dabei ab. Wenn er sich umwendet, schwankt er und muss die Füsse weit auseinanderspreizen, um nicht umzufallen. Im Dunkeln nehmen diese Störungen sehr zu. Gefühl und Temperatursinn sind auf beiden Seiten gleich und normal. Da die Fistel ziemlich genau über dem unteren hinteren Parietalwinkel lag, führte sie entweder zur Insertion des Tentorium, oder streifte dessen obere Fläche und traf die dritte Occipitalwindung oder den darüber liegenden Sulcus. Die Diagnose nahm eine Beeinträchtigung des Kleinhirns durch Druck der Eiteransammlung auf dasselbe an.

Operation nach Abstumpfung der Empfindlichkeit durch Cocain. T-Schnitt. Ablösung des Periosts. Ausmeisselung des knöchernen Trajects und Herstellung einer trichterförmigen Oeffnung von 20 Mm. Durchmesser. Der Knochen war sclerosirt bis zur Dicke von mehr als 25 Mm. Augenscheinlich lag die weiter eingeführte Sonde auf dem Tentorium über dem Sinus transversus. Jetzt Anlegung einer grossen Trepankrone oberhalb der Oeffnung. Nach Entfernung der Scheibe Entleerung von ca. 60 Grm. widerlich stinkenden Eiters. Im Grunde der Oeffnung lagen mit Eiter bedeckte Hirnwindungen.

Fieberloser Verlauf. Täglicher Verbandwechsel mit Sublimatgaze. Nach wenigen Tagen hatte sich der Gang deutlich gebessert. Entwicklung guter Granulationen. Geringe Eiterung. Am 15. Juni folgte während des Ver-



bandes aus dem Grunde per Wunde eine starke Eiterenleerung. Erweiterung der Öffnung mit einem Laminariastifte. Am 20. Juni bei aufrechter strammer Stellung keine Schwankungen mehr. Sicheres Gehen, Umwenden ohne Schwierigkeit, Möglichkeit auf einem Fusse fest zu stehen. Die Störung des Geschmacksinnes beseitigt. Sicheres Ergreifen der Gegenstände. Am 20. August eine nochmalige Untersuchung, welche die bleibende Besserung constatirt. Ein kleiner Fistelgang noch an der Trepanationsstelle.

Die Beschreibung von der Lage des Eiters, dicht über dem Sinus transversus, macht den Eindruck, als ob es sich um einen Abscess an der Wand der Vene selbst, vielleicht in Folge von Thrombose oder Phlebitis gehandelt habe. Das Fortkriechen der Eiterung längs thrombosirter Venen und die Bildung von Abscessen im Verlaufe derselben ist für eine langsam sich ausbreitende Phlebitis nichts Ungewöhnliches. Schwieriger dürfte der Weg zu erklären sein, welcher in einem von Oberstabsarzt Dr. Trautmann und mir beobachteten Falle zwischen dem kranken, rechten Ohre und dem links neben der Mittellinie unter dem Occipitale und der Dura gelegenen Abscesse bestand.

Der Freundlichkeit des bekannten Otologen verdanke ich die nachstehenden Aufzeichnungen.

Der 8jährige Knabe erkrankte am 17. Januar dieses Jahres an Schmerzen bei profuser Eiterung aus dem rechten Ohre. 14 Tage darauf Anschwellung am Hinterkopfe und unausgesetzt hohes Fieber, häufiges Erbrechen, lebhafte Kopfschmerzen. Zu beiden Seiten des Halses schon seit Jahren stark geschwollene Lymphdrüsen, von denen einige an der linken Seite schon durch frühere Operationen entfernt waren. Bei der Aufnahme in Dr. Trautmann's Klinik am 7. März a. c. war der Knabe zum Skelet abgemagert, anämisch und fieberte jeden Abend hoch. Puls frequent und aussetzend. Appetit kaum vorhanden. Von Zeit zu Zeit Erbrechen. Rechterseits waren in die erweichten Lymphdrüsen Schnitte vor und hinter dem Sternocleidomastoideus gemacht worden. Auffallend starke Füllung der Venen an der linken Schädel- und Gesichtsseite. Bei der Untersuchung der Ohren zeigten sich links gesunde Verhältnisse. Rechts Kopfknochenleitung erhalten, ebenso wird auch Flüstersprache gehört. Uebelriechende dünnflüssige Eiterung aus dem Gehörgange. Beim Einspritzen fließt das Wasser in den Rachen und Mund. Grosser Trommelfeldefect im vorderen Abschnitte, durch den die Luft leicht dringt. Am 22. März starker Schüttelfrost mit Temperaturerhöhung auf 39,7. Eröffnung des Warzenfortsatzes, wobei, wegen aussergewöhnlicher Kleinheit desselben, die Dura blossgelegt wird. Colossale venöse Blutung aus den Weichtheilen und Knochen. Im Antrum mastoideum Eiter. Die Abendtemperaturen liessen für wenige Tage nach, kehrten aber dann wieder. In die Öffnung am Warzenfortsatze kam eine Canüle. Jedesmal wenn diese herausgezogen wurde, floss noch recht viel Eiter nach, so dass das immer noch fortbestehende, bald

Abends, bald Morgens exacerbirende Fieber auf Eiterretention innerhalb des Felsenbeins bezogen wurde. Am 26. April wurde ein Abscess hinter dem oberen Drittel des Sternocleidomastoideus eröffnet, der mit der Wunde im Warzenfortsatz communicirte. Am 25. Mai wurde eine fluctuirende Stelle über dem Winkel der Lambdanaht am Occiput entdeckt und eröffnet. Der unter liegende Knochen war rau und cariös. In allen Wunden ausserordentlich schwammige, braunrothe und leicht blutende Granulationen. Am 29. Mai wurde ich hinzugezogen und kratzte zunächst sämmtliche Wunden aus, um sie weiter mit Jodoformgaze zu verbinden. Das Fieber liess indessen nicht nach. Ich nahm gerade wegen dieses Fiebers und weil eine Eiterrontention im Ohre durchaus nicht nachzuweisen war, an, dass unter der cariösen Stelle am Hinterhaupt ein Abscess liege. Selbst wenn die Caries am Occipitale keine tuberculöse sein sollte, wäre die Ausmeisselung der erkrankten Partie doch zu empfehlen gewesen. Eie Fieber, welches Abends bis nahe an 40 reichte, um Morgens zu normaler Temperatur wieder abzufallen, deutete, unter den vorliegenden Verhältnissen, fast mit Nothwendigkeit auf ein Eiterdepot, dem ein Abflusskanal oder eine Abflussoffnung fehlte. Ich meisselte daher ein etwa 4 Qu.-Ctm. grosses Knochenstück an der bezeichneten Stelle aus. Der innere Rand der Oeffnung entsprach der Mittellinie. Auch während dieser Operation blutete es aus allen kleinen und selbst kleinsten Gefässen, so dass das Umstechen und Unterbinden mich nicht wenig aufhielt. Die Dura pulsirte nicht. Es ist bekannt, welchen Werth man diesem Zeichen beimisst. Dazu kam ihr missfarbenes, wie gangränöses Aussehen. Ich spaltete sie längs des äusseren Randes der Knochenwunde, um den Sinus longitudinalis zu schonen. Sofort quoll reichlich Eiter aus. Die Sonde liess sich mehr als 3 Ctm. tief noch einführen, ebenso ein Drainrohr, welches liegen blieb. Die Operation hatte das Aufhören des Fiebers zur Folge. Als am 26. Juni — also 10 Tage später — durch die Knochenöffnung ein Wasserstrahl gespritzt wurde, kam das Wasser zu dem in den Hirnabscess am Occiput eingeführten Drainrohr heraus. Das Experiment liess sich mehrmals und auch an den darauf folgenden Tagen mit Erfolg wiederholen. Welchen Weg der Eiter vom Ohre genommen, um unter die Dura, an die entgegengesetzte Seite des Sinus longitudinalis zu gelangen, will ich nicht hier erörtern. Die colossale Erweiterung der Gesichts- und Kopfvenen auf der rechten Seite, der Seite des kranken Ohres, lässt ja wohl an eine Thrombose des Sinus denken. Allein für ihre Fortsetzung auf die Jugularis interna fehlte die Empfindlichkeit längs derselben, oder gar der harte, ihrem Verlaufe entsprechende Strang. Bei Annahme einer Sinusthrombose könnte man denken, dass längs der Vene die Erreger der Eiterung bis über die Vena magna Galeni hinaus und dann zu der Seite des Längsblutleiters gewandert seien, um hier den Abscess hervorzurufen. Ihr Weg müsste offen geblieben sein, denn so allein nur liesse sich verstehen, wie die in den rechten Processus mastoideus durch den Stempel der Spritze getriebene Flüssigkeit an der linken Seite der Hinterhauptschuppe und unterhalb der Dura zum Vorschein kam. Berücksichtigt man diese Communication nicht, so liegt allerdings nichts näher, als die Knochenaffection im Occipitale und im Temporale als zwei tuberculöse Ostitiden aufzufassen. Ich habe schon oben ein Beispiel

von einem oder vielmehr zwei Hirnabscessen unter einer perforirenden Schädel-tuberculose des Hinterhaupts angeführt und halte die Tuberculose des Felsenbeines für eine der Ursachen des chronischen Ohrenflusses. Jedenfalls litt der Knabe an einer Localtuberculose der Lymphdrüsen. Diese führte Anfang August in Stettin, wohin der am 20. Juli in voller Heilung entlassene kleine Patient zurückgekehrt war, zu einer Extirpation des linksseitigen Drüsenpackets. Mitte September theilte mir College Schmid mit, dass der Patient wohl und kräftig wäre, allein die Wunde am Hinterhaupte sich noch nicht vollständig geschlossen habe. Wiederholentlich hatte er die schwammigen, üppig herauswuchernden Granulationen zu beseitigen gehabt. Die Eiterung aus dem Mittelohre hat ganz aufgehört, die Canüle, die lange im Proc. mastoideus gelegen, ist, wie es scheint, ohne Nachtheil schon seit längerer Zeit fortgelassen worden.

Angesichts einer so stattlichen Reihe von glücklich gefundenen und erfolgreich eröffneten Hirnabscessen, werden wir die Schwierigkeiten in der Diagnose dieser Krankheit nicht mehr für unüberwindliche halten. Damit soll freilich nicht behauptet sein, dass wir jeden Hirnabscess erkennen müssten, nur dass ihrer mehr als jetzt erkannt werden könnten und sollten. Die Operation möchte ich lediglich nur auf diese, der Diagnose zugänglichen Fälle beschränkt wissen, d. h. auf die Fälle, in denen all' Das zutrifft, was für eine Diagnose tief lagernder Hirnabscesse maassgebend ist, und was aufzuzählen und zu schildern ich auf den voranstehenden Seiten versucht habe. Mit anderen Worten ich rathe, die Operation nur in den sogenannten typischen Fällen vorzunehmen und vor allen Dingen nur dann, wenn die oft erwähnten ätiologischen Momente stimmen. Wie wichtig gerade dieser Umstand ist, das habe ich selbst erfahren.

Ein College, dessen Kenntnisse und Erfahrungen auf dem Gebiete der Hirnkrankheiten die meinigen weit überragen, Professor Wernicke, forderte mich zur Operation bei einer Patientin von 45 Jahren auf, welche seiner Ansicht nach mit der grössten Wahrscheinlichkeit an einem Hirnabscesse litt. Leider besitze ich nicht mehr die interessante Krankengeschichte. Nur so viel steht fest, dass vor Monaten die Frau eine fieberhafte Krankheit mit schweren Gehirnerscheinungen, wie Kopfschmerz, Schwindel, Delirien und Jactationen durchgemacht hatte, eine Krankheit, die, bei Abwesenheit von Störungen am Darne, von ihrem Hausarzte ausdrücklich für eine nicht typhöse erklärt worden war. Dann war sie gesund geworden und längere Zeit auch geblieben, bis sich unter anhaltenden und lebhaften Kopfschmerzen eine deutlich und

sicher zu constatirende Hemioptie einstellte, der später immer schwerer werdende Drückerscheinungen folgten. Die Hauptstütze der Diagnose war die frühere Krankheit, die wegen des Fiebers und der Hirnerscheinungen gar wohl für das acute und Initialstadium eines Hirnabscesses gehalten werden konnte. Trotzdem vermochte ich mich zur Annahme eines Hirnabscesses und folglich auch zur Operation nicht zu entschliessen. Mir fehlte die bestimmte Aetiologie, vielmehr liess sich feststellen, dass die Patientin weder an einer Wunde, noch einem Geschwüre des Kopfes, weder an den Ohren noch an der Pleura und den Lungen gelitten hatte. Wenige Tage später starb sie. In dem, im Sectionssaale meiner Klinik aufgenommenen Protocolle heisst es: An der Basis des Hirnes fällt eine graue Masse auf, die linkerseits an der Grenze zwischen Stirn- und Schläfelappen prominirt und bis fast an die Mittellinie reicht. Bei der Herausnahme des Hirns reisst die Spitze des Schläfelappens ab. Sie ist von Geschwulstmasse, die hier dem Knochen adhärirt, durchsetzt. Bei Betrachtung der Basis stellt sich heraus, dass die Geschwulstmasse in die schwammig durchlöcherichte Sella turcica und zwischen Felsenbeinpyramide und Keilbein, sowie in die Fissura orbitalis sup. eingedrungen ist. Die Eröffnung der Ventrikel zeigt den rechten Seitenventrikel stark erweitert und die Gegend zwischen Sehhügel und angrenzendem Marklager aufgetrieben. Ein Einschnitt daselbst trifft auf Geschwulstmasse, welche hier das Marklager, das sich an der Aussenseite des Sehhügels nach dem Hinterhauptlappen erstreckt, einnimmt. Von hier erstreckt sich die Hauptmasse des Tumors durch den Thalamus, die hintere Partie des Linsenkernes und das hintere Gebiet der inneren Kapsel. Ein Zug geht bis an die Spitze des Schläfelappens. Vom Sehhügel geht ausserdem ein Fortsatz der Geschwulst nach der Basis des linken Hirnschenkels. Der linke Tractus opt. ist nicht herauszupräpariren und der linke Oculomotorius anscheinend in der Geschwulstmasse untergegangen. Der Tumor wird bei mikroskopischer Untersuchung als ein infiltrirtes Sarcom mit eingestreuten Erweichungscysten recognoscirt.

Ich habe deswegen so ausführlich den Inhalt des Protocolls wiedergegeben, weil ich im Capitel von der operativen Behandlung der Hirngeschwülste wiederholentlich die Unmöglichkeit der Operation infiltrirter Hirngeschwülste betonen werde. Nicht nur,

dass sie überhaupt scharfer Grenzen ermangeln, sondern auch dass sie Fortsätze und Ausläufer, wie in diesem Falle, regellos hierhin und dorthin senden, macht ihre Entfernung unausführbar.

Es kommt nicht darauf an, unter jeder Bedingung jeden Abscess in den Hemisphären des Gross- oder Kleinhirns zu finden, sondern nur darauf, denjenigen, welchen zu erkennen uns die klinische Erfahrung der Zeit gestattet, nicht uneröffnet zu lassen. Schon in älterer Zeit ist der traumatische Hirnabscess mit mehr oder weniger Wahrscheinlichkeit vermuthet, allein deswegen nicht gefunden worden, weil der Operateur bloss die Dura spaltete, tiefer in's Hirn einzudringen aber nicht wagte. Quesnay und Lapeyronie hatten in solchen Fällen den Wunsch, mittelst einer Probepunction weiter noch nach dem Eiter zu suchen, allein sie konnten die Vorurtheile ihrer Zeit bezüglich der Unantastbarkeit des Seelenorgans nicht besiegen. Dupuytren ist der Erste gewesen, der sein Bistouri in das Hirn tauchte und dem Eiter dadurch Ausfluss schaffte. Allein sein Patient starb wenig Tage nach der Oncotomie und dies mag so lange die Chirurgen vom Gebrauche des Messers abgeschreckt haben, so sehr auch die Diagnose des grossen Meisters aller Orten bewundert und gepriesen worden ist. Bis in die neueste Zeit hat man versucht dem Einschnitte den Einstich mit einer Explorations- oder Aspirationsnadel vorzuziehen. Indessen ist das Verfahren, ganz abgesehen von den nicht zu unterschätzenden Nebenwirkungen einer energischen Ansaugung — nach Beck ist in Folge derselben einmal ein Bluterguss in den Seitenventrikel und die vierte Hirnkammer zu Stande gekommen — durchaus unzuverlässig und unsicher. Zahlreich sind die Fälle, in denen es den operirenden Aerzten so wie mir, in einer früher schon erwähnten Beobachtung gegangen ist. Die Stiche verfehlten den Abscess, der bei der Section hart neben der blossgelegten Rinde des Hirns gefunden wurde (cf. auch Kappeler, Correspondenzblatt der Schweizer Aerzte 1876 S. 106 und Schönborn, Deutsche Zeitschrift für Chirurgie 1880 Bd. 13 S. 381).

Es ist an der Zeit die Explorativnadel mit dem Messer zu vertauschen. Je zuversichtlicher die Diagnose, desto ungefährlicher ist auch das Mittel. Durch zweierlei Erfahrungen sind wir heute in Bezug auf das Antasten von Hirnsubstanz we-

niger bedenklich geworden, als noch Astley Cooper war, welcher seiner Scheu, selbst vor der Extraction locker in der Hirnrinde steckender Knochensplitter Ausdruck gegeben hat. Einmal sind wir gewöhnt worden, im Interesse einer besseren, primären Wunddesinfection, die Bröckel von Hirnsubstanz aus der Tiefe complicirter Schädelfracturen fortzuschaffen und dabei die Quetschwunde der Rinde ordentlich zu glätten. Je genauer und sorgfältiger wir dabei verfahren, desto bessere Heilungen nicht nur, sondern auch functionelle Resultate erzielen wir. Weiter hat uns die Physiologie insbesondere die der Hirnrinde mit der Ausdehnung bekannt gemacht, welche im Baue und der Einrichtung des Gehirns das Princip der stellvertretenden Function besitzt, und dass jede sensorische und motorische Provinz des Körpers eine mehrfache Vertretung in seinem Centralorgane hat. Hunderte von Thierexperimenten an der Hirnrinde lehren, wie der Ausfall, welcher einer Aufhebung von Verbindungen der Elementartheile folgt, durch das Eintreten anderer Elemente ausgeglichen und ersetzt wird. Das zweite Moment, welches den Schnitt in's Hirn rechtfertigt, ist ganz und gar den letzterwähnten Versuchen entnommen. Von all' den Aufschlüssen, welche die Operationen am Hirn der Hunde und Affen uns gegeben haben, ist für unseren Zweck besonders wichtig die relative Indifferenz eines tief in die Markmasse der Hemisphären geführten Schnittes. Er geht, anders als die Versuche der Umschneidung einer Rindenportion, oder der Exstirpation eines Abschnittes der Oberfläche, symptomlos vorüber.

Ausser der Durchtrennung von zahlreichen Fasciszügen hat man beim Schnitte in's Hirn auch noch die Blutung gefürchtet. Mit dem Blutergusse aus einem Hirngefässe verband man die Vorstellung von der Bildung eines grossen, hämorrhagischen, sogenannten apoplectischen Herdes inmitten des Organes. Aber die von diesem verursachten Unterwühlungen und Zertrümmerungen von Hirnsubstanz sind beim Schnitte schon deswegen unwahrscheinlich, weil durch die offene Wunde das Blut seinen Weg einfach nach aussen nehmen wird. Der Haupttheil der Blutung stammt bei dem empfohlenen Eingriffe, wenn er nicht tiefer als 4—5 Cm. eindringt und vor dem Dache der Seitenventrikel anhält, aus der Durchtrennung der Piagefässe, nicht aus der Hirnsubstanz selbst. Endlich besitzen wir in der provisorischen und temporären Jodoform-

tamponnade, von welcher ich bei blutenden Hirnverletzungen in der Behandlung complicirter Fracturen den ausgiebigsten Gebrauch mache<sup>1)</sup> ein ganz vortreffliches Mittel einer definitiven Blutstillung.

Die Technik der Eröffnung eines Hirnabscesses wird uns heut zu Tage nicht mehr von der Operation abschrecken. Die Diagnose allein ist es, von der wir Alles d. h. den Fortschritt in der Behandlung und Heilung zu erwarten haben. Bis zu einer gewissen Höhe der Wahrscheinlichkeit muss diese gebracht sein, ehe die chirurgische Action in ihre Rechte tritt. Das ist nothwendig, damit unser Eingriff nicht dem Tasten eines Blinden gleicht. Gründet aber die Diagnose sich auf diejenigen Ermittlungen, welche wir als die Angelpunkte derselben bezeichnet haben, so wird auch im Falle blosser Wahrscheinlichkeit die Operation gewagt werden dürfen. Es giebt am Ende hier wie überall einen Punkt, an welchem die diagnostische Erwägung aufzuhören und die Handlung des Arztes einzutreten hat. Als einen Vortheil unserer vorgeschrittenen Kunst betrachten wir es gerade in diesen Fällen, dass wir so viel mehr als früher leisten können. Wir sind nicht an den Durchmesser der Trepankrone früherer Zeiten gebunden. Mit dem Meissel eröffnen wir den Schädel so weit und breit, als wir zu unserer Orientirung bedürfen und mit der breiten Messerklinge vertauschen wir die enge Stichöffnung der Nadel und des Trocarts. Sollten wir uns dennoch geirrt haben, so sind wir im Stande die Gefahren unseres Eingriffes zu beherrschen und meist auch glücklich vorüberzuführen. Ich kann mich nicht zu dem Standpunkte bekennen, dass die Eröffnung der Höhle der Dura und des Peritoneum zwei durchaus irrelevante Eingriffe sind. So lange wir für unser Operiren und Verbinden nicht an eine absolute Unfehlbarkeit glauben, werden wir zugeben müssen, dass in unserem antiseptischen Verfahren Fehler gemacht werden können und oft gerade dort gemacht worden sind, wo wir unserer Sache besonders sicher zu sein vermeinten. Das grosse Material der Weltstadt, an dem wir arbeiten, mag mehr als Andere uns gerade zu strenger Zucht und heilsamer Selbstbeherrschung mahnen. Ich kann die exploratorische Trepanation und Hirnincision nur dort für berech-

---

<sup>1)</sup> Bramann, von Langenbeck's Archiv. Bd. XXXVI. S. 72.

tigt halten, wo Das, was unsere Untersuchung bereits ermittelt und sichergestellt hat, sie gebieterisch fordert.

Durch die anatomische Untersuchung in Gussenbauer's (S. 786) und meinem (S. 789) Falle ist die Heilung eines ausreichend eröffneten Hirnabscesses in ihrem späteren und früheren Stadium erwiesen worden. An diesem Resultate vermag die Entwicklung consecutiver Störungen und Nachkrankheiten nichts zu ändern. Es können selbstverständlich dort, wo während der Eiterung Nervenbahnen zerstört und Leitungen unterbrochen sind, secundäre Degenerationen bestimmter, von ihren Centren getrennter Faserzüge folgen, ebenso die weit über den Sitz der Narbe ausstrahlenden diffusen, bindegewebigen Degenerationen des Gehirns. Das ist nach jeder Narbe im Hirne möglich, aber nicht nothwendig. Im Gegentheile sind grosse und ausgedehnte Narben im Hirne oft schon als unvermutheter Sectionsbefund in den Leichen von Menschen gefunden worden, die sich ein langes Leben hindurch des besten geistigen und körperlichen Wohlseins erfreuten.

Die Krankheit, welche am ehesten in Folge einer Hirnnarbe, wie sie ein ausgeheilter Abscess allerdings zurücklassen muss, entstehen kann, ist die Epilepsie. In der That hat sie im Falle von Gussenbauer zum Tode geführt, während sie in dem von Fenger der Besserung, oder gar dem Erlöschen zuzugehen scheint.

---

## 2. Die Geschwülste des Gehirns.

Wenn ich mich nur nach den Eindrücken der Consultationen und Discussionen in medicinischen Gesellschaften und Kreisen richten darf, will es mich dünken, als ob die Frage nach der operativen Behandlung von Hirntumoren häufiger aufgeworfen sei, als die nach der Eröffnung von Hirnabscessen. Und doch glaube ich, dass die Chirurgie der Hirngeschwülste weniger Aussicht auf Erfolg und deswegen eine schlechtere Zukunft hat, als die der endocraniellen Eiterungen.

Es kann nicht meine Absicht sein, hier die Lehre von der Diagnose der Hirngeschwülste zu erläutern. Sie hat in Wernicke's vortrefflichem Lehrbuche der Gehirnkrankheiten eine ausgezeichnete Darstellung gefunden. Nur die hohen Anforderungen, welche der Chirurg an die Diagnose stellen



muss, habe ich zu begründen. Wer eine Hirngeschwulst operiren soll, braucht mehr als den Sitz des Gewächses zu kennen, er muss auch wissen, ob der Tumor überhaupt ausschälbar ist. Bekanntlich kommen die Geschwülste des Hirns in zwei Formen vor: 1. als abgegrenzte und sogar von einer eigenen bindegewebigen Kapsel eingehüllte, und 2. als infiltrirte, ohne erkennbare Grenze in die gesunde Hirnsubstanz übergehende. In der Regel ist rings um die letzteren, noch in ziemlich weitem Gürtel, das Hirn im Zustande rother und weisser Erweichung. Die der ersten Gruppe verdrängen das Hirngewebe, die der letzteren zerstören es und setzen sich an die Stelle des Zerstörten. Die ersteren kann man ausschälen, sei es mit stumpfen, sei es mit scharfen Instrumenten; die letzteren nicht. Um sie herauszuheben und zu extirpiren, müsste man, ähnlich wie bei der Operation von Carcinomen des Gesichtes und der Brust, seinen Schnitt weit im Gesunden führen, also ganze Abschnitte des Organes fortschaffen. Solch' eine Absetzung eines Hirntheiles ist eigentlich nur an zwei Stellen ausführbar, an der Extremitas frontalis und occipitalis. An allen anderen Stellen müssten es nur sehr kleine, infiltrirte Tumoren sein, die wir in dieser Weise auszulösen im Stande wären.

Die vom Knochen, also vom Schädeldache ausgehenden Geschwülste will ich nur vorübergehend hier erwähnen. Die umfangreichen und doch glücklichen Operationen, die man ihretwegen am Schädel ausgeführt hat, sind der Ausgangspunkt jener Bestrebungen geworden, die durch eine grössere Lücke im Schädeldache sich den Weg in's Innere der von ihm bedeckten Höhle bahnen wollten. Es ist durch hinlänglich viele Beispiele erhärtet worden, dass ein grosser Theil des Schädeldachgewölbes fortgebrochen und fortgenommen werden kann, ohne das Leben und die Functionen des Hirnes zu schädigen. Am häufigsten mögen bis jetzt Carcinome der Stirnhaut zur Fortnahme grösserer Stücke des Stirnbeins Veranlassung gegeben haben. Ich selbst habe in acht oder zehn Fällen in dieser Weise glücklich operirt. In einem meiner Fälle<sup>1)</sup> wurde wohl der dritte Theil des Stirnbeins entfernt und der grosse Haut- und Knochendefect durch eine sofort folgende plastische Operation ersetzt und geschlossen, ein Verfahren, welches

---

<sup>1)</sup> Urlichs, Münchener ärztliches Intelligenzblatt. 1880. S. 155.

ich seitdem in allen analogen Fällen stets mit dem besten Erfolge angewandt habe. Der erwähnte Würzburger Patient ist drei Jahre nach der Operation noch untersucht und nicht nur recidivfrei, sondern auch sonst völlig gesund befunden worden. Sein Defect der knöchernen Schädeldache störte ihn in keiner Beziehung. Wichtig und zum Theil auch noch grossartiger sind die Fälle, welche Heineke<sup>1)</sup> gesammelt und jüngst Gussenbauer<sup>2)</sup> durch eine interessante Beobachtung ergänzt hat. Im v. Langenbeck'schen Falle<sup>3)</sup> handelte es sich um ein faustgrosses, unregelmässiges Sarcom des Scheitels, nach dessen Exstirpation eine Schädellücke von 8 Ctm. im Durchmesser zurückblieb. Die Heilung erfolgte ohne Zwischenfälle. Grösser noch waren die Defecte in Mac Ewen's<sup>4)</sup> und Gussenbauer's Fällen. In letzterem wurde die ganze rechte Hälfte des Stirnbeins mit dem Margo supraorbitalis und ein kleineres Stück vom grossen Keilbeinflügel und der Schläfeschuppe abgetragen. Die Heilung folgte ohne Temperatursteigerung und ohne Hirnerscheinungen, und nach zwei Jahren noch war der Mann vollkommen gesund und kräftig. Die zurückgebliebene Grube der rechten Stirnseite hatte theilweise sogar einen knöchernen, durch Knochenneubildung gelieferten Grund. Die Operationen unserer Stirnkrebse nöthigten v. Langenbeck wie mich zur Abtragung grosser Durastücke, und Küster<sup>5)</sup> musste gelegentlich der Operation eines Sarcomrecidivs ausser der Dura auch noch einen Theil des vorher unterbundenen Sinus falciformis superior mitnehmen.

War hiermit der Beweis geliefert, dass folgenlos grosse Stücke des knöchernen Schädeldaches entfernt werden können, so lag es allerdings nahe, die Frage aufzuwerfen, ob nicht dieselbe umfangreiche Resection des Schädeldaches uns die Möglichkeit zur Exstirpation nicht nur einer Knochen- und Dura-, sondern auch einer Hirngeschwulst verschaffen würde? Vorher müssen wir freilich wissen, welche Hirngeschwülste einer opera-

<sup>1)</sup> Heineke, Die chirurgischen Krankheiten des Kopfes. 1882. S. 199.

<sup>2)</sup> Gussenbauer, Zur Kenntniss und Exstirpation der myelogenen Schädelgeschwülste. Prager Zeitschrift für Heilkunde. 1884. S. 139.

<sup>3)</sup> von Langenbeck, Verhandl. der Deutschen Gesellsch. für Chirurgie. 1881. S. 18.

<sup>4)</sup> Mac Ewen, Tumour of dura mater. Removal of tumour from dura mater and orbital cavity. Recovery. Lancet. 1881. Vol. II. p. 581.

<sup>5)</sup> Küster, Berliner klin. Wochenschrift. 1881. No. 46.

tiven Behandlung überhaupt zugänglich sind und wie wir diese erkennen? Zur Beantwortung der ersten dieser Fragen hat Hale White<sup>1)</sup> einen wichtigen Beitrag geliefert; indem er 100 Hirntumoren, die im Leichenhause des Guy's Hospital während der Jahre 1872—84 zur Section gekommen waren, in Bezug auf die Möglichkeit ihrer operativen Beseitigung prüfte. Es fällt in seinen Ermittlungen zunächst die relative Frequenz der Hirntumoren auf, denn auf 59 Sectionen kam je eine Hirngeschwulst. Von den 100 Tumoren sind bezeichnet als tuberculöse Geschwülste 45, als Gliome 24, Sarcome 10, Gliosarcome 2, Carcinome 5, Cysten 4, Lymphome 1, Myxome 1, Gummata 5 und unbestimmte Geschwülste 3.

Aus dem Gebiete der operativen Geschwülste möchte ich die Gummata ganz und die Tuberkelconglomerate so gut wie ganz ausscheiden. Die Hirnsyphilis ist, wie die tägliche Erfahrung lehrt, einer specifischen, inneren Behandlung zugänglich, einer Behandlung, die immer auf's Neue ihre Triumphe feiert. Die Hirntuberculose liegt prognostisch allerdings recht schlecht, allein ich glaube nicht, dass die chirurgische Therapie hierin etwas ändern wird. Den Hauptgrund ihrer Misserfolge habe ich gelegentlich der Betrachtung der seltenen Fälle von tuberculösen Hirnabscessen schon bezeichnet. Es ist bei der Art der Einlagerung der käsigen Massen in das weiche Hirngewebe nicht möglich, sie mit der Exactheit und Vollständigkeit durch den scharfen Löffel herauszubefördern, welche wir beim Auskratzen tuberculöser Haut- und Knochengeschwüre anwenden. Unser Operiren wird unvollkommen bleiben und das Recidiv daher schnell sich einstellen, wenn nicht die Operation gerade hier noch schlimmere Folgen nach sich zieht, nämlich die Begünstigung der Dissemination des Processes über die weichen Hirnhäute, die Entwicklung einer tuberculösen Meningitis. Gesetzt auch, dass, wie Virchow in seinem Geschwulstwerke, S. 665, sagt, gewisse vereinzelte Fälle grosser Hirntuberkel als primäre Hirntuberculose aufzufassen sind, so bleibt, gegenüber der grossen Zahl von primären Tuberculosen anderer Organe, doch die gleiche Hirntuberculose eine Ausnahme und Seltenheit. In den 45 Fällen von White waren ausnahmslos ausser

---

<sup>1)</sup> Hale White, Guy's Hosp. Rep. 1886. Vol. 43. p. 117.

dem Gehirne noch anderer Organe ergriffen, 5 Mal nur ein anderes Organ und 4 Mal zwei andere, sonst noch 3, 4, 5, 6 und 7 verschiedene Organe und Gewebe. Beschränkt man selbstverständlich die Operation einer Localtuberculose auf diejenigen Erkrankungen bei welchen die Infection noch keine allgemeine geworden ist also auf die, wo höchstens zwei oder drei Organe leiden, so würden von diesem Gesichtspunkte aus, 9 der 45 Fälle als operable bezeichnet werden dürfen. Von den betreffenden 9 war aber eine durch die Multiplicität der Herde im Hirn und der andere durch seinen Sitz in der Brücke dem Messer des Chirurgen entrückt mithin kämen weiter zur Sprache nur noch 7 Fälle. Doch auch von diesen fallen 4 fort, einer wegen gleichzeitiger tuberculöse Basalmeningitis und drei wegen diffuser Ausdehnung der tuberculösen Massen. Von den drei, die angreifbar, weil erreichbar waren, erfahren wir aus White's Tabelle Folgendes: Im ersten Falle handelt es sich um ein Tuberkelconglomerat an der Medianseite der linken Hemisphäre, ausserdem aber um eine Tuberculose des Peritoneums und der Tuba Fallop.; im zweiten um einen wallnussgrossen Knoten im Rolando'schen Centralspalt, aber um gleichzeitige Lungen- und Darmtuberculose; im dritten um einen Herd in der linken Hemisphäre des Kleinhirns neben Tuberculose der Mesenterialdrüsen. Angenommen, es offenbare sich uns auch einmal ein Hirntuberkel, dessen Sitz nahe der Oberfläche und dessen noch bescheidener Umfang eine Operation zulassen, wie in den eben angeführten drei Fällen, das ja denkbar gewesen wäre, so fielen auch von diesen, für eine Operation günstigen Geschwulstobjecten der Theil weg, welcher mit Lungen-, Darm- und Peritonealtuberculose vergesellschaftet ist. So kommt es, dass die Reductionen immer grösser werden und als Gegenstand unserer operativen Tragweite bloss einer der White'schen Fälle übrig bleibt, der dritte der letzterwähnten drei, in welchem wir zudem noch auf einen glücklichen Rückgang der gleichzeitigen Mesenterialdrüsenaffection rechnen müssten. In diesem Falle sass der Knoten in der linken Hemisphäre des Kleinhirns.

Ich glaube nicht, dass man unter einer anderen Bedingung zur Operation eines Hirntuberkels kommen wird, als unter der einen allgemeinen Geschwulstdiagnose, indem man einen Hirntumor überhaupt voraussetzt und nach Blosslegung des Operationsfeldes

ein Tuberkelkonglomerat oder verkästet Knochen enthält. Dann wird man selbstverständlich weiter gehen und den Krankheitsherd fortzunehmen suchen.

Es ist einer der zwei von Mac Ewen trepanirten Geschwulstfälle von den deutschen Referenten mehrfach als Operation bei Hirntuberculose in Anspruch genommen worden. Ich glaube mit Unrecht. Der Operateur spricht sich über seine anatomische Diagnose nicht aus. Die Fälle sind kurz folgende <sup>1)</sup>. Ein 36-jähriger Mann, der vor drei Monaten eine Treppe hinabgestürzt war, eine leichte Blutung aus dem Ohre gehabt und 12 Stunden bewusstlos gelegen hatte, fühlte wenige Wochen später Schwäche im linken Arm und Bein, die mit der Zeit zunahm und ihn veranlasste, ärztliche Hilfe aufzusuchen. Dazu traten unvollständige Lähmung des rechten Facialis, Zuckungen in den Muskeln der linksseitigen Extremitäten und stechende Schmerzen von der Schulter bis in die Finger derselben Seite. Mac Ewen nahm eine durch Bluterguss bewirkte meningitische und encephalitische Läsion der mittleren Partie des Gyrus centralis anterior dexter an. Trepanation über dem rechten Seitenwandbein. Die freigelegte Dura mater ist unregelmässig geröthet; nach ihrer Spaltung entleert sich reichlich eine klare Flüssigkeit; darauf sieht man, dass eine dicke, gelbliche, opake, membranartige Auflagerung sich längs der aufsteigenden Frontalwindung bis in den Sulcus Rolandi zieht. Diese „plastische, exsudatartige Masse“ wurde entfernt, desgleichen kleine hierbei spontan aus dem Gehirn tretende Blutklumpen. Das heraustrepanirte Knochenstück wird wieder eingefügt, die Wunde geschlossen. Nach 3 Tagen sind die Gefühlsstörungen in der linken Seite verschwunden, nach 8 Tagen ist die Wunde per primam verheilt, nach 6 Wochen die alte Kraft wiedergewonnen. Im zweiten Falle handelte es sich um eine 25-jährige Frau, die früher syphilitisch inficirt gewesen war. Ihre linke Seite war gelähmt, eine Lähmung, die sich allmählig, nachdem prickelnde Sensationen vorausgegangen waren, entwickelt hatte. Mac Ewen entfernte ein Qu.-Zoll grosses Knochenstück aus dem rechten Parietale, darauf Kreuzschnitt in die verdickte Dura. Unter ihr war die Oberfläche des Gehirns mit einer opaken, gelben, bröckligen Masse bedeckt, entsprechend dem mittleren und oberen Drittel der aufsteigenden Stirnwindung und des Sulcus centralis. Beim Einschnneiden in die obere Partie des Gyrus frontalis anterior, wo sich das Gefüge des Hirns resistenter anfühlte, entleert sich etwas trübe, bräunliche Flüssigkeit. Darauf Verschluss der Wunde nach Wiedereinpflanzung des in mehrere Stücke zertheilten Knochens. Schnelle Heilung. Am Ende der ersten Woche vermag Pat. ihre Finger und Zehen zu bewegen, nach zwei Monaten kann sie gut gehen. Im Laufe der Zeit gewinnt sie nahezu vollständig ihre frühere Kraft in den linken Extremitäten wieder. Nach 2 Jahren ist ihr Befinden völlig zufriedenstellend.

Für mich ist es kein Zweifel, dass diese „interessanten Beiträge zur Hirnchirurgie“ — wie das chirurgische Centralblatt sagt — sich auf zwei sehr unnütze Trepanationen beziehen. An-

<sup>1)</sup> Mac Ewen, Lancet. 1885. Vol. I. p. 881 and 934.

statt mit der Trepanation hätte der Arzt seine Patienten mit Jodkalium und Schmierkur behandeln sollen.

Ungleich wichtiger ist die Trepanation geworden, durch welche Horsley einen verkästen Tuberkelknoten von der Oberfläche des Grosshirns eines 20jährigen Mannes entfernte. Auf diesen Fall will ich gleich ausführlicher eingehen. In jüngster Zeit hat indessen derselbe Operateur ein Tuberkelconglomerat des Kleinhirns herausgenommen, dessen Operation die Schwierigkeiten sattem kennzeichnet, welche gerade dieser Therapie des Hirntuberkels eigen sind. Ich setze diesen späteren Fall, den ich nur aus Horsley's 1887 publicirter Tabelle kenne, hier voran.

Der 18jährige Patient hatte an allmählig zunehmenden Kopfschmerzen, Erbrechen, Neuritis optica, wachsender Schwäche aller Gliedmassen, namentlich aber des linken Armes und Beines gelitten, auch seine Sphincteren waren afficirt; weiter wurde er von epileptischen Anfällen, mit Drehung des Kopfes und der Augen nach rechts ergriffen. In elendem Zustande hatte er ein Jahr lang zu Bette gelegen. Sein Geisteszustand war aber dabei gut geblieben. Am 17. Decbr. Trepanation über der rechten Hemisphäre des Kleinhirns und Entfernung von tuberculösen Massen im Gewicht von 7 Drachmen. Lister'sches Verfahren mit Spray. Tod 19 Stunden nach der Operation. Der Operateur selbst hatte die Operation bloss als „dernier ressort“ angesehen. — Die Section deckte eine allgemeine Tuberculose der Eingeweide auf.

Es lässt sich nicht leugnen, dass wenn diese diagnosticirt worden wäre, die Operation hätte unterbleiben müssen. Jedenfalls bestätigt der Fall alle die Bedenken, die ich oben vorgebracht habe.

Anders verhält sich der zweite Fall von Horsley, zu dem ihm auf der Versammlung der Aerzte Englands 1886, ausser den Celebritäten seines Vaterlandes, auch Charcot u. A. mit vollem Rechte gratulirt haben.

Ein 20jähriger Mann, der von seinem 15. Jahre mehrfach an Pleuritiden gelitten hatte, erkrankte zuerst im Januar 1884 an klonischen Krämpfen im Daumen und Zeigefinger der linken Hand, wohl 2 Mal am Tage. Im März erfolgte der erste schwere Anfall mit Zubodenstürzen des Patienten, während die Krämpfe vom rechten Arme sich weiter ausbreiteten. Ein zweiter solcher Anfall wiederholte sich erst im Januar 1885. Dann wieder nur leichtere Zuckungen bis zum August 1885, wo eine Serie schwerer Anfälle 1—2 Mal wöchentlich sich einstellten und bis December 1885 dauerten. Der Charakter der Anfälle war immer derselbe. Sie begannen mit klonischen Zuckungen im linken Daumen und Zeigefinger, dann folgten die das Handgelenk bewegenden Muskeln, weiter Ellenbogen und Schulter, endlich Gesicht. Nun erst wurde Patient bewusstlos. Die Augen richteten sich nach links, dann traten weiter in die Reihe der Zuckungen die linke obere Extremität, die rechte obere und zuletzt auch die rechte untere. Nach dem Anfälle folgte eine Paralyse der linken Extremität. Bei der Untersuchung im April war die Kraft der linken

oberen Extremität bedeutend herabgesetzt, doch konnten alle Bewegungen ausgeführt werden. Der linke Daumen war meist starr und steif, wenn er sich nicht in klonischen Zuckungen befand. Pat. klagte über heftige, am Hinterhaupte beginnende und nach der rechten Parietalgegend hinüberziehende Kopfschmerzen. An der Eintrittsstelle der Nervi optici keine pathologischen Veränderungen. — Die Diagnose nahm ein reizendes Moment an, welches nahe der Grenze des unteren und mittleren Drittels der aufsteigenden Centralwindung, dem Sitze des Centrums für die Bewegungen der Finger, insbesondere der Opposition des Daumens zu suchen sei. Ueber die Natur der Störung wurde nichts festgestellt. — Ueber der bezeichneten Stelle setzte am 22. Juni 1886 Horsley eine breite Trepankrone an. Nach Abhebung der Dura kam ein Tumor zur Vorschein. Um diesen zu übersehen, wurde noch mehr Knochen, und zwar so weit als die Dura mit ihm intimer verwachsen war, entfernt. Der Tumor überragte die Oberfläche des Hirnes und schien nur einen halben Zoll breit zu sein. Horsley entfernte mit freien Schnitten in der gesunden Umgebung alles Kranke nebst einer angrenzenden blauröthlich verfärbten Zone grauer Substanz. Die Neubildung breitete sich weit unter dem Cortex aus. Der Operateur überzeugte sich davon, dass das Rindencentrum des Daumens sicher fortgenommen worden war. Zahlreiche Gefässe wurden unterbunden. Sofortiger Wundverschluss, Drainage, Listerverband.  $\frac{5}{6}$  der Wunde heilten per primam bis zum Schlusse der ersten Woche. Am unteren Rande des Hautlappens stiess sich ein Stückchen gangränös ab, sonst anstandslose Heilung. — Am Tage nach der Operation Paralyse der unteren Zweige des linken Facialis, weiter der linken oberen Extremität mit Einschluss der Schulter. Am 27. Juni wurde eine linksseitige Aufhebung des Gefühls für leichte Berührung, neben erhaltenem Schmerzgefühl und vollständigem Verlust des Muskelgefühles constatirt. Bis zum August erhielt indessen Patient alle diese Empfindungen, sowie die Bewegungen der Extremität wieder zurück, mit Ausnahme der Bewegungen der Finger, welche in Fortfall blieben. Die Geschwulst schloss in eine Hülle dichten Bindegewebes zwei Herde käsiger Massen ein.

In der Tabelle, welche Horsley über seine Operationen im April 1887 veröffentlicht hat, bemerkt er, dass später, im September, October und November, sich wieder Krampfanfälle einstellten, welche aber auf den linken Arm nebst Schulter beschränkt blieben.

Der Erfolg in dem zuletzt mitgetheilten Falle Horsley's ist ebenso interessant, wie die richtige Diagnose des Sitzes der Störung. Nur dürften die scharf begrenzten Tuberkelknoten der Hirnrinde zu den grössten Seltenheiten gehören. In der Sammlung des Vorstandes der Heilanstalt Schöneberg, Dr. Jastrowitz, habe ich einen solitären Tuberkelknoten an der Extremitas frontalis einer Grosshirnhemisphäre gesehen. Derselbe war zufällig bei der Section eines Geisteskranken entdeckt worden. Trifft man einen

solchen während einer Operation, bei welcher man nach einem andersartigen Tumor sucht, so wird man ihn ebenso wie diesen zu entfernen haben. Auf Horsley's Fall, der für die Behandlung der Epilepsie zweifellos von grösster Bedeutung ist, komme ich in dem bezüglichen Abschnitte dieser Arbeit noch zurück.

Fahren wir in der Analyse der White'schen Fälle fort, so müssen wir aus ihrer Reihe zunächst die Carcinome streichen, weil diese alle secundäre, metastatische Geschwülste gewesen sind. 36 Geschwülste sind als Gliome (24), Sarcome (10) und Gliosarcome (2) aufgeführt. Ich will sie zusammenfassen, weil in der Benennung gerade dieser Geschwülste viel Unsicherheit und viel Willkür herrscht. So ist z. B. unter den Gliomen eines der Dura mater angeführt, während nach Virchow's Darstellung dieser, von ihm zuerst beschriebenen Geschwulstform sie stets die Meningen unbetheilt lässt. Ebenso spricht gegen die Richtigkeit der Gliomdiagnosen der Umstand, dass auf 10 abgekapselte bloss 11 infiltrierte Geschwülste kommen. Die Gliome sind gewiss in mehr als  $\frac{9}{10}$  aller Fälle infiltrierte Geschwülste. Scheide ich von den 36 Geschwülsten unserer Betrachtung 15 diffuse und weit infiltrierte aus, so bleiben freilich 18 noch nach, allein von diesen waren entweder multipel und dann meist secundär, oder wegen ihres Sitzes an der Basis, am Knie des Corpus callosum, im Pons etc. unzugänglich wenigstens 14, so dass nur bei einem die Operation hätte in Frage kommen können. Von diesen 4 Gliomen oder Sarcomen sass das eine in der Mittellinie des Kleinhirns. Es wurde zufällig bei der Section eines an Pyämie Verstorbenen gefunden. Das zweite ging von der Dura mater aus und übte einen Druck auf das Kleinhirn, das dritte sass wallnussgross im Frontallappen und das vierte von viel beträchtlicher Grösse steckte im Occipitallappen. Zu diesen vier ihrer anatomischen Lage nach operablen Geschwülsten kommen noch zwei Geschwülste aus einer Gruppe, deren histologische Natur nicht näher bestimmt worden ist und zu denen White 3 Tumoren rechnen muss. Der eine von diesen drei war wegen seines Sitzes nicht erreichbar, die zwei anderen aber hätten aufgefunden werden können, weil der eine in der linken Hemisphäre des Kleinhirns lag, und der andere über der rechten Grosshirnhemisphäre an der Dura hing. Von 4 Cysten, wohl Hydatiden, waren zwei multipel und eine ein zufälliger Fund neben einem Nacken-



völlig isolirt im Kleingehirne lag. Ebenso hätte ein kleines und oberflächlich gelegenes Myxom leicht herausgeholt werden können.

Fasse ich zusammen, so hätten von den 100 White'schen Hirngeschwülsten 9 operirt werden können, nämlich 1 Tuberkelconglomerat, 4 Gliome und Sarcome, 2 nicht näher bestimmte Neubildungen, 1 Cyste und 1 Myxom.

Die 9 pCt. operabler Hirngeschwülste repräsentirten keine geringe Verhältnisszahl, wenn nicht an ihnen noch weitere Reductionen vorzunehmen wären. Nicht nur der anatomische Sitz und die Art der Begrenzung, sowie weiter die absolute Grösse der Geschwulst entscheiden über die Möglichkeit, oder Unmöglichkeit einer Operation, das thut in erster Stelle die Art ihrer klinischen Darstellungs- und Erscheinungsweise. Was hilft es, wenn der pathologische Anatom uns einen kleinen und gut isolirbaren Tumor im Frontallappen des Grosshirns, oder einer Hemisphäre des Kleinhirns zeigt, um an ihm die Möglichkeit einer operativen Entfernung zu demonstriren? Die betreffenden Tumoren machen bei dem beispielsweise angezogenen Sitze überhaupt gar keine Symptome, ihre Entdeckung an der Leiche ist ein ganz gelegentlicher, durch nichts früher verrathener Fund. Notorisch sassen aber von den 9 operablen Geschwülsten der White'schen Tabelle nicht weniger als 5 in einer Kleinhirnhemisphäre, eine im Frontal- und eine im hinteren Ende des Occipitallappens. Ich darf wohl zwanglos annehmen, dass von diesen 7 keines durch besondere Symptome sich bemerkbar gemacht hat, von dem Myxome sagt aber White selbst, dass so leicht seine Entfernung, so unmöglich seine Diagnose gewesen wäre. Es machte eben auch keine Symptome.

Nun kommt es aber nicht bloss darauf an, dass ein Hirntumor überhaupt Störungen erzeugt, sondern dass er, um für operabel erklärt zu werden, ganz bestimmte, seinen Sitz uns anzeigende Krankheitserscheinungen auslöst. Eine endocranielle Geschwulst, die während des Lebens das Allgemeinbefinden ihres Trägers nicht gestört hat, existirt für den Kliniker nicht, gerade ebensowenig als für den Chirurgen die bloss aus ihren Allgemeinerscheinungen erkannte Geschwulst ein operatives Interesse hat. Es ist eine aner kennenswerthe Leistung der Neuropathologen, dass

sie aus den allgemeinen Hirnsymptomen, den Kopfschmerzen, dem Schwindel und Erbrechen, den Convulsionen, der Stauungspapille, dem ausserordentlichen Kräfteverfall, der Mattigkeit, dem quälenden Krankheitsgefühl ihrer Patienten sowie endlich der Beeinträchtigung des Sensoriums bis zur Somnolenz und Schlafsucht die Existenz einer intracraniellen Neubildung mit aller Sicherheit erschliessen, der Chirurg gewinnt aber dadurch noch kein Object für seine Thätigkeit. Bleibt uns der bestimmte Hinweis auf den Sitz der Geschwulst durch den Mangel directer Herdsymptome versagt, so kann nicht einmal von einer explorativen Trepanation die Rede sein.

Die Fortschritte, welche die Lehre von der Localisation der Hirnkrankheiten gemacht hat, setzt allerdings den Kliniker jetzt häufiger als früher in den Stand, bestimmte und sichere Angaben über den Sitz einer Hirngeschwulst zu machen. Deswegen und weil wir die Schädelkapsel mit verhältnissmässig nur geringer Gefahr zu eröffnen im Stande sind, ist die Frage nach der Behandlung der Hirngeschwülste von dem inneren Kliniker in die Hand des Chirurgen gelegt worden.

Lässt es sich feststellen, dass die Geschwulst im Mantel des Hirns, oder wenigstens nahe unter demselben liegt, so brauchen wir, um die Operation für ausführbar zu erklären, doch noch die Kenntniss zweier Eigenschaften der Neubildung. Sie darf einmal, wie schon erwähnt ist, nicht diffus in einer Zone rother und rothgelber Erweichung verschwimmen und sie darf auch nicht zu gross und ausgedehnt sein. Im ersten Falle sind wir ausser Stande die Grenzen des weichen Infiltrates zu umfassen und zu umschneiden. Es bilden diese Geschwülste nicht Das, was für eine Exstirpation nothwendig gefordert werden muss: eine in sich geschlossene, zum Wenigsten durch ihre Consistenz vom Hirn unterscheidbare Masse, vielmehr verbreiten sie sich verschieden weit nach verschiedenen Richtungen, durchwachsen das Hirn in oft wunderlichen Ausläufern und ziehen sich in Strängen oder Bündeln längs den tieferen Spalten und Einschnitten hin. Ich brauche in dieser Beziehung nur auf den S. 809 beschriebenen Sectionsbefund zu verweisen. Im letzten Falle, dem einer sehr grossen Geschwulst, wird ein günstiges Operationsresultat durch das schnell sich entwickelnde Hirnödem so gut wie immer

vereitelt und ausgeschlossen werden. Für die Diagnose, ob infiltrirt, oder abgegrenzt, besitzen wir ebensowenig feste Anhaltspunkte, als für die Grösse des vermutheten oder sicher erkannten Tumors. Nur im Allgemeinen kann man sagen, dass wo neben wenigen, mässigen und spät eintretenden Herdsymptomen, deutliche und schnell entwickelte Drucksymptome sich finden, die Wahrscheinlichkeit für einen infiltrirten Tumor spricht. Hinsichtlich der Grösse fehlt uns oft jeder Hinweis. Am ehesten können wir diese dort noch richtig schätzen, wo vom Knochen der Tumor in's Gehirn wuchs. Diese Tumoren pflegen nämlich, selbst wenn sie über der motorischen Region sitzen, weit in die Schädelhöhle hineinzudringen, ehe sie die Hirnrinde schädigen. Beobachten wir nun, dass zu einer vom Schädeldache ausgegangenen Geschwulst Aphasie, Facialisparalyse, Hemiplegie oder Hemianopsie tritt, so dürfen wir getrost annehmen, dass der in die Schädelhöhle ragende Antheil der Geschwulst schon ganz bedeutende Dimensionen angenommen hat.

Nicht zu unterschätzen aber ist die Gefahr, welche aus der Operation eines grossen und umfangreichen, wenn auch gut eingekapselten Hirntumors entspringt. Sie ist einmal durch die Blutung und dann durch das Hirnoedem gegeben, welches letzteres mit dem Wegbrechen grosser Schädelabschnitte und den Maassnahmen zur Stillung der Blutungen, namentlich der Sinusblutungen untrennbar verbunden ist.

Zur Illustration dieser Gefahren lasse ich hier zwei Krankengeschichten folgen. Die erste habe ich einem Artikel von Bird-sall <sup>1)</sup>, die zweite meiner eigenen Erfahrung entnommen.

Ein 42jähriger polnischer Jude war bis zum August 1885 vollständig gesund gewesen. Frühere Syphilis oder eine Kopfverletzung stellte er in Abrede. Um diese Zeit bemerkte er nach einem Seebade Schwanken im Gehen, Erbrechen, Doppelsehen und Vertaubungen im rechten Beine sowie der rechten Hand und Schulter. Die Diplopie war vorübergehend. Häufiges aber nicht starkes Kopfweh. Schwindel. Pat. greift beim Versuche, Gegenstände zu fassen und aufzuheben, sehr oft fehl. Am 7. October constatirte Seguin zuerst die Hemianopsie. Die Augenmuskeln normal. Beide Pupillen activ, die linke etwas weiter als die rechte. Links verticale Hemianopsie. Keine Lähmung des Gesichts, der Zunge oder Extremitäten. Patellarreflexe normal. Gang entschieden schwankend mit ausgesprochener Neigung des Pat. nach rechts sich

---

<sup>1)</sup> Birdsall, Medical News. 1887. April 16.

zu wenden. Am 7. November die ersten Spuren einer Neuroretinitis. Die Recti externi beiderseits paretisch, daher wieder Diplopie, die später verschwand. Schläfrigkeit und Schwierigkeit sich vom Stuhle zu erheben. Die Diagnose nahm einen Tumor an, der am Cuneus entstanden und sich bis zum Tentorium ausgebreitet hatte. Pat. erhielt Jodkali. Vom Januar bis Juli 86 war die Diplopie verschwunden. Der Gang wurde nicht schlechter, obgleich der Kranke zwei Mal auf der Strasse nicht vom Fleck konnte. Er schwankte jetzt mehr nach links hinüber. Vom Juli bis September war Pat. in Californien. Nach seiner Rückkehr nahmen alle Störungen zu. Im October 86 wurde die wohl entwickelte linke Hemianopsie abermals von Birdsall festgestellt, ferner doppelseitige, aber links stärker entwickelte Neuritis optica. Die linke Pupille etwas weiter als die rechte. Keine Diplopie. Gehör, Geruch, Sprache normal, keine Anästhesie und keine Analgesie. Keine Paralyse in den Muskeln des Gesichts und der Extremitäten. Die Bewegungen waren mehr schwerfällig als atactisch. Wenn Pat. bei geschlossenen Augen aufgefordert wurde, nach seiner Nase zu greifen, gelang das mitunter richtig, oft aber, namentlich mit der linken Hand, wich er weit vom Ziele ab. Sein Gang war langsam und unsicher. An Kraft fehlte es nicht. Es handelte sich bloss um eine Unfähigkeit, die Bewegungen zu controliren. Die Patellarreflexe waren deutlich und links wie rechts dieselben. Wegen der Störung des Gesichtssinnes stiess er häufig mit der linken Seite an und drehte den Kopf halb nach links. Die Störungen im Gehen nahmen in ungleichmässiger Weise zu. Zuweilen konnte er ziemlich gut stehen, sitzen und gehen, dann wieder fiel er nach vorn und rechts, selbst im Sitzen über und konnte die Füsse kaum vom Boden heben. An einigen Tagen war er stiller und matter, an anderen lebhaft und gesprächig. Sein Intellect war nicht gestört, seine Familie bemerkte keine Veränderung in seinem Character. Niemals Hallucinationen. Guter Schlaf. Seine Klagen und seine Verstimmungen bezogen sich wesentlich auf die unangenehmen Sensationen und Schwierigkeiten im Gebrauche der Glieder. In letzter Zeit nahmen die Erscheinungen des Hirndruckes bedeutend zu. Die Diagnose eines Tumor im Cuneus wurde wegen der Hemianopsie und die eines Druckes desselben durch das Tentorium auf das Kleinhirn wegen der Gleichgewichtsstörungen gemacht. Nach Einholen der Meinung erfahrener Specialärzte wurde die Operation am 9. März 1887 im New York Hospital vorgenommen. Bildung eines 3 Zoll langen und 3 Zoll breiten Lappens mit der Basis nach oben. Die abgestumpfte Spitze reichte nach abwärts bis in die Höhe der rechten Hälfte der Linea arcuata superior, während die Basis von der Seite des rechten Scheitelbeins bis etwas über die Mittellinie nach links sich zog. Zwei Trepankronen und Durchtrennung der verbindenden Brücke mit einer Knochenzange. Der Knochendefect reichte in der Mitte bis an den Winkel zwischen Sinus longitudinalis und transversus, und hatte eine Höhe von  $2\frac{3}{4}$  und eine Breite von  $2\frac{1}{4}$  Zoll. Die Dura pulsirte nicht und war von dunklerem Colorit als in der Norm. Der Schnitt, der sie durchtrennte, umkreiste sie am Knochenrande bis auf die innere Seite desselben, wo sie nicht versehrt und zurückgeschlagen wurde, um eine Verletzung

des Sinus zu vermeiden. Jetzt drängte sich sofort der Tumor in die Wunde. Er war an seiner rosarothern Farbe gleich kenntlich, bedeckt mit einer von grossen und weit verzweigten Venen durchzogenen Bindegewebshülle. Eine Lage Hirngewebe an der Aussenseite der Geschwulst wurde mit Raspatorium und Löffelstiel von ihr abgelöst. In derselben Richtung wurde die Ausschälung bis in eine Tiefe von einem Zoll fortgesetzt. In gleicher Weise fand die Lösung auch von den anderen Seiten statt. So gross auch die Oeffnung im Schädel war, sie genügte doch nicht, um über die Enden und an die Basis des Gewächses zu kommen. Es wurde deswegen der Tumor eingeschnitten und ein Theil seines weichen und körnigen wie fettigen Parenchyms entfernt. Jetzt erst war es möglich, den Zeigefinger zwischen Schädel und Tumor zu bringen und mit dessen Hülfe, allerdings nicht ohne Zerreißen der Geschwulst, sie auch aus der Tiefe herauszuschälen. So wurde zuerst die äussere und dann die innere Hälfte, letztere von der Falx herausgeholt. Die Inspection der Wunde ergab die vollständige Entfernung des Gewächses, das seinen Ansatz- und Ausgangspunkt offenbar am hinteren Rande der Falx gehabt hatte. Die lebhaft venöse Blutung suchte der Operateur durch Aufdrücken von Schwämmen zu stillen. Die Falx war nach links noch etwas vom Tumor überwuchert gewesen, das Tentorium tief herabgedrückt. Gewicht des Tumor 140 Grm. Durchmesser desselben  $3\frac{3}{4}$ ,  $2\frac{1}{4}$  und  $2\frac{1}{2}$  Zoll, grösste Circumferenz  $8\frac{1}{2}$ , kleinste 7 Zoll. Die spätere Untersuchung characterisirte ihn als Spindelzellensarcom. Nach Auseinanderziehen des Hirns mit Wundhaken wurden zwei noch blutende Stellen entdeckt, eine am Sinus longitudinalis und eine, augenscheinlich arterielle, von einem Endzweige der Art. cerebialis post. Der Operateur bemühte sich, die Blutung durch directe Compression mit Jodoformgaze zu stillen. Zu dem Zwecke wurde die ganze Wundhöhle mit einem Ballen derselben leicht gefüllt. Im Uebrigen schloss man zuerst die Dura dann die Haut durch Nähte soweit, dass nur zur unteren Wundöffnung die Enden der Gazestücke herausgingen. Ausserdem wurde noch ein Drainrohr unter den Schädel geschoben. Ueber das Ganze kam ein Torfmullverband, der mit Jodoform und Sublimat getränkt worden war.

Zum Schlusse der Operation war der Puls fast unfühlbar geworden, wohl durch den auf 12 Unzen zu schätzenden Blutverlust. Das beständige Sickersn des Blutes aus der Weichtheil- und Knochenwunde, welches trotz mehrfach applicirter Zangen recht lebhaft war, vermehrte den Blutverlust und erschwerte die Orientirung in der Tiefe nicht wenig.

Durch Einwickeln der Extremitäten. Erwärmung, tiefe Lage des Kopfes, subcutane Einspritzung von Alkohol und Reizmittel auf Haut und Mastdarm wurde die anfänglich grosse Schwäche bekämpft. Der Puls wurde voll und hob sich auf 132. Alle zwei Stunden wurde etwas Milch gereicht.

Einige Zeit darauf waren die Bandagen von Blut durchtränkt, während der Puls schwächer geworden war. Fünf Stunden nach der Operation war die Blutdurchtränkung noch bedeutender geworden. Pat. war bei Besinnung, der Puls aber sehr schwach und klein. Kochsalz-Infusionen nach Landerer mit Zuckerzusatz. Darnach wurde Pat. ruhiger und war im Stande, an ihn ge-

stellte Fragen zu beantworten, so dass sich das Fortbestehen der Hemianopsie constatiren liess. Der Fortbestand der Blutung nöthigte zur schnellen Entfernung des Verbandes. Das Blut rann continuirlich aus dem Drainrohre. Ein Fassen der Gefässe war nicht möglich, da während der Blosslegung der Trepanationsöffnung der Puls, welcher sich nach der Infusion gehoben hatte, ganz aufhörte. Es konnte daher nur noch mehr Jodoformgaze aufgepackt werden. Wiederholentlich noch wurde Kochsalzlösung infundirt, allein ohne Erfolg. 9 Stunden nach der Operation war Pat. todt. Die Section wurde nicht gestattet. Unter der Jodoformgaze lag ein mächtiges Coagulum.

Der Operateur macht sich selbst den Vorwurf, in der Blutstillung fehlerhaft vorgegangen zu sein. Grössere arterielle Gefässe rathe ich stets zu fassen und zu unterbinden, Ich würde niemals z. B. gestatten, die Blutung aus einer Art. thyreoidea durch die antiseptische Tamponnade zu stillen. Ich halte das für ebenso falsch, als nach einer Amputatio femoris nur die Hauptarterie zu unterbinden und die Blutungen aus der Profunda und den Perforantes durch eine kurze oder längere Zeit angebrachte Tamponnade zu bekämpfen, wie das leider auch empfohlen worden ist. Das Verfahren kann zunächst Erfolge haben, rächt sich aber später durch Nachblutungen, oder Ansammlungen in der Tiefe der Muskelinterstitien. In das Hirn können wir 2, auch 3 und 4 Ctm. tief einschneiden, ohne dass Arterien spritzen, ja ohne dass es überhaupt erheblich blutet, haben wir aber bei einer Absetzung der Extremitas occipitalis an ihrer Basalfäche einen stärkeren Ast der A. cerebri posterior verletzt, so müssen wir, wie die vorliegende Krankengeschichte lehrt, ihn aufsuchen und unterbinden. Die Tamponnade mit sterilisirter Krüllgaze, in welche Jodoformpulver eingerieben ist, wirkt vortrefflich blutstillend. Sie mindert dadurch mehr als jedes andere antiseptische Verfahren die Gefahren der zufälligen, oder absichtlichen Hirnverletzungen. Es ist durchaus nicht leicht, auch nicht bei der Zurichtung einer complicirten Schädelfractur, welche mit Verwundung des Hirns verbunden war, die Blutung aus den Gefässen der Pia zu beherrschen. Erst recht ist in der mitgetheilten Krankengeschichte die Schwierigkeit dieser Blutstillung, sowie das störende und unauthörliche Aussickern des Blutes aus den Maschen der Diploë erwähnt worden. Die Jodoformtamponnade wird mit diesen Störungen fertig, nur muss sie anders, als in dem eben vorgebrachten Falle zur Anwendung kommen. In die grosse Wundhöhle hätte ein zusammengeballtes Stück Jodoformgaze von

und drittes und so weiter bis in und etwas über das Niveau der Hautwunde. Der Hautlappen, wenn ein solcher gebildet worden war, musste zurückgeschlagen und auf die Lagen Jodoformgaze, welche die Wunde füllten und überragten, unmittelbar der übliche antiseptische Verband kommen. Die Stücke desselben, ob sie nun aus Mull, Moos oder Holzspähnen bestehen, sind so stark hygroskopisch, dass sie alles, was an die Oberfläche der Jodoformgaze kommt, ab- und einsaugen. Dadurch bleiben die ersteren verhältnissmässig trocken. Wenn man aber nur einen Streifen Jodoformgaze in die Tiefe der Wundhöhle führt und diesen durch einen Schlitz in der äusseren Wunde heraustreten lässt, so wird der zur Tamponnade bestimmte Streif bald so durchfeuchtet, dass er nichts weiter aufzunehmen im Stande ist und Blut und Transsudat neben und hinter ihm sich in Menge ansammeln. Der Abschnitt desselben, welcher zwischen den äusseren Wundrändern steckt, wird dazu noch comprimirt und jede Ableitung aus der Tiefe von nun an illusorisch. Das Verfahren ist damit das denkbar schlechteste geworden, eine Drainage ohne diese Zuthat von Jodoformgaze wäre ungleich zweckmässiger gewesen. Was man vermeiden wollte, erreicht man jetzt erst recht: die Ansammlung drückender, weit in's weiche Gewebe sich infiltrirender und zur Zersetzung geeigneter und geneigter Wundprodukte in der Tiefe der Wunde. Ich habe gesehen, dass, wo man in dieser Weise nach Amputationen verfahren war, beim Herausziehen des Jodoformgazestreifs ein Schwall blutroth gefärbter Flüssigkeit nachstürzte. So sehr ich also die blutstillende Tamponnade bei Verwundungen des Hirns auch empfehle und schon empfohlen habe, so kommt doch Alles darauf an, dass sie richtig und mit steter Berücksichtigung der ihr ertheilten Aufgabe gemacht, dass sie zur Compression und Ableitung, nicht aber zum Zustopfen und Verpfropfen gebraucht werde. Allerdings macht das Verfahren in vielen Fällen eine nochmalige Chloroformnarkose nothwendig, um in aller Ruhe die Gaze-füllung wieder herauszunehmen und nun erst die äussere Wunde zu nähen und zu verschliessen, allein dieser Nachtheil, wenn es überhaupt ein solcher ist, wird durch die noch jetzt, d. h. nach zwei, drei und selbst vier Tagen nach der Secundärnaht zu erreichende Prima intentio reichlich aufgewogen.

Ich will aber die missliche Lage nicht verkennen, in welche Birdsall bei der Operation seines Kranken versetzt war. Die Durchschneidung einer grösseren Hirnpartie und eines grösseren Blutleiters sind allemal bedenkliche Verletzungen, und wenn man durch schnelle Unterbindung und Umstechung sich nicht helfen kann, schwebt der Kranke in grösster Lebensgefahr. In der Tiefe des Hirns aber diese hier allein wirksamen Blutstillungsmittel anzuwenden, dürfte sehr oft auf unüberwindliche Hindernisse stossen. Daher halte ich bei einer gewissen Grösse der Hirngeschwulst es für besser, die Operation aufzugeben, als durchzusetzen. Man wende mir dabei nicht ein, dass Patient ja doch verloren sei, man also das Aeusserste wagen dürfe. Dieses Aeusserste muss stets ein heilsames sein, ist es immer unheilvoll, so gehört es eben nicht in die Heilmittel der Chirurgie.

Noch eine andere Gefahr hat die Operation grosser Hirntumoren, die der Entwicklung eines acuten und schnell tödtlichen Hirnödems. Das habe ich im nachstehenden Falle erfahren.

Der 66 Jahre alte Kaufmann S. hatte vor etwa 20 Jahren auf dem Kopfe und zwar über dem linken Scheitelbeine eine damals schon Wallnussgrosse Geschwulst bemerkt, die bis vor 9 Monaten — Frühling 1886 — unverändert bestanden haben sollte. Dann ist sie nicht blos schnell gewachsen, sondern hat auch ihre Consistenz verändert, früher knochenhart, ist sie weich geworden. Der Gebrauch von Jodkali hinderte das Wachsen nicht. Beschwerden aber hatte bis zum September 1886 der Pat. keine. Damals bemerkte er zuerst ein immer lästiger werdendes Ameisenkriechen und Kriebeln in seiner rechten Hand, sie wurde taub und kraftlos. In 3 Monaten — bei seiner Aufnahme in meine Klinik am 8. December 1886 — war er nicht mehr im Stande, mit der betreffenden Hand einen Gegenstand zu fassen oder festzuhalten, selbst dann nicht, wenn er genau denselben fixirte. Mit verbundenen Augen war das Heben und Halten ganz unmöglich. Seit vier Wochen fiel es den Angehörigen des Kranken auf, dass er träge, schläfrig, matt und elend wurde, zugleich stiess seine Zunge beim Sprechen an. Mitunter suchte er lange nach einem Worte und fand es doch nicht. Sein Gedächtniss minderte sich und ging fast ganz verloren. Er konnte kein Vaterunser mehr hersagen und war, obgleich sonst ein sehr gewandter Rechner, nicht im Stande, zwei Zahlen zu addiren. Auch im Schreiben liess er Worte aus und schrieb andere falsche für sie hinein. Ueber Kopfschmerzen und Schwindel hat Pat. nie geklagt.

Auf der linken Seite des Kopfes befindet sich eine halbkugelige, wohl 3—4 Finger hohe Geschwulst, die allmählig vom Schädel aufsteigt und etwa in der Gegend des Tuber parietale ihre grösste Erhebung erreicht. Die behaarte Kopfhaut über ihr ist etwas gespannt, unverändert und verschieblich.



die Kranznaht noch nach vorn; nach unten und hinten fällt sie steiler als nach vorn und oben ab. Während der untere Umfang der Geschwulst knochenhart ist, ist ihr grösserer oberer Theil weicher, von der Consistenz etwa eines mässig gespannten Muskels. Die Oberfläche ist glatt, der Uebergang des knochenharten basalen Abschnittes in den weicheren der Höhe ganz unmerklich. Durchzogen ist die Geschwulst von grossen pulsirenden Gefässen. Legt man die Hand ihr auf, so glaubt man, dass sie als Ganzes pulsirt, bei näherem Abtasten erst überzeugt man sich davon, dass einzelne Stränge in ihr die Träger der Pulsation sind. Durch Druck kann die Geschwulst nicht verkleinert werden. Ebenso wenig erzeugt der Druck besondere Erscheinungen. Der Puls ist nicht verlangsamt, die Respiration regelmässig, die Körpertemperatur normal. Im Augenhintergrunde keine Veränderungen. Die Sensibilität der rechten Hand ist herabgesetzt. Oberflächliche Nadelstiche werden kaum gefühlt und stets falsch localisirt. Der Tastsinn erscheint vollständig erloschen. Die Motilität ist überall vorhanden, doch sind alle Bewegungen des rechten Armes kraftlos, der Händedruck gegenüber dem der linken Hand kaum zu fühlen. Der rechte Facialis ist paretisch, der rechte Mundwinkel steht tiefer, das Auge wird nur unvollkommen geschlossen.

Ich nahm ein myelogenes Sarcom an, das erst in letzter Zeit die äussere Schicht des Knochens durchbrochen hatte. Da die Geschwulst durch Druck nicht verkleinert werden konnte, glaubte ich, dass sie gegen die Schädelhöhle noch durch eine Lage der verdünnten Vitrea abgeschlossen sei. Hierin wurde ich durch den Umstand bestärkt, dass, wie überhaupt keine Hirndruckersehnungen vorhanden waren, so auch durch Compression der Geschwulst keine ausgelöst werden konnten. Die Lähmungserscheinungen auf der rechten Seite sowie die Sprachstörung leitete ich von einer directen Beeinflussung der Hirnrinde durch die wachsende Geschwulst ab. Ich erfuhr erst bei dieser Gelegenheit, dass eine von den Knochen des Schädels ausgehende Geschwulst erst dann Hirnsymptome macht, wenn sie sehr weit in die Schädelhöhle hineingewachsen ist. Kleinere Vorragungen auf der Innenfläche des Knochens machen in der Regel keine Herdsymptome.

Die Thatsache, dass schon vor 20 Jahren eine Knochenaufreibung vorhanden gewesen war, veranlasste mich, für die Operation eine verhältnissmässig gute Prognose zu stellen. Ich rechnete mit grosser Sicherheit auf eine deutliche und feste Abkapselung der Geschwulst gegen die Oberfläche des Gehirns.

Am 10. December 1886, nach gehöriger Vorbereitung des Operationsfeldes, durchtrennte ich die Weichtheile über der Geschwulst mit einem Kreuzschnitte und meisselte längs ihrer Basis das ganze linke Scheitelbein mit einem Stücke des Stirnbeins fort. In der Scheitelhöhe musste ich noch etwas über die Mittellinie hinausgehen. Der Knochen war vollständig perforirt, ebenso die Dura in der Mitte der Geschwulst. Die Perforationsstelle des Knochens bildete eine Art Isthmus des sanduhrförmig gestalteten Tumors, denn ein Kleinapfelgrosser Abschnitt desselben wuchs noch in's Hirn hinein und war so schlecht gegen dasselbe abgesetzt, dass ich eine erhebliche Schicht des letz-

teren bei seiner Exstirpation mit abtragen musste. Von grösseren Gefässen waren bei der Operation zahlreiche Zweige der Art. meningea, die in die Geschwulst hineingingen, unterbunden worden. Bei Ablösung von der Mittellinie war ich gezwungen, ein grosses Stück des Sinus longitudinalis zu exstirpieren. Der Blutverlust war nicht unbedeutend, die Blutstillung aber nicht besonders schwierig. Der Verband war der oben beschriebene, mittelst Jodoformtamponnade der ganzen Wundfläche. Am ersten Tage nach der Operation war Pat. bewusstlos, dann kam er wieder zu sich. Nach 2 Mal 24 Stunden Entfernung der Jodoformgaze und secundäre Wundnaht, jedoch mit Drainage. Am dritten Tage wird Pat. wieder somnolent, antwortet zwar noch auf Fragen, liegt aber sonst völlig theinahmlos da. Der Puls wird schneller, die Temperatur steigt über 38,0. Der Sopor wird immer tiefer, bis am Morgen des fünften Tages nach der Operation Pat. stirbt.

Die Section deckte ein sehr verbreitetes, hochgradiges Hirnödem auf; keine Meningitis. Zu jeder Seite des umstochenen Sinus longitudinalis ein Thrombus von mässiger Ausdehnung. Der Sinus transversus enthielt flüssiges Blut.

Der Wegnahme grosser Stücke des Schädels, wie sie zur Herausbeförderung umfangreicher intracranieller Tumoren nothwendig ist, folgt nur zu leicht und oft die schnelle Entwicklung eines lethalen Hirnödems. Die Transsudation, welche den Liquor cerebrospinalis liefert, wird in zweifacher Weise gesteigert und vermehrt, einmal durch Zunahme des arteriellen Gefässdrucks, das andere Mal bei Stauungen in den abführenden venösen Bahnen. Der arterielle Druck ist die Kraft, welche die Bildung des Liquor cerebrospinalis besorgt, je grösser diese Kraft, desto reichlicher muss auch die Menge des Liquor ausfallen. Aber dieselbe Kraft, die ihn liefert, sorgt auch für seine Fortbewegung. Durch Zunahme des arteriellen Druckes muss die reichlicher gebildete Lymphe auch rascher fortgeschafft werden. Mithin kann durch sie niemals ein Oedem zu Stande gebracht werden. In dem Maasse als sie die Transsudation mehrt, fördert sie auch die Resorption. Ganz anders wirkt die venöse Stauung. Auch bei ihr muss durch die Erweiterung der Capillaren, vielmehr wie beim Wachsen des arteriellen Blutdruckes, die Absonderung des Liquor, also seine Menge zunehmen. Allein die Hindernisse im Venenstrom sperren auch den Lymphstrom, verlangsamen ihn und lassen das thierische Wasser in den Geweben sich ansammeln und anhäufen. Wenn aber gesteigerte Bildung und verminderte Bewegung zusammenfallen, so kommt es zum Oedem. Die Fortnahme des knöchernen Gehäuses macht, soweit das Hirn blossgelegt ist, dasselbe hyper-

ten Gegendrucke. Diejenigen Gefässe, welche nach Entlastung ihrer Wandungen sich vorzugsweise und an erster Stelle ausdehnen, sind die Venen. Die nächste Wirkung also der Wegnahme eines Theiles vom Schädeldache ist eine venöse Hyperämie des von ihm befreiten Hirnabschnittes und diese venöse Hyperämie wieder ist es, die weiter zum Hirnoedem führt. Ein altes, oft geübtes Experiment, das schon von Magendie herrührt, zeigt, wie rasch und reichlich sich selbst bei derjenigen venösen Hyperämie, die nach Ausfluss des Liquor cerebrospinalis entsteht, die Flüssigkeit wieder bildet. Man lässt aus einer Oeffnung im Lig. obturator. atlantis den Liquor abfliessen, schliesst mit dem Finger das Loch und öffnet nach kurzer Zeit wieder, dann spritzt geradezu ein Strahl des neugebildeten Liquor heraus. Für die Resorption des Liquor leistet der hohe intracranielle Druck ausserordentlich viel, setzt man ihn z. B. durch Wegnahme des ganzen Scheitelbeins herab, so stört man damit die Fortschaffung des Liquor cerebrospinalis und begünstigt ganz unmittelbar die Entwicklung und die Ausbreitung des Hirnoedems.

Ich meine, diese Schlussfolgerung sollte auch von Denen nicht ignoriert werden, welche bei subcutanen Schädelverletzungen immer noch, um das gequetschte Hirn zu entlasten, die Trepanation befürworten. Zunächst wird durch diese der unter der Operationsstelle gelegene Hirntheil geschädigt, denn von allen Seiten strömt hierher der Liquor cerebrospinalis und durchtränkt auf's Reichlichste das gequetschte Gewebe; das beweisen die Bewegungen des Gehirns, welche nach den Seiten des geringsten Widerstandes, hier also der Trepanöffnung, stattfinden. Donders hat das schlagend gezeigt, indem er die Bewegungen des Lig. occipito-atlanticum postic. vor und nach einer Trepanation des Schädeldaches beobachtete. Vor dieser Trepanation waren sie sehr deutlich, nach derselben aber verschwunden, indem sie nun am Trepanloche sichtbar wurden. Füge er das heraufreparirte Knochenstück wieder ein, so kehrten die Bewegungen des Ligamentes sofort zurück.

Die schwer zu stillende Blutung und die Entwicklung eines weit verbreiteten Hirnoedems sind die Folgen der Exstirpation grosser Hirntumoren. Sie sind Störungen, die selten nur einen solchen Eingriff werden gelingen lassen. Die

Gefahr des Oedems wird noch grösser durch die Herabsetzung des arteriellen Blutdruckes in Folge des Blutverlustes bei der Operation und durch die Unterbrechung oder wenigstens Hemmung des venösen Stromes, welche die Ausschaltung eines der grösseren venösen Blutleiter zur Folge haben muss. Dazu kommt endlich noch die Störung, die der Tumor schon in der Vertheilung und dem gegenseitigen Verhältnisse der flüssigen Componenten des Schädelinhaltes geschaffen und besorgt hat. Bei grösseren intracraniellen Tumoren handelt es sich stets um Zunahme des Liquor cerebrospinalis, namentlich in den Hirnhöhlen, eine Störung, die in dem Auftreten der typischen Drucksymptome, namentlich der Stauungspapille ihren Ausdruck findet. Es ist bekannt, wie gerade hier der Druck auf die Vena magna Galeni den Hydrops ventriculorum begünstigt. Treten zu diesen Fällen reicher und reichlichster Vertretung der Cerebrospinalflüssigkeit noch Momente, welche die Ausscheidung mehren und die Abfuhr beschränken, wie eben die unmittelbaren Wirkungen der Operation, so ist es begreiflich, dass leicht sich das Hirnödem entwickeln und schnell sich, wenn es schon bestand, vergrössern und verbreiten wird.

Wo ein Hirntumor schon die schwersten cerebralen Störungen, die Aufhebung des Bewusstseins, Sopor und Coma zu Stande gebracht hat, kann man fast mit Sicherheit darauf rechnen, bei der Section ein hochgradiges Hirnödem zu finden. Ich halte daher den Versuch der Exstirpation eines Hirntumor in seinem comatösen Stadium für gänzlich aussichtslos. Da das Oedem in Folge der Operation zunächst noch zunimmt, gewinnt es schon 6 und 12 Stunden nach derselben einen Grad, mit dem der Fortbestand des Lebens sich nicht mehr verträgt. Gerade in diesem Stadium bin ich aber mehr als einmal zur Operation aufgefordert worden. Ich habe sie dann deswegen refüsiren müssen, weil ich es zu spät für sie hielt.

Der Chirurg, welcher vorsichtig und kritisch in der Wahl seiner operativen Fälle sein will, hat ausser den typischen Allgemeinerscheinungen einer endocraniellen Geschwulst auch von der Diagnose die Angabe des Sitzes derselben zu fordern. Die Herdsymptome von der motorischen Region, oder dem Occipital- und Temporallappen müssen unzweideutige, wirkliche und directe, nicht im Sinne Wernicke's indirecte, durch

Stehen diese neben den allgemeinen Hirndruckscheinungen fest, so ist es allerdings noch weiter für uns Chirurgen nothwendig, zu wissen, wie es mit der Grenze und der Grösse des Gewächses steht. Hierüber wird wohl nur ausnahmsweise einmal die Diagnose schon vor der Blosslegung des Tumors uns Auskunft geben können. Ich halte es daher in den bezeichneten, was Existenz und Sitz der Geschwulst betrifft sicher gestellten Fällen für richtig, wenn unter den oben angegebenen Einschränkungen der Chirurg zum Messer und Meissel greift, um eine probatorische Trepanation auszuführen, ja noch weiter geht und selbst eine probatorische Incision bis in das weisse Marklager der Hemisphäre hinzufügt. Gefasst aber muss der Operateur darauf sein, einen diffus infiltrirten oder gar zu grossen Tumor stehen zu lassen. Er hat in diesem Falle die von vorn herein nur versuchsweise unternommene Operation abzubrechen und unvollendet zu lassen. Das ist die Bedingung, unter welcher ich den Versuch der Entfernung eines an zugänglicher Stelle gelegenen Hirntumors für gerechtfertigt, ja unter besonders günstigen Umständen sogar für geboten halte. Wie oft freilich, selbst in einem vorzüglich und sicher diagnosticirten Falle, wir mitten im Werke zurücktreten müssen, lasse ich dahingestellt, denn auf diesem Gebiete besitzt die moderne Chirurgie nur sehr bescheidene Erfahrungen.

Viel Aufsehen erregte der erste Fall, in welchem eine nur aus ihrem Verlaufe und Symptomencomplexe richtig erkannte und localisirte Hirngeschwulst von Bennett und Godlee am 25. Nov. 1884 extirpirt wurde. Der Umstand, dass die erste Mittheilung über diese Operation <sup>1)</sup> bald nach derselben, zu einer Zeit, wo Pat. sich vollständig wohl befand, an die Oeffentlichkeit trat, hat, ebenso wie die Beglückwünschung des Operateurs durch Hughlings Jackson und Ferrier, dazu beigetragen, den Fall als einen ausserordentlich günstigen und zur Wiederholung des Eingriffes einladenden darzustellen. Leider ist der Patient vier Wochen nach der Exstirpation gestorben.<sup>2)</sup>

Es handelte sich um einen 25jährigen Mann, der seit 4 Jahren anfallsweise von sehr heftigen Kopfschmerzen, namentlich in der Scheitelgegend, mit fast unstillbarem Erbrechen und Würgen heimgesucht wurde. Das Allgemeinbefinden und die Intelligenz waren nicht gestört, doch bestand beider-

<sup>1)</sup> Bennett and Godlee, Lancet. 1884. Vol. II. p. 1060.

<sup>2)</sup> Bennett and Godlee, Lancet. 1885. Vol. I. p. 13. Reproducirt ist die Krankengeschichte noch einmal im 68. Bande der Medico-Chirurg. Transactions von 1885.

seits eine Neuritis optica. Sprache, Gehör, Sensibilität und Function der Augenmuskeln waren in Ordnung. Dagegen bestand völlige Lähmung der linken Hand und Finger. Unfähigkeit zur Pro- und Supination des linken Vorderarmes, Beschränkung der Beweglichkeit im linken Schultergelenke, ganz leichte Parese auch des linken Beines und der linken Gesichtshälfte. Zeitweise traten clonische Krämpfe in den gelähmten Muskelgebieten auf. Die linksseitigen Sehnenreflexe waren stärker als die rechtsseitigen. Nahe der Sagittalnaht bestand in der rechten Parietalgegend deutliche Druckempfindlichkeit. Bennett diagnosticirte einen rechterseits, in der Nähe des oberen Drittels der Rolando'schen Furche gelegenen, umschriebenen Tumor, und Godlee legte nach Bestimmung der dieser Fläche entsprechenden Schädelstelle hier eine Trepanationsöffnung von  $2 : 1\frac{3}{4}$  Zoll an. Im Grunde erschien nach Entfernung auch der Dura eine auffallend blassgelbe Hirnwindung. Ein seichter Einschnitt führte auf einen gelappten, festen, soliden und gut abgegrenzten Tumor, der mittelst eines Spatels leicht herausgeholt werden konnte. Er erwies sich als ein conisch gestaltetes, etwa Wallnuss-grosses Gliom. Die beträchtliche Blutung wurde durch den Galvanocauter gestillt und die  $1\frac{1}{2}$  Zoll tiefe Höhle drainirt. Darauf wurde die Dura und dann die Haut durch Nähte geschlossen und ein antiseptischer Verband angelegt. Pat. ertrag den Eingriff sehr gut. Seine Intelligenz blieb intact, seine Stimmung heiter. Schmerzen fehlten. Die Lähmungserscheinungen hatten keine Veränderung erfahren.

Bei dem täglichen Verbandwechsel fand sich am vierten Tage Schwellung der Wundränder und Eiterung aus der Tiefe der Wunde. Gesicht und Kopfhaut waren ödematös. Bald drängte sich eine halborangegrosse Gehirnpartie aus der Wunde. Am achten Tage wurde dieser Prolaps abgetragen. Obgleich darnach das Allgemeinbefinden gut blieb, stellten sich drei Wochen später die Erscheinungen einer eiterigen Convexitätsmeningitis ein, welcher der Kranke am 23. December erlag. Der Defect in der linken Grosshirnhemisphäre umfasste fast die ganze hintere Centralwindung, nur ihr oberster und unterster Abschnitt waren erhalten. Hernia cerebri. Eiterige Meningitis am stärksten an der Basis.

Gewiss lag der Fall ungemein günstig und gewiss auch ist in der Nachbehandlung ein Fehler gemacht worden, sonst hätte die Antisepsis vor der Entwicklung des Prolapsus cerebri sowohl, als der suppurativen Meningitis schützen müssen. Ich nehme keinen Anstand, zu behaupten, dass die von mir empfohlene Jodoformtamponnade die Blutung besser und weniger eingreifend, als die Galvanocaustik gestillt hätte und durch den Druck, den sie auszuüben gestattet, der Bildung des Prolaps zuvorgekommen wäre.

Die meisten Fälle hat wieder das Jahr 1886 gebracht. Zunächst einen von Hirschfelder<sup>1)</sup>. Bei einem 37jährigen Arbeiter traten während eines Jahres auf: Kopfschmerzen, epileptiforme Anfälle, Schwindel, Amaurose, motorische und sensorische Lähmung des linken Armes, zeitweilige spas-

---

<sup>1)</sup> Hirschfelder, nach dem Referat im 13. Bande des Centralblattes für Chirurgie aus Pacific Med. and Surg. Journal. 1886. p. 210.

modische Contracturen desselben und der linken Gesichtseite. Aehnliche Lähmung auch im linken Beine. Sehnenreflexe beiderseits, besonders aber links verstärkt. Da Gesicht, Arm und Bein der linken Seite betroffen waren, schloss der Arzt auf einen Tumor in dem Umfange des rechten Sulcus Rolando. Obgleich durch drei Trepanationen eine Oeffnung von mehr als drei Zoll Durchmesser im rechten Parietale angebracht war, gelang es dem Operateur doch nicht, die diffuse und verschwommene, äusserst weiche Geschwulstmasse herauszuholen, sie durchsetzte das Gehirn in weitem Umfange. Man musste sich daher auf die Wegnahme eines bloss  $2\frac{1}{2}$  Ccm. grossen Stückes der Neubildung, die sich als Gliom erwies, beschränken. Während der acht noch bis zum Tode verstrichenen Tage fand eine starke Absonderung von Blut, Jauche und Eiter statt, welche Gliomelemente aufgeschwemmt enthielten. Die Section wurde nicht gestattet.

Der einzige glückliche Operateur ist Horsley gewesen. Er hat so eben in tabellarischer Form die Fälle zusammengefasst, in welchen er theils wegen einer Hirngeschwulst, theils wegen Epilepsie den Schädel eröffnet hat.<sup>1)</sup> Unter den 10 bezüglichen Fällen beziehen sich auf die Operation von endocraniellen Tumoren zwei, ausser den zwei Fällen von Hirntuberculose, über die oben referirt worden ist. Beide Fälle sind zunächst glücklich verlaufen, der eine aber bald einem Recidiv erlegen. Ich kann über dieselben nur das bringen, was die Tabelle enthielt, die angekündigten ausführlichen Veröffentlichungen sind noch nicht erschienen.

Ein 38jähriger Mann, welcher an linksseitiger Lähmung und an epileptiformen Anfällen, die ihren Anfang in der linken Schulter nahmen, litt, wurde am 23. Sept. 86 operirt, nachdem er die letzten 10 Tage vor der Operation in einem halbcomatösen Zustande verbracht hatte. Durch die Trepanationsöffnung wurde ein  $4\frac{1}{2}$  Unzen schweres Gliom, das in der rechten Hemisphäre im oberen Theile des Centrums der Armbewegungen sass; entfernt. Der Schnitt wurde im gesunden Hirne frei um die Geschwulst geführt und reichte in der Tiefe bis in die weisse Substanz. Streng Lister'scher Verband mit Carbolgaze. Die Drainageröhre lag bis zum zweiten Tage. Der grösste Theil der Wunde heilte per primam. Eine kleine Stelle wurde am 8. Tage wieder eröffnet, um einer hellen, serösen Flüssigkeit Ausfluss zu verschaffen. Sie wurde durch 30 Tage offen gehalten. Höchste Temperatur an der rechten Seite 38,7 und an der gelähmten 39,2. Das Sensorium des Pat. wurde nach der Operation vollständig frei und blieb  $2\frac{1}{2}$  Monate lang ungetrübt. Die epileptischen Anfälle blieben aus. Allein drei Monate nach der Exstirpation stellte sich ein rasch zunehmendes Recidiv ein, an welchem am 18. März 87 der Patient zu Grunde ging.

Der zweite Patient war ein 37jähriger Mann, dessen Allgemeinbefinden, mit Ausnahme beständiger Kopfschmerzen, gut war. Seine rechte Hand und sein rechter Vorderarm waren vollständig gelähmt, sein rechtes Bein unvollständig. Die Lähmung hatte allmählig sich entwickelt und zugenommen. Epileptiforme Krämpfe, welche in den rechten Fingern ihren Anfang nahmen,

---

<sup>1)</sup> Horsley, The British Medical Journal. 1887. April 23. Vol. I. p. 863.

seit 3 Monaten aber aufgehört hatten. Am 7. December 1886 Trepanation und Entfernung einer  $4\frac{1}{2}$  Unzen schweren Geschwulst. Strenges Lister-Verfahren mit Spray. Unmittelbare Vereinigung der bis auf die Drainagestelle sofort genähten Wunde. Höchste Temperatur 38.0. Der Zustand des Allgemeinbefindens und der Intelligenz blieben gut. Keine Kopfschmerzen, keine Krämpfe, keine Zunahme der Lähmung bis zur Veröffentlichung des allerdings ausserordentlichen wichtigen Falles im April 1887 — also 4 Monate nach der Operation.

In zwei weiteren, in diesem Jahre bekannt gemachten Fällen ist die Geschwulst bei der Operation nicht gefunden worden. Den ersten derselben entnehme ich einer Mittheilung von Hammond in der New York Neurological Society in ihrer Sitzung am 5. April 1887.<sup>1)</sup>

Eine 31 jährige Frau klagte über heftigen Schmerz einen Zoll über dem rechten Ohre und war linkerseits gelähmt. Als die ersten Symptome sich zeigten, war sie 29 Jahre alt und hatte 4 Mal geboren, mit dem 5. Kinde ging sie schwanger. Seit  $2\frac{1}{2}$  Jahren litt sie, indem sie plötzlich das Bewusstsein verlor und gleichzeitig clonische Krämpfe der linken Seite bekam. Von da an blieb die linke Seite des Gesichtes paralytirt. Ein Jahr später schwanden die Kräfte am linken Arme. Alle Sachen fielen ihr aus der Hand. Nach einem weiteren Jahre war der Arm vollständig gelähmt. Darauf bekam sie Schwäche im linken Beine. Als Hammond sie zuerst sah, konnte sie noch gehen und stehen. Während die Lähmung sich dergestalt ausbreitete, hatte sie 4—5 epileptische Anfälle. Zur Zeit, als die Beine anfangen zu erkranken, wurden die Kopfschmerzen heftiger und zuletzt fast unerträglich. Sie hatte keine Syphilis gehabt. Die Untersuchung ergab Lähmung der linken Gesichtssseite, ebenso der linken Hälfte der Zunge und des weichen Gaumens, sowie auch des linken Armes und in geringerem Grade des linken Beines. Keine Störung der Sensibilität. Reflexe an beiden Seiten gesteigert. Gesicht, Gehör, Geschmack, Geruch waren normal. Stauungspapille auf beiden Seiten. Die wegen Anrahme eines Tumors in der rechten motorischen Region vorgeschlagene Operation wurde zunächst refüsirt, erst am 30. März 1887 entschloss sich die Kranke dazu. Die Trepanation wurde mit einem electricisch bewegten Osteotom ausgeführt. 4 Kronen wurden aufgesetzt und die Brücken mit der Kreissäge fortgenommen, so erhielt der Operateur eine 2 Zoll im Durchmesser haltende Oeffnung. Kreuzschnitt in die Dura. Eine nach verschiedenen Richtungen eingestossene Aspirationsnadel sog keine Flüssigkeit an. Die Dura wurde geschlossen, ein Drainagerohr eingelegt und der Hautlappen vernäht. Patientin lebte nur noch 21 Stunden und blieb in dieser Zeit bewusstlos. Bei der Section fand sich ein geringer Hirnvorfall. Die Corticalsubstanz verdünnt. Ein Einschnitt in dieselbe zeigte drei Cysten in der weissen Substanz und entsprechend den Stellen der Centren des Armes, Beines und Gesichtes. Der seröse Inhalt der Cysten ist nicht näher untersucht worden, vielleicht hätte er dann die Neubildung als eine Hydatide kennen gelernt.

<sup>1)</sup> Medical News. 1887. Vol. I. p. 472.



Der zweite Fall gehört wieder Birdsall<sup>1)</sup>. Ein 26jähriges Mädchen hatte sich während der letzten zwei Jahre wegen Nackensarcomen vier Mal operiren lassen, zuletzt vor einem halben Jahre. Nach der letzten Operation, bei welcher der Plexus cervicalis verletzt wurde, litt sie an Lähmung des linken Armes. Seit zwei Monaten oft unwillkürlich Harn- und Kothenleerungen. Vor 6 Wochen Krämpfe im linken Bein und Schwäche, namentlich im linken Knie, dass sie oft hinfiel. In den letzten Wochen clonische Krämpfe im linken Beine, viel und starkes Kopfweh in der rechten Stirnseite, das sich bei Bewegungen steigerte. Auch die rechte Hand wurde schwächer. Linkerseits deutliche Neuritis optica. Ganz plötzlich wurde die Pat. stumpfsinnig und schlaftrunken. Man beschloss die Operation und legte eine Knochenöffnung über dem Sulcus Rolando von 1½ Zoll Durchmesser an. Nach einem Schnitte durch die Dura drängte sich das tief congestionirte Hirn vor. Da es immer stärker vorfiel, wurde ein Stück desselben von der Grösse eines halben Eies abgetragen behufs mikroskopischer Untersuchung. Die starke Blutung wurde durch den Pacquelin'schen Thermocauter und durch Compression gestillt. Schnelle Heilung der Wunde. Allein unter der Narbe bildete sich innerhalb 6 Tagen eine Schwellung, die sich zu einer Hühnerei grossen Hernia cerebri entwickelte. Es wurde zunächst mit den schweren Störungen, an denen die Patientin litt, besser. Doch bald trat eine wesentliche Verschlechterung ein mit Verbreitung der Lähmung bis zum Tode am 25. December. Bei der Section fand sich an der Schädelbasis ein grosser, sarcomatöser Tumor, während die Hemisphären nur ödematöse Durchtränkung zeigten. Birdsall muss wohl ganz besondere Gründe zur Operation gehabt haben, die aus der Krankengeschichte sich nicht entnehmen lassen, im Gegentheile sollte man meinen, dass Alles im gegebenen Falle gegen die Operation sprach.

Fasse ich zusammen und rechne zu den im Vorstehenden skizzirten 7 Fällen noch die 4, welche wegen Hirnsyphilis und Hirntuberculose operirt worden und von mir auf Seite 818 bis 820 erwähnt worden sind, so haben wir es im Ganzen mit elf Fällen zu thun, in welchen die Eröffnung der Schädelhöhle ausgeführt wurde, um eine intracranielle Geschwulst zu entfernen. Von 3 dieser Operationen, 2 Fällen von Mac Ewen und einem von Birdsall, darf ich getrost behaupten, dass sie nicht gehörig begründet waren und füglich hätten unterlassen werden müssen. Die übrigen 8 Beobachtungen gehören Horsley (4), Hirschfelder (1), Hammond (1), Bennett und Godlee (1), Birdsall (1). Bleibende d. h. noch nach vier Monaten constatirte Genesung ist nur in einem Falle von Horsley eingetreten (Fall 9 seiner Tabelle, Mann von 37 Jahren). Im zweiten Falle Horsley's (Fall 4 der

---

<sup>1)</sup> Birdsall, Medical News. 1887. Vol. I. p. 273.

abelle, Mann von 58 Jahren) u  
handlung das schnell zum Tode fñh  
Falle, dem wegen eines Tuberkelkno  
operirten, sind 3 Monate nach der  
Krämpfe aufgetreten. Da es dahing  
von der Narbe im Hirn, oder Wie  
culose abhängig waren, darf der Fal  
gerechnet werden. Der zuletzt vo  
tuberculose Operirte (Fall 10 der 1  
19 Stunden nach der Operation g  
Horsley'schen 4 Patienten nur eine  
unterlag, sind die Patienten von 1  
felder und Birdsall (S. 838) an  
storben. In Hammond's Falle end  
sächlich unter der Trepanationsstelle,  
nicht gefunden.

Hiernach dürfte ich im Rechte s  
bloss ein enges Feld zuweise, und si  
diagnosticirte Fälle reservire. Selbst b  
nur die Bedeutung einer Explor  
näherer Untersuchung auszufñhrenden,  
nach Eröffnung des Schädels kann sic  
zeugen, ob die Neubildung überhaupt er  
zugänglich gemacht worden ist, nicht  
niss zur Nachbarschaft, ihre Infiltrati  
verbieten. Der Chirurg muss stets c  
ration früher oder später abbrechen  
Voraussicht ist der Versuch einer oper  
Hirngeschwülste, deren Sitz an zugä  
ermittelt hat, zulässig, ja, wenn de  
noch ehe das terminale Stadium erre  
jede Hoffnung nimmt, auch geboten.

Ich habe Gelegenheit gehabt, die  
stung meines Collegen Jastrowitz l  
Hirntumor zu bewundern. Da ich an  
achter selbst demnächst näher auf  
Krankheitsfalles eingehen wird, will i

Der 43 jährige, gut situirte Patient,

v. Langenbeck, Archiv f. Chirurgie. XXXVI. 4.

im Wesentlichen stets gesund gewesen. Eine frühere syphilitische Erkrankung stellt er in Abrede. Seit 1 $\frac{1}{2}$  Jahren dumpfer Kopfschmerz über der rechten Seite der Stirn und des Schädels, der aber zu Klagen nicht Veranlassung gegeben hatte, sondern mehr daraus erschlossen wurde, dass man den Kranken oft seufzend und die Hand über der erwähnten Stelle haltend angetroffen hatte. Seit November 1886 Schwindel. Ende November Ziehen im linken Arme und zeitweilige Schwäche in der linken Hand. Anfang December Schwäche auch des linken Beines, allmählig zu Paralyse vorschreitend, sodann Parese und später Paralyse des linken Armes. Ophthalmoskopisch normaler Befund bis zuletzt. Die Sensibilität auf der linken Seite abgestumpft. Krämpfe im linken Arm, Bein und Facialisgebiete, theils mit, theils ohne Bewusstseinsverlust, Rigidityt und Contractur in den gelähmten Gliedern.

Als ich Mitte Januar, acht Tage vor dem Tode, den Patienten zuerst sah, lag er im Coma. Er machte damals eine Schmiercur durch, die schnell zum Mercurialismus führte. Mit Eintritt desselben konnte er auf Augenblicke, wie es schien, zum Bewusstsein gebracht werden, wenigstens antwortete er lallend auf an ihn gestellte Fragen. Aber bald verfiel er wieder in die alte Lethargie. Dabei zeigte intercurrent und später anhaltend die Respiration den Typus des Cheyne-Stokes'schen Phänomens. Unter schneller Entwicklung eines Decubitus und sichtbarem Kräfteverfall starb der Kranke am 28. Januar a. c.

Ich habe in diesem Falle nicht operirt, obgleich ich die Diagnose eines Tumors in der Gegend der motorischen Region acceptirte. Eine Operation hielt ich für völlig aussichtslos. In dem Zustande, in welchem Patient sich befand, wäre er wahrscheinlich während der Operation, sicherlich gleich nach derselben gestorben. Der Blutverlust und der Eingriff als solcher hätten den Rest der Kräfte erschöpft und die unvermeidliche Zunahme des schon bestehenden Hirnödems ein rasches Ende bereitet. Für eine Operation, welche zunächst nur die Bedeutung einer Exploration hat, da sie erst nach einem grossen und erschütternden Eingriffe, wie der Aufmeisselung des Schädels, den Operateur in den Stand setzt, Lage, Grösse und Grenzen der zu entfernenden Geschwulst zu bestimmen, bedarf es längerer Zeit und daher auch einer grösseren Widerstandsfähigkeit, als sie der Patient noch besass, an dessen Lager die operative Behandlung seines Leidens als ultima ratio besprochen wurde. Die Section rechtfertigte meine Bedenken.

Es handelte sich um ein aus zwei Knollen bestehendes Gliosarcom. Beide Abschnitte schienen durch eine schmale Schicht unveränderter Hirnsubstanz von einander getrennt und bestanden aus weichem, überall von Blutextravasaten durchsetztem Gewebe. Sie lagen in der weissen Substanz.

Der grössere, oberflächlich gelegene Knoten war nach oben von der grauen Substanz der vorderen Centralwindung bedeckt. Nach Wegnahme des Schädeldaches erschien diese sehr stark geschwollen, während die hintere Centralwindung noch abgeplattet war. Starke Schwellung des Fusses der oberen Stirnwindung, geringere des Ursprungs der mittleren. Der tiefe und nach medianwärts gelegene Knollen steckt im vorderen unteren Theile des Lobus quadratus, im Winkel, wo der Sulcus callos. marginal. nach oben abbiegt, bis dicht oberhalb des Trabs, in den er eingreift. An keiner Stelle des Knollens zeigt sich irgend eine Abkapselung. Am frischen Präparat ist es schwer, die Grenzen der Neubildung zu ziehen, nach der Härtung in Spiritus lässt sich feststellen, dass sie überall nahezu 1 Ctm. von der Ventrikelhöhle entfernt bleibt.

In einem gewissen Gegensatze steht die Operation der Hirnabscesse zu der der Hirngeschwülste. Für die erstere leistet die Diagnose noch zu wenig, die chirurgische Technik aber genug, für die letztere hat umgekehrt die Diagnose schon so viel gegeben, dass Nothnagel z. B. sie für eine verhältnissmässig leichte erklärt, unsere Technik aber, soweit sie sich auf eine ausreichende Umschneidung, Blutstillung und Vermeidung des gefährlichen Hirnödems bezieht, ist durchaus noch im Rückstande. Vielleicht gelingt es, sie zu bessern und zu vervollkommen.

Ich kann das Capitel der Hirngeschwülste nicht verlassen, ohne noch auf eine Wirkung derselben, die bis jetzt zu wenig Beachtung gefunden zu haben scheint, hinzuweisen, ich meine das höchst eigenthümliche und für die Lehre vom Hirndrucke wichtige Verhalten der Schädelknochen. Oft ist in den Krankengeschichten ihrer Empfindlichkeit gerade über dem Sitze des endocraniellen Tumors Erwähnung gethan worden. Allein der Schädel zeigt mitunter auch noch ein anderes Verhalten: eine auffällige Verdünnung einzelner Stellen, so dass er hier geradezu die Dünne eines Pergamentpapiers erreicht und mit dem Finger, wie dieses, knisternd eingedrückt werden könnte. In wenigen Fällen sind aus diesen dünnen Stellen wirkliche Lücken und Defectbildungen geworden. Einen interessanten Fall letzterer Art hat Sonnenburg<sup>1)</sup> beschrieben und die zahlreichen Defecte im Schädel, welche besonders die linke Hälfte des Stirnbeins betrafen, auch abgebildet. Diese Defecte sind keineswegs dadurch entstanden, dass die Geschwulst in sie hineinwuchs und den Knochen usurirte. Im Gegentheile lag

---

<sup>1)</sup> Sonnenburg, von Langenbeck's Archiv. Bd. XXV. S. 938.

zwischen Schiefer und Geschwulst abzurufen. Die Einwindungen, wenn auch breit, dünn und gedehnt, waren erhalten. Es kann sich daher nicht um eine directe Beeinflussung des Knochens durch die Geschwulst, sondern bloss um eine indirecte Druckwirkung gehandelt haben.

Ganz ebenso lag in 18 von White<sup>1)</sup> beschriebenen Fällen immer eine Schicht gesunder Hirnsubstanz zwischen den Gruben, den verdünnten Schädelpartieen und dem Tumor im Gehirn. Auch in diesen Fällen war nicht der ganze Knochen, das ganze Frontale, Parietale und Occipitale, gleichmässig verdünnt, sondern ungleichmässig, in Grubenform. Da nicht der unmittelbare Contact des Tumors die Excavationen hervorgebracht haben kann, sind sie nur von dem gesteigerten intracraniellen Drucke abzuleiten. Insofern dieser in einer Zunahme der Spannung des Liquor cerebrospinalis besteht, trifft er durchaus gleichmässig die Wandungen der miteinander communicirenden Becken und Canäle, welche ihn bergen. Allein wir kennen neben dieser allgemeinen compressiven auch eine durchaus locale Wirkung desselben Drucks, die einzelne Abschnitte des Organs mehr als andere, oder gar nur einzelne längs seiner Basis hinziehende Nerven trifft. So erklären sich jene indirecten Herdsymptome bei Hirntumoren, von denen Wernicke schreibt, dass sie, verursacht durch die allgemeine compressive Wirkung der Geschwulst, einen unberechenbaren Zusammenhang mit dem Sitze derselben haben. Wie an einem Knochen nur einzelne Stellen ausgehöhlt werden, weil sie mehr unter dem Drucke als die ihnen zunächst liegenden unveränderten zu leiden hatten, so können wir uns auch vorstellen, dass eine bevorzugte Richtung des Wachstums, oder eine Verschiebung und Anderes mehr Grund dafür ist, dass von dem Drucke dieser Hirnabschnitt mehr als jener betroffen wird.

---

### 3. Die Epilepsie.<sup>2)</sup>

Kaum auf irgend einem Gebiete der medicinischen Statistik hat sich diese so trügerisch und bedeutungslos erwiesen, als auf dem der Behandlung epileptischer Krämpfe. Je mehr Versuche

---

<sup>1)</sup> White, Guy's Hosp. Rep. 1886. Vol. 43. p. 11.

<sup>2)</sup> Benutzt zu einem Vortrage in der Sitzung der Berliner militärärztlichen Gesellschaft vom 21. April 1887.

man gemacht hat, die Heilerfolge  
leptie in Zahlen auszudrücken  
diesen Zahlenverhältnissen gelernt  
wo aus 4 bezüglichen statistischen  
rechnen sucht, dass von 296 we  
weniger als 179 genesen, hat die C  
allen Credit verloren. Sieht man  
Fällen, so will es fast scheinen, als  
nur das glückliche Ueberstehen der C  
von der sie indicirenden Krankheit  
rascht wenigstens, dass auf die 29  
kommen. Schlägt man die Geschicht  
„glücklich Operirten“ im Original n  
in den Fällen der letzten Jahre, in  
handelte Wunde schnell heilte, das  
und vierten Woche völlig geheilt, o  
eingestellt hätten, das Hospital verlas  
Diesen Kranke gewesen wären, die v  
habt hätten, bewiese die spätere d  
eine definitive Heilung noch gar n  
Asylhäusern für Epileptische leicht d  
häufiger Anfälle Zeiten seltener, ja  
Dazu kommt noch ein Umstand. Es  
schiedenartigsten Einwirkungen auf  
unter die epileptischen Anfälle für  
Daraus erklären sich die alljährliche  
gegen die so verbreitete Krankheit.  
günstige Resultat der statistischen  
scher Heilerfolge. Ich muss hierbei  
von Maclaren (Edinb. medical Jou  
Maclaren sammelte die Fälle, in we  
Operationen, nicht wegen ihrer Epi  
weitiger Leiden, wie z. B. Krebs, Ge  
genommen worden waren, und fand,  
griffen die epileptischen Anfälle für  
oder wohl auch ganz verschwunden

---

1) Mac Dougalls, Journal of nervot

wunden, ja selbst durch energische Aetzungen sprach und schrieb<sup>1)</sup>. Der grösste Theil jener Mittheilungen, die sich auf Heilung eines Epileptischen durch die Trepanation beziehen, ist jedenfalls niedergeschrieben worden, ehe noch die Wunde geheilt war. Der Operateur, glücklich darüber, dass vierzehn oder mehr Tage ohne epileptischen Anfall vergangen waren, sah sich gemüssigt, urbi et orbi seinen Erfolg zu verkünden.

Nicht die unzuverlässige Statistik, sondern der Einzelfall, welcher Jahre und Jahrzehnte nach der Operation beobachtet und geheilt befunden wird, veranlasst uns, den Bedingungen, unter welchen wir mit mehr Erfolg als seither trepaniren könnten, weiter nachzuforschen.

Bekanntlich machen die Neuropathologen einen Unterschied zwischen der genuinen Epilepsie, die sie geneigt sind, als eine Neurose aufzufassen, und der Reflexepilepsie, deren Anfälle mehr als epileptiforme denn als epileptische gedeutet werden. Ich meine, dass seit Brown-Séquard Kaninchen durch Verletzung ihres Ischiadicus epileptisch zu machen gelehrt hat, wir diejenige Epilepsie, welche durch Verletzungen peripherer Nerven bedingt ist, auch als eine echte ansehen dürfen und das eben deswegen, weil die Erscheinungen dieser Form sich mit denen der experimentell erzeugten Brown-Séquard's decken. Die Narbe stellt nicht selten eine epileptogene Zone vor, so dass ein Druck auf sie, oder sonst ein mechanischer Insult den Anfall auslöst. Desgleichen, wie beim Versuchsthiere, beginnen auch am kranken Menschen, wenigstens in sehr vielen Fällen, die später sich verallgemeinernden Krämpfe mit Zuckungen im Gebiete der, von den verletzten Nerven versorgten Muskeln. Endlich dauert es eine gewisse Zeit, bis nach der Verwundung oder Vernarbung die Epilepsie sich einstellt, d. h. der Anfall perfect wird. Wenn wir hören, dass von der Narbe die Aura ausgeht, und wenn wir durch Excision der Narbe unsere Patienten dauernd heilen, so müssen wir annehmen, dass ein pathologischer Reizzustand vom verletzten peripheren Nerven nach längerer Dauer, oder häufiger Wiederkehr so auf die Grosshirnrinde einwirkt, dass diese in denjenigen Zu-

---

<sup>1)</sup> Gazette des hôpitaux. 1866.

stand versetzt wird, in welchem  
nannten Neurose, beruht und begründet

Ich bin nicht im Stande zu un-  
von Beispielen<sup>1)</sup>, die, nach Nothnagel,  
leptische durch Exstirpation ein  
Nerven drückenden Tumors,  
sung u. s. w. bezeugt, sich nur auf  
auf bleibende und dauernde Heilung  
einmal durch Excision einer mit d  
einen jungen Menschen von seiner  
haben, denn ich weiss, dass 2 od  
derselbe noch von den früher sehr hi  
Die Narbe war Anfangs sehr empfind  
zur Epilepsie kam, ging von ihr di  
der Narbe konnte zuweilen ein Anfall  
Notizen fehlen mir leider. Diesem  
noch ein zweiter, 1882 in der Berlin  
an. Der 32jährige Mann (Carl B.)  
wundet worden und zwar durch ein L  
egend. Er war dann epileptisch gew  
mit einem deutlichen Vorgefühle an  
schosses entsprechenden Narbe. An d  
Krämpfe der Schultermuskeln und d  
und der Anfall. Als er ein Jahr sp  
wurde, behauptete er freilich, dass  
geblieben seien, allein 1885 meinte  
Zuckungen in der Muskulatur des lin  
Die Heilung ist also problematisch  
operirten Fällen, in welchen ich die  
stimmt keine Heilung eingetreten.  
ein momentaner. Hierher gehört  
aus der Kopfschwarte eines 20jährig  
hang der Narbe mit der Epilepsie  
angenommen, weil die Krämpfe 2,  
wundung sich eingestellt hatten.  
Narbe aus, und Anhaltspunkte für d

---

<sup>1)</sup> Nothnagel, Monographie der Epile



schliessen müssen, die Narbenexcision nur dann vorzunehmen, wenn wirklich an und in der Narbe eine Art epileptogene Zone liegt, oder wenigstens die sensible Aura von ihr, bei den einzelnen Fällen ihren Ausgang nimmt. Die dergestalt besser begründete Auswahl der Fälle würde vielleicht auch bessere Erfolge nach sich ziehen.

Jedenfalls sind die Fälle traumatischer Epilepsie, die von Nerven und Narben am Halse, Rumpfe und den Extremitäten ausgehen, grosse Seltenheiten. Zwischen ihrem Vorkommen und dem der Epilepsie nach Verletzungen des Schädeldaches besteht, wie der verdiente Verfasser des betreffenden Kapitels im deutschen Sanitätsberichte<sup>1)</sup> richtig hervorhebt, ein sehr bedeutendes Missverhältniss. Von 63 kriegsinvaliden Epileptikern hatten 46 Verletzungen des Kopfes, 17 des Rumpfes und der Extremitäten erlitten. Eine procentarische Zusammenstellung mit der Anzahl der nicht tödtlichen Verwundungen überhaupt ergiebt auf 8985 Kopfwunden 46 Epileptische, also 0,57 pCt., und auf 77461 Wunden des Halses, Rumpfes und der Extremitäten 17 Epileptische, also 0,076 pCt.

Dieses Missverhältniss, in welchem die Frequenz der Epilepsie nach den Verletzungen der grossen Oberfläche des Rumpfes und der Extremitäten zu der so kleinen des Kopfes steht, zwingt zu einer durchaus eigenartigen Auffassung der Epilepsie nach Kopfverletzungen.

Es soll damit nicht behauptet sein, dass von den peripheren Nerven der Weichtheile des Kopfes gar keine, sogenannte Reflexepilepsie ausgelöst würde. Gewiss kann sie das werden, aber nicht häufiger, als von anderen Nerven der Körperperipherie und daher sehr selten. Höchstens dass man zu Gunsten des Quintusgebietes ein Zugeständniss machen dürfte. Gut beobachtete Fälle von Narben der weichen Schädeldecke, die Sitz einer epileptogenen Zone oder Ausgangsstelle einer sensiblen Aura gewesen wären, gehören sicherlich zu den allergrössten Seltenheiten. Die angezogenen Beispiele und Belege gestatten, wie ich das schon einmal an der Publication von Neftel<sup>2)</sup> zu zeigen versucht habe, zwanglos auch eine andere

<sup>1)</sup> Sanitätsbericht über die deutschen Heere im Kriege gegen Frankreich 1870/71, herausgegeben von der Militär-Medicinal-Abtheilung des Kgl. Preuss. Kriegs-Ministeriums, Bd. VII, Erkrankungen des Nervensystems. 1885.

<sup>2)</sup> Neftel, Archiv für Psychiatrie und Nervenkrankheiten. 1877. Bd. VII. S. 124.

Deutung. Ein Student hatte, nach drei Tage lang comatös dagelegen, verlangsamtem Pulse. Während Sprache allmählig wiederkehrten, trat schon ein epileptischer Anfall ein. wechselte mit intensiven, auf die rechte Auge beschränkten Kopfschmerzen. von Zeit zu Zeit spontan bis zum Ueberlangen mit kurzen Remissionen an und nach. Aber stets konnten sie alsdann auf die bezeichnete Stelle der Stirn mit etwas stärkerem Drucke wurden sie fortstürzte dann bewusstlos zusammen Krämpfe. Hier liegt allerdings eine auch eine schwere Hirnerschütterung schon in der zweiten Woche, der Ausnahmefall. Daher und wegen der Art der Verletzung widerlegen können, der den Fall als eine Läsion des Krampfcentrums in der Brücke deutet in ihm eine Rindenläsion annimmt, kein Bruch und ohne Hautwunde unter der Annahme des Grosshirns geschädigt sein. Deshalb im gegebenen Falle der Sitz der Störung des ersten Quintusastes sass, oder im Bereich der Brückengegend der Basis.

Wenn wir trotz aller dieser Bedenken epilepsie durch Läsion von Nerven nicht entdecken zuzugeben, so ist doch die stark überwiegende Mehrzahl der Fälle von epilepsie durch Verletzungen anders zu begründen.

Die Beurtheilung der Epilepsie nach den Erfahrungen auszugehen hat. Die Entstehung der Epilepsie nach Verletzungen überhaupt gewonnen haben. Dieselben sind nicht so wichtig, ja bereits so geklärt und geläufig, so geläufigen Unterschied zwischen epilepsie und Epilepsie jetzt immer mehr verwischen.

Gefahr hin, längst Bekanntes vorzubringen.

Seit die Untersuchungen von Hitzig und Fritsch feststellten, dass Reizung der Hirnrinde epileptische Krämpfe hervorbringen könne, ist eine grosse Reihe von Thierexperimenten zur Erforschung der epileptogenen Eigenschaften der Hirnrinde angestellt worden. Die wichtigsten derselben, die von Luciani, Franck, Pitres, Unverricht, Rosenberg, Johannson und Anderen, stimmen alle darin überein, dass auf experimentellem Wege und mittelst elektrischer Reizung nicht anders, als durch Einwirkung der sogenannten motorischen Zone der Hirnrinde, epileptische Anfälle erzeugt werden können.

Es ist ganz richtig, dass von jedem Punkte der Hirnrinde auch Stirn- und Hinterhauptwindungen aus durch elektrische Reizung ein epileptischer Anfall hervorgerufen werden kann. Während aber hierzu auf alle andere Punkte verhältnissmässig starke Schläge einwirken müssen, rufen in der motorischen Region schon die allerschwächsten Applicationen die gleiche Wirkung hervor. Noch mehr, nach Zerstörung der motorischen Centren bringt die Reizung der unversehrt erhaltenen Hinterhauptwindungen keinen Anfall mehr zu Stande. Es werden also bei Reizung der hinter der motorischen Region gelegenen Windungen die Reize durch die graue Substanz zu den motorischen Centren getragen und geleitet. Dementsprechend bleibt auch die energischste Reizung der hinteren Windungen wirkungslos, wenn man vorher die zwischen ihnen und den Centralwindungen gelegenen Rindenbezirke abgetragen, mit anderen Worten, die Centralwindungen umschnitten hat. Die Leitung zu dem allein wirksamen Bezirke ist dann unterbrochen. Umgekehrt kann man die ganze Rinde mit alleiniger Erhaltung der motorischen Regionen fortnehmen und ist doch im Stande, von diesen aus die Krämpfe zu erzeugen, und zwar gerade ebenso gut als da, wo man die übrige Hemisphäre nicht berührt, sondern intact gelassen hatte. Unter keinen Umständen lassen sich nach Abtragung der Rinde von der weissen Substanz aus epileptische Anfälle erzeugen.

Hiernach wird man kaum anders können, als in demjenigen Abschnitte der Hirnrinde, in welchem die motorischen Centren liegen, den anatomischen Sitz derjenigen Störungen zu suchen, von welchen der epileptische Anfall bedingt wird. Die Neurose, Epi-

lepsie, würde sich als eine Affection der Hirnrinde und zwar eines ganz bestimmten Rindengebietes, das der motorischen Centra darstellen. Worin freilich diese Affection besteht, bleibt immer noch fraglich, nur häufen sich die Fälle, wo in der betreffenden Zone, sei es in der Hirnsubstanz selbst, oder in den sie deckenden Häuten, anatomisch nachweisbare Veränderungen an Epileptischen, namentlich denjenigen Epileptischen gefunden werden, welche nach Einwirkung einer blutigen oder unblutigen Verletzung des Schädels epileptisch geworden sind.

Thatsächlich ist aber die Hirnrinde bei den meisten schweren, besonders aber localisirten Verletzungen des behaarten Kopfes, derjenige Hirnabschnitt, welcher besonders exponirt und daher besonders häufig auch mitafficirt wird. Wenn man bloss bei den complicirten Schädelfracturen mit Depression oder ausgedehnter Splitterung der Vitrea an eine Mitverwundung des Gehirns denken müsste, würde man gewiss nur die Minderzahl der Quetschungen des Rindengebietes berücksichtigen. Ungleich häufiger als man anzunehmen pflegt, wird bei Gewalteinwirkungen auf das Schädeldach die Hirnrinde mit betroffen. Wenn den Beobachtern das entgangen ist und fortwährend noch entgeht, so liegt das daran, dass eben die Rindeläsionen nur an einer kleinen Stelle der Hirnoberfläche sich durch besondere Herdsymptome verrathen; an allen übrigen aber symptomlos ablaufen.

Die bessere Einsicht in den Mechanismus der Verletzungen des Schädeldaches, namentlich derjenigen Gewalteinwirkungen, die mit verhältnissmässig geringer Oberfläche angreifen, hat uns gelehrt, mit welcher Nothwendigkeit hierbei die Hirnrinde leiden muss. So wird ein Schuss, der den Knochen trifft und streift, gleichgültig ob er ihn auffurcht oder intact lässt, ob er senkrecht, oder mehr tangential gerichtet, gegen ihn prallt, wegen der Form und Elasticitätsverhältnisse des Schädels, nothwendig auch die Hirnrinde verletzen. Ich habe hierbei selbstverständlich nicht perforirende Schädelschüsse, sondern jene matten Kugeln im Sinne, die am Ende ihres Laufes gegen den Kopf des Verletzten fliegen. Die Geschwindigkeit ihrer Bewegung ist immer gross genug, um durch den Anprall die bestehende Wölbung des Schädels zu strecken, zuerst eben zu legen und dann nach innen zu drängen

dass Abflachung und Einbiegung nicht ohne Weiteres zur Continuitätstrennung führen. Das niedergedrückte Schädelstück schnell in seine frühere Lage wieder zurück. An der Oberfläche ist dann weder ein Spalt noch ein Sprung sichtbar, aber in der Tiefe dürfte es an den Spuren der Gewaltseinwirkung, der auf die getroffene Schädelstelle beschränkten Formveränderung, nicht fehlen, denn die Hirnmasse und die sie zunächst deckende Spinnwebshaut hat andere Spannungsverhältnisse als das knöcherne Schädeldach. Ich brauche nur an ein leicht zu wiederholendes Experiment zu erinnern. Felizet füllte einen Schädel mit geschmolzenem Parafin, liess dasselbe erkalten und warf nun den Schädel aus geringer Höhe zu Boden. Jetzt wurde das Dach abgesägt und die Oberfläche des Parafinausgusses betrachtet. Letzterer zeigte, entsprechend der Stelle des Auffalles oder Anpralles eine Abplattung, oder gar eine napfförmige Grube. Was von den matten Kugeln gilt, das gilt auch von jeder den Schädel an beschränkter Stelle angreifenden Gewalt, sei es, dass diese in einem Hammerschlage, in einem Wurf gegen den Kopf, oder in einem Falle und Sturze auf einen eckigen Gegenstand gegeben war. Vollends aber werden wir an irgend eine Mitaffection der Hirnrinde dort denken müssen, wo der Knochen durch den angeführten Schuss, Schlag, Wurf oder Sturz gebrochen wurde, also eine auf ein kleines Gebiet des Schädeldaches beschränkte und daher enger begrenzte Fractur vorliegt.

Sieht man nach, zu welchen Weichtheil- oder Schädelverletzungen die späteren epileptischen Anfälle treten, so gehören so gut wie alle der oben bezeichneten Kategorie an. Wo von Narben die Rede ist, welche mit dem Knochen verwachsen sind, oder Verdickungen, Unebenheiten, Osteophyten, Gruben und Abflachungen des Schädels unter der Narbe, werden wir ebenso wie bei den mit Knochendefect verheilten Lochbrüchen und Anlöthungen der Haut an die Dura und die Oberfläche des Hirns von einer ursprünglichen Verletzung der Hirnrinde reden dürfen, es wird da zum mindesten im Momente der Gewaltseinwirkung die Hirnrinde gezerzt, gequetscht, kurz irgendwie verändert worden sein. Manche dieser Veränderungen würden uns vielleicht sogar bei der Section entgehen, dass sie nichts desto weniger vorhanden gewesen

sind, beweist aber jene eigenthümliche, regressive Metamorphose an den Ganglienzellen der Rinde, die Virchow<sup>1)</sup> dort entdeckte, wo früher auf den Schädel Gewalteinwirkungen stattgefunden hatten.

Wir sehen die experimentirenden Physiologen und Pathologen den Sitz der Epilepsie in der Hirnrinde suchen, und eben diese Hirnrinde finden wir in all' den Fällen afficirt, in welchen an Kopfverletzungen sich später die Epilepsie schliesst. Ist es da nicht nothwendig, dass wir die traumatische Epilepsie der Kopfverletzten für eine Rindenepilepsie halten?

Ich will gar nicht auf den Streit der Neuropathologen, ob jede Epilepsie von der Rinde aus erzeugt ist und hier gewissermassen ihren anatomischen Sitz hat, oder ob hierfür besser das Nothnagel'sche Krampfcentrum hinter der Brücke verantwortlich zu machen ist, eingehen, nur das muss ich hervorheben, dass in den Fällen traumatisch verursachter Epilepsie die Rinde betheilig ist und dass eben dieser Umstand uns berechtigt, für die Epilepsie nach Kopfverletzungen eine andere, eigenartige Ursache anzunehmen, als für die anderen Formen der peripher bedingten Reflexepilepsie.

Horsley gebührt das Verdienst, diese Anschauung über die Genese der Epilepsie nach Kopfverletzungen zuerst praktisch zu deren Heilung verwerthet zu haben.

Schon vordem die moderne Physiologie sich durch das Thierexperiment an die Erforschung der Functionen der Hirnrinde machte, hatte für die, von Erkrankungen der Hirnrinde abhängigen Formen der Epilepsie Hughlings Jackson ein besonderes Bild entworfen, das der, nach ihm benannten Jackson'schen Rindenepilepsie.

Die Experimente mit der elektrischen Reizung der Hirnrinde haben uns gezeigt, dass starke Ströme und Schläge allgemeine epileptische Krämpfe hervorrufen, plötzliche, überall in den Extremitätenmuskeln auftretende Zuckungen. Die schwächere Reizung der eigentlichen epileptogenen Stellen, d. h. der motorischen Rindencentra, ergiebt dagegen eine ganz bestimmte, stets in derselben Weise sich vollziehende Entwicklung und Verbreitung der clonischen Krämpfe. Alle Beobachter erkennen an und be-

---

<sup>1)</sup> Virchow: Virchow's Archiv. Bd. 50. S. 304.

der Anfall stets in derjenigen Muskelgruppe beginnt, welche dem elektrisch gereizten Centrum in der Rinde entspricht, dem ihr zugehörigen und vorstehenden Rindenfelde. Bald bleibt der Krampf nur auf diese eine Muskelgruppe beschränkt (Monospasmus), bald breitet er sich weiter aus auf die Muskeln nur einer Körperhälfte, oder weiter noch auf die des ganzen Körpers (Hemispasmus und allgemeine Epilepsie). Jede Ausbreitung von dem ursprünglich gereizten Centrum geht ihren bestimmten, ein wie alle Male gleichen Weg. Der Gang folgt genau der anatomischen Anordnung der Rindengebiete, es wird keines übersprungen, vielmehr geht ausnahmslos von dem gereizten Felde die Reizung über auf das zunächst ihm angrenzende und dann das weiter folgende und so fort. Wird beispielsweise an einem Hunde das für die Bewegungen der Augenlider bestimmte Centrum der linken Seite gereizt, so folgen zunächst Zuckungen des rechten Orbicularis palpebrarum, dann die der Levatores anguli oris, weiter Convulsionen der Ohrmuskeln, dann Nystagmus, Schliessen und Oeffnen der Kinnlade, Krampf der Zungenmuskeln. Nun biegt sich der Kopf nach rechts, und beginnt zuerst die obere und dann die untere Extremität an den Zuckungen theilzunehmen, genau entsprechend der Lage, welche in den bezüglichen Zeichnungen von Ferrier die Rindencentren des Hundes einnehmen, continuirlich von einem zum anderen; diejenigen Muskeln werden hintereinander in Zuckungen versetzt, deren Centren in der Hirnrinde nebeneinander liegen.

Nicht bloss die entgegengesetzte Körperhälfte, sondern auch die gleichseitige wird allmählig in die Krampfbewegungen hineingezogen. Aber auch hierbei herrscht ein streng geregelter Typus. Nachdem die Krämpfe zunächst auf alle Muskeln der entsprechenden, also contralateralen Körperseite sich ausgebreitet haben, beginnen sie erst in der anderen Seite und zwar allemal in aufsteigender Richtung von den unteren Extremitäten aufwärts zu den in den oberen Körpergegenden gelegenen Muskelgruppen. Reizt man, wie im eben angezogenen Beispiele, auf der linken Hemisphäre das Centrum der Augenbewegungen, so pflanzt sich der Krampf rechts, wie geschildert worden ist, von oben nach unten fort. Anders beim Uebergange der Krämpfe auf die linke Seite, da zucken nicht die Muskeln des Lidschlusses in erster, sondern in letzter Stelle,

krämpfe. Die Krämpfe umkreisen gewissermaassen den Körper, beginnen in den Lidmuskeln des rechten Auges und steigen rechterseits zum Beine und Fusse hinab, um links vom Fusse und Beine aufwärts bis wieder an die Lidmuskeln zu kommen.

Es liegt auf der Hand, wie diese Regelmässigkeit in dem Beginne und in der Aufeinanderfolge der krampfhaften Zuckungen wichtig für die Diagnose des Ausgangspunktes der Störung ist. Nicht minder wichtig ist hierfür eine Beobachtung von Unverricht aus der ersten Zeit des Status epilepticus, sowie es zu einem solchen bei den Versuchsthieren gekommen ist. Wenn der erste Anfall vorüber ist und nun schnell sich ihm ein zweiter, dritter und vierter anschliesst, so nehmen diese immer denselben Ausgangspunkt, von derselben Muskelgruppe nämlich, von welcher der erste Anfall eingeleitet wurde.

Kurz, diejenigen epileptischen Anfälle, welche durch eine Erkrankung, durch irgend eine Affection einer beschränkten und eng begrenzten Stelle der motorischen Rindenzone bedingt sind, haben so viel Besonderes und Eigenthümliches in ihrer Darstellungsweise, dass sie als solche, d. h. Erregungszustände, eines kleinen aber bestimmten Rindensegments erkannt werden können. Dieses muss sich in demjenigen Erregungszustande befinden, welcher es zur Ursprungsstätte eines epileptischen Anfalles macht. Durch welche anatomische Veränderungen dieser Erregungszustand erkannt werden könnte, bleibt uns zur Zeit noch verschlossen, nur eine Reihe grob anatomisch nachweisbarer Störungen in der Nähe des afficirten Feldes deckt uns bald das Messer des Chirurgen, bald das des Anatomen auf. Hierher rechne ich, abgesehen von den Veränderungen am Knochen, die Verlöthungen der die motorische Rindenzone bedeckenden Hirnhäute untereinander, die grossmaschigen cystoiden Narben, welche eine flache napfförmige Vertiefung auf der Oberfläche des Gehirns füllen, die rostfarbenen dünnen Bindegewebsschichten und die silerotisch dichten und derben Platten in und auf der Rindensubstanz, endlich die eingewachsenen Splitter der Interna, oder die bei der Verletzung eingedrungenen Fremdkörper jedweder Art.

Bis in die prähistorische Zeit reicht, wie Broca das wahrscheinlich gemacht hat, der Versuch, die Epilepsie durch die Ausbohrung oder Ausmeisselung eines Schädelstückes zu heilen, eine Hei-



gendes Verfahren angesehen worden ist. Mag also sein, dass die Trepanation der Epileptischen von allen Operationen den ältesten Ursprung hat und die Vorstellung von ihrer Wirksamkeit noch ein Erbe der Steinzeit ist. Mit der Einschränkung der Trepanation überhaupt, wie sie von Desault bis Dieffenbach allmählig zu Stande kam, ist auch das Trepaniren der Epileptischen immer seltener geworden und in den letzten 4 oder 3 Jahrzehnten nur dann trepanirt worden, wenn eine Narbe am Schädel, oder sonst eine Spur an ihm, auf eine der oben aufgezählten, traumatischen Schädigungen hinwies. Ob durch die Einführung der Antiseptik in Folge des Schutzes, den sie verleiht, mehr als früher in diesen Fällen traumatischer Epilepsie operirt worden ist, lasse ich dahingestellt. Aus Seydel's Zusammenstellung<sup>1)</sup> sollte man das nicht schliessen, da er bloss 29 Fälle, in denen wegen Epilepsie seit Einführung der Antiseptik trepanirt worden ist, zusammenzutragen vermochte. Vielleicht erklärt sich diese geringe Frequenz aus den Misserfolgen, über welche ich, wenigstens in den diesbezüglichen Fällen meiner Berliner Praxis berichten kann.

In dem ersten derselben handelte es sich um einen im Kriege 1870—71 Verwundeten, den Gutsbesitzer P. aus Schlesien, über den ich im Sanitätsberichte keine Angaben finde. Er machte im 5. Armeecorps den Feldzug mit und wurde bei Champigny, also December 1870, verwundet und mit einem Württembergischen Sanitätszuge nach Ludwigsburg bei Stuttgart gebracht. Dort sind ihm aus der Tiefe einer das linke Scheitelbein auffurchenden Schussrinne mehrfach Knochensplitter extrahirt worden, bis endlich die Wunde heilte. Zwei Jahre später stellte sich der erste epileptische Anfall ein. Die Anfälle kamen anfangs in langen Zwischenräumen, dann immer häufiger, im letzten Jahre täglich mehrmals. Da sein Gedächtniss schwand, er auch sonst geistig schwach wurde, consultirte seine Familie unseren Neuro pathologen Geheimrath Prof. Westphal, der mich wieder hinzuzog und den Vorschlag einer Trepanation der verletzten Schädelstelle machte. Die Verwundung, welche zur Extraction von Knochensplittern Veranlassung gegeben hatte, liess annehmen, dass an der verletzten Stelle nekrotische Processe gespielt hatten, und weiter, dass Verdickungen des Knochens und der Dura vorlägen. Die Krämpfe hatten nichts Besonderes an sich, es handelte sich von vornherein um allgemeine Zuckungen in Kopf, Rumpf und Gliedern. Am 15. Januar 1884 führte ich die Trepanation aus. Der Knochen, welcher in der ganzen Ausdehnung der schräg von vorn nach hinten über den Scheitelbeinhöcker hinziehenden Narbe fortgemeisselt wurde, zeigte keine Spur einer

---

<sup>1)</sup> Seydel, Antiseptik und Trepanation. München 1886. S. 159.

früheren Verwundung oder gar eines Defectes, ebenso war die Dura glatt und glänzend, ohne festere Verbindung mit dem Knochen. Die Wunde, welche sofort geschlossen wurde, heilte unter einem Verbands in 8 Tagen. Die epileptischen Krämpfe, die bis zur Operation täglich ein-, ja selbst viermal eingetreten waren, blieben fort. So ging es bis zum 16. Februar, also einen vollen Monat. Patient, der die Klinik bereits verlassen hatte, rüstete sich schon zur Heimfahrt; da, am Abend des genannten Tages, trat ein schwerer epileptischer Anfall auf, dem schnell ein zweiter und dritter folgten. Es entwickelte sich ein Status epilepticus, in welchem der Kranke starb. Die Section ergab die Heilung der Wunde und die Integrität der Dura, sowie der unter der Trepanationsstelle gelegenen Rindenpartie. Keine nennenswerthe Veränderung am Hirn.

Der zweite Fall betrifft einen 9jährigen Knaben, der in seinem vierten Lebensjahre durch Sturz aus dem Fenster sich eine complicirte Schädelfractur der rechten Scheitelbeingegend zugezogen hatte. Nach 2 Jahren stellten sich die ersten epileptischen Krämpfe ein, die anfangs selten, später sehr häufig kamen. Wieder handelte es sich um typische, allgemeine, mit Bewusstlosigkeit verlaufende Convulsionen. Trepanation an der Stelle einer deutlichen Knochen-depression. Die Anfälle, welche vor der Operation täglich aufgetreten waren, blieben nach derselben 16 Tage lang fort. Dann folgte einer, nach 8 Tagen ein zweiter und so fort.

Ganz ähnlich verlief der dritte Trepanationsfall an einem 26jährigen Manne. In den ersten Wochen nach der Operation blieben die Krämpfe fort, dann stellten sie sich wieder in alter Weise ein.

Nicht die antiseptische Aera, sondern die neue Richtung, welche der Trepanationsfrage bei traumatischer Epilepsie Horsley gegeben hat, scheinen mir für die operative Heilung der furchtbaren Krankheit bessere Aussichten zu eröffnen. Allerdings wieder nicht dadurch, dass wir jeden Fall von Epilepsie nach Kopfverletzungen durch die Trepanation zu heilen versuchen, sondern dadurch, dass wir unser Operiren nur auf einzelne ganz bestimmte und gut characterisirte Fälle beschränken, dass wir, mit anderen Worten, nicht in der Quantität sondern der Qualität unserer Fälle den Erfolg suchen.

Wir müssen, um ein Verständniss für die neue Indication zu gewinnen, von denjenigen Erfahrungen des Experiments und der Praxis ausgehen, welche in die Hirnrinde die *causa et sedes morbi* versetzen, sie also zum Substrate der, den Krampfanfall auslösenden Störung machen. Folgerichtig muss, wie Horsley das entwickelt, auch aus ihr durch eine möglichst vollständige Extirpation alles Das entfernt werden, was wir krankhaft in ihr verändert finden. Während früher die Operation

höchstens noch die etwaigen Verwachsungen der Dura mit dem Knochen löste, hat Horsley ihr eine weitere Aufgabe gestellt: sie soll allemal auch die Eröffnung des Durasackes vollziehen und dergestalt sich den Weg zum Krankheitsherde bahnen, welcher in toto zu entfernen ist.

Um aber in dieser Weise handeln zu können, ist es nothwendig, dass wir nur dann operiren, wenn wir vollen Grund zur Annahme einer palpablen und daher entfernbaren Rindenläsion haben. Einen solchen Grund haben wir aber bloss in denjenigen Fällen, in welchen die Krämpfe genau wie im Reizungsversuche am Thiere beginnen, fortschreiten und schliesslich sich verallgemeinern.

Ogleich schon Wiesmann in seiner ausführlichen Arbeit<sup>1)</sup> über die modernen Indicationen zur Trepanation eine erfolgreiche Trepanation an einem Epileptiker beschreibt, bei welcher die Dura gespalten und in die hochgradig ödematöse, sulzige Pia eingeschnitten wurde, ist die methodische Entfernung der Narben von der Hirnoberfläche doch erst seit der Mittheilung von Horsley der Aufmerksamkeit und dem Interesse des Chirurgen näher gerückt worden. Da über Horsley's Beobachtung die referirenden deutschen Zeitschriften noch so wenig gebracht haben, erlaube ich mir, den wichtigen Fall hier in getreuer Uebersetzung wiederzugeben.

Der 22jährige Jacob B. wurde wegen Paralyse und Epilepsie im National-Hospital aufgenommen und den Doctoren Hughlings Jackson und Ferrier zur Behandlung überwiesen. Im Alter von 7 Jahren war er in Edinburg von einer Droschke überfahren worden. Damals constatirte im Königlichen Hospitale Dr. Annandale eine Splitterfractur mit Depression, verbunden mit Verlust von Hirnsubstanz. Die Knochensplitter wurden sofort beseitigt, die Heilung der Wunde nahm aber lange Zeit in Anspruch, da sie viel eiterte und zur Entwicklung einer Hernia cerebri Veranlassung gab.

Der Patient war eine Zeit lang hemiplegisch, indessen verschwand die Lähmung schon nach 7 Wochen. Mit 15 Jahren stellten sich aber intermittirende epileptische Anfälle ein. 1885, bei seiner Aufnahme in's Hospital, folgte Anfall auf Anfall, so dass er sich einige Tage hindurch im Status epilepticus befand. Nach seiner Entlassung blieb er 7 Wochen lang von den Anfällen verschont, dann stellten sie sich wieder ein, so dass drei Tage vor seiner Aufnahme er abermals sich im Status epilepticus befand.

Status praesens: An der linken Seite des Scheitels sass eine viereckige

---

<sup>1)</sup> Wiesmann, Deutsche Zeitschrift für Chirurgie. 1884. Bd. 21. S. 1.

Narbe, in deren Centrum man eine ovale Lücke des Knochens fühlte und deren Längsdurchmesser ungefähr einen Zoll lang, parallel der Sagittalnaht verlief. Der genaue Sitz der Narbe entsprach, wie durch Messungen festgestellt wurde, der Mitte des oberen Drittels der aufsteigenden Stirnwinding, d. h. lag hinter dem hinteren Ende der oberen Stirnfurche. Jeder Druck auf diese Narbe verursachte Schmerzen und ganz besonders dann, wenn die Anfälle den Patienten heimsuchten. Die Anfälle, welche massenhaft auftraten, Patient hatte in der Zeit von 14 Tagen nicht weniger als 3000 zu überstehen, trugen fast immer denselben Character, sie begannen nämlich meist in der rechten unteren, manchmal gleichzeitig auch in der oberen rechten Extremität. Ein Beispiel der Anfälle der ersten Kategorie ist folgendes: Das rechte Bein wurde erst tonisch gestreckt, ehe es in clonische Krampfbewegungen überging. Darauf wurde der rechte Arm langsam extendirt, bis er im rechten Winkel zum Rumpfe stand, während die Finger und das Handgelenk flectirt wurden. Es folgte eine Streckung der Finger, an die sich sofort die clonischen Krämpfe des ganzen Gliedes schlossen, die mit einer Beugung im Ellbogen endigten. Während derselben hörten die Krämpfe in der unteren Extremität auf. Unter Fortbestand der Zuckungen von Finger, Hand und Arm wurde der rechte Mundwinkel ergriffen und nach ihm die ganze rechte Gesichtshälfte. Schliesslich wurden Kopf und Augen nach rechts gedreht. Die Reihenfolge der afficirten Theile war mithin folgende; Untere Extremität, obere Extremität, Gesicht, Nacken; der Character der Bewegungen: zuerst Extensionen, dann Convulsionen und zuletzt Beugungen. Das beweist deutlich, wo der Herd der Krankheit zu suchen war, nämlich im hinteren Ende der oberen Stirnfurche. Mit dieser Annahme deckt sich das Ergebniss der Messungen über die Lage der Narbe. Der Patient war augenscheinlich nach den Anfällen, und zwar noch 10 Tage nach dem letzten Anfalle, hemiparetisch. Die Bewegungen, welche er mit den rechtsseitigen Gliedern ausführte, waren nur halb so kräftig, als die der linksseitigen. Die Sensibilität der rechten Seite war nicht alterirt, während die Reflexe, die oberflächlichen sowohl, als tieferen, in beiden rechten Extremitäten gesteigert waren.

Operation den 25. Mai 1886. Unter antiseptischen Cautelen wurde rings um die erwähnte Schädellücke der Knochen entfernt. Die Dura mater, die Arachnoidea und die Haut bildeten eine gleichartige homogene Masse fibrösen Gewebes, die zusammen mit dem Hautlappen zurückgeschlagen wurde. Die Narbe im Gehirn war stark vascularisirt, von tief rother Farbe und ungefähr 3 Ctm. lang und 2 Ctm. breit. Die sie deckende Hirnhaut schien undurchsichtig und das angrenzende Hirn etwas gelber wie gewöhnlich. Die Narbe und mit ihr ungefähr  $\frac{1}{2}$  Ctm. der sie umgebenden Hirnsubstanz wurden bis in eine Tiefe von 2 Ctm. ausgeschnitten. Hierbei zeigte sich, dass die Narbe noch einige Millimeter in die Fasern der Corona radiata der Marginalwinding eingedrungen war. Auch dieser Theil derselben wurde entfernt und die Wunde geschlossen. Hierbei mussten drei ziemlich grosse Venen, welche aus der Mitte des für die obere Extremität bestimmten

in einer Woche vollständig zu.

Höchst interessant war es, zu bemerken, dass gleich nach der Operation die Finger des rechten Armes bei dem Patienten gelähmt waren, ebenso unmöglich waren die Flexion der Hand und die Supination des Unterarmes. Verbunden mit dieser motorischen Lähmung war ein Verlust der tactilen Sensibilität an der Dorsalseite der Fingerglieder. Patient war nicht im Stande, Berührungen unterhalb des Handgelenkes richtig zu localisiren, auch vermochte er nicht die Lage, welche man den Fingergelenken gab, anzugeben. Es lag also unzweifelhaft hier ein Beispiel des Verlustes der Sensibilität und des Muskelgefühls, gepaart mit motorischer Lähmung, vor. Dabei ist nicht zu vergessen, dass wahrscheinlich einige Fasern, welche von dem Gyrus fornicatus in die Corona radiata gehen, mit verletzt waren. Der Zustand motorischer und sensibler Lähmung verschwand im Laufe der nächsten zwei Monate. Die epileptischen Anfälle haben aufgehört und sind bis zum August — die Zeit der Jahresversammlung der British Medical Association — nicht wiedergekehrt.

Der zweite Fall von Horsley, welcher noch 1886 veröffentlicht wurde, bezieht sich auf einen 24-jährigen Mann, dem in seinem fünften Jahre eine herabfallende Wagendeichsel eine complicirte Splitterfractur nahe der Scheitelhöhe zugefügt hatte. 8 Jahre später wurde er durch einen Pferdtritt an derselben Stelle verletzt. Drei Monate nach diesem letzten Unfalle begannen die epileptischen Anfälle, die drei bis vier nacheinander in Zwischenräumen von drei Wochen sich folgten. Bei der Aufnahme in's Spital fand sich eine Narbe über einer Depressionsstelle im oberen vorderen Winkel des linken Parietale, die bis an die Mittellinie reichte. Die Narbe war gegen Druck empfindlich; auch sassen die häufigen und starken Kopfschmerzen des Patienten an dieser Stelle. Druckempfindlichkeit und Kopfschmerzen steigerten sich jedesmal beim Eintritte der Krämpfe. Es bestand eine vollständige rechtsseitige Hemianästhesie. Pat. fühlte hier weder die Berührung, noch einen Nadelstich, indessen gelang es durch Application des faradischen Stromes, diese Störung zu beseitigen, während die Krämpfe fortbestanden. Diese begannen mit einer Aura von den Bauchorganen. Der Kranke hatte Stuhldrang und einen Schmerz in der linken Bauchseite. Darauf Gefühl von Zusammenschnürung im Halse und zuweilen Husten. Nun drehten sich der Kopf und die Augen nach rechts. Der rechte Arm wurde ruckweise vorgestossen und nun erst ging das Bewusstsein verloren. Es folgten heftige Krampfbewegungen, namentlich rotirende, aller Glieder. Die unteren Extremitäten stellten sich dabei in Streckung. Nach den Anfällen blieb für einige Zeit Schwäche im rechten Arme zurück. Die Centren der Bauchmuskulatur befinden sich auf der Medialfläche des Gyrus marginatus, gerade gegenüber dem hinteren Ende der obersten Stinwindung, während nach Ferrier das Rindenfeld für die Bewegungen des Kopfes und Nackens unter dem ersten Frontalsulcus und das für die Streckung des Armes über dem hinteren Ende des letzteren liegt. In Folge dessen nahm Horsley den Sitz einer irritirenden Störung im hinteren

Drittel, also der Wurzeln der oberen grossen Lappenbildung aus den Weichtheilen, Stelle. Hierbei liess sich die frühere Stelle der Dura schloss eine kleine, schmale Knochen Hirnstecke, ein. Diese ziemlich bedeutend und schwammartigem, lockerem Biestelle, welche die Diagnose als gereizt in einer Entfernung von 5 Mm. umkreist entfernt. Die Wunde heilte in 4 Tagen. klagte der Pat. über Schwäche der ganzen Bewegungen, speciell aber die der Hand. Monate war diese Parese wieder verschwand drei unbedeutende Anfälle, später keine mehr.

In seiner Tabelle vom April 1886 liess Ley kurz noch zwei andere analoge Fälle.

Ein 37-jähriger Mann war vor 14 Jahren am Kopf verwundet worden. Drei Jahre später Anfall ein. Eine Narbe war links an der oberen Ecke des Sulcus Rolando entsprechende, der rechten Seite, am meisten der Zehen. Pat. ist theilnahmslos, stupid und 1886 Trepanation. Der Knochen war gesund. Die Dura wurde eine grosse Narbencyste angeschlossen. Lister-Verband und Heilung per primam besserte sich, die der unteren blieb unverändert, doch besser geworden. Am 10. Tage nach der Operation sechs Tage wieder zwei Anfälle. Die letzten Verlust des Bewusstseins. Der letzte Fall welcher 3—14 Krampfanfälle am Tage hatte vollständig gelähmt. Von Zeit zu Zeit verschwand. Die Diagnose nahm eine hämorrhagische motorischen Region der linken Hemisphäre an. 1886. Exploration des Hirns durch Einlegen eines Drainrohrs, dagegen Freilassen der Dura per primam. Der Zustand des Allgemeinbefindens der frühere. Einen Monat lang keine Krämpfe wieder keine.

Die kurze Beobachtungszeit bis zum Tode zeigt wie weit die Besserung in diesen Fällen eintritt.

In all' seinen Fällen hat Horsley Stücke der Hirnrinde mit der Narbe, unter der Dura entfernt. Auf den entnommenen Stückchen eine Excision oder Stirpation von Stücken der Cortex cerebri.

Allen was wir über den Verlauf  
theilweiser oder gänzlicher Wegr  
rischen Region entstanden waren  
Die Functionen, welche durch  
Stücken und Theilen der Hirn  
sich mit der Zeit wieder er  
erhaltene Theile der Rinde, or  
für sie vicariirend eintreten.  
der Narbe der therapeutisch  
rücksichtslos ausgeführt we

Die Möglichkeit,  
begrenzten und kleine  
fernen, muss noch eine  
Unterbrechung, oder He  
kommen. Sollte nicht i  
immer dem nämlichen (f  
fall ausgelöst wird, die  
heilsam wirken könne  
wickelten Betrachtungs  
strat der Krankheit s

Aus den Thier-  
fassung. Munk so  
Exstirpation der ga  
vulsionen der ander  
stätigte in Lucia  
der Krämpfe bei e  
durch beide Gyri  
facto aufzuheben  
Gesichts- und 1  
nachdem der Sc  
bis zu dem Fe  
centren für die

In einem  
und deswege  
erschien, hat  
eines bestim

Der Fal  
pathisch nicht



vierten Lebensjahre auch gesund heranwuchs. Demnach, also vor Jahr 10 Jahren, erlitt er einen linksseitigen Schädelbruch durch Auffallen eines schweren Holzscheites. Das Kind fiel bewusstlos nieder, erholte sich aber so schnell, dass es nach zwei Stunden schon weiter spielen konnte. Ein hinzugezogener Arzt constatirte eine complicirte Schädelfractur und brachte sie nach mehrmonatlicher Eiterung zur Heilung. Von besonderen Krankheitserscheinungen erfuhren wir bloss, dass bald nach dem Unfalle sich eine Lähmung der ganzen rechten Körperhälfte eingestellt habe, die aber noch vor Heilung der Wunde wieder verloren ging.

Zwei Jahre später, in seinem sechsten Lebensjahre, bekam er Schwindelanfälle, die ihn indessen nicht am Besuche der Schule hinderten. Er soll auch in der Schule vorwärts gekommen sein, nur fiel den Lehrern sein träges und theilnahmlloses Wesen auf. Später bemerkte seine Umgebung, dass er an Krämpfen litt. Er wurde blauroth im Gesichte, warf sich unter heftigem Aufschrei zu Boden und schlug dann um sich. Uebereinstimmend von Allen, die das sahen, wurde angegeben, dass namentlich die rechte Seite sich zusammenzog und das Bewusstsein während des Anfalles geschwunden war. Im Laufe der Zeit kamen die Anfälle immer häufiger, bis sechs an einem Tage. Bessere Zeiten gab es nur selten, allein es ist doch vorgekommen, dass Pat. einmal acht Tage lang verschont geblieben war, namentlich nachdem er eine Bromcalicur durchgemacht hatte.

Kurz vordem ihn seine Angehörigen in die Königliche Klinik brachten, hatte er eine sehr schlimme Periode fast fortwährender Anfälle durchgemacht. Seine geistigen Fähigkeiten hatten in letzter Zeit auffällig gelitten, desgleichen war das Schwächerwerden seines rechten Armes und Beines aufgefallen, so dass er so gut wie gar nicht ging, und wenn er zum Gehen veranlasst wurde, das rechte Bein hinkend nachschleppte.

Pat. macht den Eindruck eines geistig sehr zurückgebliebenen Menschen. Er liegt meistens im Bette und starrt ausdruckslos vor sich hin. Auf Fragen giebt er richtige und deutliche Antworten, knüpft aber mit seinen Mitkranken keine Unterhaltung an. Störungen seiner Sinnesorgane werden nicht wahrgenommen. Der Appetit ist ausgezeichnet, der Stuhlgang in Ordnung.

Er ist von kleiner Statur, aber gut genährt. Fettpolster und Muskulatur sind vortrefflich entwickelt. Nur sind der rechte Arm und das rechte Bein magerer, als ihre linken Paarlinge. Die Bewegungen der rechtsseitigen Extremitäten sind frei, geschehen aber stossweise. Da Pat. mit der rechten Hand meist fehlgreift, bedient er sich vorzugsweise der linken. Die rechte Hand steht stets in gestreckter Stellung, desgleichen auch die Finger derselben. Wohl können sie activ wie passiv fleetirt werden, allein in der Ruhe kehren sie immer wieder in die gestreckte Stellung zurück. Fasst man die Hand und sucht sie zu beugen, so hat man einen ungewöhnlichen Widerstand zu überwinden. Desgleichen werden die Beugemuskeln des Vorderarmes starr, wenn man denselben zu strecken sucht.

Die Krampfanfälle stellten sich wenigstens zwei Mal täglich ein und konnten deswegen genau beobachtet werden. Ausnahmslos begannen sie mit



Extremität, schliesslich aber des ganzen Körpers. Zuweilen schlossen sich die allgemeinen Convulsionen unmittelbar der tonischen Hyperextension der rechten Hand an. Zum Schlusse des Anfalls wurde der Kopf gewöhnlich nach rechts gedreht.

Nicht alle Anfälle stellten sich in gleicher Weise dar; es wechselten leichtere mit schwereren, kurzdauernde mit länger währenden, allgemeine und verbreitete clonische Krämpfe mit solchen, die bloss auf die rechte Seite beschränkt blieben und in einigen wenigen Zuckungen oder Erschütterungen des Körpers bestanden.

Nur Eines war eigentlich constant, dass im Beginne jedes, wie auch gestalteten Anfalles die rechte Hand in eine tetanische Streckung gerieth. Sensibilitätsprüfungen blieben resultatlos, da Pat. über sein Empfinden zu unbestimmte Auskunft gab. Auf dem linken Scheitelbeine des Kranken lag eine weisse, glatte und nur wenig eingesunkene Narbe, deren Mitte etwa die Grösse eines 50-Pfennigstückes erreichte, während drei Strahlen von ihr sich nach vorn, oben und unten wandten. Die Narbe adhärirte dem Knochen, welcher unter ihr eine kleine, scharfrandige Lücke zeigte. Wenn man mit dem Broca'schen flexiblen Winkelmaasse sich zuerst die Verbindungsstelle der Kranz- und Pfeilnaht construirte und von diesem Punkte aus 45 Mm. in der Mittellinie nach rückwärts ging, so traf der Schenkel eines von diesem Scheitelpunkte nach vorwärts entworfenen Winkels von  $70^{\circ}$  den vorderen Abschnitt der centralen Narbenpartie. Noch weiter liess sich feststellen, dass die tiefste Stelle der Narbe etwa der Mitte zwischen Linea semicircularis und Sagittalnaht entsprach. Wir durften mithin annehmen, dass sie diejenige Gegend der psychomotorischen Centra deckte, in welchen vorzugsweise die bewegenden Muskeln der Hand ihre Vertretung haben.

Wie zu diesen Versuchen, welche die Beziehung der Narbe zu den Rindenfeldern der motorischen Regionen feststellen sollten, so hatte ich auch zur Operation selbst Professor Akademiker Munk hinzugezogen und erlaube mir, ihm hier für seine Hülfe, sowie das Interesse, welches er an unserem Falle nahm, meinen besten Dank zu sagen.

Am 2. Februar schritt ich zur Trepanation an der, wie oben, bestimmten Stelle. Beim Zurückschieben des Periosts wurde die etwa 3—5 Mm. breite und etwas längere Lücke im Knochen blossgelegt und die Stelle der Hautnarbe, welche durch sie hindurch mit der Dura und Arachnoidea verwachsen war, durchrissen, so dass sofort ziemlich reichlich Liquor cerebrospinalis ausfloss. Nach gehöriger Freilegung des Schädels meisselte ich rings um die Lücke ein Stück des Daches fort, das etwa 5 Ctm. im Gevierte hatte. Es zeigte sich bei dessen Herausnahme, dass fest an der Narbe ein Bruchfragment von etwas weniger als der Grösse eines Markstückes hing, welches unter das Dach zwischen Dura und Knochen sich placirt hatte. Die obere Grenze des herausgemeisselten Stückes verlief der Sagittalnaht parallel, aber wohl 1 Ctm. von ihr entfernt, um den Sinus longitudinalis zu schonen. Obgleich die Blutung gering war, wurde doch jeder blutende Punkt theils durch

sichtigt und erst, als die Blutung voll  
Wunde mit  $\frac{1}{2}$  promilliger Sublimatlösung  
vorgenommen. In der ganzen Ausdehnung  
längs der Knochenränder die Dura und  
wieder jedes blutende Gefäß umstechend  
bindung eine feste. Die Hirnoberfläche  
mit maschigem, von cystoiden Räumen  
denen offenbar der während der Operati  
war. Ich musste weiterhin auch die we  
und abziehen, ehe ich mich über die Lage  
tiren vermochte. Erst jetzt war es deutl  
fortsetzende Spalte an der weder verfärbt  
änderten Hirnoberfläche ich für den Sulcus  
hinter demselben extirpirte ich, an der S  
S. 452) den Extensoren der Hand entspre  
denfeldes 2d), ein Stück der Hirnoberflä  
3 Mm. Tiefe.

Ich habe, so oft ich in letzter Zeit bei  
am Hirn blosslegen musste, nicht den sofort  
sondern die Naht erst später, nach 24 Stun  
angelegt. So auch hier. Die Wunde wurde  
lösung sanft abgespült, getrocknet und neu  
beträufelt. Darauf bedeckte ich sie mit Jo  
sirten, zusammengekrüllten Mull und darüber  
Lister-Verband unserer Klinik. Statt der  
Wunden immer noch sterilisirte Gaze und V

Durch die Jodoformtamponnade glaub  
mal die vollständige Blutstillung, die mir  
hütung von Blutergüssen in die Furchen und  
der Maschen der Arachnoidea wichtig erschein  
wirksamer Weise alle Flüssigkeit ab und  
sammenlegen und Verkleben der weit und  
Räume. Endlich denke ich mir den Druck  
die Mullstücke ausüben, heilsam, er hindert  
nach Abfluss des Liquor cerebrospinalis sich  
steht. Bei stark gequetschtem Hirn, z. B.  
gebrochenen Knochen, mag das Verfahren  
Ausfliessen von Hirnsubstanz und gegen den  
werden.

Am zweiten Tage nach der Operation  
und die Jodoformgaze entfernt. Darauf Naht  
früheren und bei der Operation exsiccirten Naht  
hier gleich vorweg nehmen, dass die Wunde,  
ten Defectes, sich per primam schloss. Die  
Granulationen und die Vollendung ihrer Ueber

Als Pat. aus der Narkose erwacht war und am Abende des Operationstages die ersten Bewegungsversuche vornahm, fiel ihm die Behinderung in der Streckung seiner Hand auf. Die Hand, welche bis dahin immer in gestreckter Stellung gestanden hatte, hing schlaff herab, weder die Finger, noch die Hand konnten gestreckt werden, während die Beugebewegungen frei geblieben waren. Das Centrum, welches wir extirpiren wollten, war mithin getroffen und in völlig genügender Weise fortgenommen worden.

Allein auf die Entwicklung der epileptischen Anfälle blieb unsere Operation ohne Einfluss. Zwar blieben zunächst die Krämpfe aus, dann meinten die Wärter und die Angehörigen, sie seien schwächer als früher, hielten nur kürzere Zeit an und kämen weniger häufig. Jedenfalls waren sie da und waren nicht, wie ich gehofft hatte, verschwunden. Die Lähmung der Extensoren der Finger hat etwa 3 Monate lang unverändert bestanden, dann ist sie langsam zurückgegangen, so dass im vierten und fünften Monate der Patient leichte Streckbewegungen wieder ausführen konnte. Die Befreiung von der Epilepsie hätten wir ihm gern auch um den Preis einer dauernden Lähmung der betreffenden Extensoren erkaufte. Auf eine Besserung, ja einen Ausgleich derselben hatte ich in Analogie des Thierexperimentes gerechnet, denn der Defect der bei den Versuchsthiere erzeugten Bewegungsstörung ist ein zeitweiliger und vorübergehender, ja pflegt sich um so schneller auszugleichen, je geringeren Umfang das entfernte Rindengebiet befallen hatte.

Der Fall, in welchem Horsley ein bestimmtes psychomotorisches Centrum in der Hirnrinde, zum Zwecke der Heilung eines Epileptischen ausschnitt, findet sich erst in seiner Tabelle vom 23. April 1887. Leider ist er nur ganz kurz, wie folgt, beschrieben worden, aber beachtenswerth durch die Art und Weise, wie die Stelle des gesuchten Rindengebietes bestimmt und gefunden wurde.

Ein 10jähriger geistesschwacher Knabe litt an Parese der linken Gesichtseite, der Zunge und der Sprache. 3 bis 6 Mal am Tage stellten sich epileptische Anfälle ein, die mit Zuckungen im linken Mundwinkel begannen. Am 19. Oct. 1886 Trepanation des rechten Parietale über dem durch Construction bestimmten Sitz des Facialiscentrums. Eröffnung der Dura und Bestimmung der Stelle dieses Centrums durch faradische Reizung der blossgelegten Hinstelle. Unter strenger Lister-Behandlung und Drainage schliesst sich die Wunde ohne Fieber in kürzester Zeit. Das Drainagerohr war am zweiten Tage entfernt worden. Die Zuckungen am linken Mundwinkel traten

in der zweiten Nacht nach der Operation ein und ein epileptischer Anfall folgte in der dritten Nacht. Die später auftretenden Anfälle sind seltener als früher und weniger intensiv gewesen, so z. B. dass drei Tage hindurch freie Intervalle bestanden. Im Uebrigen zeigt sich das Allgemeinbefinden ziemlich unverändert.

Weder in meinem Falle noch in dem eben wiedergegebenen von Horsley ist ein wesentliches Resultat erzielt worden. Im letzteren ist, um ein Urtheil über den Erfolg abzugeben, viel zu kurze Zeit seit der Operation verflossen. Allein die zwei ersten Fälle Horsley's, in denen jedenfalls mit der Narbe im Hirn auch die von ihr beeinflussten, oder gereizten epileptogenen Rindfelder entfernt wurden, waren fast ein Jahr lang schon von der Krankheit befreit, als der Autor zuletzt über sie referirte.

Die Misserfolge in den beiden letzterwähnten Fällen — von mir und Horsley — dürfen nicht verwundern. Es waren veraltete und zu unreine Fälle, an denen die Operation vorgenommen worden ist. Der Horsley'sche Fall namentlich deswegen, weil ein die Rinde an der motorischen Region beleidigendes, ätiologisches Moment — die Kopfverletzung — ganz fehlte und ein Tumor, an den man allenfalls hätte denken können, nicht vorlag. Da eine ausführliche Krankengeschichte fehlt, lässt sich die Frage, in wie weit aus den angegebenen Symptomen überhaupt auf eine Rindenaffectio geschlossen werden durfte, hier nicht erörtern.

Auch meine eigene Beobachtung ist eine recht complicirte, und unterscheidet sich darin wesentlich von Horsley's erstem, so classischen Falle. In diesem stimmt der ganze Verlauf genau mit den Ergebnissen des Thierexperimentes überein: Der Beginn von einem Centrum aus, die Verbreitung von diesem auf das nächste, ihm angrenzende u. s. w. In meinem Falle ist das anders. Die Anfälle sind einander nicht gleich. Es folgen auf die tetanische Streckung der rechten Hand so schnell die allgemeinen Convulsionen, dass eine typische Ausbreitung nicht constatirt werden kann. Es kommt dazu die lange Dauer in meinem Falle, sowie das Bestehen secundärer Degenerationen, auf welche nicht bloss das psychische Verhalten des Patienten, sondern auch die constante Stellung der rechten Hand und die Starre der rechtsseitigen Extremitätenmuskeln, in den von Krämpfen freien Zeiten hinwies. Es fehlten endlich Erscheinungen, welche in den corti-

causa formen der Epilepsie nach der Beschreibung Jackson's erwartet werden sollten: die Paralysen und Paresen, welche den Krämpfen zu folgen pflegen und, wenn auch nicht lange anhalten, so doch deutlich entwickelt sind. Endlich waren Störungen im Gebiete der sensiblen Sphäre, des Tastsinnes und des Muskelgefühles nicht festzustellen gewesen.

Dass hiernach mein Heilungsversuch erfolglos blieb, darf nicht auffallen, darf aber auch nicht gegen die Richtigkeit meiner Voraussetzungen und Folgerungen aufgeführt werden.

Als Facit meiner Auseinandersetzungen möchte ich noch einmal den Unterschied zwischen denjenigen Fällen betonen, welche das volle reine Bild der traumatischen Rindenepilepsie bieten, und denjenigen, welchen wesentliche Charaktere desselben fehlen. Zu den ersteren rechne ich alle, die der constante Beginn in einer Muskelgruppe und die vorzugsweise Bethheiligung derselben am Ausfalle auszeichnet, weiter die typische Ausbreitung auf die gleiche und die entgegengesetzte Körperseite, sowie endlich die vorübergehenden oder längere Zeit anhaltenden Hemiparesen und wirklichen Paralysen in den zuerst von den Krämpfen heimgesuchten Muskelgebieten. Zu den letzteren gehören alle anderen Fälle, wo das Krampfstadium blitzähnlich und plötzlich beginnt, Patient mit einem Male zu Boden stürzt, der Kopf sich nach hinten biegt, der Rumpf opisthotonisch sich krümmt, der Daumen sich einschlägt und die Zähne fest aufeinander gepresst werden, wo diesem nur wenige Secunden währenden tonischen Krampfungstände die clonischen Krämpfe, die ruck- und stossweisen Zerrungen und Zuckungen, stürmisch und gleichzeitig im Gesichte und allen Gliedern folgen.

Begnügen wir uns damit, unsere chirurgische Hülfe bloss den Fällen der ersten Kategorie zu schenken. Ich will damit nicht zugeben, dass hinsichtlich des anatomischen Krankheitssubstrats zwischen ihnen und den Fällen der zweiten Kategorie ein wesentlicher Unterschied bestände, etwa in dem Sinne, dass einmal die Hirnrinde und das andere Mal das Nothnagel'sche Krampfcentrum den Sitz der Krankheit abgebe. Der Umstand, dass in jedem Falle die Aura, ob sie eine sensible, sensorielle oder motorische ist, in Sphären spielt, welche ihre Vertretung in der Hirnrinde haben, fällt zweifellos für die Anhänger einer ausschliesslichen Rindengenesse der Epilepsie schwer in die Waage. Für uns

Chirurgie ist ein anderes Moment das maassgebende. So oft es sich um eine gut und ganz charakterisirte Jackson'sche Epilepsie nach Kopfverletzungen handelt, sind greifbare Veränderungen der Hirnrinde vorhanden, liegt nicht bloss die Neurose, sondern ein makroskopisch veränderter, ein sicht- und fühlbarer Krankheitsherd vor. Unsere operative Thätigkeit gewinnt damit eine ganz bestimmte Aufgabe: die Entfernung des Erkrankten und mit ihm desjenigen Rindenfeldes, dessen Reizung sich in den zuerst und allein zuckenden Muskeln offenbart. Diese Aufgabe zu lösen, ist Sache der modernen Hirnchirurgie. Dass sie lösbar ist, hat meine Operation gezeigt. Erst wenn viele Fälle operirt worden sind, wird es sich zeigen, ob der Curplan eine bleibende Stätte in den Werkstätten unserer Kunst sich erobern wird. Im Augenblicke kann ich nur behaupten, dass er hervorgegangen ist aus den Erfahrungen der Beobachtung und des Experimentes, und das ist am Ende der Boden, in welchem alle unsere Heilversuche wurzeln.

Ich kann denjenigen Chirurgen nicht das Wort reden, welche, gestützt auf die geringe Gefährlichkeit unserer operativen Eingriffe, einfach, ohne sich viel dabei zu denken, einschneiden und operiren, um zu versuchen, ob das nicht auch einmal hilft. Diesem planlosen Vorgehen werde ich allezeit entgegentreten. Aber ich halte es nicht nur für erlaubt, sondern geradezu für geboten, Das, was der Thierversuch ergeben hat, am Krankenbette zu verwerthen und in Gebrauch zu ziehen. Mit den Ergebnissen desselben decken sich die Fälle traumatisch bedingter Rindenepilepsie. Hilft im Thierversuche die Exstirpation eines Rindenfeldes, so muss sie auch an den sonst unheilbaren, analogen Fällen der menschlichen Erkrankung ihre Anwendung finden. Weil aber nun die Rindenepilepsie, d. h. diejenige Epilepsie, die genau so verläuft, wie die experimentell durch elektrische Reizung eines Rindenfeldes erzeugte, grob anatomische Veränderungen zeigt, ist sie allein auch dem Messer des Chirurgen zugänglich. In der weisen Beschränkung erwarte ich hier den wahren Fortschritt der Hirnchirurgie.

Zu der traumatischen Epilepsie müssen wir noch eine Reihe sogenannter epileptoider Zustände rechnen. Es ist ein nicht geringes Verdienst des Verfassers vom betreffenden Capitel im deutschen Sanitätsberichte, dass er auf die Häufigkeit hinweist, in

Kopfverletzungen vorkommen.

Die betreffenden epileptiformen Schwindelanfälle sind dadurch ausgezeichnet, dass sie in unregelmässigen Zwischenräumen wiederkehren und mit Zittern der Glieder, mit Herzklopfen und Verdauungsstörungen verbunden sind. Oft folgt ihnen eine Minuten- bis Tagelange Benommenheit des Kopfes, oder ein anhaltender, heftiger Kopfschmerz. In nicht weniger als 132 Fällen von Granat- und Gewehrschüssen, welche den Kopf getroffen hatten, wurde diese Form des Schwindels von den untersuchenden deutschen Militärärzten constatirt.

Hierher gehören weiter noch die ebenfalls anfallsweise auftretenden Geistesstörungen, welche man, wegen ihres Alternirens mit typischen epileptischen Anfällen, bekanntlich als sogenannte „psychisch-epileptische Aequivalente“ zur Epilepsie gerechnet hat. Wo diese nach einer Kopfverletzung sich entwickeln, namentlich nach den oben erwähnten Schusswunden des Schädels, könnte auch an ihre operative Behandlung gedacht werden. Allein aus dem eben Entwickelten folgt, wie wenig wir diesen Bestrebungen das Wort zu reden vermögen. Wir glauben für die chirurgische Therapie der Epilepsie dadurch mehr Aussichten gewonnen und eröffnet zu haben, dass wir erstens nur in den traumatisch erzeugten Fällen einer ganz bestimmten Form der Epilepsie zu operiren rathen, nämlich derjenigen Epilepsie, welche mit Krämpfen in ein und derselben Muskelgruppe beginnt und gewöhnlich als Jackson-Epilepsie benannt zu werden pflegt, und dass wir zweitens unseren Operationen eine ganz bestimmte mechanische Aufgabe stellen: die Exstirpation desjenigen motorischen Rindenes, welches für die zuerst in Krämpfe versetzten Muskeln die Rolle eines erregenden Centrums spielt. Die Anschauungen und Voraussetzungen, welche einer solchen Auffassung zu Grunde liegen, haben mit der Exstirpation einer Narbe nur insofern etwas zu thun, als diese dem Chirurgen den Ort seines Operationsfeldes dadurch weist und zeigt, dass sie dem letzteren an- oder aufliegt und eben deswegen durchtrennt, oder mit fortgenommen werden muss.

In den Fällen der epileptischen Aequivalente fehlt aber noch mehr, als bei den von vornherein allgemeinen epileptischen Krämpfen, der Hinweis auf einen localisirten Ausgangspunkt der Störung.

und Ursache der Krankheit findet sich hier keine Spur, daher auch nicht von der Beseitigung eines den Anfall excitirenden Rindenfeldes die Rede sein kann. Unser ganzes Thun würde nur auf eines herauskommen: das Vertauschen einer Narbe mit einer anderen, nämlich der schon bestehenden mit der aus unserem Eingriffe hervorgehenden. Ich glaube nicht, dass wir mit einem solchen Tausche eine klare therapeutische Idee verbinden können. Höchstens dass wir, ohne eigentliche Berechtigung dazu, die alte Narbe für eine unregelmässige und die Hirnrinde irgendwie beleidigende erklären, die neue uns aber glatter, reiner, weniger zerrend und drückend vorstellen. Nun will ich ja nicht in Abrede stellen, dass, namentlich nach den oben angezogenen Schussverletzungen des Kopfes, Narben sich entwickeln können, denen eine, das Hirn reizende und störende Wirkung schon zugemuthet werden kann, so z. B. derbe, schwierige Bindegewebsmassen, in denen losgesprengte und in die Hirnrinde getriebene Knochensplitter stecken, oder cystoide Degenerationen von tief in den Hirnmantel versenktem Narbengewebe. Allein es giebt eben nur ein Mittel, solch' ungünstige Verhältnisse zu erkennen oder wenigstens zu vermuthen: das Herdsymptom. Fehlen die auf ein bestimmtes Rindenfeld zu beziehenden Reizungs- oder Ausfallsymptome, so fehlt auch unserem Eingreifen die Handhabe. Dazu kommt, dass durchaus nicht immer bei den uns beschäftigenden krankhaften Zuständen die supponirten Narben gefunden worden sind, vielmehr jedwede Veränderung am Hirn und seinen Häuten, ja selbst dem Knochen oft genug gefehlt hat. Ich verweise hierfür bloss auf den von mir trepanirten und später verstorbenen Patienten, über dessen Sectionsbefund ich Seite 854 berichtet habe.

Ich bin mir wohl bewusst, mit dem Vorstehenden nicht das ganze Gebiet der operativen Behandlung von Hirnkrankheiten erschöpft zu haben. Eine Reihe von krankhaften Producten erscheint und sammelt sich an der Oberfläche des Gehirns. Liegen diese Massen im Gebiete der beiden Centralwindungen, so können sie Herdsymptome machen, welche uns mit grosser Sicherheit den Ort und die Stelle der Erkrankung verrathen. Allein mit der Localisation der Krankheit ist noch nicht die Art derselben gegeben. Die letztere aber entscheidet erst, ob eine gewebliche Degeneration in den betreffenden Rindenfeldern vorliegt, oder ob ein Exsudat



und eine Neubildung, welche möglicher Weise entfernt werden können, sie angreifen und in ihrer Function stören. Spricht sich die Diagnose für solche entfernbare Producte aus, so wird bei der Operation immer noch alles Das zu erwägen sein, was wir gelegentlich der Exstirpation von Gumma- und Tuberkelknoten vorgebracht haben.

Auf die operative Beseitigung der aus einer Pachymeningitis chronica haemorrhagica stammenden Blutergüsse hat jüngst bei Vorstellung eines Patienten in der Versammlung italienischer Chirurgen Ceci<sup>1)</sup> hingewiesen. Bekanntlich hat Huguenin wieder die pachymeningitischen Veränderungen bei der Dementia paralytica auf primäre subdurale Blutungen zurückzuführen gesucht. Ist er dazu berechtigt, so muss auch zugegeben werden, dass die traumatische Zerreißung von, durch den subduralen Raum verlaufenden Gefäßen den gleichen Effect haben kann. So viel ich weiss, hat Birch-Hirschfeld in seinem Lehrbuche der patholog. Anatomie zuerst eine Pachymeningitis hämorrhagica unter der Stelle einer geheilten Schädelfractur geschildert. Der Fall betraf die Leichenuntersuchung eines halbjährigen Kindes, welches sich die Fractur bei seiner Geburt zugezogen hatte. Gelegentlich findet man hier und da, wie z. B. in einer Mittheilung Silvestrini's in der Pariser Academie der Medicin<sup>2)</sup>, Beobachtungen, welche das Vorkommen von Duraveränderungen im Sinne der typischen und pathogenen Pachymeningitis hämorrhagica bekunden. Unter der Bruchstelle eines 15 Monate nach einer Depressionsfractur der linken Schläfegegend verstorbenen Knaben fand sich die Dura verdickt, trübe und weich und unter ihr ein altes, fast völlig organisirtes Blutgerinnsel. In Ceci's Fall handelte es sich um einen 52jähr. Bauern, der durch Sturz eine schwere, aber ohne Kunsthülfe geheilte Verletzung am rechten Seitenwandbeine davongetragen hatte. Zwei Monate später entwickelte sich eine schnell fortschreitende Lähmung der linken Seite, die von einer Schwäche im linken Fusse ihren Ausgang genommen hatte und zur Zeit, wo Ceci hinzugezogen wurde, vollständig war. Auch die Zunge und das Zäpfchen waren nach links gerichtet. Der Harn ging unwillkür-

---

<sup>1)</sup> Ceci, *Empiparesi progressiva sinistra iniziata due mesi dopo di un trauma alla regione parietale destra*. Comunicazione al Congresso della Società Italiana di Chirurgia tenutosi a Genova nel 1887.

<sup>2)</sup> Virchow-Hirsch, Jahresbericht für 1883. Bd. II. S. 386.

nen 20. Pat. befand sich in einer  
lag nahe, an die Bildung eines E  
Gegend zu denken, eine Annahme  
und eine seichte Depression im re  
Nach der Trepanation fiel sofort  
Dura mater auf, welche mit dem  
Beim Durchschneiden zeigte sie sich  
blauer Farbe. Unter ihr lag flüssig  
tes Blut. Punctionen mit einer H  
trafen keinen Eiterherd. Pat. gena  
ständig und hatte, als er 6—8  
versammelten italienischen Chirurgen  
eine leichte Parese der linken Han

Nur noch eine Indication zur Tr  
erwähnt lassen, den fixen, streng  
der bekanntlich durch seine Heftigke  
älteren Chirurgen zur Trepankrone  
der hierher zu rechnenden Fälle hat  
lich nichts zu thun. Contusionen un  
lassen oft Schmerzen zurück, die t  
quälen, bald nur zeitweise, wie neur  
Diese Schmerzen schwinden nach k  
mal wenn man die schmerzhaften S  
deckt gehalten und während des An  
dermatisch applicirt hat.

Vor 3 Jahren habe ich einen bes  
Art behandelt. Der überraschende  
12jährigen Mädchens veranlasst mich  
zukommen. Der Kleinen war ein ha  
die rechte Schädelseite gefallen, ohne  
Stelle des Anpralls entwickelte sich e  
Wallnussgrosse Schwellung. Einige  
Schmerzen, welche an dem Orte der mitt  
sassen. Als eine ganze Reihe von M  
erwiesen hatte, brachten die Eltern das  
Nachdem ich Tag und Nacht einen  
der etwas die Schmerzen linderte, aber  
schmerzhaftes Stelle durch einen Eins

hross und schob mit einem Raspatorium das Perlost zurück. Die Oberfläche des Knochens zeigte sich dunkelblau gefärbt, wie wenn ein Blutextravasat durch eine dünne Knochenlamelle schimmerte. In der That war hier im Umfange von wohl 2 Ctm. der Knochen zu Postpapierdünne reducirt, so dass ich ihn mit der Spitze meines Scalpells fortbrechen konnte. Es quoll eine Quantität theerartig dunklen Blutes hervor, worauf die lebhaft pulsirende Dura sichtbar wurde. Die Blutung stand auf Andrücken eines Gazebäuschchens. Ich vernähte die Wunde und verband in gewöhnlicher Weise. Als die Kleine aus der Chloroformnarkose erwachte, war der Schmerz verschwunden und ist auch nicht wiedergekehrt. Welche Veränderung der Knochen erfahren und warum er so durch einen Bluterguss in der Diploë, oder über der Dura verdünnt worden war, weiss ich nicht anzugeben. Ich wurde an diese meine Beobachtung durch einen der neueren Horsley'schen Fälle wieder erinnert. Es ist das der siebente seiner Tabelle. Ein 37jähriger Mann litt während dreier Jahre an einem furchtbaren Kopfschmerze, welcher ihn zu jeder Arbeit unfähig machte. Der Schmerz war auf einen Punkt der Scheitelgegend beschränkt. Am 12. November Ausbohrung einer Knochenscheibe an dieser Stelle. Dieselbe war sehr dünn und durchlöchert, offenbar angefressen von einer Pacchioni'schen Granulation. Von Stunde an waren die Schmerzen beseitigt.

---

## XXXIV.

# Ueber künstliche Vermehrung der Knochenneubildung.

Von

**Prof. Dr. Helferich**

in Greifswald.<sup>1)</sup>

(Hierzu Tafel X.)

---

Der Wunsch, eine regenerative Knochenneubildung beschleunigt und vermehrt zu sehen, ist häufig berechtigt, mag es sich beispielsweise um die Callusbildung nach einem Knochenbruche oder um die Bildung eines genügend starken Ersatzes nach Nekrose eines Knochens handeln. Die Bestrebungen unserer Zeit sind darauf gerichtet, eine Wiederherstellung von Theilen des Körpers, wenn auch schlimmsten Falles in etwas veränderter Form und mit ein wenig verminderter Functionsfähigkeit anzustreben, unter Verhältnissen, welche früher nach den Regeln der Schule die Amputation erheischten. Erfolge auf diesem Gebiete gehören zu den schönsten und befriedigendsten. Besonders die Therapie der Verletzungen und Erkrankungen der Knochen hat nach dieser Richtung hin Erfolge aufzuweisen, welche zur Erhaltung und functionellen Wiederherstellung vorher scheinbar verlorener Gliedmaassen geführt haben. Auch meine folgenden Bemerkungen sollen, wie ich hoffe, nach dieser Seite hin unter Umständen und besonders wegen der Einfachheit des Verfahrens nutzbringend werden.

Von theoretischen Vorstellungen ausgehend, habe ich seit Jahren versucht, in geeigneten Fällen eine Vermehrung regenerativer Knochenneubildung zu erzielen; ich war bestrebt, die letztere neben

---

<sup>1)</sup> Auszugsweise vorgetragen am 3. Sitzungstage des XVI. Congresses der Deutschen Gesellschaft für Chirurgie zu Berlin, 15. April 1887.

dass ich die betreffende an  
Hyperämie und zwar einer  
Indem ich wegen theoretis  
genden Bemerkungen verwe  
beschreiben, welches sich  
erwiesen hat.

Nehmen wir als Be  
Hälfte des Oberarmes,  
bildung Kunsthülfe erw  
dieser Stelle ein mittel  
Arm und befestigen  
selben in geeigneter V  
zusammenfedernden F  
hahnes oder durch  
Circulation in dem  
mirten Stelle eine  
Erschwerung des v  
gewisse Stauungsh  
auftreten. Ist m  
so besteht diese  
ordnung nicht a  
nur Stundenlang  
schon kann in  
verlängert und  
wendet werde  
fixirte Arm w  
selbe nicht  
gefärbt sein  
Oedem zeigt  
ausserhalb  
so werden  
dem Vord  
Beispiele  
diese The  
So kan  
auf ei  
ihre nē

Sorge getragen, dass die Fractur wirklich immobilisirt ist, so wird in der Regel unter dem Einflusse der Hyperämie und des Oedems der Weichtheile eine stärkere Callusbildung und Heilung der Fractur erfolgen. Ich sage: in der Regel, denn es ist nicht sicher; es kann nothwendig sein, ausser diesem Verfahren einen operativen Eingriff auszuführen, z. B. eine Reizung der Fracturenden durch Aneinanderreiben in Narkose oder durch Nagelung vorzunehmen. Der Erfolg dieser Operation kann durch Herstellung einer Hyperämie an der Fracturstelle in den nächsten Wochen, also in der Zeit der Reaction nach dem Eingriffe, gesichert und vermehrt werden.

Die Hyperämie in der oben angeführten Weise vermag nur dann zur Vermehrung der Knochenproduction beizutragen, wenn diese Production überhaupt angeregt ist; nur die Steigerung einer aus anderer Ursache bedingten resp. hervorgerufenen Knochenneubildung kann so erreicht werden. Niemals kann durch die Hyperämie allein die Anregung zur Knochenneubildung überhaupt gegeben werden.

Bei der Schilderung des Verfahrens an diesem Beispiele haben sich einige allgemeine Bemerkungen von selbst ergeben. Ich will gleich hier anfügen, dass eine zu starke Anspannung des Gummirohres natürlich schädlich sein kann. Der Kranke lernt es aber in der Zeit, während welcher er unter ärztlicher Aufsicht und Behandlung steht, in der Regel schnell, den richtigen Grad der Spannung selbst zu taxiren und zu beurtheilen, dass nicht zu viel und nicht zu wenig Spannung besteht. Ueberdies ist ja die Lockerung oder Lösung des Gummirohres so einfach, dass der Kranke sie selbst jederzeit leicht vornehmen kann.

Auf diese im Vorstehenden geschilderte Weise habe ich in einer Reihe von Fällen die vorhandene Tendenz zu regenerativer Knochenneubildung und zum Knochenwachsthum überhaupt anzuregen gesucht. Die Erfolge haben mich in der Ansicht bestärkt, dass hierdurch in der That ein nützlicher Effect erzielt werden kann. Im Folgenden sollen nun meine klinischen Erfahrungen über diesen Gegenstand in Kürze mitgetheilt werden.

Die Fälle von **Knochenbruch mit ungenügender, verlangsamter Callusbildung** oder auf diese Weise entstandene **Pseudarthrose** haben mich am häufigsten zur Anwendung des Verfahrens veranlasst. Es ist

thun haben nach Fracturen, welche fehlerhaft verbunden waren, zuweilen auch trotz ganz correcter Behandlung. Es ist sehr schwer, durch die Mittheilung solcher Fälle den Beweis von der Wirksamkeit des Verfahrens zu geben, da diese Fälle auch ohne dieses Mittel zur Heilung kommen können. Abgesehen von der anderweitig zu beweisenden Wirksamkeit, die also bei der Anwendung in diesen Fällen doch auch zur Geltung kommen muss, glaube ich, dass unter Anwendung der Gummibinde zur Erzeugung von Hyperämie an der Bruchstelle die Heilung jedenfalls schneller zu Stande kommt. So viel mir aus früheren eigenen Beobachtungen bekannt ist, dauerte es oft Monate lang bis zur Heilung, während ich in 8 Fällen der Art unter Anwendung der elastischen Constriction die Heilung in einigen Wochen erzielte. In diesen 8 Fällen handelte es sich um sehr mangelhaften oder gar fehlenden Callus in einem Zeitpunkt, in welchem die Heilung von Fracturen gewöhnlich vollendet ist. 6 Mal lag Fractur des Unterschenkels vor, 2 Mal war der Oberschenkel gebrochen. 3 Mal war der Unterschenkelbruch complicirt, 2 Mal indem an der Bruchstelle secundär eine Nekrose der Haut sich einstellte, 1 Mal indem die Fractur an einer Stelle der Tibia entstanden war, welche durch einen früher vorhandenen, dann ausgeheilten ostitischen Process verdünnt und also geschwächt war. Die Anwesenheit von kleineren Erosionen oder selbst kleineren granulirenden Wunden an der Fracturstelle ist keine Contraindication gegen die Anwendung des Verfahrens, wenn nur sonst keine besonderen Verhältnisse vorliegen. In allen diesen Fällen, so weit es sich um den Unterschenkel handelte, habe ich die schon Wochen alte Fractur gut verbunden, natürlich mit Immobilisation der anliegenden Gelenke, und so, dass an der Bruchstelle selbst entweder ein Fenster in dem festen Verbande gebildet wurde, oder dass hier wenigstens die Theile extra reichlich mit weicher Watte bedeckt waren. Ein Wasserglas-Kreide-Verband ist in der Regel der beste; seine Festigkeit ist ja sehr bedeutend, sobald er einmal hart ist; dazu ist er leicht und gestattet das Aufstehen des Patienten und Hängenlassen des Beines, worauf ich auch grosses Gewicht lege. Der Kranke geht mit Krücken, während das immobilisirte Bein durch eine über Schultern und Nacken laufende Binde an seiner Sohle leicht ge-

hoben ist, so dass also das Bein in Folge leichter Adductionsstellung im Hüftgelenke den Boden nicht berührt. Der Wasserglasverband gestattet auch, dass durch Aufschneiden an der Vorderseite der Verband abnehmbar gemacht wird, während er wieder angelegt durch einige angenähte Gurte oder eine umgelegte Binde leicht wieder befestigt wird. Für diese Fälle von Unterschenkel-fractur ist es am einfachsten, wenn der Gummischlauch am Oberschenkel, oberhalb des bis etwa zur Mitte des Femur reichenden festen Verbandes angelegt wird; beim Liegen wie beim Stehen, bei Tag und Nacht ist die Anwendung leicht, die Lösung eventuell sofort zu bewerkstelligen. Die Färbung der Zehen ist immer ein guter Maassstab für den Grad der Hyperämie, ausserdem Schmerzempfindungen an der Bruchstelle wie an der Stelle der Constriction.

Am Oberschenkel habe ich die elastische Umschnürung mit dem typischen Extensionsverbande combinirt. Bekanntlich gelingt die Heilung dieser Fracturen schneller und wird die Callusbildung reichlicher, seitdem man bei der Extensionsbehandlung die Bruchstelle ohne jeden anliegenden Verband lässt. Offenbar spielt hier die unbehinderte Blutzufuhr eine Rolle. Ungenügende Callusbildung wird deshalb am Oberschenkel nach Fracturen nur selten beobachtet. Liegt ein Grund vor, die Callusbildung durch gesteigerte Hyperämie zu vermehren, so wird einfach oben am Oberschenkel der Gummischlauch angelegt, so dass die Fracturstelle selbst in genügendem Umfange zwischen diesem Gummischlauch und dem oberen Ende des gut anliegenden Extensionsverbandes völlig freiliegt. Wollte man den Patienten gleichzeitig mit Hülfe eines geeigneten Verbandes gehfähig machen, so wäre das ja auf etwas complicirtere Weise möglich, doch wird in der Regel die Behandlung im Bett in Rückenlage rasch und sicher zum Ziele führen.

Sollte es sich um die obere Extremität handeln, so wäre das Verfahren leicht mit Schienenbehandlung oder festen Verbänden zu combiniren, wie schon in dem oben erwähnten Beispiel angeführt ist.

In drei weiteren Fällen habe ich die elastische Umschnürung angewandt, nachdem vorher an den Fracturenden die Nagelung ausgeführt war. Dieselbe bezweckt bekanntlich, die Bruchenden direct aneinander zu fixiren, zugleich auch die Knochen und das Periost an der Bruchstelle in den Zustand einer gewissen Reizung



syphilitische Spontanfractur der Tibia bei einem Locomotivführer in München (1881). Trotz sehr energischer antiluetischer Behandlung des Mannes (Schmierkur und Jodkalium) bei sorgfältiger Localbehandlung der Fractur erfolgte innerhalb 4 Monaten keine Consolidation. Erst als die Nagelung der Bruchenden und in der Folge die Herstellung einer stärkeren Hyperämie an der Fracturstelle ausgeführt war, kam die widerspänstige Fractur zur Heilung<sup>1)</sup>. In zwei anderen Fällen lag Knochenbruch des Unterschenkels durch traumatische Ursache vor. Der eine derselben kam im August 1881 in München in meine Behandlung mit einer 9 Wochen alten Fractur ohne jeden Callus. Nagelung, elastische Umschnürung am Oberschenkel vom 8. Tage an, Hängenlassen des Beines führten nach 5 Wochen zu bedeutender Callusbildung und völliger Festigkeit des Beines.

Den dritten dieser Fälle aus der Greifswalder Klinik will ich etwas ausführlicher mittheilen:

Der Frachtfuhrmann Wagner, 35 Jahre alt, aus Friedland i. M., erlitt am 2 November 1885 durch Auffallen einer schweren Tonne eine Fractur des rechten Unterschenkels, in dessen unterer Hälfte. Gypsverbände; nach 8—9 Wochen war die Fractur fest und nach weiteren 4—5 Wochen konnte W. wieder als Frachtfuhrmann arbeiten. Am 19. April 1886 erlitt W. wiederum eine Fractur der rechten Tibia in der unteren Hälfte (zwischen mittlerem und unterem Drittel). Trotz sorgfältiger und correcter Behandlung kam aber die Fractur nicht zur Heilung und Pat. wurde am 12. Juli 1886 in die chirurgische Klinik zu Greifswald aufgenommen. An dem sonst gesunden und kräftigen Manne fanden sich die Bruchenden ohne eigentlichen Callus, leicht an einander beweglich, und es wurde am 21. Juli die Nagelung (fünf Nägel) vorgenommen. Sofort Gypsverband mit Fenster. Vom 28. Juli an wird mit der Anlegung des Gummischlauches begonnen, Anfangs 3—4 Stunden täglich, dann länger. Bei dem ersten Verbandwechsel am 10. August findet sich Alles gut; an den Weichtheilen keine Wundreaction. Am 24. Aug. werden die Nägel entfernt. Aufstehen mit Krücken. Am 30. August wird Pat. mit geheilter Fractur und reichlichem Callus entlassen. Herr Dr. Koch in Friedland, dem ich auch genauere anamnestiche Angaben verdanke, hatte die Güte, mir neuerdings mitzuthellen, dass die Heilung der Fractur eine gute und dauerhafte ist.

In ähnlicher Weise kann man natürlich auch nach anderen

---

<sup>1)</sup> Die Beschreibung dieses interessanten Falles (vor völliger Heilung) findet sich in der Dissertation von Dr. Fogt: Ueber Spontanfractur und spontane Epiphysenlösung bei constitutioneller Syphilis. München 1882.

operativen Eingriffen, wie nach der subcutanen Friction der Bruchenden oder nach der Resection der Bruchenden durch künstlich hervorgerufene Hyperämie die Callusbildung steigern. Eine derartige Beobachtung habe ich an einem 23jährigen Knecht (Friedrich Müller) im Jahre 1885 gemacht, welcher mit einer Monate lang bestehenden, ausgebildeten Pseudarthrose in der Mitte der Ulna nach Fractur behaftet war. Die Untersuchung des sonst gesunden, kräftigen Mannes mit etwas rhachitischem Körperbau ergab, dass die verdünnten, fast wie zugespitzten Bruchenden (nach einem Schrägbruche) nur durch eine bindegewebige Zwischenmasse verbunden und so beweglich waren, dass die Leistungsfähigkeit des befallenen linken Armes hochgradig gelitten hatte. Es wurde am 22. November 1885 die Resection der Bruchenden vorgenommen, und durch sehr schräge Absägung derselben noch ein geringer Contact der beiden Sägeflächen an ihrer Spitze erzielt, natürlich unter möglichster Schonung des Periostes. Eine beabsichtigte Knochennaht gelang nicht, dagegen wurde ein Nagel schräg durch die beiden Enden hindurch geschlagen, allerdings ohne wirkliche Festigkeit zu erzielen. Die Nachbehandlung war bei völliger Immobilisation Anfangs streng antiseptisch. Nach 14 Tagen, als die Wunde in der Tiefe fest verklebt war, verwandte ich feuchte Verbände mit Bleiwasser in einem Fenster des Verbandes und zur selben Zeit fing ich an, durch Umlegen eines Gummischlauches am Oberarm oberhalb des Verbandes eine Hyperämie an der nur locker verbundenen Bruchstelle zu erzeugen. Letzteres geschah Anfangs stundenweise, bald länger und dann längere Zeit auch nach völliger Heilung der Wunde fast fortwährend Tag und Nacht. Der Patient selbst, obgleich wenig intelligent, war bald im Stande, den Schlauch sich selbst in der gehörigen Spannung umzulegen. Das Resultat war eine völlige Heilung der Pseudarthrose durch reichlichen festen Callus. Patient wurde am 17. Februar 1886 geheilt entlassen, nachdem er noch nach der constatirten Consolidation zur Sicherung des Erfolges Behufs weiterer Anwendung der elastischen Constriction und functioneller Uebung des Armes in der Klinik zurückgehalten war. Der Arm bot eine Abnormität, insofern die Ulna ein wenig verkürzt war. Uebrigens war M. im Stande, seine Arbeit wieder zu verrichten. Am 19. August 1886 kam Derselbe wiederum in die Klinik mit

der Pseudarthrose der Ulna völlige Consolidation nachzuweisen war. An der Operationsstelle war eine rundliche, Pflaumengrosse Callusmasse vorhanden. Es war also bei neuer Verletzung des linken Armes eine Fractur des Radius eingetreten, während die Ulna an der operirten Stelle fest gehalten hatte. Unter Gypsverbänden des Armes in supinirter Stellung trat bei poliklinischer Behandlung Heilung ein und Patient ist in der Folge gesund geblieben.

In der eben mitgetheilten Beobachtung kann sicherlich die Wirkung der elastischen Constriction nicht als das Hauptmittel gepriesen werden. Es kann überhaupt weder in diesem Falle noch in den übrigen hierhergehörigen behauptet werden, dass ohne die Hyperämie eine Heilung nicht eingetreten wäre. Allein die Resultate sind günstig, Schwierigkeiten wurden weiter nicht beobachtet, und ich glaube, dass das Verfahren seinen Antheil hat an der Sicherheit des Erfolges. Der positive Erfolg des Verfahrens wird sich wohl kaum sicherstellen lassen, da es doch in allen zugänglichen Fällen auf die Heilung des Verletzten ankommt und nicht auf die exacte wissenschaftliche Würdigung eines bestimmten Verfahrens.

Bei der Anwendung des Verfahrens, in Verbindung mit operativen Eingriffen der erwähnten Art, ist es jedenfalls wichtig, die Hyperämie nicht zu früh und nicht zu spät nach der Operation hervorzurufen. Geschieht es zu früh, so kann die Hyperämie zu stärkeren Circulationsstörungen, selbst zur Stase und zu Blutextravasaten führen; zu spät angewendet könnte der Zustand der Reaction an der Bruchstelle verschwunden sein. Nach der Nagelung kann meines Erachtens die elastische Constriction etwa am 5. bis 6. Tage bei noch festsitzenden Nägeln und lange vor einer Erneuerung des ganzen Verbandes hergestellt werden, nach der Resection etwa am 8. bis 14. Tage, je nach dem Zustande der Wunde und natürlich nur bei Abwesenheit aller Entzündungserscheinungen.

Zur Bestätigung der Nützlichkeit des von mir empfohlenen Verfahrens möchte ich hier anführen, was ich in der Literatur an ähnlichen Verfahren zur Heilung von Fracturen bei drohender Pseudarthrosenbildung empfohlen fand.

Im Jahre 1875 hat Nicoladoni in der Wiener medicinischen

Wochenschrift ein von Dumreicher angegebene Verfahren beschrieben, bei welchem die Callusbildung durch Herbeiführung von Hyperämie mittelst eines etwas complicirten Verbandes angeregt werden soll. Das Verfahren besteht in der Befestigung zweier aus graduirten Compressen gefertigter Keile derart, dass deren breitere, resp. dickere Ränder einander zugewandt sind und die Region der Bruchstelle zwischen sich frei lassen. Durch gehörige Compression dieser Keile gegen die Unterlage wird nun ein hyperämischer Zustand an der Bruchstelle erzeugt, und es entsteht bald zwischen den Keilen eine hochgradige Schwellung der Weichtheile in Form eines ringförmigen Wulstes, welcher den unterliegenden Knochen theilen unverschiebbar anhaftet und bei Druck entschieden schmerzhaft ist. Durch sorgfältige Bindeneinwickelung ist die Extremität unterhalb vor Schwellung geschützt, während die Immobilisation der Fractur durch Holzschienen gesichert ist. Vier Wochen lang soll dieser Verband unter sehr häufigem Wechsel desselben verwendet werden, worauf dann ein einfacher Gypsverband bis zur Heilung angelegt wird. Interessant ist, dass Nicoladoni einmal in der Lage war, den Erfolg dieses Verfahrens bei der Operation eines Knochenabscesses der Tibia zu controliren, wobei sich herausstellte, dass durch dasselbe in der That eine Hyperämie bis in die Tiefe des Knochens hinein zu Stande kommt. Sehr oft scheint dieses Verfahren nicht Anwendung gefunden zu haben, denn Bruns<sup>1)</sup> fand bis zum Jahre 1886 nur 5 so behandelte Fälle, von welchen 4 den Unterschenkel, 1 den Vorderarm betreffen. Die Umständlichkeit des Verfahrens mag wohl seine häufigere Verwendung verhindert haben; so hat Schüller in zwei Fällen in zweitägigen Zwischenräumen jedesmal 6—10 Stunden lang das Verfahren angewendet, wodurch jedesmal auch eine völlige Erneuerung des immobilisirenden Verbandes nöthig wurde.

Ein ähnliches Verfahren ist von dem originellen und mechanisch hochbegabten Liverpooter Chirurgen H. O. Thomas<sup>2)</sup> neuerdings kurz beschrieben und empfohlen worden. Er verwendet bei Fracturen mit verlangsamter Consolidation mit Vorliebe „Percussion“

---

<sup>1)</sup> P. Bruns, Die Lehre von den Knochenbrüchen. 1886. S. 597. Deutsche Chirurgie. Lief. 27.

<sup>2)</sup> The principles of the treatment of fractures and dislocations by H. O. Thomas. London 1886.

mität ohne Druck an der Fracturstelle gut fixirt und den Tag über dem Glied eine abwärts hängende Lage giebt. Die „Percussion“ führt Thomas wiederholt aus, zuweilen Anfangs einmal in Aethernarcose des Patienten, um durch heftiges Klopfen eine starke Reizung an der Bruchstelle hervorzubringen, später je nach den Indicationen häufiger, eventuell sogar täglich etwa 5 Minuten lang, jedoch weniger stark und ohne Aether. Die Manipulation wird mit einem Percussionshammer ausgeführt rings um die Bruchstelle herum, besonders gegen die bis dahin zu geringe Reaction zeigenden Fragmente, mit Vermeidung der Stellen, an denen wichtigere Blutgefässe und Nerven gelegen sind; ausgeschlossen von dieser Behandlung sind diejenigen Fälle, in welchen grössere Hautdefecte die Bruchstelle decken. Aus den Krankengeschichten geht hervor, dass Thomas diese Percussion der Fragmente bei Fracturen an allen Theilen der Extremitäten, besonders auch bei den Knochenbrüchen der Patella, des Olecranon, des oberen Femurrandes anwendet. Dem Eingriffe folgt regelmässig eine locale Reaction, in Form von Hyperämie und Schwellung der Weichtheile, auch Sugillationen. Nur in einer der Krankengeschichten (No. 24) findet sich die Bemerkung, dass ein kleiner Abscess an der Bruchstelle unter der Haut entstand, nachdem durch die sehr heftige in Narcose vorgenommene Percussion die Haut etwas verletzt war.

Um die an der Bruchstelle entstandene Schwellung und Hyperämie gewissermassen festzuhalten und einzudämmen, verwendet Thomas elastische Umschnürung der Extremität oberhalb und unterhalb der Bruchstelle. Er nennt das „Damming“. Aus den Krankengeschichten geht hervor, dass er dieses Verfahren jedesmal nach schwächerer Percussion, also eventuell sogar täglich, stundenlang anwendet. Ausserdem giebt Thomas der verletzten Extremität wo möglich eine abhängige Lage, nachdem er die Bruchenden vollkommen immobilisirt hat. Wer die von Thomas angegebenen Schienen für die untere Extremität, z. B. zur Immobilisation bei Kniegelenksaffectionen kennt und verwendet hat, wird sich vorstellen können, wie Thomas in seinen einzelnen Fällen die Immobilisation der Fractur auf einfache aber zweckmässige Weise erzielt hat.

Vor diesen von Dumreicher und Thomas angegebenen Ver-

fahren hat das meiste, wie mir  
fachheit. Die von Dumreich  
namentlich erscheint recht comp  
noch für Unterschenkel und Vord  
der Entfernung der Keilcomprese  
immobilisirenden Holzschienen er  
eventuell recht häufig stattfinden z  
Verfahrens zu sein. Die Behandlu  
viel einfacher, dabei nach den zahl  
wirkungsvoll. Es ist die Frage, i  
der Percussion nicht auch bei uns  
den sollte; ich möchte es glauben  
zur Verstärkung der elastischen C  
werth, wo sie nicht sehr stark un  
werden muss. Wenn Narcose dazu  
gelung den Vorzug geben, welche  
Resultat giebt und einen gleichfal  
darstellt. In solchen schwereren I  
einer indicirten Operation, also der  
tion oder der Resection der Bruch  
Herstellung der elastischen Constri  
wohl auch sicherer erzielt werden, z  
von Thomas, welcher jede Operati  
den Patienten von Thomas sind s  
nate lang und darüber auf seine W  
lich die Heilung erreicht war. D  
Thomas anlegt zur „Eindämmung“  
nicht zweckmässig; eine regelrech  
bis zu dieser Stelle ist besser un  
des unteren Gliedabschnittes, wel  
von Thomas erwähnt ist.

Immerhin bestätigen die Erfolge  
mas die Bedeutung einer künstli  
die reichlichere Entwicklung des  
Thatsache steht im Einklange mit  
an der Bruchstelle anliegender V  
schränkt d. h. nicht recht zur En  
rend Fracturen, welche nicht von

umgeben sind, eine rationelle Behandlung und rasche Consolidation nachweisen lassen. Das Beispiel der Femurfracturen, die früher mit einschliessenden Gypsverbänden und jetzt mit Extension bei völlig freier Bruchstelle behandelt werden, ist schon oben erwähnt. Hiernach kann die Compression der Bruchenden bei Pseudarthrose wohl nur insofern als Heilmittel angeführt werden, als dabei gleichzeitig eine gute Immobilisation der bis dahin ungenügend immobilisirten Fractur angewandt wird. Compression als solche an der Bruchstelle wird immer die Callusbildung und die Consolidation verzögern. Zweckmässige Immobilisation mit möglichst frei liegender Bruchstelle (das kann durch Schienen oder durch gefensterete feste Verbände etc. erreicht werden), das wird nach gehöriger Reposition der Fragmente die Hauptsache in der Behandlung einfacher Fracturen sein müssen. Die Erfolge, welche Bardenheuer mittelst der Extensionsverbände auch bei anderen Knochenbrüchen (analog den Femurfracturen) erzielte in Bezug auf genügende Callusbildung und frühzeitige Consolidation, stimmen wohl zu dieser Anschauung. Ich sehe keinen Grund ein, warum man nicht bei vielen einfachen Fracturen schon prophylactisch die von mir geübte elastische Constriction in geeigneter Weise anwenden sollte, um die Heilung zu beschleunigen und das Resultat zu sichern. Ich bin mit klinischen Versuchen in dieser Richtung beschäftigt.

Auch bei Fällen von **Nekrose mit mangelhafter Ladenbildung** oder in Folge davon entstandener **Spontanfractur** habe ich das Verfahren der elastischen Constriction mit gutem Erfolge in Anwendung gezogen, um die regenerative Knochenneubildung zu steigern. Diese Fälle sind nicht gerade häufig. Die genannten Störungen in der Bildung der Sequesterlade können natürlich nur zur Geltung kommen, wenn es sich um Totalnekrose, um Nekrose des Knochens in seinem ganzen Umfange, handelt. Meistens ist der Sequester dabei auch von grosser Länge und umfasst nicht selten nahezu die ganze Diaphyse des Röhrenknochens. Ich habe in den letzten Jahren 5 Fälle von Spontanfractur nach Nekrose beobachtet und mit elastischer Constriction behandelt. Einmal entstand die Fractur fast unter meinen Augen am Oberschenkel in Folge der spontanen Lösung des umfangreichen Sequesters vor Bildung einer genügend starken Lade während der poliklinischen Behandlung.

Dreimal kamen die betreffenden jugendlichen Patienten mit ausgebildeter Nekrose und nachweisbarer Spontanfractur am Unterschenkel (zwei Mal) und am Oberschenkel (ein Mal) in klinische Behandlung. Einmal endlich kam die Spontanfractur erst nach der Sequestrotomie, welche in meiner Abwesenheit von meinem Vertreter vorgenommen war, zur Beobachtung. In allen diesen Fällen war die Indication: Begünstigung der Ladenbildung in genügender Stärke und in gehöriger Länge. Am zweckmässigsten hierzu ist eine regelrechte Extensionsbehandlung, welche freilich Schwierigkeiten machen kann, da bei Nekrose und Spontanfractur des Unterschenkels nur ein kleiner Theil der Extremität zur Anlage des Heftpflasterverbandes benutzt werden kann, und da überdies nicht selten gleichzeitig Contracturen im Kniegelenk vorliegen und zu heben sind. Die Extension hat den besten Effect, da sie bei genügender Belastung rasch das Möglichste zur Hebung der entstandenen Verkürzung und Deformität leistet und die Wundgegend frei lässt. Letztere kann in beliebiger Weise locker verbunden werden. Man lege Werth darauf, dass in solchen Fällen die Sequestrotomie nicht frühzeitig gemacht werde, da man von der Anwesenheit des Sequesters einen die Knochenneubildung an der Lade befördernden Reiz erwartete. Eine solche Verzögerung der Operation zur Entfernung des Sequesters und zur definitiven Regelung der Verhältnisse halte ich nicht für günstig: sie ist nicht nöthig, da die Festigkeit der Lade wohl doch zu erreichen ist, eventuell durch andere Hilfsmittel, sie ist direct ungünstig, da nach längerem Vorhandensein der Fractur immer eine stärkere Verkürzung des ganzen Knochens vorliegt, und da diese Verkürzung um so schwerer und um so unvollständiger auszugleichen sein wird, je länger sie besteht. Der angebliche Reiz des Sequesters zur Steigerung der Knochenneubildung, als durch einen fremden Körper, erscheint überhaupt problematisch. Hier kommt vielmehr in Betracht, dass früher, bei dem Mangel jeder Antisepsis, die Entzündungsvorgänge an dem erkrankten Knochen nach der ersten Eröffnung der osteomyelitischen und periostitischen Abscesse und bis zur völligen Lösung des Sequesters viel hochgradiger waren und auch im Sinne einer ossificirenden Periostitis stärker auftraten. Heute liegt die Sache anders, wenn wir frühzeitig zur ersten Eröffnung der Abscesse bei acuter eiteriger Osteomyelitis kommen.



Monat, dass mit der Behandlung streng antiseptisch vorgegangen, wobei bekanntlich die regenerative Knochenneubildung bei dem Abschluss stärkerer localer Entzündung geringer auszufallen pflegt, sondern wir sind bestrebt, das erkrankte Knochenmark primär in genügender Ausdehnung frei zu legen und zu entfernen, so dass nicht selten die Röhrenknochen in der ganzen Länge ihrer Diaphyse breit rinnenförmig aufgemeißelt werden müssen. Dabei geht natürlich von der Knochenrinde schon primär ein Theil verloren, welcher nach einfacher Eröffnung der Abscesse bei spontanem Verlaufe nicht nekrotisch geworden, sondern bis zur Sequestrotomie erhalten wäre. Wenn auch das Periost erhalten bleibt und allmählig die Regeneration zu Stande bringt, so ist doch im Ganzen eine grössere Knochenproduction nöthig.

Ich habe nun gesucht, diesen regenerativen Process, vorläufig zur Bildung der Todtenlade, auch in diesen letzterwähnten Fällen stärker anzuregen, also schon vor Lösung des Sequesters. In zwei Fällen von frischer acuter, eiteriger Osteomyelitis hatte ich Gelegenheit, die elastische Constriction zur Erzeugung von Hyperämie einige Zeit nach der breiten Eröffnung anzuwenden. Die elastische Umschnürung war hierbei nur gering, um an der grossen, granulirenden Wunde keine Störung hervorzurufen, doch immer stark genug, um eine gewisse Hyperämie zu erhalten. Bei der einen Patientin (Bertha Kadow, 11 Jahre alt) lag eine acute Osteomyelitis der Tibia und beider Claviculae vor; nach anfänglich günstigem Verlaufe trat nach einem schweren intercurrenten Scharlach an Amyloid und Nephritis 7 Monate nach der Aufnahme der Tod ein. In diesem Falle erschien die Lösung des grossen Sequesters, vielleicht unter dem Einfluss der künstlichen Hyperämie, sehr verzögert, doch ergab sich, dass die scheinbar unbeweglichen, also scheinbar noch nicht gelösten Sequester doch schon völlig demarkirt und gelöst waren. Es zeigte sich, dass die Befestigung des Sequesters nur mechanisch in der eng anschliessenden Lade durch derbes Bindegewebe bedingt war. Der zweite Fall war folgender:

Adolf Wittstock, 14 Jahre alt, aus Greifswald, kam am 30. Jan. 1886 Abends zur Aufnahme in die Klinik mit einer acuten eiterigen Osteomyelitis der linken Tibia, welche vor drei Tagen mit einem heftigen Schüttelfrost begonnen hatte. Der ganze Unterschenkel, die Kniegegend und die untere Hälfte des Oberschenkels waren bedeutend geschwollen. Schwellung und Röthe, entsprechend der Tibia, vorn besonders deutlich; auch Fluc-

tuation daselbst nachweisbar. Hohes Fieber. Am 1. Februar Operation in Esmarch'scher Blutleere: Längsincoision über die ganze vordere Tibiafläche. Das Periost ist durch eine bräunlich gefärbte Eitermasse an der Vorderseite der Tibia total abgehoben. Der Eiter enthält Fettaggen. Da bei Trepanation der Tibia am oberen und unteren Ende der Diaphyse (mittelt des Meissels) das Knochenmark sich eiterig infiltrirt findet, wird die Diaphyse in ganzer Länge, vorn breit rinnenförmig aufgemeisselt und mit scharfem Löffel ausgekratzt. Das Kniegelenk erscheint frei. Trockener, antiseptischer Verband vor Abnahme der Esmarch'schen Binde. Schiene; Hochlagerung der Extremität.

Am 6. Februar ist eine Schwellung über beiden Schlüsselbeinen, die bei der Aufnahme nur gering war, so hochgradig geworden, auch mit Röthe und Schmerz und Fieber verbunden, dass incidirt wird: beide Claviculae finden sich blossliegend; ihr Periost durch bräunlich gefärbten Eiter abgehoben. Eine Aufmeisselung wird hier nicht vorgenommen. Trockener Verband. Die bacteriologische Untersuchung des Eiters von der Tibia, wie von beiden Claviculae ergiebt Reinculturen vom *Staphylococcus pyogenes aureus*. Der schwere, fieberhafte Allgemeinzustand bleibt längere Zeit bestehen. Diarrhöe, heftige Schmerzen an anderen Körperstellen, grosse Abnahme der Körperkräfte, unwillkürliche Stuhlentleerungen compliciren den Zustand und erschweren die Pflege. Der Kranke ist in hoher Lebensgefahr. Noch am 12. Februar erhebt sich die Temperatur Abends bis  $40,1^{\circ}$ , bleibt dann tagüber zwischen  $38^{\circ}$  und  $39^{\circ}$  bis zum 24. Februar und geht erst von da an in normale Verhältnisse über. Vom 1. März an wird die mässig secernirende Wunde täglich feucht verbunden. Die Wunde granulirt, doch sind die Ränder der Tibiarinne, so weit sie stehen geblieben, in der ganzen Länge nekrotisch, aber noch nicht gelöst. Ende März ist auch der Boden der Knochenrinne mit üppigen Granulationen bedeckt, die Ränder sind nekrotisch. Mitte Juni werden die Schlüsselbeinsequester nach Aufmeisselung ziemlich dicker Laden extrahirt. Zur selben Zeit wird eine Lockerung zwischen der oberen Epiphyse und dem anliegenden Diaphysenende der Tibia constatirt, welche längere Zeit nachweisbar bleibt und durch fortgesetzten Gebrauch der Schiene und grösste Vorsicht bei jedem Verbandwechsel behandelt wird. Erst gegen Ende Juli ist die völlige Abstossung der grossen und langen Sequester der Tibia vollendet und deren einfache Entfernung ohne weiteren Eingriff möglich. Wenn bei der ersten Eröffnung der Tibia reichlich ein Drittel des Tibiaumfangs verloren ging, so ist nun reichlich ein weiteres Drittel nekrotisch abgestossen, so dass nun schliesslich in der Ausdehnung der Diaphyse nur etwa ein Viertel des Tibiaumfangs, entsprechend der Hinterseite des Knochens, noch vorhanden ist. Die Knochenneubildung ist bis jetzt sehr gering, von einer eigentlichen Lade kann keine Rede sein; der Tibiaest entspricht in seiner Dicke und Festigkeit etwa der Fibula, nur ist er flacher. Nachdem in der Folge die granulirende Wunde noch verkleinert war, wurde Anfang August mit elastischer Constriction am Oberschenkel zur Erzeugung von Hyperämie am Unterschenkel begonnen, während sonst die bisherige Behandlung mit trockenen Verbänden

bald aber etwas energischer und länger, schliesslich fast unausgesetzt. Unter dieser Behandlung wurden allerdings die Granulationen stellenweise etwas ödematös, auch zu Blutungen geneigt, doch besserte sich das schnell, sobald kurze Zeit damit nachgelassen und das Bein hochgelegt wurde. Die Hauptsache war, dass die bis dahin äusserst geringe Knochenregeneration auffallend reichlicher wurde, so dass Pat. am 21. October 1886 fast geheilt entlassen werden konnte; von der Wunde waren nur noch kleine Reste vorhanden, die Tibia hatte reichlich die Hälfte ihres Umfanges wieder erlangt, das Allgemeinbefinden war vortrefflich. Pat. wurde angewiesen, das Bein noch sehr zu schonen, aber viel hängen zu lassen und namentlich die elastische Constriction Tag und Nacht fortzusetzen.

Im Januar 1887 war Pat. völlig gefähig. Die Länge des Beines im Ganzen, wie die der einzelnen Knochen war beiderseits gleich. Kniegelenk frei beweglich, Fussgelenk in leichter Equinusstellung. Die Tibia der operirten Seite bildet eine dicke Knochenleiste, deren Breite diejenige der normalen Tibia bedeutend überwiegt. Die adhärente Narbe, 32 Ctm. lang, 3,5 Ctm. breit, ist stellenweise excoriirt.

Ich glaube jetzt, dass man in einem solchen Falle viel früher mit der elastischen Constriction beginnen kann, wenn auch Anfangs sehr vorsichtig, und mit Unterbrechungen, um den Wundverlauf nicht zu sehr zu stören. Man würde bei früherer Verwendung dieses Hilfsmittels voraussichtlich die periostale Production wesentlich beschleunigen und vermehren und so die ganze Heilungsdauer abkürzen.

Von den Fällen von Spontanfractur wegen ungenügender Ladenbildung will ich hier einen in Kürze anführen. Die beiden anderen Fälle, welche gleichfalls die Tibia betrafen, waren sehr ähnlich, namentlich was den Sitz der Fractur, die Deformität und das Verhalten der Fibula betrifft.

Ernst Müller, 8½ Jahre, aus Gnevkow, ein bis dahin gesunder Junge, erkrankte vor etwa 13 Wochen unter Fiebererscheinungen an Schwellung und Schmerzhaftigkeit am rechten Unterschenkel. Ein grosser Abscess wurde eröffnet. Bei der Aufnahme in die chirurgische Klinik zu Greifswald am 20. November 1886 fand sich der rechte Unterschenkel säbelförmig, convex nach aussen gekrümmt, die Haut dünn und stellenweise livide, in der Mitte der Tibia drei Fistelöffnungen, welche reichlich secerniren und unmittelbar auf nekrotischen Knochen führen. Die Tibia im Ganzen etwas, am oberen Diaphysenende stärker verdickt, an letzterer Stelle auch schmerzhaft. Capitulum fibulae auffallend stark vorspringend und hochstehend. Die Tibia ist verkürzt und zwischen ihrem mittleren und oberen Drittel fast winkelig so abgebogen, dass sie die Ursache der erwähnten säbelförmigen Krümmung des Unterschenkels ist. Bei genauerer Untersuchung ergibt sich an dieser Stelle

eine abnorme Beweglichkeit der Tibia; es unterliegt keinem Zweifel, dass eine Spontanfractur daselbst vorhanden ist. Die Beweglichkeit im Knie- und Fussgelenk ist normal. Am 23. November wird in Esmarch'scher Blutleere die Operation vorgenommen. Längsschnitt über die ganze Länge der Diaphyse der Tibia. Der Sequester liegt fast völlig frei, ist nur am unteren und noch etwas mehr am oberen Ende durch Theile der Lade fixirt. Diese werden einfach in der Längsrichtung durchmeisselt, auseinander gebogen, und der grosse Sequester wird extrahirt. Die Granulationen der Knochenrinne werden nicht entfernt; die Wunde wird nur mit 5proc. Carbollösung ausgespült. Die Krümmung des Unterschenkels wird durch starken manuellen Zug auszugleichen gesucht und jedenfalls sehr gebessert. Verband mit Jodoformgaze und in 3proc. essigsäure Thonerde getauchten Compressen; zwei seitliche Schienen. Dann erst Lösung der Blutleere und Hochlagerung der Extremität. Am 29. November wird nach vorsichtiger Anlage eines Heftpflasterverbandes am Fussrücken und den Seiten des Unterschenkels bis zu seiner Mitte mit Gewichtsextension begonnen. Dieselbe wird in der Folge zeitweise durch Schienenbehandlung unterbrochen, dann wieder fortgesetzt, je nach dem Zustande der Weichtheile, um Decubitus zu vermeiden. Vom 8. December an wird auch elastische Constriction am Oberschenkel, anfangs stundenlang, später dauernd angewendet, während die Wunde nur mehr mit etwas Borsalbe bedeckt ist. Während des März 1887 muss leider wegen eines Erysipels am kranken Beine jede orthopädische Behandlung unterbleiben. Nach Ablauf derselben wird mit der gleichen Behandlung wie zuvor fortgefahren und schliesslich wird der kleine Patient mit geheilter Wunde in sehr gebesselter Stellung des Unterschenkels, im Ganzen mit leistungsfähigem Bein, entlassen. Die Anwendung der elastischen Constriction soll zu Hause noch fortgesetzt werden.

Vielleicht könnte man in solchen Fällen nach Heilung der Wunde durch vorsichtige Anwendung der von Thomas empfohlenen Percussion (natürlich nicht auf die Hautnarbe) neben der elastischen Constriction noch mehr zur Consolidation derartiger Spontanfracturen beitragen. Es steht nichts im Wege, unser Verfahren mit operativen Eingriffen zu combiniren, wenn solche nöthig werden sollten. Ich habe einmal die elastische Constriction bei einem Falle von Oberschenkelnekrose mit Spontanfractur verwendet, in welchem ich zur Unterstützung der Knochenregeneration eine Silberspirale an Stelle des Sequesters in die Lade eingelegt habe. Der Fall ist in meinem Bericht über die Münchener chirurgische Poliklinik im Jahre 1880 (Aerztliches Intelligenzblatt 1881) beschrieben, auch gelegentlich einer Mittheilung über Drahtprothese nach Resectionen auf dem 1885er Chirurgencongress<sup>1)</sup> erwähnt.

<sup>1)</sup> Verhandlungen der Deutschen Gesellschaft für Chirurgie. XIV. Congress. 1885. Protokolle S. 129.

Ich will hier nur anführen, was bezüglich der elastischen Constriction von Interesse ist. Ende Juli war nach einem Sprung eine acute eiterige Osteomyelitis des Oberschenkels entstanden. Am 6. August wird der grosse Abscess primär ausgiebig eröffnet und drainirt; antiseptische Behandlung, Schienen. Am 9. October findet sich beim Verbandwechsel eine Spontanfractur des Femur mit beträchtlicher Verkürzung. Am 22. October Sequestrotomie, unter möglichst geringer Läsion der Lade, welche übrigens in der Länge von etwa 10 Ctm. völlig fehlt. Einlegung einer Silberspirale und energische Extension. Vom 7. November an wird durch mässig straffe elastische Constriction am oberen Femurende täglich mehrere Stunden lang für stärkere Hyperämie an der Fracturstelle gesorgt, um die bis dahin mangelhafte Consolidation zu beschleunigen. Von da an nahm die Knochenneubildung und Festigkeit auffallend rasch zu. Gegen Ende December war nur noch eine Spur von Beweglichkeit nachweisbar. Der Knabe begann Ende Januar 1881 Gehübungen und wurde, völlig geheilt, mit gleich langen Oberschenkeln entlassen. Ich habe den Knaben im Jahre 1885 noch einmal gesehen und mich an der völligen Wiederherstellung der Form und Festigkeit, sowie der Function des vorher so gefährdeten Beines freuen können.

Die Verwendung der elastischen Constriction zur Vermehrung der regenerativen Knochenneubildung erscheint nach diesen klinischen Erfahrungen auch für die hierher gehörigen Affectionen im Gefolge der acuten eiterigen Osteomyelitis und Nekrose berechtigt und nützlich. Eine Neubildung von Knochen kann natürlich hierdurch nur da angeregt werden, wo leistungsfähiges Periost vorhanden ist. Wo der Knochen und das Periost in grösserer Ausdehnung und im ganzen Umfange verloren gegangen, können natürlich nur grössere Eingriffe, etwa ein Versuch der Osteoplastik, zur Heilung führen. Nach diesen kann dann während der Nachbehandlung auch die elastische Constriction wieder nützlich sein. Unter Umständen kann sie auch z. B. am Unterschenkel zur Hypertrophie des zweiten, nicht nekrotischen Knochens, also in der Regel der Fibula, beitragen, um so mehr, da diese periostale Verdickung der Fibula in Fällen schwerer Tibianekrose immer eingeleitet ist.

In den bisher mitgetheilten Fällen handelte es sich um die Vermehrung einer pathologischen Knochenneubildung, um

die Steigerung des vom Periost ausgehenden Dickenwachsthums der Röhrenknochen, welches nach gewissen traumatischen und entzündlichen Ursachen auch bei Erwachsenen in der Regel stattfindet. Die Frage liegt nahe, ob auch eine **Steigerung des physiologischen Knochenwachsthums durch Hyperämie** zu Stande kommt, d. h. ob ein jugendlicher, noch wachsender Knochen unter dem Einflusse einer künstlichen Hyperämie länger und dicker wird.

Eine Beobachtung führte mich zu der Annahme, dass diese Frage bejaht werden muss. Es war ein Knabe mit angeborener einseitiger Hüftgelenksluxation, welcher eine straff sitzende Bandage in der Hüftgegend trug, bei welchem ich einen Einfluss der durch den Druck der Bandage bedingten Hyperämie des ganzen Beines constatirte. Der schwächliche,  $3\frac{3}{4}$  Jahre alte Knabe kam im Juli 1881 in meine Behandlung. Der linke Trochanter stand etwa  $2\frac{1}{2}$  Ctm. über der Roser-Nélaton'schen Linie, der Oberschenkel war übrigens, wie gewöhnlich, noch höher hinauf am Becken verschiebbar. Das linke Bein war etwas atrophisch. Unter abwechselndem Gebrauch verschiedener Apparate bei energischer Massage und Jahre lang (bis jetzt) fortgesetzter nächtlicher Gewichtsextension besserte sich der Zustand. Monatelang wurde abwechselnd immer wieder eine Bandage getragen, durch welche der Trochanter zum Becken fixirt und an einer Verschiebung nach aufwärts gehindert wurde. Dabei fand wegen etwas mangelhafter Ausführung auch ein Druck auf die Inguinalgegend statt, so dass Abends bei der Abnahme der Bandage eine breite Druckstelle daselbst zu sehen war. Es war in Folge dieses Druckes ersichtlich eine venöse Hyperämie an der Haut des ganzen Beines vorhanden. Niemals trat aber bei dem Knaben, welcher immer mit der Bandage umherging, ein Oedem an diesem Beine auf. Dagegen wurde die Haut und das subcutane Gewebe des ganzen Beines unter dem Einflusse der Hyperämie dicker; die Haut liess sich weniger leicht und nur in dickeren Falten aufheben, als auf der gesunden Seite. Während der Höhestand des Trochanters bestehen blieb, nahm die Verkürzung des Beines ab: es war also eine Verlängerung der Knochen der kranken Seite eingetreten. Dieselbe war auch messbar; sie betrug für die Tibia bei wiederholter, sehr genauer Messung 1 Ctm. Diese Verlängerung nahm übrigens in der Folge nicht weiter zu: das Verhältniss blieb so, dass die Tibia der kranken

Seite etwa 1 Ctm. länger blieb. Bei der letzten Messung am 9. März 1886, die ich an dem immer in gleicher Weise weiter behandelten Kranken selbst ausführen konnte, fand ich die Tibia der luxirten Seite  $28\frac{1}{2}$  Ctm., die andere  $27\frac{1}{2}$  Ctm. lang. Von Oedem der Haut und des subcutanen Zellgewebes war keine Spur; doch erschien die Haut an der Wade und am Oberschenkel bei der Faltenbildung deutlich dicker, als an der gesunden Seite. Der Umfang an der Wade betrug links, an der luxirten Seite, 23 Ctm. gegen  $22\frac{1}{2}$  Ctm. der gesunden Seite; der Umfang am Knie war beiderseits  $24\frac{1}{2}$  Ctm., am unteren Theile des Oberschenkels beiderseits  $23\frac{1}{2}$  Ctm. Der nun  $9\frac{1}{2}$ jährige Knabe hatte einen guten Gang und setzte beim Gehen das luxirte Bein recht gut an; die Muskulatur war sehr kräftig entwickelt. Die Verdickung der Haut und die Verlängerung des Knochens können hier nur die Folge der langdauernden mässigen Hyperämie sein. Jede andere Ursache war hier mit Sicherheit auszuschliessen, und weitere Erfahrungen bestätigten mir auch diese Annahme. Ich habe seit dieser Beobachtung wiederholt mit Absicht eine Hyperämie durch mässige elastische Constriction erzeugt und die gleiche Erfahrung gemacht: allmählig wird die Haut dicker und die Knochen werden etwas länger. Oedem tritt bei mässiger Constriction nicht ein, wenn die Kranken umhergehen dürfen oder wenn sie immer liegen.

Von den so behandelten Fällen betrifft einer ein Mädchen mit angeborener einseitiger Hüftgelenkluxation, bei dem ich nun absichtlich durch Gummiband eine mässige Hyperämie des Beines dauernd herstellte, um durch gesteigertes Längenwachsthum die Verkürzung auszugleichen.

In einem weiteren Falle handelte es sich um ein Mädchen mit pathologischer Elongation des Unterschenkels in Folge einer grossen Ulceration der Haut, bei welcher ich versuchte, das gesunde Bein durch elastische Constriction am Oberschenkel etwas zu verlängern. Die Geschichte des Falles ist kurz folgende:

Bertha Faulk, 16 Jahre alt, wurde am 21. Juli 1886 in die chirurgische Klinik zu Greifswald aufgenommen. Das jetzige Leiden begann an der vorher gesunden Patientin vor 6 Jahren ohne bekannte Ursache. Das linke Bein schwoll vom Knie an abwärts stark an. Es kam bald zu einer Geschwürsbildung der Haut in der Gegend der Tuberositas tibiae, welche allmählig sich

vergrößernd, sich über die ganze Vorderfläche und die Seitenflächen des Unterschenkels verbreitete. Drei Jahre lang Behandlung mit verschiedenen Salben, dann zwei Jahre lang mittelst einer Gummibinde. Dem Fortschreiten des Geschwürs wurde aber kein Einhalt gethan. Patientin ist bis jetzt trotz zeitweise heftiger Schmerzen nie bettlägerig gewesen. Der Status ergibt ein riesiges, zum Theil vernarbtes Hautgeschwür am linken Unterschenkel, in der Mitte fast circulär, von exquisit serpiginösem Charakter. Das Geschwür greift nirgends tiefer. Die Oberfläche der Tibia ist höckerig; es finden sich besonders zwei flach rundliche Hervorragungen auf ihrer vorderen Fläche, knochenhart, zum Theil von geschwüriger, zum Theil von Narbenhaut bedeckt. Die Knochen des linken Unterschenkels sind reichlich 3 Ctm. länger als rechts. Im Uebrigen ist das Mädchen gesund.

Der Zustand wird in der Folge durch Ruhe und correcte Verbände und Pflege sehr gebessert. Da es möglich erschien, dass die Knochenverdickung an der Tibia die Folge von primär periostitischen oder osteomyelitischen Processen war, da auch durch diese Vorwölbungen die Ueberhäutung der noch nicht geheilten Granulationsfläche verzögert schien, so entschloss ich mich am 23. Februar 1887 zu einem operativen Eingriff. Die Tibia wird an der Vorwölbung subperiostal freigelegt, der Knochen abgemeisselt, die Markhöhle eröffnet. Letztere enthielt sehr fettreiches Mark, keinen Eiter, sie war in ihren Dimensionen und auch sonst in keiner Weise verändert. Der Gedanke an eine primäre Knochenaffection war demnach aufzugeben, denn 1. wäre bei einer solchen die Markhöhle verändert, eventuell sogar durch Knochenwucherung abgeschlossen gewesen, 2. war keine Spur von Eiter oder entzündlichem Exsudat vorhanden, 3. die Auflagerung war eine rein äussere und auf die Vorderfläche der Tibia beschränkte. Beim Abheben des Periostes an den Seitenflächen ergaben sich dieselben als normal, ohne die geringste Unebenheit. — Die ganze Knochenverdickung konnte nur secundär, als Folge des Hautgeschwürs, welches gerade an dieser Stelle am längsten bestand und am langsamsten heilte, aufgefasst werden. Auch die Elongation der Knochen, welche obendrein Tibia und Fibula gleichmässig betraf, konnte demnach nur die Folge der Ulceration sein.

Während der längeren Behandlungszeit, die das kranke Bein erheischte, versuchte ich, das gesunde, um 3 Ctm. kürzere Bein zu stärkerem Wachsthum anzuregen. Eine mässige elastische Constriction in der Mitte des Oberschenkels wurde dauernd vertragen, und die letzte Messung ergab Folgendes: Der kranke Unterschenkel ist nur noch 1 Ctm. länger, als der gesunde. Die Haut des gesunden rechten Beines ist unter dem Einflusse der Hyperämie dicker geworden, doch ist kein Oedem vorhanden. Der Umfang in der Mitte des Unterschenkels ist rechts 26 Ctm. gegen 28 Ctm. links (da hier die Ulceration liegt), am Oberschenkel unten rechts 32 Ctm. gegen 31 Ctm. links. Wie in dem vorher erwähnten Falle ist somit ein stärkeres Längenwachsthum und eine wahre Verdickung der Haut als Folge der künstlichen Hyperämie zu statuiren.

Auch in einem Falle von Verkürzung des Beines nach einer



striction den Ausgleich der Verkürzung herbeizuführen:

Richard Holsten, 10 Jahre, hatte am 2. Mai 1886 eine Fractur des Oberschenkels in der Mitte erlitten. Im October desselben Jahres sah ich den Knaben, fand die Fractur consolidirt und eine Verkürzung des Oberschenkels, wie des ganzen Beines von  $3\frac{1}{2}$  Ctm. Ich empfahl Anwendung der elastischen Constriction, und der Knabe lernte sehr schnell die richtige Spannung herstellen und trug den Gummischlauch Tag und Nacht, während er bei Tage die Schule besuchte, turnte und umherging. Schon Ende Februar war die Differenz der Beinlänge vermindert. Die Tibia war links (an der Seite der Fractur) fast 1 Ctm. länger als rechts, die Beinlänge links nur noch gegen 2 Ctm. geringer als rechts. Der Umfang an der Wade und oberhalb der Knöchel war beiderseits gleich. Die Haut des linken Beines war dicker, jedoch ohne hochgradige Hyperämie. Von Oedem oder Venenerweiterung war keine Spur. Pat. trägt den Gummischlauch an der oberen Hälfte des Oberschenkels noch jetzt Tag und Nacht.

Es ist mir wohl bekannt, dass Verkürzung von Knochen nach Fractur der Diaphyse hier und da auch spontan geringer wird. Doch scheint dieser spontane Ausgleich recht selten; ob er zum Theil durch Verlängerung des benachbarten Knochens zu Stande kommt, ist nicht bekannt, und jedenfalls kommt er erst längere Zeit nach der Fractur zur Beobachtung. Es scheint, dass unter dem Einflusse der künstlichen Hyperämie diese Ausgleichs-Verlängerung jedenfalls beschleunigt, wahrscheinlich auch vermehrt wird.

Bei Verkürzung des Beines in Folge von essentieller Kinderlähmung habe ich auch Versuche mit der elastischen Constriction gemacht, um die meist vorhandene Verkürzung zu vermindern. Die Verkürzung ist in diesen Fällen ohne Zweifel Folge der Inactivität. In manchen Fällen ist die Verkürzung auffallend gering oder gar nicht vorhanden. Ich habe aber unter einer sehr grossen Zahl solcher Fälle nur einen beobachtet, in welchem eine geringe Verlängerung des paralytischen Beines messbar war. In diesem letzteren Falle war keine weitere Abnormität, namentlich keine Knochenentzündung an dem gelähmten Beine vorhanden, und ich glaube, dass in diesem Falle die Wirkung der Inactivität durch die Folgen einer bestehenden Hyperämie ausgeglichen war. In fünf Fällen von Kinderlähmung habe ich die elastische Constriction systematisch verwendet, doch war ich nicht lange genug in der Lage, die Wirkung zu controliren. So viel kann ich aber sagen, dass auch bei diesen Fällen eine mässige elastische Span-

nung dauernd getragen wird, dass kein Oedem, noch andere Störungen danach eintreten. Bei einem Mädchen (Klärchen Landauer, 9 Jahre alt), welches nur in geringem Grade und partiell Lähmung des linken Beines darbot, habe ich nach 4 monatlichem Gebrauch der elastischen Constriction eine geringe Verlängerung der Tibia, Verdickung der Haut, ohne Varicenentwicklung oder Oedem, und gesteigertes Haarwachsthum beobachtet.

Nach alledem halte ich die Versuche für gerechtfertigt, welche darauf gerichtet sind, bei jugendlichen, noch wachsenden Individuen Längenunterschiede der Beine auf der verkürzten Seite durch Herstellung einer künstlichen Hyperämie auszugleichen. Gefahren bieten diese Versuche bei verständiger Ausführung nicht. Ueber den Erfolg, besonders über die Dauerhaftigkeit des Erfolges, kann ein sicheres Urtheil noch nicht abgegeben werden.

Wir haben ein anderes Mittel, um die Verlängerung eines Knochens durch stärkeres Wachsthum zu erzielen, welches sicher wirkt. Ich meine einen genügend starken operativen Reiz an der Diaphyse des Knochens, z. B. durch Einschlagen von Nägeln. Allein das involviret einen Eingriff, der ohne Narkose nicht auszuführen ist, dessen Erfolg im Voraus nicht sicher zu berechnen ist, und den wir auch in der Folge nicht sicher in der Hand haben. Hiernach kann die Herstellung einer Hyperämie als ein einfacheres Verfahren bezeichnet werden, welches in geeigneten Fällen Anwendung verdient. Wir benutzen dabei kunstgerecht einen Zustand, als dessen Folge wir bei pathologischen Zuständen nicht allzu selten Verlängerung von Knochen bei noch wachsenden Individuen beobachten. Dass bei Erwachsenen mit verknöchertem Intermediärknorpel überhaupt keine Verlängerung mehr erzielt werden kann, bedarf keiner besonderen Erwähnung.

Bietet unser Verfahren nun aber keine Nachtheile und Gefahren?

Dass die Entstehung von Varicen, wo die Anlage dazu vorhanden ist, durch die elastische Constriction gefördert wird, daran kann kein Zweifel sein. Unter solchen Umständen darf unser Verfahren nicht angewendet werden. Aber bei sonst gesunden Gefässen wird die Entstehung von Varicen bei verständiger Ausführung nicht veranlasst. Ein gefährlicher Druck an der Stelle des elastischen Schlauches oder der Binde ist nicht wohl denkbar.

Constriction bei Tuberculösen, auch nach Herstellung reiner Wunden an denselben, dann nach Operationen maligner Tumoren, endlich auch in der Regel bei Vorhandensein grösserer Wunden, mögen dieselben frisch sein oder granuliren. Nur in seltenen Fällen kann die Erzielung fester Consolidation oder einer guten Sequesterlade so wichtig sein, dass darüber der Zustand grösserer granulirender Wunden ausser Betracht fällt. Ferner halte ich das Verfahren dann für ungünstig, wenn ein Oedem der Hand und Finger, auch des Fusses dabei nicht zu vermeiden wäre, also für ungeeignet, um eine Ankylose in der Handwurzel oder nach Fussgelenkresectionen zu erzielen. In solchen Fällen würde die Circulationsstörung für die Folgezeit mehr Schaden als augenblicklichen Nutzen bringen.

Theoretische Vorstellungen über die Wirkung der Hyperämie auf die Vermehrung der Knochenneubildung, wie über das gesteigerte Knochenwachsthum überhaupt, müssen immer von der Thatsache ausgehen, dass das pathologische Längen- und Dickenwachsthum der Knochen auf dieselbe Weise vor sich geht, auf denselben Factoren beruht, wie das normale. Es ist unter allen Umständen abhängig von dem intacten Vorhandensein der direct Knochen bildenden Gewebe (Intermediärknorpel und Periost), von der gehörigen Blutzufuhr und endlich von gewissen Druck-, Zug- und Spannungsverhältnissen, welche durch die anliegenden Theile und Gewebe, besonders während der Functionirung, zur Geltung kommen.

Giebt es auch trophische Einflüsse auf das Knochenwachsthum? Ollier's bekannte Annahme eines „allongement atrophique“ könnte darauf hindeuten, doch ist die ganze betreffende Thatsache noch unsicher. Bis jetzt ist mir nichts bekannt, was den Einfluss trophischer Nerven auf das Knochenwachsthum auch nur wahrscheinlich machen könnte. Von einer Verlängerung, d. h. einer Steigerung des Knochenwachsthums durch trophische Erregung ist überhaupt nie die Rede. Doch auch die Verkürzung der Knochen durch trophische Einflüsse erscheint mir höchst problematisch. Wenn solche Verkürzung neuerdings aus der Heidelberger chirurgischen Klinik constatirt wird in der Arbeit von Poensgen über

Atrophien ausgewachsener Knochen bei Pseudarthrosen<sup>1)</sup>, so ist diese Anschauung mit der allergrössten Vorsicht aufzunehmen. Eine Veränderung in der Länge ausgewachsener Knochen ist doch nur durch Vorgänge an den Gelenkenden denkbar, wie sie bei Arthritis deformans vorkommen. Wenn unter den beobachteten 8 Fällen von Pseudarthrose 6 diese Verkürzung zeigten, so konnte sie wohl durch eine Zunahme der Dislocatio ad longitudinem, also durch weiteres Uebereinanderschieben der Fragmente, oder durch ein Abschleifen der Knochenenden aneinander bedingt sein. So lange nur klinische und nicht genaue anatomische Untersuchungen über diese Dinge vorliegen, kann ein Beweis für das thatsächliche Vorkommen einer trophischen Verkürzung nicht als erbracht angesehen werden. Die Annahme trophischer Einflüsse auf die Länge der Knochen ist noch nicht sichergestellt.

Es ist von mancher Seite die Anschauung vertreten, dass Aenderungen in der Blutzufuhr ein Einfluss auf das Wachsthum überhaupt nicht zukomme, dass vielmehr nur die Wachsthumenergie der Zellen und Gewebe maassgebend sei. Für die Knochen ist diese Anschauung wohl nicht berechtigt. Schon der Gefässreichthum in jugendlichen Knochen überhaupt, besonders an den Diaphysenenden, deutet auf die Wichtigkeit der reichlichen Blutzufuhr zu den für das Wachsthum wichtigsten Stellen des Knochens. Das Blut liefert das Material, welches verarbeitet wird. Bekanntlich hat E. Voit durch Kalkentziehung in der Nahrung junger Thiere wirkliche Rachitis experimentell erzeugt; rachitische Knochen sind aber in der Regel auch kürzer. Nimmt man die von Gies festgestellte Thatsache, dass die Knochen junger Thiere unter dem Einflusse von Arsenfütterung dicker werden und länger wachsen, so kann man sich vorstellen, dass durch die Steigerung der Circulation ein Knochen zu stärkerem Wachsthum angeregt werden kann. Sonst müsste ein specifischer Einfluss des Arsens auf den Intermediärknorpel und das Periost angenommen werden. Ich stelle mir vor, dass unter dem Einflusse reichlicherer Blutzufuhr oder gesteigerter localer Ernährung die Gewebe zu vermehrter Lebensenergie, Zellenproliferation etc. angeregt werden.

---

<sup>1)</sup> Berliner klin. Wochenschrift. 1886. No. 15.

Ein Experiment könnte die ganze Frage rasch entscheiden. Ist es möglich, durch elastische Constriction bei einem jungen Thiere Hyperämie und vermehrtes Knochenwachsthum hervorzubringen? Mir ist es nicht gelungen. Und mein Misserfolg stimmt mit anderen Erfahrungen, z. B. mit der von von Lesser gefundenen Thatsache, dass es unmöglich ist, bei Thieren künstlich Varicen hervorzubringen, überein. Die Stauung, welche bei den Menschen an den unteren Extremitäten so viel Unheil anrichtet, existirt bei Thieren nicht. Wieder ein Beweis, wie grosse Vorsicht nöthig ist bei der Uebertragung experimenteller Resultate von Thieren auf menschliche Verhältnisse!

Längen- und Dickenwachsthum sehen wir nicht selten hochgradig gesteigert bei Entzündungen und Verletzungen jugendlicher Knochen. Während an den Weichtheilen solche entzündliche Productionen meist wieder verschwinden, sind sie am Knochen von langer Dauer oder gar für die Lebenszeit. Man kennt solche pathologische Knochenverlängerung nach Nekrose als ein relativ häufiges Vorkommniss; der an Nekrose erkrankte Knochen bleibt dann für das ganze Leben länger. Merkwürdiger und seltener ist die Verlängerung des benachbarten Knochens, z. B. des Femur nach Tibianekrose. Von Knochenaffectionen der Epiphysen ausgehende Gelenkentzündungen haben in einigen Fällen zur Elongation der betreffenden Knochen geführt. Nach Fracturen der Diaphyse bei jugendlichen Individuen hat man gesteigertes Wachsthum beobachtet, durch welches die bei der Behandlung des Knochenbruches etwa entstandene Verkürzung allmählig vermindert wurde. Sogar nach einfachen Contusionen ist in einzelnen Fällen Verlängerung des Knochens beobachtet worden. In allen diesen Fällen ist directe Reizung der Knochen bildenden Gewebe oder Aenderung der Druck- und Spannungsverhältnisse als Ursache der Verlängerung nicht ausgeschlossen, aber am einfachsten und wahrscheinlichsten ist die Annahme, dass der zur Verlängerung führende Reiz durch Steigerung der Blutzufuhr vermittelt wird.

In höherem Grade beweisend für letztere Annahme erscheint eine andere Gruppe von Affectionen. Man kennt Knochenverlängerungen, welche bei entzündlichen Affectionen der anliegenden Weichtheile entstanden sind. Maas hat experimentell festgestellt, dass jugendliche Knochen stärker wachsen, wenn die

deckende Haut eine Zeit lang öfters mit Jodtinctur bepinselt. Hierher gehören auch die Fälle von grossen Unterschenkelgeschwüren bei jugendlichen Personen, bei welchen bedeutende Verlängerung der darunter liegenden, anderweitig nicht erkrankten Knochen in Betracht ist. Schneider hat den ersten Fall derart mitgeteilt, Fischer<sup>1)</sup> hat einen weiteren Fall beschrieben, bei welchem dies in Folge der Narbencontraction eine Elephantiasis sich entwickelte; die Verlängerung betraf den Unterschenkel mit 3 Ctm., den Oberschenkel mit 2 Ctm. Ich habe zwei reine Fälle dieser Art gesehen; der eine ist oben schon mitgeteilt. In dem zweiten handelte es sich um eine Verlängerung der Unterschenkelknochen um 2,5 Ctm. bei einem Mädchen, welches von seinem 14. Lebensjahre ab an ausgedehnten Unterschenkelgeschwüren zu leiden hatte. Ich habe von der recht charakteristischen Photographie eine Abbildung (Fig. 2 auf Tafel X) beigelegt.

Verdickung der Knochen bis zur Bildung diffuser Hyperostosen und einer wahren „Elephantiasis ossium“ sind unter Umständen bei gedehnten und lange bestehenden Unterschenkelgeschwüren auch bei Erwachsenen nicht sehr selten, zumal wenn gleichzeitig auch die Weichtheile zu elephantiasischen Formen verändert sind. Auch für diese Knochenproductionen gilt die Wahrscheinlichkeit, dass sie wesentlich durch die Hyperämie bedingt sind.

Höchst merkwürdig ist die Hypertrophie einzelner Gliedabschnitte, besonders der Knochen, welche durch hochgradig gesteigerte active Thätigkeit hervorgerufen wird. Unter Anderem sind neuere Beobachtungen von Zabudowski<sup>2)</sup> nach dieser Richtung von höchstem Interesse. Derselbe hat bei Clavierspielern von Fach eine Verlängerung an den Fingern der linken Hand, den Daumen ausgenommen, beobachtet. Ein Herr bot eine Verlängerung der Finger von 1,5 Ctm. die sich auf alle Phalangen vertheilte, vorwiegend aber an der Nagelphalanx bestand. Ein Fräulein zeigte eine Verlängerung des 2., 3. und 4. Fingers der linken Hand um ungefähr 1 Ctm. Beide Künstler spielten unausgesetzt seit dem 7. Lebensjahre täglich 6—8 Stunden. Druck und Zug mögen das Zustandekommen dieser Hypertrophie wichtig sein; der Ein-

---

<sup>1)</sup> Deutsche Zeitschrift für Chirurgie. Bd. 12. S. 43

<sup>2)</sup> Berliner klin. Wochenschrift. 1886. No. 26.

kommen, da bekanntlich eine activ thätigere Extremität auch bezüglich der Blutvertheilung reichlicher versorgt ist.

Die wichtigste Stütze zum Beweise, dass durch langdauernde Hyperämie in jugendlichem Alter das Knochenwachsthum in jeder Richtung gesteigert, ja dass hierdurch auch bei Erwachsenen noch eine Verdickung der Knochen angeregt werden kann, gewähren diejenigen Fälle, in welchen Entzündungen und Traumen völlig fehlen und nur die Circulationsverhältnisse zur Erklärung herangezogen werden können. Für das Bindegewebe ist es eine längst zugegebene Thatsache, dass dasselbe unter dem Einfluss gesteigerter localer Ernährung gewuchert und verdichtet erscheint. Abnorm gesteigertes Wachsthum von Haaren und Nägeln wird häufig beobachtet in der Umgebung von Geschwülsten, welche nur mechanisch auf die Circulation in Blut- und Lymphbahnen wirken. Chassaignac und Broca haben Fälle von Varix aneurysmaticus beschrieben, bei welchen das Wachsthum der Haare an dem betreffenden Gliede abnorm gesteigert war. Hierher gehören auch die merkwürdigen Versuche von J. Hunter, welcher den Sporn der Hähne in das enorm blutreiche Gewebe ihres Kammes transplantierte und danach oft ein ganz excessives Wachsthum des Spornes beobachtete. Ich habe diese Präparate selbst im Hunter'schen Museum zu London gesehen, von welchen eines, wie Paget beschreibt, eine Spornlänge von 6 Zoll darbietet. Bidder und Stirling sahen bei jungen Thieren eine wahre Hypertrophie des Ohres eintreten in Folge der Hyperämie, welche nach der Durchschneidung des Sympathicus entsteht.

Auch für die Knochen selbst liegen solche Beobachtungen vor. Man kennt Knochenhypertrophie bei Elephantiasis, welche allmählig in Folge von Stauung entstand und in deren Verlaufe schwere Hautentzündungen niemals vorkamen. Ich besitze die Unterschenkelknochen von einer alten Frau, welche nur mit bedeutenden Varicen und ödematöser Verdickung eines Beines behaftet war, welche nie an Geschwüren, Erysipel gelitten hat und bei der auch andere Krankheiten, namentlich Tabes, völlig ausgeschlossen waren. An diesem Präparate, welches in Figur 1 auf Tafel X abgebildet ist, sind Tibia und Fibula in ihrer ganzen Länge durch zahlreiche Brücken von Knochenmassen verbunden. Offenbar ist

das Lig. interosseum Sitz der Verknöcherung, so zwar, dass dieselbe von jedem der beiden Knochen ausgegangen ist und dass diese beiderseitigen, einander entgegen gerichteten Knochenleisten zum Theil völlig verwachsen, zum Theil noch durch einen länglichen, schmalen Zwischenraum getrennt sind. Tibia und Fibula sind in ihrer ganzen Länge an der Oberfläche uneben verdickt, theilweise, und zwar besonders an den einander zugewandten Flächen aufgetrieben unter Bildung stalactitenartiger Verdickungen, die zum Theil zu längsgerichteten Kämme verschmolzen sind. Die Fibula hat in der unteren Hälfte die Dicke einer normalen Tibia erlangt. Die obere und untere Gelenkfläche ist intact, die Markhöhle offen.

Solche Präparate beweisen, dass unter dem Einfluss hochgradiger Stauung im Blutkreislauf wie in den Lymphbahnen Knochenverdickungen bei Erwachsenen entstehen. Bei jugendlichen Individuen kann auch Knochenverlängerung dadurch bedingt werden. Das grosse Werk von Esmarch und Kulenkampff über Elephantiasis enthält Beispiele derart, welche jedoch hier nicht als völlig beweisend gelten können, da bei denselben sehr häufige Erysipele die Entwicklung der Elephantiasis begleitet haben. Das Gleiche gilt von dem Fall von Israel<sup>1)</sup>, in welchem es sich um eine Angiectasie im Stromgebiete der A. tibialis ant. und ein grosses, drei Jahre lang bestehendes Unterschenkelgeschwür bei einem 9jährigen Mädchen, und um eine Verlängerung der Unterschenkelknochen um 5 Ctm. handelt. Wichtiger ist die von Broca<sup>2)</sup> mitgetheilte Beobachtung einer Verlängerung des Beines um 3 Ctm. bei einem 17jährigen Manne, welcher seit zwei Jahren an einem Aneurysma arterioso-verosum unterhalb des Lig. Poup. litt. Diese Beobachtung, bei welcher entzündliche Processe völlig ausgeschlossen sind, ist besonders geeignet, die Thatsache einer Vermehrung der Knochenneubildung durch Hyperämie zu erhärten. Zur Illustration dient ferner die Blutfülle der vorher blutarmen Höcker der Schädelknochen bei der Wiedererzeugung der Geweihe, die periodisch erfolgt.

Bei allen diesen Thatsachen und den Erfolgen einer künstlich erzeugten Hyperämie, welche oben beschrieben sind, unterliegt es

<sup>1)</sup> Archiv für klin. Chirurgie. Bd. 21. S. 109.

<sup>2)</sup> Des anévrysmes. 1856. p. 76.



Steigerung der Knochenneubildung im Allgemeinen, der regenerativen, wie der rein physiologischen, zu Stande kommt. Wenn nur die arterielle Blutzufuhr nicht vermindert wird, genügt eine mässige Erschwerung des venösen Rückflusses durch ihre Folgen, die sich in den Capillaren und in den Lymphwurzeln abspielen, zur Erzielung des Effectes. Während die hierdurch erzielte Steigerung der Gewebsneubildung in den Weichtheilen meist nur vorübergehender Natur ist, bleibt sie für die Knochen dauernd bestehen, jedenfalls soweit es die Verlängerung betrifft; die Verdickung des Knochens durch periostale Neubildung besteht unter allen Umständen wenigstens soweit, als sie statischen Verhältnissen und functionellen Bedürfnissen entspricht.

---

## XXXV.

# Ueber sterile Verbandstoffe.

Von

**Dr. Schlange,**

Assistent am königl. Klinikum zu Berlin.<sup>1)</sup>

M. H.! Nach den vielen mündlichen und schriftlichen Erörterungen der Verbandstofffrage in den letzten Jahren ist erklärlicher Weise das Interesse der Chirurgen an diesem Gegenstande in einem Grade erschöpft, dass die Aufgabe, heute hier, zumal zu so vorgerückter Stunde, über dasselbe Thema vorzutragen, wenig Dank verspricht. Ein Grund mehr für mich, meine Ausführungen auf das knappste Maass zu beschränken. Meine Absicht ist, Ihnen heute lediglich die Ergebnisse einer Prüfung vorzuführen, welche ich angestellt habe, um zu ermitteln, inwieweit die modernen, auf Theorie und Empirie beruhenden Anschauungen über Wesen und Leistung unserer Wundverbände sich decken mit den Resultaten des vorurtheilsfreien bacteriologischen Experimentes. Wir imprägniren im Allgemeinen unser Verbandstoffrohmaterial mit einem Antisepticum in doppelter Absicht: wir wollen zunächst die in den Verbandstoffen enthaltenen Bacterien tödten und damit die Verbandstoffe aseptisch machen; wir wollen ferner dem Verbandstoff einen bestimmten Procentsatz einer antiseptischen Substanz dauernd einverleiben, der befähigt sein soll, in dem Wundsecret zur Auflösung zu gelangen und dann nöthigen Falles antibacterielle Eigenschaften zu äussern; der Wundverband soll also auch antiseptisch wirken.

In Bezug auf ihren aseptischen Zustand habe ich nun eine ganze Reihe von Verbandstoffen, wie dieselben in der hiesigen

<sup>1)</sup> Vortrag, gehalten am 4. Sitzungstage des XVI. Congresses der Deutschen Gesellschaft für Chirurgie zu Berlin, 16. April 1887.

Klinik fertig gestellt waren, wie sie ferner namentlich aus Verbandstoffabriken, Apotheken etc. in den Handel und Gebrauch kamen, untersucht und zwar in der Weise, dass ich unter selbstverständlich strengster Beobachtung aller in Frage kommender Vorsichtsmassregeln mit ausgeglühten Instrumenten kleine Stückchen des betr. Materials entnahm, dieselben in Reagensgläser mit Koch'scher Fleischwasserpeptongelatine übertrug und nun abwartete, ob bei einer Temperatur von ca. 20° ein Auswachsen von Bacteriencolonien stattfand oder nicht. War dies der Fall, so konnte es nicht meine Aufgabe sein, nun in jedem einzelnen Falle die vorhandenen Organismen zu analysiren, festzustellen, welche Species vertreten war, ob sie pathogen für die Wunde war oder indifferent sich verhielt; für Wesen und Werth des Verbandmaterials konnte hier nur die Frage „steril oder nicht?“ in Betracht kommen. Auf die angedeutete Weise habe ich z. B. folgende, von einer renommirten Verbandstoffabrik gelieferte Verbandpäckchen untersucht:

- 10° Jodoformwatte,
- 30° Jodoformgaze,
- 10° Benzoewatte,
- Borlint,
- 10° Carbolwatte,
- 5° Carbolharpiebaumwolle,
- 5° Carbolgaze,
- 5° Salicyljute,
- 4° Salicylwatte,
- 1° Sublimatjute,
- 1° Sublimatgaze.

Das Resultat dieser Prüfung war mir insofern doch überraschend, als ich fand, dass kein einziges Verbandpäckchen bacterienfrei war und deshalb sicher aseptisch genannt werden konnte. Denn in nicht weniger, als in dem dritten Theil der angestellten Proben — von jeder Verbandsorte wurden mehrere Dutzend Reagensgläser beschickt — zeigte sich meist schon nach einigen Tagen ein Auswachsen von Pilzcolonien. Gewiss waren diese in der Mehrzahl unschädlicher Natur; insbesondere waren die Schimmelpilze reichlich vertreten, aber neben diesen Schimmelpilzen erschien doch eine ganze Reihe von Bacterienhaufen, solche, welche die Gelatine langsam angriffen, daneben solche, welche zu schneller Verflüssigung führten; Bacterien mit und ohne Farbenproduction,

mit und ohne riechende, resp. stinkende Gasentwicklung. Ge-  
liess sich bei diesem bunten und wechselvollen Bilde von nied-  
Pilzen die Möglichkeit nicht ausschliessen, dass gelegentlich n  
pathogene Mikroorganismen in den Verbandstoffen enthalten wa  
Besser und zuverlässiger erwies sich mir die in der hiesigen KH  
zum Gebrauch gelangende, ca. 1° Sublimatgaze. Seit Jahrest  
wird dieselbe in der Weise hier präparirt, dass das Rohmater  
zunächst  $\frac{1}{2}$  Stunde lang im Rietschel-Henneberg'schen D  
infectionsapparat sterilisirt wird; alsdann erfolgt die Imprägnir  
mit alcoholischer Sublimatlösung und schliesslich die verhältni  
mässig schnelle Trocknung der Verbandstücke durch Aufhäng  
derselben in einem möglichst staubfreien Raume. Aber als fi  
von niederen Organismen war auch dieses Präparat nicht zu b  
zeichnen. Vollkommen keimfrei fand ich die Sublimatgaze nur  
zwei Fällen; einmal überall und stets da, wo sie frisch aus d  
Imprägnierungsflüssigkeit zur Untersuchung gelangte, wo sie als  
den Trocknungsprocess noch nicht durchgemacht hatte, sodann be  
einem Päckchen Sublimatgaze, das in dem Jahre 1882 mit de  
auch jetzt noch zur Verwendung kommenden Sublimatlösung hie  
imprägnirt war, und das seitdem, in Pergamentpapier eingehüllt  
ohne freien Contact mit der Luft, in einem Schrank verschlosse  
aufbewahrt wurde. Ob auch dieses Verbandpäckchen früher Bac  
terienkeime enthalten hat, die im Laufe der Jahre ihre Entwick  
lungsfähigkeit auf Gelatine eingebüsst haben, muss ich dahinge  
stellt sein lassen. Soviel, denke ich, werden Sie, m. H., mit m  
aus der angeführten Untersuchungsreihe erkennen: den gewünschte  
und im Allgemeinen auch wohl erwarteten Zustand von Aseps  
— worunter ich hier grundsätzlich das Freisein von Bacterien  
keimen verstanden wissen möchte — diesen Zustand besitze  
unsere modernen Verbandstoffe nicht.

Wie steht es nun mit der sogenannten Antisepsis unseres Ve  
bandmaterials? Ich wiederhole es hier, was ich ja schon i  
Anfange meines Vortrages andeutete, dass wir uns meines Erach  
tens nur so und nicht anders die antiseptische Wirkung der Ve  
bandstoffe vorstellen können: Das antiseptische, im Verbande suspen  
dirte Material soll durch das Wundsecret, speciell also durch d  
Blut, aufgelöst werden und nun die etwa im Verbande enthalten  
oder die in ihn von innen oder aussen eindringenden Bacterien

vernichten und so eine Zersetzung des Wundsecrets im Verbande hintanhaltend. In Bezug auf die Berechtigung dieser Vorstellung habe ich nicht alle vorhin genannten Verbandstoffe untersucht; ich habe mich vielmehr zunächst beschränkt auf die Prüfung der Sublimatverbände, einmal deshalb, weil sie augenblicklich wohl die grösste Verbreitung besitzen und weil sie meinem Interesse auch dadurch am nächsten lagen, dass sie in der hiesigen Klinik fast ausschliesslich verwandt werden. Zu den Bacterien, welche ich zu den bezüglichen Experimenten benutzte, gehörte in erster Linie der Bacillus pyocyaneus, der Bacillus des grünen resp. blauen Eiters. Sie kennen ihn gewiss Alle, den kurzen, dicken Bacillus, der wohl in keinem chirurgischen Krankenhause dauernd fehlt; er siedelt sich z. B. mit Vorliebe auf alten, chronischen, wenig und mehr serös secernirenden Wunden an und macht sich hier durch blaue und grüne Färbung der Verbandstücke und durch seinen äusserst charakteristischen Geruch leicht bemerkbar. Für meine Versuche schien er mir schon um desswillen geeignet, weil er — abgesehen von seiner praktischen Wichtigkeit — weder zu leicht, noch zu schwer auf Antiseptica reagirt, schnell und deutlich erkennbar auf Gelatine wächst und somit ganz wohl als Paradigma für eine grössere Zahl von niederen Organismen gelten kann. — In dem Wunsche nun, die anzustellenden Versuche möglichst den natürlichen Vorgängen anzupassen, füllte ich vorher sterilisirte Glasschalen mit 18—20 Ctm. hohen, also etwa der mittleren Dicke eines üblichen Wundverbandes entsprechenden Sublimatgazeschichten; zwischen dieselben säete ich Stückchen zunächst sterilisirter und dann mit dem Bacillus pyocyaneus geimpfter einfacher Gaze aus, übergoss dann eine Reihe von Schalen mit frisch aus dem Thierkörper entnommenem Blut, eine andere Reihe zur Controle mit sterilisirtem Wasser, so dass beide Male die Verbandstücke gerade mit der entsprechenden Flüssigkeit durchtränkt waren. In diesem Zustande wurden die Schalen bei einer Temperatur von ca. 18° R. weiter beobachtet. Es ergab sich nun, wenn ich nach verschieden langen Zeitpausen die einzelnen geimpften Gazepartikelchen auf Gelatine übertrug, dass überall da, wo die Lösung des Sublimats durch Wasser bewerkstelligt wurde, ein Fortwachsen des grünen Eiterbacillus in dem neuen Nährsubstrat in keinem Falle eintrat, während die charakteristische schnelle Weiterentwicklung



wurden, so werden nothgedrungen die herrschenden Ansichten über das Wesen des Sublimatverbandes eine wesentliche Modificirung zu erfahren haben. Ich glaube, selbst der fanatischste Antiseptiker wird anerkennen müssen, dass, wenn irgend etwas unsere jetzigen Sublimatverbände unterscheidet von den Verbänden aus der vorantiseptischen Zeit, dass das Wesentliche, Das, was uns die Sublimatverbände werthvoll macht, nicht in seinen rein hypothetischen antiseptischen Eigenschaften liegen kann, sondern vor Allem in dem Zustande einer relativ recht hoch entwickelten Asepsis. Ich meine, damit ist auch der Weg angedeutet, auf dem wir eventuell die Präparirung unserer Verbandstoffe verbessern könnten, und können wir sie vervollkommen, so werden wir uns hiervon trotz der erreichten guten Resultate nicht abhalten lassen dürfen. Es giebt gewiss verschiedene Methoden, mit denen wir die Verbandstoffe sicher bacterienfrei machen können. Wir tauchen sie z. B. in kochendes Wasser: nach mehreren Minuten sind alle Bacterien getödtet; oder wir legen sie in eine unserer Sublimatlösungen, so sind wir gewiss, dass nach kurzer Zeit alles bacterielle Leben in ihnen vernichtet ist. Würden wir die Verbandstoffe möglichst direct aus dem kochenden Wasser oder noch feucht von der Sublimatlösung auf die Wunde übertragen, so dürften wir sicher sein, einen ganz „aseptischen“ Verband applicirt zu haben; indessen haben diese feuchten Verbände doch so sehr ihre Nachtheile — ich erinnere nur an die Verzögerung der Verdunstung der aufgesogenen Secrete, an die Beförderung der Eczembildung etc. — dass ich speciell die feuchten Sublimatverbände doch nur für ganz besondere Verhältnisse, unter denen ich ihre Berechtigung vollkommen anerkenne, empfehlen möchte. In der Regel müssen wir uns eben an die trockenen Verbände halten. Trocknen wir aber die feuchten Sublimatverbände so, wie es jetzt geschieht, dass wir die Gazestücke auseinander falten, in einem freien Raume aufhängen, dort ca. 1 Stunde hängen lassen, dann wieder abnehmen, in passende Stücke zerschneiden und dann endlich verpacken: so dürfen wir mit Bestimmtheit erwarten, dass der vielfache, schwer controlirbare Contact mit Luft, Händen und allerhand Gegenständen auf's Neue Infectionskeime in unberechenbarer Qualität und Quantität in die Verbandstoffe hat gelangen lassen.

Aus allen den angeführten Gründen werden in der **Klinik** des

massen präparirt: Wir verzichten auf die Imprägnirung der  
mit Sublimat ganz und beschränken uns lediglich auf die Ste-  
sirung derselben. Diese wird bewerkstelligt in einem von  
Berliner Firma Rietschel & Henneberg gelieferten Sterilisati-  
on apparat, dessen wirksames Princip in dem strömenden, auf 1  
erhitzten Wasserdampf besteht, und den ich seiner grossen Ha-  
lichkeit, wie seiner präzisen und sicheren Arbeit wegen Ih-  
ren auf's Wärmste empfehlen kann. Sollte Jemand der Herren  
Neigung haben, den betreffenden Apparat in Augenschein zu neh-  
men, so bin ich von meinem Herrn Chef autorisirt und sehr ge-  
erbötig, als Führer zu dienen. Um so mehr darf ich aber we-  
nigstens hier von einer genaueren Beschreibung des Apparates absehen;  
möchte mich vielmehr darauf beschränken, hervorzuheben, dass  
der wesentliche Theil des Desinfectionsofens in einem grossen, dopp-  
wandigen Cylinder besteht, in den hinein, in einen Drahtkorb ein-  
geschlossenen, die in zum Verbande geeignete Stücke geschnittenen  
Verbandstoffe gebracht werden. Nachdem dieselben in dem vor-  
angeheizten Ofen  $\frac{1}{2}$ —1 Stunde dem strömenden Wasserdampf  
ausgesetzt gewesen sind, wird der Drahtkorb herausgezogen. Im  
ersten Augenblick ist die Gaze nun ziemlich feucht, aber schon  
in höchstens einer Minute ist diese Feuchtigkeit ganz verschwun-  
den, die Gaze vollkommen wieder getrocknet. Zur weiteren Auf-  
bewahrung der Verbandstücke stellen wir nun den gefüllten Draht-  
korb in einen entsprechend grossen Blechcylinder und haben ab-  
fortan nur nöthig, beim eintretenden Gebrauch von Verbandmaterial  
die Gaze von oben herab herauszunehmen, ohne die übrigen Ver-  
bandstücke mehr als absolut nöthig mit Luft und Händen in  
Berührung zu bringen. Sie sehen, m. H., es ist das eine gewis-  
sausserordentliche Vereinfachung der Methoden zur Gewinnung von  
Verbandstoffen, die ich bei oft wiederholten Untersuchungen stets  
absolut keimfrei gefunden habe. Hier haben wir in der That ein  
aseptisches, vollkommen steriles Verbandmaterial. Unter ein-  
sicher aseptischen Verbanden wird aber eine kunstgerecht angelegte  
und behandelte Wunde sich wohl befinden. Das haben wir bereits  
hier seit längerer Zeit gesehen bei kleineren Wunden, wie sie  
Poliklinik liefert, die seit etwa einem Jahre mit nur sterilisirtem  
Verbänden bedeckt werden; das hatte ich übrigens auch schon



Herrn Geh. Rath Esmarch; dort wurden wenigstens im Jahre 1884 sämmtliche Wunden mit einfach in strömendem, heissem Wasserdampf sterilisirten Torfkissen verbunden und, wie ich versichern kann, mit den besten Erfolgen. Allerdings brauchten wir damals bei einzelnen Wunden, welche eine stärkere Blutung erwarten liessen, gewissermassen zur Beruhigung unseres antiseptischen Gewissens, eine, wie ich glaube, auch überflüssige Vorsicht: wir bedeckten die Wunde zunächst mit einer dünnen Schicht von Jodoformgaze und befestigten erst über dieser die sterilen Torfkissen. Allen Skeptikern wenigstens möchte ich empfehlen, es zunächst in ähnlicher Weise zu versuchen.

Eine Anzahl von Fragen, die sich hier von selbst ergeben und die der Erörterung wohl werth wären, will ich hier absichtlich übergehen und nur hervorheben, dass Das, was wir uns früher unter der antiseptischen Wirkung der Sublimatverbände vorstellten, im Wesentlichen auf einem ganz anderen Process beruht, auf den übrigens zuerst und mit allem Nachdruck von Neuber, später von Bruns u. A. hingewiesen ist, nämlich auf der schnellen und ungestörten Verdunstung der Wundsecrete. Es ist dies ein Vorgang von so hervorragender, weittragender Bedeutung, dass auf seinen, wie mir scheinen will, immer noch nicht gebührend gewürdigten Werth gar nicht oft und energisch genug aufmerksam gemacht werden kann. Ohne ihn würden die Dauerverbände, deren segensreiche Wirkung in immer weiteren Kreisen Verständniss und Beachtung findet, werthlos, ja schädlich sein.

Die Zersetzung des Blutes in einem sterilen, eine antiseptische Wunde deckenden Verbande wäre nur denkbar, wenn das Blut an die Oberfläche des Verbandes tritt. Füllt man eine sterilisirte Glasschale mit blutdurchtränkter aseptischer Gaze, lässt auf der Oberfläche der Gaze für kurze Zeit die Keime der Luft sich ablagern und verhindert dann die Austrocknung des Blutes, indem man die Glasschale z. B. mit Pergamentpapier bedeckt, so wird man nach wenigen Tagen die Erscheinungen der Blutzeretzung constatiren können. — Oder füllt man den Boden eines etwas weiteren Glaszylinders mit Gelatine und bringt darauf, im Contact mit der Gelatine eine ca. 8 Ctm. hohe Schicht steriler Gaze oder auch Sublimatgaze, tränkt diese z. B. mit Fleischwasser oder Koch'scher

Nährbouillon, impft auf die Oberfläche der Gaze den *Bacillus pyocyaneus* aus, so wird dieser nur eine sehr beschränkte Ausbreitung finden, wenn die Verdunstung seines Nährbodens ungestört erfolgen kann; verhindert man sie aber durch Bedecken des Glascylinders mit einem impermeablen Stoff, so kann man schon nach wenigen Tagen das gleichmässig in die Tiefe der Gazelagen fortschreitende Wachstum des grünfärbenden Eiterbacillus deutlich wahrnehmen; schliesslich erreicht er dann die Gelatineschicht, um auf und in dieser in der charakteristischen, unveränderten Weise weiter zu vegetiren. Giebt man dagegen, nachdem der Pilz etwa einige Centimeter in die Gaze gedrungen war, die Verdunstung wieder frei, so wird in kurzer Zeit das Ausbreitungsgebiet der Bacillen von der sich schnell vorschiebenden Austrocknungszone des Nährbodens überholt, und eine weitere Vegetation hört damit auf. So einleuchtend, um nicht zu sagen selbstverständlich, diese Vorgänge a priori auch erscheinen, glaube ich sie doch im Interesse des rechten Verständnisses der Dauerverbände anführen zu dürfen. Wir haben nunmehr nicht nöthig, einen gut liegenden sterilen Verband zu wechseln, sobald am ersten Tage nach ausgeführter Operation etwas Blut die Oberfläche des Verbandes färbt. Ueberlässt man Dieses mit Erfolg der Austrocknung, die man in sehr einfacher Weise durch passende Lagerung des Patienten befördern kann und muss, so riskirt man gar nichts, sondern man handelt nur physiologisch richtig. Anders liegen dagegen die Verhältnisse, wenn sehr viel Blut den frischen Verband durchtränkt, so dass an eine schnelle Austrocknung nicht zu denken ist. Hier würde ich entschieden die Infection einer aseptischen Wunde bei längerem Liegen des sich selbst überlassenen Verbandes für möglich halten. Im Allgemeinen, glaube ich, wird man wohlthun, in den Fällen, wo die deutliche Austrocknung der Verbandstoffe an der Oberfläche länger als ca. 48 Stunden auf sich warten lässt, wenigstens die oberflächlichen Lagen zu erneuern. Sehr häufig wird man selbst dann wahrnehmen können — und das möchte ich als wichtig hervorheben — dass gerade die tiefen Schichten des Verbandes weit trockener, wenn nicht bereits völlig trocken sind; diese zu entfernen, liegt nicht die mindeste Veranlassung vor, da sie sicher sind und beweisen, dass die Wundsecretion beendigt ist.

Näher auf diese Verhältnisse einzugehen und damit weiter in

gestattet, da ich nur die Verbandstofffrage zu behandeln habe; meine Aufgabe war es eben nur, die herrschenden Ansichten über die Eigenschaften unserer sogenannten antiseptischen Verbände experimentell auf ihre Haltbarkeit zu prüfen und Ihnen auf Grund meiner Untersuchungen den Gebrauch einfach sterilisirter Verbände zu empfehlen, um so mehr, als deren Sicherheit auch empirisch bereits zur Genüge festgestellt ist.

---

XXX

# Ueber künstliche Athm Herzbew

Von

**Prof. Dr. P**

in Freiburg i

(Mit 2 Holzschl

---

M. H.! Zu den Untersuchunge  
im Folgenden vorlege, wurde ich d  
achtung angeregt, die ich zunächst i

Am 3. 12. 86 wurde ein 5jähr. Kn  
2 Tagen an Larynxeroup erkrankt war, z  
bracht. Das Kind war leichenblass, die L  
unbeweglich, Athmung, Puls und Herzsch  
zu welcher, da das Kind vorher angemel  
deshalb ohne Verzug ausgeführt werden ko  
gar nicht. Wenige Minuten nach der Anl  
die Operation beendet, die Canüle einge  
nach der Silvester'schen Methode in le  
Später wurde in Erfahrung gebracht, da  
Athembewegung gemacht hatte, als der  
noch etwa 1000 Schritte von der Klinik e  
spontanen Athemzuge und dem Beginne d  
etwa 10—12 Minuten verflossen sein.  
kräftige Athembewegungen gemacht war  
Lippen des Knaben zu röthen, zuerst ka  
auch für die entfernter Stehenden erken  
künstlichen Athmung hatten die Lippen  
alle Anwesenden jeden Augenblick das Ein  
zuges erwarteten. Allein er trat nicht ein  
und Herztöne nicht hörbar. Selbstverstän

---

<sup>1)</sup> Vortrag, gehalten am 1. Sitzungstag  
Gesellschaft für Chirurgie zu Berlin, 13.

steigerte sich, als sehr bald auch die bleichen Wangen eine röthliche Färbung annahmen, und namentlich, als die Pupillen sich zwar nicht sehr stark, aber deutlich verengerten. Indessen weder Herztöne noch spontane Respirationsbewegungen traten ein. Jedesmal, wenn wir behufs Auscultation des Herzens eine kurze Pause in der künstlichen Athmung eintreten liessen, wurden die hellrothen Lippen wieder livid und die Pupillen weiter. Sowie die künstliche Respiration wieder aufgenommen wurde, trat sofort von Neuem Röthung der Lippen und Pupillenverengung ein, und zwar um so rascher und intensiver, je kräftiger die einzelnen Athembewegungen ausgeführt wurden. So haben wir die künstliche Athmung 1 Stunde 45 Minuten lang fortgesetzt. Dann wurde die Cornea faltig, und als die geöffnete A. tibialis postica vollkommen leer gefunden wurde, gaben wir, obwohl auch jetzt noch Lippen und Wangen lebhaft gefärbt waren, weitere Bemühungen als nutzlos auf. Eine Section konnte nicht gemacht werden.

Wir hatten Anfangs geglaubt, dass die während der künstlichen Athmung eintretende Verengung der Pupille auf eine noch bestehende Erregbarkeit der Nervencentren hindeute. Offenbar war das, wie die Erfolglosigkeit unserer Bemühungen lehrte, nicht richtig. Die Pupillenverengung kam nicht durch eine Nerven- und Muskelthätigkeit zu Stande, sondern war lediglich durch eine stärkere Blutfülle der Irisgefäße bedingt. Sie hatte also keine andere Bedeutung, als die Färbung der Lippen und Wangen auch, d. h. sie bewies, dass während unserer Wiederbelebungsversuche eine Circulation in diesen Theilen stattfand. Wir hatten nun zuerst angenommen, dass diese Circulation auf eine sehr schwache und sonst nicht erkennbare, aber doch noch vorhandene Herzthätigkeit hindeute, und sicher gehofft, dass die, wenn auch geringe, aber doch unausgesetzt stattfindende Zufuhr von frisch oxydirtem Blut den geschwächten Herzmuskel bald wieder so weit kräftigen würde, dass reguläre Contractionen eintreten könnten. Allein als auch nach  $1\frac{3}{4}$ , bezw. 2 Stunden immer noch kein Herzschlag erkennbar wurde, kamen wir zu der Ueberzeugung, dass wir am bereits tödten Menschen, ohne active Bethheiligung des Herzens, eine Blutcirculation zu Stande gebracht hatten, lediglich durch die Manipulationen unserer Wiederbelebungsversuche.

Mir war es bisher nicht bekannt gewesen, dass bei stillstehenden Herzen eine irgendwie nennenswerthe Blutbewegung künstlich hergestellt werden könne, und deshalb interessirte mich die Frage auf's Lebhafteste. Sie ist auch, abgesehen von ihrem rein physio-

logischen Interesse, von der gr  
Hinblick auf diejenigen Chlorofe  
Störungen von Seiten des Herzens  
formsyncope bezeichnen. Denn es  
der That möglich ist, durch das  
Herz auf irgend welche Weise ei  
leiten, dies das beste Mittel sein  
früh genug angewendet wird, hoff  
barkeit des Herzens wieder herzus

Zunächst erschien es mir wün  
und die Deutung, die ich ihr gege  
stätigt zu sehen. Ohne auf die Ve  
hier näher einzugehen, bemerke i  
geblichen Bemühungen schliesslich  
erhalten habe. Bei Hunden, die iol  
form getödtet hatte, liess ich 20 M  
gnosticirten Tode mittelst künstliche  
bis eine halbe Stunde lang eine Fli  
der V. jugularis aus aspiriren und  
nach Beendigung des Versuchs vorg  
stoff nicht allein in den Lungencapi  
Herzen, der Aorta, den Coronarar  
A. femoralis nachweisen. Auch an  
ich die Farbflüssigkeit von der V.  
Herz, durch die Lunge in's linke F  
in die Aorta treiben, und zwar sic  
an zwei und drei Tage alten Leiche  
im Herzen, ja sogar an der Leiche  
vorgeschnittener Lungenphthise ge  
Cadaver, bei dem die Section eine  
Herzbeutels und eine Mitralinsuffi  
Uebrigens kann man, wenn nicht g  
liegen, an jeder Leiche durch ganz best  
Manipulationen in verhältnissmässig

---

<sup>1)</sup> Ich brauche wohl kaum besonde  
der zum Versuche benutzten Leichen un  
der Vorhofscheidewand geachtet und da  
gefunden wurde.

Verengerung der Pupillen erzielen.

Darnach scheint es mir unzweifelhaft festgestellt, dass eine Blutcirculation von den Venen durch's rechte Herz, durch die Lungen, durch's linke Herz bis in die Coronararterien und in's Aortensystem künstlich hergestellt werden kann bei vollkommenem Stillstand und also ohne jede active Betheiligung des Herzens.

Das Verfahren, welches ich nach einer Anzahl vergeblicher Versuche schliesslich anwandte, um eine künstliche Circulation zu erzeugen, ist ein ziemlich complicirtes. Zunächst machte ich künstliche Respirationsbewegungen. A priori ist es nicht zu bezweifeln, dass durch die abwechselnde Inspirations- und Expirationsstellung des Thorax ein ganz ähnlicher Einfluss auf das Herz und die intrathorakalen Gefässe ausgeübt werden muss, wie bei der natürlichen Athmung. Bei der Inspiration wird auch zum todten Herzen eine Ansaugung des Blutes stattfinden, und bei der Expiration wird das Blut aus dem Thorax herausgedrückt werden. Die Klappen-einrichtungen müssen der Blutbewegung in einheitlichem Sinne auch am todten Herzen zu Gute kommen. Freilich wird ein solcher Einfluss nicht bei jeder Art der künstlichen Athmung ausgeübt. Bei derjenigen Methode der künstlichen Athmung z. B., welche in Lufteinblasungen von Mund zu Mund oder mittelst eines Blasebalges besteht, kann durch die Erweiterung des Thorax niemals eine Ansaugung des Blutes bewirkt werden. Der Druck der eingeblasenen Lungenluft muss stets grösser sein, als der elastische Zug der aufgeblähten Lungen, der Druck im Thoraxinneren muss also stets ein erhöhter und kann niemals ein erniedrigter sein. Wie gross der Unterschied im Einfluss auf die Blutbewegung im Venensystem bei der Athmung mittelst Einblasung gegenüber den anderen, mehr der natürlichen Respiration angepassten Methoden der künstlichen Athmung ist, habe ich durch einen Versuch bewiesen, welchen ich mit freundlicher und dankenswerther Unterstützung meines Collegen von Kries in dessen physiologischem Institut angestellt habe:

Einem grossen, 21 Kilo schweren, ouraresirten Hunde wurde eine lange Glascanüle durch die rechte V. jugularis communis und die V. anonyma dextra bis in die Cava superior geschoben und eingebunden. Die Canüle war mit

einem Wassermanometer, bezw. mit der Vorher war die Tracheotomie ausgeführt worden. Von Zeit zu Zeit wurde die künstliche Athmung in der Weise an den Thorax gedrückt und dann abgezogen wurden (Silvester's Method folgende Curve (Fig. 1) aufgezeichnet schnittes der Originalcurve darstellt:

Fig



Eine ganz ähnliche Curve (Fig. 2) durch den Marey'schen Tambour ersetzt

Fig.



In beiden Curven entspricht der erste Theil der Silvester'schen Respiration die Erhebungen die Inspiration den zweiten Theile entspricht umgekehrt die Senkung der Inspiration. Bei a ist in beiden die Pfoten bewirkte Inspiration. Uebrigens Blasebalginspiration auch aus dem strömenden unterbundenen Jugularvene deutlich ersicht-



dem umgekehrten Typus der Druckschwankungen bei den beiden Athmungsmethoden, den man ja nicht ohne Weiteres von den Curven ablesen kann, fällt sofort der ausserordentliche Unterschied in der Höhe der Druckschwankungen in die Augen. Bei der Silvester'schen Athmung ist die Differenz zwischen Erhebung und Senkung 5—8 mal bedeutender, als bei der Blasebalgrespiration. Daraus darf man wohl ohne Zweifel schliessen, dass die Blutbewegung in der Vene während jeder Respirationsphase ungleich grösser bei der Silvester'schen Methode war, als bei der Athmung mit dem Blasebalg. Die Curven zeigen aber noch ein anderes merkwürdiges Verhalten des Blutdruckes. Während bei der Blasebalgrespiration der Mitteldruck sich dauernd auf gleicher Höhe hält, steigt er beträchtlich, sowie mit der anderen Athmung begonnen wird. Ich glaube, dass man aus der Erhöhung des Mitteldruckes schliessen kann, dass bei der Silvester'schen Athmung in der Zeiteinheit eine grössere Menge Blut durch die Vene strömt, als bei der Blasebalgathmung. Doch gebe ich zu, dass diese Deutung Einwände zulässt.

Auf jeden Fall beweist der Versuch auf's Deutlichste, dass der Einfluss der einzelnen Methoden der künstlichen Athmung auf die Blutbewegung ein sehr verschiedener sein kann und dass es keineswegs gleichgiltig ist, welche Methode man anwendet. Ich bin der Meinung, dass man die Insufflation als Wiederbelebungs-methode am besten ganz aufgeben sollte, wenigstens in denjenigen Fällen, in denen es, wie bei der Chloroformsyncope, wünschenswerth ist, auf die Circulation einzuwirken. Ebenso halte ich auch dasjenige Verfahren für nicht ganz zweckmässig, welches sich lediglich auf eine rhythmische Compression der unteren Thoraxpartien beschränkt. So werthvoll auch die Druckerhöhung bei der Expiration ist, so wird doch, da die Inspiration ausschliesslich der Elasticität der Rippen überlassen ist und schon bei der Ruhestellung des Thorax ihr Maximum erreicht, die Aspirationswirkung auf das Blut nur eine geringe sein können. Am zweckmässigsten scheint mir die Silvester'sche Methode der künstlichen Athmung zu sein. Durch sie werden zweifellos die ausgiebigsten Erweiterungen und Verengerungen des Brustkorbes erzielt und damit auch die günstigsten Verhältnisse für die Circulation geschaffen.

Es ist sehr merkwürdig, dass man dem Einflusse der künstlichen Athmung auf die Blutbewegung bisher so wenig Bedeutung beigelegt hat, und dass man, wie es scheint, noch niemals auf den sehr naheliegenden Gedanken gekommen ist, die bekannten physiologischen Versuche von Johannes Müller und Valsalva auch für die künstliche Athmung zu verwenden. Wenn in stärkster

Expirationsstellung die Glottis gut Anstrengung der Thorax inspiratorisch ausser dem elastischen Zug der Lungenluft derartig erweiternd auf kalen Gefässe, dass sich in sehr bestrom in's Herz ergiesst (Versuch umgekehrt die Glottis in tiefster und dann durch Anspannung aller Raum stark verkleinert, so wirkt stehende Lungenluft derartig pressen dass erstens einmal das Blut der L befördert und aus diesem baldigst (Valsalva's Versuch). Es kann Wiederbelebung Scheintodter eine un Lunge zu ventiliren, keine Rede d Johannes Müller und Valsalva Wiederbelebungsversuchen zu verwert schwacher oder gar aufgehobener Cir capillaren befindliche Blut sehr rasch säure, bzw. seiner Chloroformdämpf wird es ohne Schaden für die Ventilati weniger grossen Intervallen zwischen Respirationsbewegungen einige Inspirati gungen einzuschieben, bei denen die geschlossen sind. Dadurch muss das Blutes aus den Venen, das andere M Herzens in's Aortensystem mächtig g meiner Versuche ist es mir wenigste in Folge eines derartigen Verfahrens (10 Minuten) die lividen Lippen ei roth zu machen und die Pupillen zu die Expirationsbewegungen bei ve dabei, da die Aspiration des Blutes gewöhnliche kräftige Inspiration in wird, ein grosses Gewicht gelegt w

Ueberhaupt habe ich bei meine gewonnen, dass, wenn bei wirklich stil lation zu Stande kommen soll, man :

lich auf die Entleerung der Ventrikel in die Arterien einwirken muss, als das vermittelt der Respirationsbewegungen allein möglich ist, dass man geradezu eine künstliche Herzbewegung anstellen muss.

Nun unterliegt es keiner Frage, dass schon der Grad der Compression des Thorax, den wir bei kräftigen künstlichen Expirationsbewegungen herstellen, unter gewissen Verhältnissen das Herz direct zusammendrücken und das Blut aus den Ventrikeln, die nach den Vorhöfen zu natürlich durch die Atrioventrikularklappen abgeschlossen werden, in die arteriellen Gefässe treiben kann. Ich erinnere mich, dass mein verehrter Lehrer v. Volkmann, der bei üblen Zufällen in der Narkose stets die künstliche Respiration durch rhythmische Thoraxcompressionen bevorzugte, in der Klinik darauf aufmerksam zu machen pflegte, dass durch diese Compressionen das Herz geradezu ausgedrückt und ausgequetscht werde. Ich habe mich freilich immer darüber gewundert, dass bei den Todesfällen an Chloroformsyncope, die ich mit erlebt habe, irgend eine Wirkung dieser Herzcompression niemals hervorgetreten ist, obwohl die Wiederbelebungsversuche doch immer bis zu einer halben Stunde und darüber fortgesetzt wurden. Nachdem ich die Eingangs geschilderte Beobachtung gemacht hatte, war es mir klar, warum der Erfolg ausblieb. In allen Fällen von Chloroformsyncope, die ich gesehen, handelte es sich um Erwachsene, und es unterliegt für mich keinem Zweifel, dass lediglich die grössere Rigidität der Brustwand daran Schuld ist, dass bei Erwachsenen bei der Compression des Thorax die zusammendrückende Wirkung auf's Herz nur gering ausfällt. Bei Kindern mit compressiblem Thorax lässt sich in der That — wie unser Fall zeigt — das Herz direct zusammenpressen. Auch bei Thieren ist, wie mich meine Versuche gelehrt haben, eine solche künstliche Herzbewegung mittelst Thoraxcompression leicht möglich, und von welcher Bedeutung dieselbe bei den Wiederbelebungsversuchen ist, geht auch schon aus den sehr interessanten und, wie mir scheint, leider nicht genug bekannt gewordenen Versuchen von Boehm<sup>1)</sup> hervor. Boehm gelang es, Thiere (in der Regel Katzen), die er durch Kalisalze oder Chloroform vergiftet oder erstickt

<sup>1)</sup> Boehm, Ueber Wiederbelebung nach Vergiftungen und Asphyxie. Archiv für experimentelle Pathologie und Pharmakologie. VIII. S. 68 ff.

hatte, in vielen Fällen selbst dann noch durch künstliche Athmung und rhythmische Thorax-(Herz-)Compression wieder zu beleben, wenn Herztöne nicht mehr zu hören waren, und das in der Carotis befindliche Manometer keine Pulsschwankungen mehr zeigte, das Herz also still stand. Wurde bloss die künstliche Respiration gemacht und die Thoraxcompression unterlassen, so gelang die Wiederbelebung nicht. Allerdings war bei Boehm's Versuchen die künstliche Athmung eine Blasebalgrespiration.

Bei Erwachsenen mit starrer, unnachgiebiger Brustwand kann man aber doch eine Auspressung des Herzens erreichen, wenn man zugleich mit der Compression des Thorax bei der Expirationsbewegung den Unterleib comprimirt und mittelst der Eingeweide das Zwerchfell stark in die Höhe drückt. Noch ergiebiger wird die Einwirkung auf's Herz ausfallen, wenn man die expiratorische Compression des Thorax bei verschlossenen Luftwegen vornimmt. Ich habe bei meinen Versuchen den Eindruck gewonnen, dass ich rascher zum Ziele kam, wenn ich von einem Gehilfen bei jeder Expirationsbewegung mit beiden flach aufgelegten Händen den Unterleib comprimiren liess.

Auf einer solchen Aufwärtsdrängung des Zwerchfells und der dadurch bedingten Compression des Herzens beruht vielleicht, wenigstens zum Theil, die Wirkung der sogenannten Inversion, die als Wiederbelebungsmittel bei Scheintodten vielfach empfohlen worden ist. Bekanntlich sind über die Wirkungsweise der Inversion sehr verschiedene Ansichten ausgesprochen worden. Einzelne Autoren, wie z. B. W. Koch<sup>1)</sup>, haben das Verfahren sogar einer sehr abfälligen Kritik unterzogen. Ich bin aber der Ansicht, dass die invertirte Lagerung in der That ein sehr werthvolles Mittel bei den Wiederbelebungsversuchen ist, wenn ich auch glaube, dass ihre Bedeutung nicht sowohl in der erwähnten möglichen Compression des Herzens, als vielmehr in einem anderen sehr wesentlichen Einflusse auf die Circulation liegt.

Mir war es bei meinen Versuchen, die ich Anfangs in horizontaler Lage des Cadavers machte, immer aufgefallen, dass bei der Section die V. cava inferior ausserordentlich prall mit der Farbflüssigkeit gefüllt war, welche bei der künstlichen Athmung

<sup>1)</sup> W. Koch, Ueber das Chloroform und seine Anwendung in der Chirurgie. von Volkmann's Sammlung klin. Vorträge. No. 80.

durch die Jugularis in's Herz aspirirt worden war. Auch die Venen der Unterleibsorgane waren stark gefüllt, die der Leber bis in die kleinsten Verzweigungen hinein so, dass das ganze Organ eine intensive Blaufärbung zeigte. Die Füllung der V. cava inferior und ihrer Wurzeln war ungleich geringer, wenn ich die Versuche in invertirter Stellung des Cadavers vorgenommen hatte. Es gelang mir bei den in der Inversion angestellten Experimenten auch sehr viel rascher, zum Ziele zu kommen, d. h. die aspirirte Flüssigkeit durch die Lunge in's linke Herz und in's Aortensystem hineinzutreiben. Der Unterschied erklärt sich meines Erachtens ohne Weiteres aus der Verschiedenheit der hydrostatischen Verhältnisse. Die durch die künstliche Inspiration in den rechten Vorhof aspirirte Flüssigkeit (Farbflüssigkeit, Blut) wird durch die Compression des Herzens offenbar nur zum kleineren Theile in den rechten Ventrikel getrieben, der andere Theil entweicht in die Venen zurück. Das System der Cava superior wird von dieser Rückwärtsfüllung viel weniger betroffen, als das der Cava inferior, einmal weil das Gebiet der Cava superior an sich viel weniger Flüssigkeit fasst, namentlich aber, weil hier die rückströmende Flüssigkeit sehr bald auf den Widerstand der Klappen stösst. In das weite System der Cava inferior indessen, das zudem in der ganzen Bauchhöhle klappenlos ist, kann eine sehr grosse Menge Flüssigkeit ungehindert einfließen. Bringt man aber den Körper in die invertirte Stellung, so entleert sich der Inhalt der Cava inferior einfach durch seine Schwere nach dem Herzen zu, und der hydrostatische Druck der Flüssigkeitssäule in der Cava inferior wird dem durch die künstliche Herzcompression gesteigerten Drucke im rechten Vorhof das Gleichgewicht halten, so dass der Inhalt des rechten Vorhofes nur zum geringen Theile rückwärts fließen kann, zum grössten Theile in den Ventrikel ausweichen muss. Von hier aus wird der Inhalt, da die Atrioventricularklappen ein Rückfließen in den Vorhof verhindern, in die Pulmonalarterie weiter befördert. Ich glaube darnach, dass wir die Inversion als ein die künstliche Blutbewegung in hohem Grade förderndes Mittel ansehen und schätzen müssen.

M. H.! Man kann also, wie meine Untersuchungen gezeigt haben, in der That bei stillstehendem Herzen eine künstliche Circulation herstellen. Sie wird ermöglicht einmal dadurch, dass durch die künstliche Athmung, insbesondere durch kräftige Inspi-

Attembewegungen, das Venenblut wird. Die invertirte Lagerung im Vorhofes mit Venenblut. Um nun bedarf es einer künstlichen Herz der Expiration das Herz gleichmä Thoraxwand, dem hinaufgedrängte durch Verschluss der Luftwege, Lunge. Die Wirkung der Compre erst in den dünnwandigen Vorhöf rechten Vorhofe wird in Folge de zwar nur zum kleinen Theile in hydrostatische Druck des Blutes i vertirten Körpers Widerstand leiste Ventrikel. Aus dem Ventrikel ka hier zur Wirkung kommt, das Blut sondern wird in die Pulmonalarteri wirkt die gleichmässige Compressio wird wieder zuerst der Vorhof ver den Ventrikel entweichen, weil der Lungenluft erhöhte Druck in den nicht zulässt. Ist das Blut in den sorgen wieder die Klappen für die

M. H.! Es ist das keine sehr künstlich herzustellen im Stande s doch gerade auf die Theile, das H die es bei der natürlichen Circulatio wohl vorstellen, dass ein Nothkr Chloroform gelähmtes und versag völligen Tode zu bewahren, bis c eliminirt und das Herz zu einer würde daher zur Beseitigung der L syncope folgendes Verfahren empfe

Man bringe den Scheintodten stark invertirte Stellung und mach der Silvester'schen Methode. I müssen möglichst kräftig ausgefüh torischen Compression des Thorax flach aufgelegten Händen den Un

5. Athmung, vor Beginn der Expirationsbewegung und während der ganzen Dauer derselben, Mund und Nase des Chloroformirten zuzuhalten. Ein Verschluss der Luftwege dürfte in etwas längeren Intervallen, etwa bei jeder 10. Athmung, auch während der Inspirationsbewegung zweckmässig sein. Im Uebrigen gelten für die Wiederbelebensversuche die bekannten Regeln.

M. H.! Ich bin weit entfernt zu glauben, dass das empfohlene Verfahren unter allen Umständen das richtigste und wirksamste bei der Chloroformsyncope sein müsste. Dazu wissen wir über das Wesen des Chloroformtodes überhaupt doch noch zu wenig Sichereres. Sollte es sich z. B. herausstellen, dass eine Gasentwicklung im Blute, wie sie neuerdings in mehreren Fällen hat nachgewiesen werden können, regelmässig beim Chloroformtode vorkommt, so würde das plötzliche Sistiren der Circulation bei der Chloroformsyncope vielleicht so zu erklären sein, dass, ähnlich wie bei der sog. Luftembolie, die Contractionen die das Herz anfüllende Luft, anstatt sie vorwärts zu drängen, in sich comprimiren, für nachdringendes Blut also keinen Platz schaffen könnten. Wie sollte man dann unter solchen Umständen von der künstlichen Herzbewegung das erwarten, was die natürlichen Contractionen nicht zu leisten vermochten? Nach den neuesten Mittheilungen von Kappeler<sup>1)</sup> scheint es jedoch, dass eine Gasentwicklung im Blute auch bei anderen plötzlichen Todesfällen vorkommt, dass sie also nicht das Primäre beim Chloroformtode ist, und dass also die Herstellung einer künstlichen Circulation, wenn rechtzeitig mit den Versuchen begonnen wird, nicht von vornherein aussichtslos ist.

So lange etwas Sichereres über das Wesen der Chloroformsyncope nicht bekannt ist, wird man zugestehen müssen, dass es rationell ist, zum Zwecke der Beseitigung der Lebensgefahr nicht nur die künstliche Athmung, sondern auch eine künstliche Herzbewegung zu machen.

---

<sup>1)</sup> Kappeler, Ueber Chloroformtod. Chirurg. Section der Versammlung deutscher Naturforscher und Aerzte in Strassburg. 1885. 2. Sitzung. Tageblatt S. 277.

## XXXVII.

# Weitere Untersuchungen über die Entstehung der Eiterung; ihr Verhältniss zu den Ptomainen und zur Blutgerinnung.

Von

**Dr. Scheuerlen,**

Unterarzt im Grenadier-Regiment Königin Olga (1. Württ.) No. 119.<sup>1)</sup>

In einer Veröffentlichung<sup>2)</sup> vom Anfange des vorigen Jahres bewies ich durch eine längere Reihe von Versuchen, dass weder Krotonöl, noch Terpenthinöl, noch verschiedene andere Acrida Eiterungen hervorzurufen im Stande seien. Seither ist über diesen Gegenstand eine Reihe von Arbeiten<sup>3)</sup> erschienen, die meine Resultate bestätigten; so verschiedenartig auch die Anordnungen und Wege der einzelnen Experimentatoren waren, das Facit blieb bei allen das gleiche. Wo Eiterung künstlich erzeugt worden, waren immer im Eiter Bacterien, während die chemischen Reizmittel, die Acrida und Caustica, keine Eiterbildung hervorzurufen vermochten. Daraus folgt, dass nur Mikroorganismen Eiterung erzeugen können. Wie sie das aber thun, ist bis jetzt noch unbekannt, so wichtig es auch zum Verständniss des Eiterungsprocesses wäre.

<sup>1)</sup> Die Arbeit des Dr. Scheuerlen ist schon im October 1886 zum Abschluss gekommen, sollte aber erst als ein Glied einer Reihe ähnlicher Arbeiten veröffentlicht werden. Der schnelle Fortschritt, den die Frage nach den Ursachen der Eiterung macht, lässt sie nicht länger zurückstellen, ja schon als verspätet erscheinen, da mittlerweile die bekannte Arbeit von Grawitz erschienen ist. Aus dem eben angegebenen Grunde konnte Dr. Scheuerlen auf die letztere nicht Bezug nehmen. E. v. Bergmann.

<sup>2)</sup> von Langenbeck's Archiv. Bd. XXXII. Heft 2.

<sup>3)</sup> Straus, Comptes rendus hebdomadaires des séances de la Société de biologie. p. 651. — Klemperer, Zeitschrift für klin. Medicin. Bd. X. Heft 1 u. 2. — Knapp, Archiv für Augenheilkunde. Bd. XVI. S. 167. — Ruys, Deutsche med. Wochenschrift. 1885. No. 48. S. 825.



Zunächst steht es fest, dass die Wirkung der Bacterien auf das Gewebe keine andere als eine physikalische oder chemische sein kann. Dass aber physikalische Lebensäusserungen es schon an und für sich nicht sein können, welche Krankheitsprocesse, hier im speciellen Falle Eiterungen, erzeugen, liegt auf der Hand. Auch ist von ihnen nur sehr wenig bekannt. Nicht alle, von den pathogenen Bacterien jedenfalls der geringere Theil, haben Eigenbewegung; ihre mechanische Action besteht also meist nur in einer passiven, ihrer durch die enorme Vermehrung bedingten Ausbreitung, durch welche sie allenfalls auf die Gewebe drücken und die Gefässe verstopfen könnten. Von der Wirksamkeit einer eventuellen, noch sehr fraglichen Wärmeentwicklung ist vollends Abstand zu nehmen. Es liegt daher nahe, die chemischen Eigenschaften der Bacterien in erster Stelle für die von ihnen erzeugten Krankheiten verantwortlich zu machen. In diesem Sinne müssen die Spaltungs- und Umsetzungsprodukte, welche sie aus den organischen Geweben und Flüssigkeiten erzeugen, noch untersucht werden.

Die Geschichte der Ptomaine, der basischen Umsetzungsprodukte der Spaltpilze beginnt mit Panum im Jahre 1856, dem bald in zahlreichen Arbeiten v. Bergmann und seine Schüler und noch viele Andere folgten. In neuester Zeit ist es namentlich Brieger gewesen, der das Gebiet der Ptomaine in rationeller Weise zu erschliessen begann, und müssen wir nach dessen Entdeckungen denselben noch eine grosse Zukunft vindiciren.

Ueberall aber, wo mit Ptomainen experimentirt wird, ist nur die Rede von Allgemeinsymptomen, die sie hervorrufen sollen, sind nur Vergiftungen erzeugt worden; von einem Einfluss auf Localerkrankungen, auf die Gewebe und gar die Zelle selbst ist nichts bekannt gemacht worden.

Von diesen theoretischen Erwägungen ausgehend, setzte ich meine Arbeiten über die Entstehung der Eiterung in der Berliner chirurgischen Klinik fort. Auch hier habe ich wieder die angenehme Pflicht, Herrn Privatdocent Dr. Fehleisen für die freundliche Beihülfe meinen besten Dank auszusprechen.

Zur allgemeinen Orientirung beschloss ich, zuerst mit einem gewöhnlichen Fäulnissextrakt zu operiren und zu versuchen, ob derselbe vielleicht Eiterungen hervorrufen könne. Ich liess  $\frac{1}{2}$  bis 1 Pfund Kaninchenfleisch zerhackt, mit Wasser übergossen, 8 bis

10 Tage lang bei einer Temp.  
während welcher Zeit mehrmals u  
um die grösseren Fetzen zu entfer  
auf, bis das gelöste Eiweiss au  
klare, hellgelbe Filtrat wurde  
etwa 10 Ccm. eingedampft und m  
eine ebenfalls klare, tief dunkelbra  
sigkeit von meist neutraler, theilw  
scher Reaction. Ein Ccm. dieses F  
schen Spritze unter die Haut ein  
weiter nichts, als, wie es scheint, e  
tursteigerung. Die Resorption a  
rasch vor sich, dass eine irgendwie  
nicht zu entdecken ist.

Mit dieser Flüssigkeit, die bei  
teren Zersetzung durch Mikroorgan  
ist, stellte ich meine Versuche in g  
indem ich Glasröhrchen damit füllte  
apparat 30 Minuten lang sterilisirte  
Arbeit beschriebenen Hohlnadel bra  
Haut von Kaninchen und liess sie  
mir diese Operation. Die Röhrche  
ein. Nach 3—4 Wochen wurden sie

Im Verfolg meiner Versuche schi  
Mengen, als in den bloss 4 Tropfen  
waren, einzuführen. Ich liess mir  
Inhalt und spindelförmiger Gestalt  
Weise wie die kleineren präparirt w  
selben mit einer Hohlnadel nicht m  
werden, betrug doch ihr Durchmesser  
ihre Länge 9 Ctm. Allein wider  
nur mittelgrosse Kaninchen dieselb  
liche Haut, ihr lockeres Unterhaut  
Operation sehr zu Statten. Ich v  
Versuchsthiere wurde eine etwa The  
der rechten Symphysis sacroiliaca  
waschen und mit Sublimat energisch  
Hautfalte auf und machte mit e

führte ich dasselbe unter der Haut über das Rückgrat weg nach der linken unteren Bauch- oder Brustgegend. Die Wunde, welche fortwährend reichlich mit Sublimat begossen wurde, vernähte ich mit zwei Catgutnähten und strich in weiter Ausdehnung und dicker Schicht Jodoformcollodium über.

Bei der handlichen Grösse und der spindelförmigen Gestalt der Röhrechen gelingt diese Operation leicht, man muss sich nur hüten, die Röhrechen subfascial einzubringen, da die Fascien ein weiteres Verschieben unter der Haut nicht gestatten. Die reactionslose Heilung und gänzliche Vernarbung der Wunde, für mich die *conditio sine qua non*, tritt immer ein, wenn sorgfältig experimentirt wird. Die möglichst weite Entfernung der Röhrechen von der Wunde halte ich aus nahe liegenden Gründen hierfür für besonders bedeutend. Dass diese Operationsmethode übrigens keine absolute Garantie für das Nichtmiteindringen von Bacterien liefert, bin ich mir vollständig bewusst; eine solche giebt es beim Kaninchen nicht. Indessen die Betheiligung von Bacterien bei der erstrebten Reaction lässt sich sehr sicher aus anderen Kriterien erkennen oder ausschliessen, wie ich weiter unten zeigen werde.

War das Röhrechen reactionslos eingeheilt, so liess ich die in demselben enthaltene Flüssigkeit zur Wirkung kommen, indem ich subcutan beide Spitzen abbrach. Auch bei dieser höchst einfachen Manipulation bleibt eine von aussen fühlbare Reaction gänzlich aus. Das Röhrechen und die abgebrochenen Enden liegen leicht beweglich unter der Haut; keine Spur von Schwellung ist zu entdecken, so dass man verführt werden könnte, den Versuch für misslungen, die Sache nicht des Nachsehens werth zu halten.

Man thut gut, 3—4 Wochen zu warten, da dann ohne Zweifel die Flüssigkeit zur vollständigen Wirkung gekommen ist, erfahrungsgemäss aber einmal gebildeter Eiter in dieser Zeit nicht resorbiert werden kann.

Behufs Feststellung des Thatbestandes muss das Thier getödtet werden. Dann empfehle ich die Haut von oben her sammt dem eingekapselten Röhrechen von der Musculatur abzutragen. Das sich nunmehr darbietende Bild ist namentlich für Den, der die Reaction gesehen hat, welche Röhrechen mit Terpenthinöl und Kochsalzlösung subcutan eingebracht, eingeheilt und zerbrochen her-

vorrufen, so charakteristisch, dass  
selt werden kann. Bei Terpe  
leer, umgeben von einer dicken  
skopisch als ein zellig infiltri  
Kernfärbung ist erhalten. Bei  
eingeschlossen von einer schleim  
bindegewebigen Stränge durchwa  
nicht die Rede. Das von einer  
umschlossene Röhrchen ist auf be  
dickbreiige, 3—4 Mm. dicke Sub  
der nunmehr etwas getrüben Ex  
Röhrchens vollständig absperren.  
nur innerhalb des Röhrchens, und  
sich diese Masse.

Machte schon der makrosko  
namentlich ihre breiige Consistenz  
sich um Eiter handele, so wurde  
kroskop vollständig bestätigt. Es  
Blutzellen mit allen Eigenschafte  
charakterisiren, suspendirt in ein  
nirgends waren Fasern oder eine  
entdecken.

Eine Zellkernfärbung war n  
erloschen. Mikroorganismen konn  
noch durch Impfung auf Agar-Aga  
Temperatur bis 37° nachgewiesen  
ganze Typus der Sache anders a  
Agens hervorgebrachte Eiterung.  
einige zwanzig ausführte, blieb, w  
den Röhrchen und ging nie auf  
was bei einem organisirten Ferment  
der progressive Charakter. Selbst  
im Kaninchenkörper verweilten, fa  
nisation, noch weitere Ausdehnung  
rung durch eine, wenn auch noch  
hervorgerufen.

Allein so überzeugend und e  
fielen, ich verhehlte mir doch kein

die bei einer eventuellen Nachprüfung das Resultat sehr beeinträchtigen konnten. Da gab mir der fundamentale Unterschied der eiterigen und fibrinösen Entzündung eine Reaction in die Hand, welche an Klarheit und Einfachheit nichts zu wünschen übrig liess und wodurch ich das Experiment vom Thierkörper heraus in's Reagensglas verpflanzte.

Das Auffallende am eiterigen Exsudat, worauf Weigert immer hingewiesen hat, ist, dass dasselbe, im Gegensatz zum fibrinösen, trotz Anwesenheit von weissen Blutzellen und Plasma nicht gerinnt. Klemperer glaubt, nach Mittheilungen von Alexander Schmidt, die Ursache dieser Thatsache in einer vorgängigen Vernichtung des Fibrinogens durch die Mikroorganismen zu finden. Wie dem nun auch sein mag, war mein Extract im Stande, Eiterung zu erzeugen, so musste es auch im Stande sein, die Gerinnung zu verhindern.

Um Dies zu beweisen, stellte ich folgenden Versuch an: Einem chloroformirten Kaninchen legte ich durch Eröffnung der Bauchhöhle die Aorta bloss und liess aus derselben Blut in ein mit Fäulnissextract gefülltes Reagensglas spritzen, so dass etwa auf drei Theile Extract ein Theil Blut kam. Durch mehrmaliges leichtes Neigen des Reagensglases vermischte ich die Flüssigkeiten mit einander, das Blut nahm eine braunrothe Farbe an; eine Gerinnung trat auch nach mehreren Stunden und Tagen nicht ein, während bei Controlversuchen, wo das Extract durch physiologische Kochsalzlösung ersetzt war, die Flüssigkeit bereits nach wenigen Minuten in ihrer ganzen Ausdehnung geronnen war. Die mikroskopische Untersuchung des flüssig gebliebenen Blutes liess Fibrin und Geldrollenförmige Anordnung gänzlich vermissen, es fanden sich die Blutkörperchen, rothe wie weisse, stark geschrumpft, auch hier war das Kernfärbungsvermögen verloren.

Die Thatsache stand fest, es war wünschenswerth, auch etwas Näheres über diese Substanz und ihren Erreger in Erfahrung zu bringen.

Der am häufigsten bei Eiterungen gefundene und als ätiologische Moment erwiesene Mikroorganismus ist der *Staphylococcus pyogenes aureus* und *albus*. Von diesen legte ich je 30 Reinculturen in Reagensgläschen auf Agar-Agar-Gelatine an und zwar

so, dass bei der Impfung möglichst die ganze Oberfläche der in schiefer Lage erstarrten Gelatine bestrichen wurde, um einen möglichst grossen Pilzrasen zu erzielen, der denn auch bei gewöhnlicher Zimmertemperatur in wenigen Tagen in üppigster Weise gedieh. Die etwa 14tägigen Culturen übergoss ich mit frisch aufgekochtem heissem Wasser, so dass die ganze Cultur überschwemmt war, schüttelte nun, colirte, kochte die Colatur kurz auf und filtrirte. Es resultiren so aus 30 Reinculturen ca. 150 Ccm. einer hellgelben, der Farbe der Gelatine entsprechenden Flüssigkeit; diese wird im Wasserbade auf ca. 8 Ccm. eingedampft und nochmals filtrirt. Dieses so gewonnene Extract, sowohl aus Albus- wie aus Aureusculturen, erzeugt, sterilisirt in Röhren unter die Haut gebracht, dieselbe Eiterung, wie ich sie oben beschrieben habe; auch hier findet man an beiden Enden des abgebrochenen Röhrens die 3—4 Mm. dicke Eiterschicht; in allen Details stimmt der Versuch mit dem oben erwähnten überein. Dem entsprechend fällt auch der Versuch über Gerinnungsverhinderung aus. Vermischt man die 8 Ccm. Extract mit 2—3 Ccm. frischen Blutes, so wird dasselbe hellroth, lackfarben, es tritt keine Gerinnung auf.

Es ist rathsam, dass man zur Darstellung des Extractes nie weniger als 30 Culturen verwendet und die erhaltenen 150 Grm. auf 8 Grm. eindampft, da sonst für ein wirksames Extract nicht garantirt werden kann.

Also auch hier haben wir ein mit unseren oben ausgesprochenen theoretischen Aeusserungen übereinstimmendes Resultat. Der *Staphylococcus aureus* sowie *albus* erzeugt in Reinculturen ein Umsetzungsproduct, das im Stande ist, die Gerinnung zu verhindern und Eiterung hervorzurufen. Dieses Umsetzungsproduct des Aureus ist keineswegs gänzlich unbekannt. Brieger ist es gelungen, dasselbe rein als Ptomain darzustellen und mehrere chemische Reactionen des salzsauren Salzes festzustellen, wenn auch die Ausbeute damals zu gering war, um seine moleculare Zusammensetzung zu bestimmen.

Hatte sich somit eine bis dahin als ungiftig bekannte Base in meinen Versuchen pathogen, d. h. Eiterung erzeugend, und deletär, d. h. die Blutgerinnung verhindernd, erwiesen, so lag der Verdacht nahe, dass noch andere Substanzen ein ähnliches Verhalten zeigen könnten.

mit höchstschmerzlicher Dureitwägkeit stante im Herr Professor Brieger zwei von ihm isolirte Ptomaine zur Verfügung, um dieselben in meinem Sinne zu prüfen, das Cadaverin und das Putrescin. Beide aus dreiwöchentlichen Fäulnissgemengen dargestellt, sind wasserklare Flüssigkeiten, welche an der Luft rauchen, Kohlensäure anziehen und einen Spermaähnlichen Geruch besitzen. Das erstere von der Formel  $C_5H_{14}N_2$  hat einen Siedepunkt von  $175^\circ$  und ist mit Wasserdämpfen leicht flüchtig; das letztere  $C_4H_{12}N_2$  siedet bei  $156^\circ$  und ist nur schwer mit Wasser flüchtig; beide sind von Brieger als physiologisch vollständig indifferent beschrieben worden. Auf ihre Gerinnungsverhinderung in 10 proc. wässeriger Lösung geprüft, geben sie ein wirklich überraschendes, noch viel eclatanteres Resultat, als die zwei bereits geprüften Substanzen. In angegebener Weise mit Blut, selbst zu gleichen Theilen vermischt, färbt sich dasselbe schwarz, wird lackfarbig, eine Gerinnung tritt nicht ein. In Röhren unter die Haut gebracht, erzeugen beide Ptomaine die oben bei der Anführung der Extracte beschriebene Eiterung.

Leider war es mir aus äusseren Gründen nicht möglich, mit mehr Ptomainen zu experimentiren, allein ich zweifle nicht, dass noch eine ganze Anzahl ein ähnliches Verhalten, wie das Cadaverin und Putrescin, bieten wird. Es würde Dies auch mit der Thatsache übereinstimmen, dass die Eiterung, welche wohl die häufigste Infectionskrankheit ist, nicht bloss durch einen einzigen Microorganismus hervorgerufen wird, sondern von den Experimentatoren als erzeugbar durch mehrere und verschiedenartige Bacillen und Micrococcen erkannt ist.

Was das Vorkommen der Ptomaine betrifft, so sind dieselben bis jetzt nur bei Gegenwart von Bacterien angetroffen worden. Es ist aber von grösstem Interesse, dass bereits eines und gerade das, mit welchem hier experimentirt wurde, künstlich dargestellt worden und seine chemische Constitution genau bekannt ist, das Cadaverin. Dasselbe wurde von Ladenburg<sup>1)</sup> aus Trimethylencyanür erhalten und als Pentamethyldiamin von der Zusammensetzung:  $NH_2-CH_2-CH_2-CH_2-CH_2-CH_2-NH_2$  erkannt. Auch die künstliche

---

<sup>1)</sup> Ladenburg, Bericht der Deutschen chem. Gesellschaft. Bd. XVII. S. 2956 und 3100.

Darstellung des Putrescin wird ni  
lassen, und handelt es sich nach  
ger's entweder um ein dimethy  
**Methyl-Aethyl-Methylendiamin**. Di  
res Interesse, wenn man die Frag  
die Substanzen zur Eiterung, welche  
bekannt sind? Ich verfüge augenb  
Experimente und selbst diese sind  
bestimmten Schluss aus ihnen zu  
Röhrchen mit 15proc. Magnesiur  
unter die Haut eingebracht, konnte  
den Ptomainen nicht erhalten, nach  
brochen im Kaninchenkörper geleg  
halb des Röhrchens nichts Abnorm  
beiden Enden gelbe, zusammenhäng  
neben reichlichen Zellen regressiver  
deutlicher Bindegewebsbildung zeig

---





# Ueber Uranoplastik und Staphylorrhaphie im frühen Kindesalter.

Von

**Prof. Dr. Julius Wolf**

in Berlin.<sup>1)</sup>

M. H.! Schon vor der Publication der von Langenbeck'schen Arbeit über die Uranoplastik mittelst Ablösung des mucösperiostalen Gaumenüberzuges waren einzelne Operateure an den Versuch herangegangen, die Wohlthat der anfänglich nur bei Erwachsenen zur Anwendung gebrachten Gaumennaht auch sehr jungen Kindern angedeihen zu lassen.

Zu jener Zeit war die Methode der Operation der angeborenen Gaumenspalte noch sehr wenig ausgebildet. Man sah selbst bei erwachsenen Personen nur in seltenen Fällen einen Erfolg der schwierigen Operation eintreten, und man hatte demgemäss bei Kindern, bei welchen mit der Kleinheit der bei der Operation in Betracht kommenden Theile die Schwierigkeiten noch erheblich wuchsen, von vorn herein fast mit Sicherheit einen Misserfolg der Operation zu gewärtigen.

In der That glückte damals auch nicht ein einziger Versuch der frühzeitigen Gaumenspaltooperation. Ebel<sup>2)</sup> führte 1824 bei einem 6jährigen Kinde eine erfolglose Operation aus; desgleichen ein ungenannter, von Roux erwähnter französischer Operateur<sup>3)</sup> bei einem 4 Monate alten Kinde; ebenso missglückten 6 in den Jahren 1858 und 1859 von Passavant<sup>4)</sup> bei 3 Kindern vorge-

<sup>1)</sup> Zum Theil vorgetragen am 3. Sitzungstage des XVI. Congresses der Deutschen Gesellschaft für Chirurgie zu Berlin, 18. April 1887.

<sup>2)</sup> von Graefe und Walther's Journal. Bd. VI. 1824. S. 79.

<sup>3)</sup> Roux, Quarante années de prat. chir. Paris 1854. T. I. p. 295.

<sup>4)</sup> Archiv für Heilkunde. Leipzig 1862. Bd. III. S. 305 ff.

nominierte Operationen. Das erste dieser 3 Kinder war  $2\frac{1}{4}$  Jahre alt, das zweite, 2mal operirte, war bei der ersten Operation 7 Wochen alt; das dritte, 3mal operirte Kind war bei der ersten Operation 14 Wochen, bei der zweiten 1 Jahr und bei der dritten 3 Jahre alt.

Passavant hatte bei den betreffenden drei mit Spalten des harten und weichen Gaumens geborenen Kindern nicht die ganze Spalte zu vereinigen gesucht, sondern nur die hinterste, im Bereiche des weichen Gaumens gelegene Partie der Spalte. Auf Grund der bekannten Thatsache, dass bei Wolfsrachenkindern eine frühzeitig unternommene glückliche Operation der Hasenscharte meistens eine spontane Schliessung der Spalte zwischen Zahnfortsatz und Zwischenkiefer, und zuweilen selbst eine Schliessung eines kleinen Theiles der vordersten Partie der Spalte des harten Gaumens zur Folge hat, meinte Passavant, dass wahrscheinlich auch eine frühzeitig unternommene Vereinigung des Gaumensegels ebenso günstig auf die Schliessung des hinteren Theiles der Knochenspalte einwirken werde. Da die Naht des Gaumensegels bei allen 6 Operationen wieder aufging, so schwand damit zugleich die Gelegenheit, die Richtigkeit oder Unrichtigkeit der Passavant'schen Vermuthung bei seinen drei kleinen Patienten festzustellen.

Als zu Anfang der 60er Jahre von Langenbeck gelehrt hatte, bei der Uranoplastik nicht nur die Schleimhaut, sondern mit ihr zugleich das Periost vom harten Gaumen abzulösen, und als mit diesem veränderten Operationsverfahren eine neue Epoche in der Geschichte der Gaumennaht begonnen hatte, da fassten verschiedene Operateure die Idee der frühzeitigen Operation auf's Neue und mit vermehrtem Eifer in's Auge.

Ausser der oben erwähnten Passavant'schen Vermuthung, die von Billroth später wieder aufgenommen wurde, waren es noch zwei Erwägungen, durch welche die betreffenden Operateure zur Vornahme der frühzeitigen Operation angespornt wurden. Einmal nahmen sie an, dass, je früher sie operirten, desto leichter den später beim Sprechen in Betracht kommenden Gaumentheilen eine der normalen sich annähernde Entwicklung zu Theil werden müsse, und zweitens hofften sie durch die frühzeitige Operation die bekanntlich erschreckend schlechten Mortalitätsverhältnisse der mit Gaumenspalte geborenen und nicht operirten Kinder zu verbessern.

fertigte. Indess entrollt sich uns, wenn wir auf die Resultate blicken, welche die betreffenden Operateure bei ihren auf Grund dieser Erwägungen ausgeführten Operationen erreicht haben, ein im Allgemeinen recht trübes Bild. Die meisten Operationen missglückten, und einzelne führten sogar den tödtlichen Ausgang herbei. So kam es, dass fast alle Operateure, die die Operation bei kleinen Kindern unternommen hatten, entweder dringend von Wiederholungen abriethen, oder solche doch nur mit grossem Vorbehalt empfahlen, oder zum Mindesten bei langen Spalten die Operation nur auf einen Theil der Spalte beschränkt wissen wollten.

von Langenbeck selber war davon überzeugt, dass sich „die Sprache um Vieles günstiger und schneller entwickeln würde, wenn die Operation in früher Kindheit gemacht werden könnte“<sup>1)</sup>. Aber nachdem er im Jahre 1859 bei einem 1¼ und einem 2½ Jahre alten Kinde je einen misslungenen Operationsversuch gemacht hatte<sup>2)</sup>, sprach er sich folgendermaassen aus<sup>3)</sup>: „Es bekümmert mich jedesmal, wenn mir zarte Kinder mit Gaumenspalten zugeführt werden, und ich die Erklärung abgeben muss, dass vor Ablauf des 12.—15. Lebensjahres an eine Operation nicht zu denken sei“. von Langenbeck meinte, dass zwar die Schwierigkeiten der Staphylorrhaphie bei Kindern, wenn sie gleich „unbeschreiblich gross“ seien, sich würden überwinden lassen, dass aber die Ernährung der Kinder nach der Operation leide, weil sie der Schmerzen beim Schlingen wegen nicht zu bewegen seien, Nahrung in genügender Menge zu sich zu nehmen, und dass besonders die Entfernung der Suturen, wie ihm scheinete, „unüberwindliche“ Schwierigkeiten bereite. Daher komme es, dass die Kinder „am 6.—8. Tage nach der Operation, bevor noch die Nähte sämmtlich entfernt sind, verfallen, dass die Stichöffnungen anfangen zu eitern und dass das bereits verheilte Gaumensegel sich wieder trennt“.

In ähnlichem Sinne sprach sich von Langenbeck noch wieder im Jahre 1863 aus: „Ich fürchte“, sagte er<sup>4)</sup>, „dass für die Staphylorrhaphie das Alter von 7 Jahren die in der Regel

---

<sup>1)</sup> Archiv für klin. Chirurgie. Bd. II. 1862. S. 270.

<sup>2)</sup> Ebendas. S. 271 und Bd. V. S. 44.

<sup>3)</sup> Ebendas. Bd. II. S. 270.

<sup>4)</sup> Ebendas. Bd. V. 1863. S. 44.

nicht zu überschreitende Grenze sein wird, und dass man davon abstehen wird, sie bei zarten Kindern in Anwendung zu bringen.“

Billroth hatte ebenfalls die Erwartung gehegt, dass nach frühzeitiger Vereinigung des Gaumensegels „die Sprache von Anfang an eine bessere sein werde, weil sich alsdann die in Betracht kommenden Muskeln besser ausbilden“<sup>1)</sup>.

Er operirte in den Jahren 1859—1865 7 Kinder. Dabei trat 4mal, und zwar bei zwei halbjährigen<sup>2)</sup>, einem 8 Wochen alten<sup>3)</sup> und einem 2½ Jahre<sup>4)</sup> alten Kinde, ein vollkommener Misserfolg ein. Bei einem fünften, 14 Tage alten Kinde<sup>5)</sup>, bei dem Billroth nur die Uranoplastik ausgeführt hatte, erfolgte tödtlicher Ausgang am 12. Tage nach der Operation an Pneumonie. Bei dem sechsten, 1 Jahr alten Kinde<sup>6)</sup>, wurde ein partieller Erfolg, und endlich bei dem siebenten Kinde ein vollkommener Erfolg durch zwei im Alter von 28 Wochen und dann wieder im Alter von 11 Monaten vorgenommene Operationen erzielt<sup>7)</sup>. Das letzterwähnte Kind war mit doppelter Lippen- und durchgehender linksseitiger Gaumenspalte geboren. Billroth hatte zuerst die Staphylorrhaphie und Uranoplastik in einer Sitzung ausgeführt; indess gelang der Verschluss der Spalte nur im unteren Theile des Velum. 4 Monate später wurde der zurückgebliebene 16 Mm. lange und ½—1 Mm. breite Schlitz im harten Gaumen mit vollkommenem Erfolge operirt. Indess stellte Billroth 4 Jahre später fest, dass das Kind „mit entschiedenem Gutturalton sprach, dass also die ganz frühe Vereinigung keinen wesentlich anderen Erfolg gehabt hatte, als die spätere Operation“.

+

Auf Grund der hier zusammengestellten Ergebnisse sprach sich Billroth im Jahre 1869 dahin aus, dass „ein solches Gesamtergebniss ihn nicht ermutigt habe, diese höchst mühevollen Operationen noch öfter zu machen“<sup>8)</sup>.

Trotzdem unternahm Billroth<sup>9)</sup> doch wieder im Jahre 1870

---

1) Archiv für klin. Chirurgie. Bd. II. 1862. S. 657.

2) Ebendas. S. 658.

3) Ebendas. S. 659 und Bd. X. S. 154.

4) Ebendas. Bd. II. S. 659.

5) Ebendas. Bd. X. S. 155.

6) Ebendas. S. 154.

7) Ebendas. Bd. II. S. 658 und Bd. X. S. 154.

8) Ebendas. Bd. X. S. 155.

9) Wiener med. Wochenschrift. 1871. No. 38.

Spalte die blosse Vereinigung des weichen Gaumens aus, indem er auf die Passavant'sche Vermuthung zurückkam, dass nach Schluss des weichen Gaumens sich die Spalte des harten Gaumens von selber schliessen werde. Die eine dieser Operationen, bei einem 9 Monate alten Kinde ausgeführt, misslang vollkommen, die zweite, bei einem 14 Monate alten Kinde ausgeführt, gelang. Indess nach weiteren 14 Monaten zeigte sich „die Spalte im harten Gaumen nicht vereinigt, ja nicht einmal verkleinert, eher dem Wachsthum der Theile entsprechend vergrössert“. „Es hat keine Wahrscheinlichkeit“, so fügt Billroth dem Bericht über diesen Fall hinzu, „dass der Schluss der Spalte jetzt noch spontan erfolgen wird, und somit sind wir durch diese Beobachtung um eine Erfahrung reicher und um eine Illusion ärmer“. — Uebrigens hatten schon vorher Roux<sup>1)</sup> und von Langenbeck<sup>2)</sup> einen dem Einfluss der Lippenvereinigung auf die Spalte im Proc. alveolaris ähnlichen Einfluss der Velumvereinigung auf den hinteren Theil der Spalte des harten Gaumens entschieden bestritten, und kein einziger der Operateure, welche später bei Spalten des harten und weichen Gaumens zunächst die blosse Staphylorrhaphie ausgeführt haben, hat jemals eine Beobachtung gemacht, welche die Passavant'sche Vermuthung als eine richtige erwiesen hätte.

Im Jahre 1862 führte Otto Weber<sup>3)</sup> bei einem 14 Tage alten Kinde mit doppelseitiger Lippen- und durchgehender rechtsseitiger Gaumenspalte die Uranoplastik und Staphylorrhaphie in einer Sitzung aus. Es wurde lediglich ein partieller Erfolg an der vordersten Partie des harten Gaumens erzielt. Am 20. Tage nach der Operation starb das Kind an Bronchitis, anscheinend nicht in Folge der Operation. Weber meinte, dieser Fall beweise, ebenso wie die Erfahrungen Billroth's, dass die Uranoplastik bei so jungen Kindern an sich keine lebensgefährliche Unternehmung sei. Nichtsdestoweniger glaubte er doch von weiteren Versuchen in so

---

<sup>1)</sup> l. c. I. p. 349.

<sup>2)</sup> Archiv für klin. Chirurgie. Bd. V. S. 57. „In den meisten Fällen“, sagt von Langenbeck, „wo wir im Alter von 15—18 Jahren von uns mittelst der Staphylorrhaphie Operirte 6—10 Jahre nach der Operation wiedersahen, bestand der Knochenspalt doch stets in seiner früheren Länge und war höchstens etwas enger geworden.“

<sup>3)</sup> Archiv für klin. Chirurgie. Bd. IV. S. 295.

früher Zeit abrathen zu müssen, da die Seitenschnitte das Schlingen beschwerlich machen und durch die Saugbewegungen das Gaumensegel wieder auseinander gehe.

Weiterhin hat E. Rose<sup>1)</sup> im Jahre 1865 bei einem Neugeborenen die Staphylorrhaphie ausgeführt. Er berichtet darüber, dass „Verklebung eintrat, dass aber das Kind gegen Ende der zweiten Woche atrophisch zu Grunde ging“.

Gustav Simon wies in den Jahren 1864—1867 darauf hin, dass von vorn herein die Hoffnung, eine um so bessere Sprache zu erzielen, je früher man das Individuum operirt, nach den Beobachtungen von Spontanheilung der Wolfsrachen kleiner Kinder aufgegeben werden müsse. Denn obwohl sich hier der Gaumen bald nach der Geburt schliesst, so bleibt doch die näselnde Sprache bestehen<sup>2)</sup>. Nichtsdestoweniger glaubte Simon, dass wenn auch nicht die Staphylorrhaphie, so doch die Uranoplastik wieder aufzunehmen sei, und zwar nicht zur Sprachverbesserung, sondern zur Lebensrettung des Kindes<sup>3)</sup>. Denn die nicht operirten Kinder gehen meistens an Stomatitis, Bronchitis oder Pneumonie in Folge des unmittelbaren Einströmens von Luft, oder an allmähligem Marasmus in Folge des mangelhaften Saugens und Schlingens zu Grunde<sup>4)</sup>. Die Indicatio vitalis aber werde schon durch die blosse Uranoplastik erfüllt. Das Gelingen der Uranoplastik genüge zur Ermöglichung des Saugens, welches durch Andrücken der Brustwarze an das Palatum durum mittelst der Zunge zu Stande kommt<sup>5)</sup>. Ueberdies sei die Uranoplastik bei gleichzeitiger Lippenspalte wegen guter Zugänglichkeit des Operationsfeldes sehr erleichtert, und sie gelinge leicht, weil die vereinigten Ränder durch das Schreien des Kindes keine Zerrung erleiden<sup>6)</sup>. Es würden freilich viele Kinder durch den schweren operativen Eingriff, den die Uranoplastik bedingt, hinweggerafft werden, aber selbst wenn von 10 Kindern auch nur 1 am Leben bleibe, so wäre das Resultat der Ope-

<sup>1)</sup> Vgl. Rose, Verhandl. der Deutschen Gesellsch. für Chirurgie. 1874. II. S. 150; Archiv für klin. Chirurgie. Bd. 17. S. 464.

<sup>2)</sup> Greifswalder med. Beiträge. Bd. 2. Danzig 1864. S. 146 und Prager Vierteljahrsschrift für die prakt. Heilkunde. 24. Jahrg. 1867. Bd. 93. S. 48; vgl. über diesen Gegenstand J. Wolff im Archiv für klin. Chirurgie. Bd. 33. S. 179.

<sup>3)</sup> Prager Vierteljahrsschrift, l. c. S. 58.

<sup>4)</sup> Ebendas. S. 52.

<sup>5)</sup> Ebendas. S. 58.

<sup>6)</sup> Greifswalder med. Beiträge, l. c. S. 136.

Einflüssen des Wolfsrachens überlassen worden wären<sup>1)</sup>. — Die Staphylorrhaphie dagegen sei bei ganz jungen Kindern aufzugeben und auf das 6.—7. Lebensjahr aufzuschieben, in welchem sie „mit Unterstützung des Willenseinflusses des Patienten weit besser gelingt“. Die frühzeitige Staphylorrhaphie trage selbst im Falle des Gelingens Nichts zur Ernährung und vielleicht auch Nichts zur Sprachverbesserung bei; sie könne bei dem tiefliegenden Defect in der Mundhöhle kaum mit der nöthigen Exactheit ausgeführt werden und misslinge fast immer, weil beim Schlucken und Schreien die vereinigten Theile gezerrt werden.<sup>2)</sup>

Die Erfahrungen, auf welche sich Simon bei diesen Aeusserungen stützte, betrafen 5 Kinder im Alter von 15 Tagen bis zu 5 Jahren, welche von ihm in den Jahren 1863—1865 operirt worden waren. Bei einem 15 Tage alten Kinde, bei welchem er Uranoplastik und Staphylorrhaphie in einer Sitzung ausgeführt hatte, heilte nur der harte Gaumen. Das Kind ging am 26. Tage nach der Operation an Bronchitis zu Grunde<sup>3)</sup>. Auch bei einem schon 5 Jahre alten Kinde mit einseitiger, sehr breiter Spalte durch den harten und weichen Gaumen heilte, nachdem Uranoplastik und Staphylorrhaphie in einer Sitzung ausgeführt worden waren, nur der harte Gaumen<sup>4)</sup>. Eine ostale Uranoplastik bei einem 6 Monate alten Kinde misslang vollkommen<sup>5)</sup>. Eine blosse Uranoplastik bei einem 2¼ Jahre alten Kinde mit Spalte des harten und weichen Gaumens führte zu Gangrän des rechtsseitigen Lappens und zum Tode des Kindes am 10. Tage nach der Operation durch Septicämie<sup>6)</sup>. Bei dem fünften Kinde endlich mit durchgehender doppelseitiger Spalte wurde nur die Uranoplastik, und zwar mit Erfolg, ausgeführt. Die Staphylorrhaphie wurde für ein späteres Lebensalter vorbehalten<sup>7)</sup>.

Endlich habe ich selber in den Jahren 1875 und 1876 zwei Mal die frühzeitige Gaumennaht ausgeführt<sup>8)</sup>. Einmal handelte es

1) Prager Vierteljahrsschrift, l. c. S. 60.

2) Greifswalder Beiträge, l. c. S. 136; Prager Vierteljahrsschr., l. c. S. 58.

3) Greifswalder med. Beiträge, l. c. S. 146 u. 151.

4) Prager Vierteljahrsschrift, l. c. S. 32.

5) Ebendas.

6) Ebendas. S. 31 und Greifswalder Beiträge. S. 152.

7) Prager Vierteljahrsschrift, l. c. S. 32.

8) Vergl. J. Wolff, Ueber das Operiren bei herabhängendem Kopfe des

Bereiche des harten Gaumens ein-  
nach der Operation an Brechdurch  
es sich um einen 4<sup>3</sup>/<sub>4</sub> Jahre alten,  
spalte geborenen Knaben, bei wel-  
Staphyloplastik ausführte. Es tr-  
reiche des Palatum durum ein -  
Zwischenkiefer zugleich eine gute  
auch im Bereiche der oberen Velu-  
Lappen heilte nicht an. Es blieb  
partie eine Nachoperation erforderl-  
des Knaben die Genehmigung zu ei-  
und ich verlor endlich den Patient

Weitere Mittheilungen über G  
5 Jahren liegen in der deutschen L  
wenn wir zu den Fällen von v  
O. Weber, G. Simon, Rose und  
älteren Fälle von Ebel und Pass-  
schen Operateuren im Ganzen bei  
aufwärts und bei einem 6jährigen K  
worden. Unter diesen Fällen trat  
misslang die Operation vollkomm-  
Erfolg erzielt und nur in einem ein-  
durch zwei Operationen ein vollkon-  
diesen Erfolg aber legte, wie wir b  
selbst, weil der functionelle Erfol-  
keinen Werth.

In der französischen Literatur  
naht bei Kindern von Ehrmann, J

Ehrmann<sup>1)</sup> operirte 16 Kind-  
zu 4 Jahren. In einem Falle (Ob-  
alten Kinde mit einer bis an den  
den Spalte, hat Ehrmann das s

---

Kranken. von Volkmann's Sammlung  
Verhandlungen der Berliner med. Gesells-  
1882. S. 173. Sitzung vom 18. Januar 1882.

<sup>1)</sup> Gaz. méd. de Strasbourg. 1869 un-  
ferner Ehrmann, Recherches sur la s-  
l'âge tendre. Paris 1875. p. 41—43 und



Weitere vollkommene Erfolge erreichte er durch zwei Operationen bei einem  $3\frac{1}{2}$  Jahre alten (Obs. 1) und einem  $2\frac{1}{4}$  Jahre alten Kinde (Obs. 5), sowie durch drei Operationen bei einem Kinde mit nicht sehr langer Spalte, welches bei der ersten Operation 8 Monate alt gewesen war (Obs. 3). Indess waren im Heilungsverlaufe bei dem letzterwähnten Kinde durch Fieber und Diarrhoe und bei dem  $2\frac{1}{4}$  Jahre alten Kinde durch Bronchitis sehr bedenkliche Störungen eingetreten. Was die übrigen 13 Fälle betrifft, so starben ein  $7\frac{1}{2}$  Monate altes Kind 25 Minuten nach vollendeter Operation, wahrscheinlich in Folge von Blutaspiration in die Lungen während der Narkose und ein 11 Wochen altes Kind 8 Tage nach der Operation an Diarrhoe. Bei 3 Kindern (Obs. 4, 10, 11) trat ein vollkommener Misserfolg ein, einmal nach überstandener schwerer Stomatitis. Ziemlich gute Erfolge wurden noch bei einem 13 Monate alten Kinde durch 3 Operationen und bei einem 4 Monate alten Kinde durch 2 Operationen erzielt; doch war wieder das Leben des ersteren Kindes durch Diarrhoe, das des zweiten durch schweres Erbrechen gefährdet gewesen. Endlich traten noch 5mal (Obs. 2, 12, 14, 15, 16) partielle Erfolge an einzelnen Theilen der Spalte ein. Bei einem der glücklich im Alter von  $2\frac{1}{4}$  Jahren operirten Kinder (Obs. 5) konnte 4 Jahre später eine durch die Operation erreichte bemerkliche Sprachverbesserung constatirt werden.

Ehrmann glaubte sich auf Grund dieser Erfahrungen dahin aussprechen zu müssen, dass die Gaumennaht vom 4.—5. Lebensmonat ab unternommen werden könne, dass sie, wenn sie gut ausgeführt sei, die Kinder kräftig und die Velumhälften nicht allzu rudimentär seien, meistens gelingen müsse, dass es aber nur sehr selten möglich sei, die ganze Spalte mit einer einzigen Operation zum Schluss zu bringen. Bei sehr langen Spalten solle man im ersten Lebensjahre zuerst die Staphylorrhaphie und dann die Uranoplastik ausführen; bei kurzen Spalten dagegen sei es, da sie an sich keine sehr grosse Lebensgefahr bedingen, besser, mit der Operation bis zum 2. oder 3. Lebensjahre zu warten.

Rouge<sup>1)</sup> führte bei einem 6 Tage alten Kinde mit linkssei-

---

<sup>1)</sup> Rouge, L'uranoplastie et les divisions congén. du palais. Paris 1871. p. 108.

tiger durchgehender Lippen- und Gaumenspalte die Staphyloernaphte und Uranoplastik in einer Sitzung aus. Am 5. Tage trat Diarrhoe ein; am 6. gingen sämmtliche Nähte auf; am 8. Tage starb das Kind.

Trélat operirte ein 3 1/2 Jahre und zwei 4 Jahre alte Kinder. Bei dem ersteren trat Gangrän der Lappen ein<sup>1)</sup>; bei dem zweiten erfolgten mehrfache Nachblutungen aus den Seitenincisionen und blieben Fisteln an Stelle der nur partiell vereinigten Spalte zurück<sup>2)</sup>. Bei dem dritten Kinde gelang der Verschluss der Spalte; aber die Sprache blieb, wie Trélat hervorhebt, so schlecht wie zuvor<sup>3)</sup>.

Trélat ist einer der entschiedensten Gegner der frühzeitigen Operation. Nach seiner Meinung gehen Kinder unter 3 Jahren fast ausnahmslos an den Folgen der Operation zu Grunde. Aber auch bei Kindern von 3 und 4 Jahren sei die Operation „entweder für das Leben gefährlich, oder sie bleibe erfolglos, oder endlich sie bringe keinen unmittelbaren Nutzen“. Selten trete in diesem Alter eine Heilung ein; dagegen seien um so häufiger die üblen Zufälle nach der Operation, namentlich Lappengangrän, Blutungen und Zurückbleiben von Fisteln. • Ueberdies sei die Ernährung solcher Kinder nach der Operation sehr schwierig, und in keinem Falle werde durch die Operation, selbst wenn sie gelingt, ein Vortheil für die Sprache erreicht. Man dürfe daher allerfrühestens im 7. Lebensjahre operiren<sup>4)</sup>.

Unter den englischen und amerikanischen Operateuren hat Smith<sup>5)</sup> bei Weitem am häufigsten, und zwar 17mal, die frühzeitige Gaumennaht ausgeführt. 16 der von ihm operirten Kinder befanden sich im Alter zwischen 2 und 4 Jahren, das 17.<sup>6)</sup> war erst 16 Monate alt. Nur in 5 Fällen mit kurzen, entweder bloss das Gaumensegel oder ausser diesem noch eine ganz kleine Partie des harten Gaumens betreffenden Spalten gelang die Heilung durch 2 resp. 3 Operationen; 5mal trat ein vollständiger Misserfolg ein,

<sup>1)</sup> Trélat, Valeur des opérat. plastiques sur le palais etc. Communio. faite à l'Acad. de méd. de Paris. 16. et 23. Dec. 1884. p. 8.

<sup>2)</sup> Ibid. p. 9.

<sup>3)</sup> Ibid. p. 11.

<sup>4)</sup> Ibid. p. 8, 9, 16, 18.

<sup>5)</sup> Th. Smith, On the cure of cleft palate by operation in children. London 1868; Med. Times. Januar 1868; Med. Chir. Transact. Januar 1868; Lancet. Aug. 1869; St. Bartholomew's Hosp. Rep. Vol. VII. p. 153—178; vergl. auch bei Ehrmann, Recherches sur la staph. etc. p. 13—15 und Virchow-Hirsch, Jahresbericht. 1868. S. 437 und 1871. S. 421.

<sup>6)</sup> Vgl. Ehrmann, l. c. p. 16. Anmerkung 1.

unter den letzteren 7 Fällen hatte es sich 6 mal um nur sehr kurze Spalten gehandelt; in dem 7. Falle, in welchem die Spalte bis an den Zahnfortsatz nach vorn reichte, war nur die Staphylorrhaphie ohne gleichzeitige Uranoplastik ausgeführt worden. In 2 Fällen war das Leben des operirten Kindes durch Stomatitis, in 2 anderen Fällen durch starken Blutverlust gefährdet gewesen. In den mit vollkommenem Erfolge operirten Fällen vermochte Smith später mehrmals bemerkenswerthe Sprachverbesserungen zu constatiren<sup>1)</sup>.

Ferner führte Mason die blosse Staphylorrhaphie ohne Uranoplastik bei einem 5 Jahre alten Kinde<sup>2)</sup> mit Erfolg und bei einem 2 Monate alten Kinde<sup>3)</sup> mit nicht ganz vollkommenem Erfolge aus.

Annandale<sup>4)</sup> führte die Staphylorrhaphie mit Erfolg bei einem noch nicht 2 Jahre alten Kinde mit blosser Velumspalte aus und erzielte ausserdem bei einem 3 Jahre alten Kinde mit durchgehender Spalte einen partiellen Erfolg am Gaumensegel.

Hulke<sup>5)</sup> erzielte einen Erfolg durch 2 Operationen bei einem 2½ Jahre alten Kinde mit blosser Velumspalte, Marsh<sup>6)</sup> einen nicht ganz vollkommenen Erfolg bei einem 16 Monate alten Kinde mit kurzer Spalte; Buszard<sup>7)</sup> einen Erfolg der ohne gleichzeitige Uranoplastik ausgeführten Staphylorrhaphie bei einem 6 Monate alten, mit durchgehender Spalte geborenen Kinde.

Pick<sup>8)</sup> erlebte einen complete Misserfolg der Operation bei einem 12 Monate alten Kinde. Er räth, die Operation so lange aufzuschieben, bis die Kinder sprechen lernen.

Rawdon<sup>9)</sup> brachte in mehreren Fällen nur den untersten Theil des Velums zur Vereinigung, und schob den Verschluss der übrigen Spalte auf eine spätere Zeit auf.

Lawson Tait<sup>10)</sup> hat 5 mal die frühzeitige Gaumennaht aus-

---

<sup>1)</sup> Vgl. Ehrmann, l. c. p. 72.

<sup>2)</sup> Lancet. Aug. 1869.

<sup>3)</sup> British Med. Journ. Januar 1872. p. 14.

<sup>4)</sup> Edinb. Med. Journ. June 1868 und April 1869.

<sup>5)</sup> Lancet. October 1871.

<sup>6)</sup> Transactions of the clinical Society of London. Vol. II. p. 15.

<sup>7)</sup> British Med. Journal. April 1868. p. 350.

<sup>8)</sup> St. George's Hosp. Rep. 1873. VI; vgl. Virchow-Hirsch, Jahresber. 1873 II. S. 477.

<sup>9)</sup> Brit. Med. Journ. June 1880.

<sup>10)</sup> The British and Foreign Med.-Chirurg. Review. July 1870. p. 181; vgl. Ehrmann, l. c. p. 16 und Virchow-Hirsch, Jahresber. 1870. II. S. 363.

geführt. Bei einem 9 Monate und einem 23 Monate alten Kinde mit Spalte des weichen und des hinteren Drittheils des harten Gaumens erreichte er einen vollkommenen Erfolg; bei einem zehn Wochen alten Kinde misslang die Operation; bei einem 13 Wochen alten Kinde trat ein Erfolg am weichen und Misserfolg am harten Gaumen ein. Der 5. Fall, der ein nur einige Tage altes Kind betraf, verlief nach wenigen Tagen tödtlich.

Endlich haben auch noch Watson<sup>1)</sup>, Owen<sup>2)</sup> und Vander-veer<sup>3)</sup> die frühzeitige Operation empfohlen.

Wie man aus allen diesen letzteren, die französische und englische Literatur betreffenden Zusammenstellungen ersieht, so lauten die Berichte über die Operationen Ehrmann's und über die einiger englischer Operateure zwar etwas weniger entmuthigend, als die der deutschen Chirurgen, aber doch auch keineswegs verlockend genug, um zu lebhafter Nacheiferung den Anlass zu geben, und so geschah es denn, dass seit Anfang der 70er Jahre sich nicht nur in Deutschland, sondern auch in England und Frankreich fast bei allen Chirurgen eine vollkommene Abneigung gegen die frühzeitige Gaumennaht bemerklich machte. Ja, im weiteren Verlaufe der 70er Jahre schien die Frage der frühzeitigen Operation überhaupt all' und jedes Interesse zu verlieren, weil damals die grosse Mehrzahl der Chirurgen ganz und gar aufhörte, die Gaumenspalten — selbst bei Erwachsenen — zu operiren.

Es hatte sich nämlich, wie bekannt, ergeben, dass selbst nach der bestgelungenen Gaumennaht in der Regel kein befriedigender Erfolg für die Sprache eintrat. Während man anfänglich noch gehofft hatte, durch nachträgliche sorgfältige Sprachübungen zum Ziele zu gelangen, kam man später zu der Erkenntniss, dass auch damit in sehr vielen Fällen nichts auszurichten war. Denn als Ursache des mangelhaften functionellen Erfolges erwies sich, wie zuerst Passavant nachwies, ein Uebelstand, gegen welchen überhaupt keine Abhülfe möglich zu sein schien, nämlich die bei angeborenen Gaumenspalten meistens zugleich vorhandene zu kümmerliche Entwicklung der Gaumenhälften und die dadurch bedingte zu grosse Knappheit des zur operativen Bildung eines gehörigen

<sup>1)</sup> Edinb. Med. Journ. Januar 1867.

<sup>2)</sup> Med. Times and Gaz. Sept. 1879.

<sup>3)</sup> The New York Med. Rec. Febr. 1884.

verwendbaren Materials. Und da gleichzeitig Süersen durch seinen in die Spalte hineingeklemmten Gaumenobturator einen zwar mit vielen Misslichkeiten für den Kranken verbundenen<sup>1)</sup>, aber doch wenigstens einen leidlich guten Spracherfolg erzielenden Nothbehelf geschaffen hatte, so meinte man, dass ein solcher Nothbehelf immer noch besser sei, als eine zwar sehr kunstvolle, aber doch bezüglich der Sprachstörung nutzlose Operation. Namentlich Nélaton<sup>2)</sup> in Frankreich, Hueter<sup>3)</sup> in Deutschland und Plum<sup>4)</sup> in Dänemark erklärten, dass in der Behandlung der angeborenen Gaumenspalten die Prothese der operativen Chirurgie unbedingt überlegen sei.

4.

Diesen damals herrschenden Anschauungen habe ich mich bemüht, in zwei im Jahre 1880 und 1885 auf den Congressen dieser Gesellschaft gehaltenen Vorträgen entgegenzutreten. Ich zeigte, dass nach gut ausgeführter und geglückter Gaumennaht sehr wohl eine Abhülfe gegen die eventuell dann noch vorhandene Knappheit des Klappenschlussmaterials möglich ist, und zwar dadurch, dass wir einen Rachenobturator zwischen Velum und hintere Rachenwand legen. Es hatte sich ergeben, dass ein solcher Rachenobturator den Patienten nicht mehr belästigt, als ein künstliches Zahngebiss, und dass derselbe nicht bloss, wie der Gaumenobturator, die Herstellung einer gut verständlichen, sondern vielmehr die einer schönen, angenehm klingenden Sprache ermöglicht, während er doch zugleich dem Patienten das in psychischer Beziehung hochwichtige Bewusstsein lässt, einen Gaumen zu besitzen, wie die anderen Menschen. Damit aber war Alles bewiesen, was nothwendig war, um zu zeigen, dass die Gaumenspalten keineswegs lediglich der Prothese, dass sie vielmehr in erster Reihe der operativen Chirurgie zugehörig sein und bleiben müssen.

---

<sup>1)</sup> Vergl. über die Uebelstände und über die mangelhafte functionelle Wirkung des Süersen'schen Obturators J. Wolff im Archiv für klin. Chirurgie. Bd. 33. Heft 1. S. 169; Verhandl. der Deutschen Gesellschaft für Chirurgie. 14. Congr. 1885. II. S. 397 und von Langenbeck, Verhandl. der Deutschen Gesellschaft für Chirurgie. 6. Congr. 1877. I. S. 73.

<sup>2)</sup> cf. Trélat, l. c. p. 6.

<sup>3)</sup> Hueter in Virchow-Hirsch's Jahresbericht. 1871. II. S. 420 und Grundriss der Chirurgie. 1882. II. S. 213; desgl. 2. Aufl., herausgeg. von Lossen. 1885. II. S. 196.

<sup>4)</sup> Vergl. Virchow-Hirsch, Jahresbericht. 1872. II. S. 486 und 1873. II. S. 478.

Mit diesem Nachweis der Nothwendigkeit der Wiederaufnahme der Uranoplastik und Staphylorrhaphie hatte nun aber offenbar auch zugleich die Frage von der frühzeitigen Gaumennaht ihr altes Interesse zurückerhalten, vorausgesetzt freilich, dass inzwischen eine Aussicht gewonnen war, sehr viel bessere Resultate zu erzielen, als sie bis zur Mitte der 70er Jahre erreicht worden waren.

Es soll meine heutige Aufgabe sein, Ihnen zu beweisen, dass, während nach den älteren Operationsresultaten Trélat die frühzeitige Operation als „gefährlich, unsicher im Erfolge und nutzlos“ bezeichnen durfte, dieselbe gegenwärtig in directem Gegensatz hierzu vielmehr als eine gefahrlose, als eine im Erfolge sichere und als eine für die Lebenserhaltung, die allgemeinen Gesundheitsverhältnisse, die psychische Entwicklung und die Sprache des Patienten vortheilhafte Operation betrachtet werden muss.

Was zunächst die Gefahren der frühzeitigen Operation betrifft, so lag die Hauptgefahr in dem bedeutenden, für Kinder bekanntermaassen ganz besonders bedenklichen Blutverlust bei der Operation. Diese Hauptgefahr lässt sich nun aber durch mein Verfahren der methodischen Wundcompression vollkommen beseitigen. Ich habe vor 2 Jahren das Verfahren in der Weise, wie ich es bis dahin zunächst nur bei Erwachsenen ausgeübt hatte, genau beschrieben, und komme deshalb hier nicht noch einmal auf seine Einzelheiten zurück<sup>1)</sup>. Es genüge hier die Bemerkung, dass das Verfahren bei Kindern wegen der Kleinheit der hier zu comprimirenden Gefässe noch schnellere und überraschendere Wirkungen zeigt, als bei Erwachsenen, und dass demgemäss mit Hülfe dieses Verfahrens die Gaumennaht bei Kindern jeder Altersstufe, bis zum Neugeborenen herab, selbst bei Lagerung derselben mit herabhängendem Kopfe, fast vollkommen blutlos verläuft. Man hat es in der Hand, auch nicht einen einzigen Blutstropfen von der Wunde herabrinnen und demgemäss lediglich das wenige Blut verloren gehen zu lassen, durch welches die Oberfläche der comprimirenden Holzwolletampons roth gefärbt wird<sup>2)</sup>. Die Folge davon ist, dass die Kinder nach

<sup>1)</sup> J. Wolff, Ueber die Behandlung der Gaumenspalten. Archiv für klin. Chirurgie. Bd. 33. S. 185 und 186.

<sup>2)</sup> Neuerdings habe ich, auf Anregung des Herrn Collegen Bramann, meine Comprimiräckchen wasserdicht gemacht, indem ich die Holzwole zunächst in Guttaperchapapier und dann erst in Salicylgaze einhüllen liess. Die

überstandener Operation ihre gesunde, nicht das geringste Anzeichen von Anämie verrathende Gesichtsfarbe behalten.

Wer nur ein einziges Mal das Verfahren hat ausüben sehen, oder wer selber sich nur einmal dazu entschlossen hat, die bisherige Operationsweise mit ihrem unablässigen ungenügenden Comprimiren, Irrigiren und Blutausräumen radical aufzugeben, und dafür ab und zu minutenlange, vollkommene Operationspausen behufs energischer Compression mittelst grosser, festgestopfter, fast den ganzen Gaumen bedeckender Holzwolletampons zu machen, der wird sich — das glaube ich sagen zu dürfen — bei der Gaumennaht ebenso, wie bei der Hasenschartenoperation<sup>1)</sup>, schnell mit dem Verfahren befreunden. Hängt ja doch in den meisten Fällen geradezu das Leben der operirten Kinder an diesem, durch die Möglichkeit der Beherrschung jedes einzelnen Blutstropfens eminent blutersparenden Verfahren!

Eine weitere Gefahr der frühzeitigen Operation lag ehemals in der ebenfalls für Kinder ganz besonders bedenklichen mangelhaften Ernährung während mindestens der ganzen ersten Woche nach geschehener Operation.

Auch diese Gefahr lässt sich vollkommen beseitigen, und zwar durch mein ebenso vor zwei Jahren mitgetheiltes Verfahren der Ausspülungen der Mund-, Nasen- und Rachenhöhle des Patienten bei herabhängendem Kopfe desselben<sup>2)</sup>.

Aus den Angaben erwachsener Patienten geht hervor, dass höchstens noch am ersten Tage nach der Operation der Wundschmerz die Mitveranlassung zur Aufnahme eines mangelhaften Nahrungsquantums ist. Schon am zweiten Tage nach der Operation ist jedesmal der Wundschmerz so weit gemildert, dass lediglich noch der Mangel an Appetit den Anlass zur Nahrungsverweigerung giebt. Der fehlende Appetit aber ist dadurch bedingt, dass die Seitenincisionen und häufig auch die Nahtreihe sich mit fest anhaftenden Schleim- und Eitermassen bedecken, dass sich ebenso auf der der Nasenhöhle zugekehrten oberen Fläche des neuerzeugten

Blutersparniss wird dadurch, da solche Säckchen beim Comprimiren fast gar kein Blut aufsaugen, noch erheblicher.

<sup>1)</sup> J. Wolff, Ueber die Operation der Hasenscharten. Berliner klinische Wochenschrift. 1886. S. 575.

<sup>2)</sup> Archiv für klin. Chirurgie. Bd. 33. S. 187.

Gaumens ein enormes Quantum zähen Schleimes ansammelt, dass diese Schleim- und Eitermassen gewöhnlich sehr bald einen höchst üblen Geruch annehmen und dass sich dazu noch auf der Zunge ein dicker, pelziger Belag bildet.

Vielfache Versuche, die ich seit mehr als Jahresfrist bei meinen Patienten angestellt habe, zeigten mir, dass man durch Jodoformbehandlung, und zwar durch die von Herrn Küster<sup>1)</sup> empfohlene Bepinselung der Nahtreihe mit Jodoformcollodium, als auch durch das Einstopfen von Jodoformgaze in die Seitenincisionen das Quantum der Schleim- und Eiterabsonderung nicht unerheblich einschränken kann. Aber die Patienten bleiben bei solcher Behandlung wegen des widerlichen Jodoformgeschmacks und -geruchs ebenso appetitlos, wie bei der früheren mangelhaften Manier der Wundreinigung mittelst Spritze und Pinsel. Die Jodoformbehandlung ist daher, abgesehen von mehreren anderen hier nicht genauer zu erörternden Misslichkeiten, die mich veranlassen, von der Küster'schen Bepinselung und vom Einstopfen der Gaze in die Seitenincisionen abzurathen, in der Hauptsache, d. i. bezüglich der Nahrungsaufnahme, gänzlich nutzlos. Dagegen gelingt durch Ausspülungen bei herabhängendem Kopfe, eventuell mit Hinzufügung von Abkratzungen des Zungenbelages mittelst eines Spatels oder eines scharfen Löffels, die energischste Reinigung der ganzen Mund-, Nasen- und Rachenhöhle. Man erreicht durch dieselben eine vollkommene Entfernung alles angesammelten Schleimes, die Erzeugung eines schönen, reinen Aussehens und eines geruchlosen Verhaltens des ganzen Wundgebietes, und damit zugleich bereits vom 1. oder 2. Tage nach der Operation ab die Herstellung eines regen Appetits. Wie die erwachsenen Patienten unmittelbar nach solcher Ausspülung schon am Tage nach der Operation mit Behagen ihre Bouillon trinken, so ist es eine wahre Freude, selbst Säuglinge zu derselben Zeit ihre Flasche mit Begierde nehmen zu sehen. Am 2. oder 3. Tage nach der Operation fangen die Kinder gewöhnlich an zu lachen und zu spielen; sie sind alsdann nur noch mit Mühe im Bette zu halten; ja, die grösseren Kinder von 1 $\frac{1}{4}$ —5 Jahren laufen um diese Zeit meistens fröhlich im Zimmer umher. In den

---

<sup>1)</sup> Verhandl. der Berliner med. Gesellschaft, Sitzung vom 6. Januar 1886. Berliner klin. Wochenschrift. 1886. S. 98.



Erzeugung eines solch

Eine dritte Gefahr  
nicht selten durch W  
In der energischen  
lungen scheint mir  
Schutzmittel zu lie  
nach der Gaumen  
beobachtete, verlä  
bei herabhängende  
tionen bei Kinder  
rungen und nur i  
erhöhung ein, di  
7. Tage anzudau

Wir haben  
selbst der bloss  
borenen, in gu  
deutende hielt  
von 10 möglic  
zwei am Lebe

Für Kin  
hatten, sah s  
günstigere a

Immerh  
ohne Zweife  
zeitige Ope  
dahin äuss  
so viel be  
zu nur wa

Nun  
rationen  
die früh  
Gefahr  
gar and  
lich wa  
Ic

---

werde

Gaumenspalte die Uranoplastik (seit der Zeit der Verwendung der Ausspülungen bei invertirter als  $2\frac{1}{2}$  Jahren, bei 29 Patienten. 11 im Alter von 8 bis zu 45 Jahren interessirenden Alter von 1)

Von den betreffenden 18 Kindern der Operation in einem guten oder befunden. 3 von diesen 16 waren 1 fast drei Jahre, 1 zwei Jahre, 1 zwei Monate und 1 einen Monat

Alle diese 16 Patienten Folgen der Operation durchaus glücklich einzigen Falle war eine längere als lang erforderlich. Niemals haben die Kinder irgend welchen Schaden der Kinder ist jemals irgend eine eingetreten, die auch nur vorüber tödtlichen Ausganges zu erregen ge

Fünf von den 16 Kindern, unter bis 15 Monaten, ein 4jähriges und nur partiellen Erfolges der ersten Operation Male operirt und überstanden die glücklich, wie die erste.

Das Bild, welches man aus dem züglich der Lebensgefahr der frühzeitigen Vermeidung der Störungen des Wund des Fieber, Septicämie, Bronchitis, S u. dgl. m. gewinnt, ist mithin ein dasjenige, welches Simon, Trélat rungen entworfen haben; es ist ein meine zukünftigen Beobachtungen nicht anders ausfallen, als zeitige Operation als eine ganz zeichnen müssen.

Selbstverständlich freilich kann das gelten, die, wie die erwähnten 16, sich guten oder ziemlich guten Kräftezustand

mal, und zwar bei einem 3 Monate und bei einem 4 Monate alten Kinde, welche beide in Folge ihres Wolfsrauchens bereits in ziemlich hohem Grade marastisch geworden waren, den vergeblichen Versuch gemacht, durch die Gaumennaht bessere Ernährungsverhältnisse zu ermöglichen und die Kinder dadurch von dem ihnen sonst in kurzer Zeit bevorstehenden Tode zu erretten. Dass diese Versuche leider misslungen sind, indem die beiden Kinder dennoch marastisch zu Grunde gingen, das kann offenbar an dem Urtheil bezüglich der Lebensgefahr, welches von meinen übrigen 16 Fällen frühzeitiger, bei sonst gesunden Kindern ausgeführter Gaumennaht hergeleitet werden muss, nichts ändern.

Zu dem Versuche, die Operation in den betreffenden beiden Fällen als ein directes Mittel zur Lebensrettung vorzunehmen, hatte mich einmal die Erfahrung der übrigen 16 Fälle, in denen sich die Operation als ein an sich gänzlich gefahrloser Eingriff erwiesen hatte, veranlasst, und zweitens der Umstand, dass mir ein analoger Versuch bei einem mit freilich nicht complicirter Hasenscharte geborenen Kinde in der That vollkommen geglückt war. — Es sei erlaubt, den betreffenden Fall hier kurz anzuführen: Am 8. Januar d. J. wurde ein 2 Tage altes, zu früh geborenes, welk und überaus schwächlich aussehendes, 2250 Gramm wiegendes, mit linksseitiger, bis dicht an das Nasenloch hinaufreichender Hasenscharte geborenes Kind (Eva B. aus Berlin) in meine Klinik gebracht. Ich nahm die Operation sofort vor. Das Kind verlor bei Anwendung des von mir auch für die Hasenschartenoperation angegebenen<sup>1)</sup> Verfahrens der methodischen Compression nicht mehr als höchstens fünf Tropfen Blut. Sofort nach geschehener Operation liess sich die Ernährung des Kindes, welches in die Credé'sche Wärmwanne gelegt und in dieser bei sorgsamster Pflege 14 Tage hindurch erhalten wurde, in sehr befriedigender Weise bewerkstelligen. Die Heilung geschah in der ganzen Ausdehnung der Wunde per primam intent. Am 14. Tage konnte das Kind mit einer Gewichtszunahme von circa 500 Gramm, mit gutem Aussehen und rund gewordenen Körperformen aus der Klinik entlassen werden. Nachträglich hat es sich dann zu einem ausserordentlich wohlgenährten Kinde entwickelt. — Es hatte sich hier also wirklich eine Operation, deren Ausführung vor vollendetem ersten Lebensvierteljahre namentlich dann, wenn es sich um sehr schwächliche Kinder handelt, noch bei vielen heutigen Operateuren als ein das Leben der Kinder in hohem Grade gefährdendes Unternehmen gilt<sup>2)</sup>, gerade im Gegentheil bei einem neugeborenen Kinde als eine direct lebensrettende erwiesen.

Ich komme nunmehr zu dem zweiten der von mir zu erörternden Punkte, zu der Frage nämlich, ob, wie es mit Trélat fast alle Chirurgen annehmen, der operative Erfolg der frühzeitigen Gaumennaht in der That als ein zu unsicherer betrachtet werden

---

<sup>1)</sup> Vergl. J. Wolff, Ueber die Operation der Hasenscharten, l. c. S. 574.

<sup>2)</sup> Ebendas. S. 575.

muss, um die Ausührung dieser Operation gerechtfertigt erscheinen zu lassen.

Zwei Umstände waren es, welche früher die Sicherheit des Erfolges jeder Gaumennaht, und namentlich der bei Kindern ausgeführten, in hohem Grade beeinträchtigten.

Einmal haben mit wenigen Ausnahmen (Smith, Ehrmann, Annandale, Buszard) die Chirurgen bis zum Jahre 1875 wegen der Gefahr der Blutaspiration in der Narkose bei aufrechter Kopfhaltung es nicht gewagt, die Patienten bei der Gaumennaht zu chloroformiren<sup>1)</sup>. Die Folge davon war, dass das unruhige Verhalten der Patienten, und natürlich in erster Reihe der unverständigen und kindlichen Patienten, die tadellose Ausführung des von Langenbeck'schen Operationsverfahrens, wie eine solche für das Gelingen der Operation unumgänglich erforderlich ist, in hohem Grade störte.

Zweitens war, wie wir bereits oben bei der Betrachtung der Gefahren der Operation gesehen haben, während des Wundverlaufes das Allgemeinbefinden der Patienten, und vorzugsweise wieder der kindlichen, in Folge starken Blutverlustes, mangelhafter Ernährung und Fiebers häufig ein ungünstiges, und unter solchen Umständen war die Disposition zur Heilung der Wunde per primam intentionem natürlich eine sehr geringe.

Wie gross die Schwierigkeiten waren, welche durch die beiden erwähnten Umstände veranlasst wurden, das geht am besten daraus hervor, dass selbst von Langenbeck fast ganz auf den Versuch verzichtete, Spalten, die zugleich durch den harten und weichen Gaumen gingen, mittelst einer einzigen Operation zu vereinigen. „In Anbetracht der hohen Befriedigung“, so äusserte sich von Langenbeck<sup>2)</sup>, „welche die genaue Verschlussung der ausgedehntesten Gaumenspalte durch eine und dieselbe Operation gewähren würde, müsse dieselbe immer als ein zu erstrebendes Ziel angesehen werden. Auch gebe er die Hoffnung nicht auf, dass es einmal gelingen werde, hierauf zurückzukommen. Aber unter den vier von ihm in einer Sitzung ausgeführten Operationen habe

---

<sup>1)</sup> Vergl. die betreffende Literatur in meinem Vortrag über das Operiren bei herabhängendem Kopfe des Kranken. von Volkmann's Sammlung klin. Vorträge. No. 147. S. 1263 ff.

<sup>2)</sup> of. Archiv für klin. Chirurgie. Bd. V. S. 39 u. 40.

der Spalte — zur vollständigen Heilung geführt. Dies entmuthigende Resultat habe ihn denn auch veranlasst, das Operiren in einer Sitzung vorläufig zu verlassen<sup>1)</sup>.

Wesentlich besser gestalteten sich die Aussichten auf das Gelingen der Operation, seitdem Edmund Rose gelehrt hatte, die Operation bei herabhängendem Kopfe in der Narkose auszuführen, und damit wenigstens den ersten der hier erwähnten Uebelstände, die fortwährende Störung des ruhigen Operirens durch die sträubenden Bewegungen des Patienten, glücklich zu beseitigen.

Der durch das Rose'sche Verfahren hinsichtlich der Sicherung des Operationsresultates herbeigeführte Fortschritt war um so bedeutungsvoller, als, wie dies von mir dargelegt worden ist<sup>2)</sup>, das Rose'sche Verfahren zugleich die Ausführung der Gaumennaht zu einer viel leichteren und bequemerem machte, als sie es bei aufrechter Kopfhaltung des Patienten gewesen war. Die Beleuchtung des Operationsfeldes wurde durch die invertirte Kopflage des Kranken eine unvergleichlich viel schönere. Der Kopf des Patienten liess sich bei Rose'scher Lage sehr viel leichter in unverrückbarer Lage festhalten und die Zugänglichkeit des Operationsfeldes wurde dadurch eine bessere. Ueberdies gestattete das Verfahren dem Operateur und den Assistenten in der bei fast allen anderen Operationen gewohnten Weise von oben nach unten auf das Operationsfeld herabzusehen, während dieselben bei aufrechter Kopfhaltung des Patienten genöthigt gewesen waren, ihren Kopf in einer auf die Dauer sehr lästigen und anstrengenden Weise zu hyperextendiren, um von unten nach oben auf den Gaumen des Kranken blicken zu können.

Indess stand doch allen diesen Vortheilen zunächst noch ein neuer und sehr grosser Uebelstand, den das Rose'sche Verfahren mit sich brachte, gegenüber. Die Patienten verloren nämlich aus naheliegenden Gründen bei Rose'scher Kopflage noch sehr viel

---

<sup>1)</sup> Erst viel später ist von Langenbeck, wie dies aus seiner Krankenvorstellung auf dem 6. Chirurgen-Congresse (vergl. Verhandl. des 6. Chirurgen-Congresses. 1877. I. S. 73) hervorgeht, aufs Neue an den Versuch herangegangen, die Uranoplastik und Staphylorrhaphie in einer Sitzung auszuführen.

<sup>2)</sup> J. Wolff, Ueber das Operiren bei herabhängendem Kopfe etc., l. c. S. 1287—1289.

mehr Blut, als bei aufrechter Kopfhaltung. Dieser Nachtheil des Verfahrens war ein so empfindlicher, dass beispielsweise von Langenbeck, nachdem er ein einziges Mal versucht hatte, eine Uranoplastik bei herabhängendem Kopfe vorzunehmen und die betreffende Lage der Patientin wegen profuser Blutung hatte verlassen müssen, um die Operation ohne Narkose bei aufrechter Kopfhaltung fortzusetzen<sup>1)</sup>, sich niemals wieder dazu entschliessen konnte, das Rose'sche Verfahren in Anwendung zu bringen.

Es galt also, wenn durch das Rose'sche Verfahren nicht auf der einen Seite eben so viel verdorben werden sollte, als auf der anderen gut gemacht wurde, ein Mittel zu finden, um auch bei invertirter Kopflage die Blutung vollkommen zu beherrschen. Dies aber ist mir in sehr einfacher Weise durch die bereits erwähnte methodische, in minutenlangen Operationspausen geübte Wundcompression gelungen. Bei Verwendung dieses Compressionsverfahrens ist es, da die durch dasselbe erzielte Blutstillung eine jedesmal den allergrössten Anforderungen entsprechende ist, ganz gleichgültig, ob der Kopf des Patienten aufgerichtet oder herabhängend ist; ja, ich habe stets den Eindruck gehabt, als ob bei herabhängendem Kopfe nicht einmal die zum Comprimiren nothwendigen Operationspausen länger dauern, als bei aufrechter Kopfhaltung des Kranken.

Was den zweiten der vorhin erwähnten, die Sicherheit des Erfolges der Gaumennaht beeinträchtigenden Uebelstände betrifft, nämlich die Störung der Prima intentio durch das ungünstige Allgemeinbefinden des Kranken, so darf bei dem von mir geübten Verfahren auch dieser Uebelstand als beseitigt angesehen werden. Es lässt sich von vornherein annehmen, dass bei allen Patienten, und namentlich bei kleinen Kindern, die fast gar kein Blut verloren haben, deren Wunde durch Ausspülungen bei herabhängendem Kopfe rein gehalten wird, und die in Folge davon einen regen Appetit behalten, die Prima intentio sehr viel leichter eintreten muss, als bei geschwächten und appetitlosen Patienten, und in der That haben meine Erfahrungen diese Annahme vollauf bewahrheitet.

Ich stelle Ihnen heute zur Bestätigung des so eben Gesagten

<sup>1)</sup> Vgl. Krönlein, Bericht über die von Langenbeck'sche Klinik etc. Archiv für klin. Chirurgie. Supplementheft zum 21. Bande. S. 108 u. 112.

geborenen Gaumenspalte mit ungestörtem Wundverlaufe und vollkommenem operativem Erfolge ausgeführt habe. Bei vier von diesen Kindern, die sich im Alter von 2—4 Jahren befanden, wurde der Verschluss der ganzen Spalte durch eine einzige Operation erzielt, bei dem fünften, einem 1 $\frac{1}{4}$  Jahre alten Knaben, durch zwei Operationen.

Dies jüngste Kind (Hans F. aus Berlin) hatte eine Spalte durch das Velum und die hintere Hälfte des harten Gaumens. Durch die am 9. Decbr. 1886 vorgenommene Gaumennaht wurde nur ein partieller Erfolg am harten Gaumen erzielt; eine Nachoperation am 8. Febr. 1887 bewirkte den Schluss der Spalte des weichen Gaumens. Das Befinden des Kindes war nach beiden Operationen ein sehr befriedigendes gewesen. Nach der ersten Operation war vom 4.—7. Tage bei normaler Morgentemperatur eine auf 38,2—38,8 erhöhte Abendtemperatur vorhanden, nach der zweiten Operation nur ein einziges Mal, am Abend des 2. Tages, eine Temperatur von 38,6, sonst immer fieberfreies Verhalten.

Das nächstältere Kind (Frieda B. aus Berlin), mit einer Spalte durch das Velum und die Pars horizontalis ossis palatini geboren, war 2 Jahre alt, als ich (am 14. Dec. 1885) die Operation vornahm. Der Verlauf war vollkommen fieberlos; am 4. Tage hüpfte das Kind, als wäre Nichts geschehen, fröhlich im Zimmer umher. Der Erfolg der Operation war in der ganzen Ausdehnung der Spalte ein vollkommener. Am 6. Januar 1886 stellte ich das Kind, zugleich mit einer 12jährigen von mir mit Erfolg operirten Patientin, der Berliner medicinischen Gesellschaft vor, um an denselben die Art und Weise meiner Ausspülungen bei herabhängendem Kopfe des Kranken zu demonstrieren.

Das dritte Kind (Else K. aus Berlin), mit einer sehr breiten Spalte des weichen und der hintersten Partie des harten Gaumens geboren, war 2 $\frac{3}{4}$  Jahre alt, als ich (am 15. Febr. 1887) die Uranoplastik und Staphylorrhaphie ausführte. Nach fieberlosem Wundverlaufe konnte am 14. Tage das Kind mit vollkommen vereiniger Spalte aus der Klinik entlassen werden.

Das vierte Kind (Elise S. aus Posen), bei dem die 2 Ctm. breite Spalte nach vorn bis zur Mitte des harten Gaumens hineinreichte, war bei der Operation (3. Oct. 1886) 4 Jahre alt. Auch hier war der Wundverlauf fieberlos, und dementsprechend Appetit und Allgemeinbefinden vortrefflich. Die Operation bewirkte die Vereinigung der Spalte in ihrer ganzen Ausdehnung.

Das fünfte Kind endlich (Rudolph D. aus Barth in Pommern) war mit linksseitiger durchgehender Gaumen- und Lippenpalte geboren. Die Lippenpalte war am 2. Lebenstage von Prof. Vogt in Greifswald vereinigt worden. Am 15. Juni 1886 schloss ich bei dem damals 4 $\frac{1}{2}$  Jahre alten Kinde die bis hart an die Zähne heranreichende Gaumenspalte in ihrer ganzen Ausdehnung und erzielte auch hier durch die eine Operation einen vollkommenen Erfolg. Das Kind hatte am Abend des 4., 7. und 8. Tages eine auf 38,8

auch dieses Kindes nach der Operation stets gut und der Appetit vorzüglich gewesen. 3 Wochen später habe ich dann noch bei dem Kinde eine kosmetische Nachoperation an der Oberlippe vorgenommen.

Diese fünf, dem 16. Chirurgen-Congress vorgestellten Kinder sind keineswegs die einzigen, bei denen das Resultat der frühzeitigen Gaumennaht ein so erfreuliches gewesen ist. Ich kann vielmehr noch über weitere 7 Kinder im Alter von  $1\frac{1}{4}$  bis zu 5 Jahren berichten, bei welchen der Erfolg ein ebenso vollkommener war, und über ein achtens, 10 Monate altes Kind, bei welchem bis auf einen kleinen, kaum 1 Ctm. langen Rest am weichen Gaumen die Vereinigung der ganzen Spalte geglückt ist. Diese Fälle sind folgende:

6) Walter S. aus Berlin, 10 Monate alt (Patient des Herrn Dr. Ollendorf). Spalte durch das Velum und den harten Gaumen bis nahe an den Proc. alveolaris. Uranoplastik und Staphylorrhaphie mit minimalem Blutverlust bei methodischer Wundcompression am 6. Octbr. 1885. Dicker Zungenbelag, reichliche Schleim- und Eiterabsonderung und Appetitlosigkeit störten bei ziemlich hohem Fieber den Wundverlauf, und es wurde durch die Operation nur am harten Gaumen die Vereinigung eines 1 Ctm. langen Theiles der Spalte erreicht. Das betreffende Kind ist es gewesen, bei welchem sich mir die Unmöglichkeit der Wundreinigung nach den früheren Methoden in ganz besonders empfindlicher Weise bemerklich machte, und bei welchem ich zuerst auf die Idee kam, Ausspülungen bei herabhängendem Kopfe der Patienten vorzunehmen. Bei einer zweiten, am 10. November 1885 vorgenommenen Operation, nach welcher diese Ausspülungen zur Verwendung kamen, wurde ein vollkommen glatter Wundverlauf erzielt. Die Vereinigung der Spalte gelang bis auf einen kaum 1 Ctm. langen Rest an der hintersten Partie der Spalte. Im Bereiche dieser letzteren Stelle ist die rechte Gaumensegelhälfte in der Stellung neben der Mittellinie, in die sie durch die Operation gebracht worden war, stehen geblieben; nur die linke Hälfte, von der ein medianwärts gelegener schmaler Streifen nachträglich nekrotisch wurde, ist zur Seite zurückgewichen. Die kleine nothwendig gebliebene Nachoperation soll in der nächsten Zeit vorgenommen werden.

7) Walter v. C. aus Gumbinnen, 13 Monate alt. Lange, bis dicht an die Zähne nach vorn reichende und sehr breite Gaumenspalte. Die am 19. Mai 1887 vorgenommene Uranoplastik und Staphylorrhaphie bewirkte die Vereinigung des ganzen weichen und des vordersten, 1 Ctm. langen Theiles des harten Gaumens. In der zwischen diesen beiden Strecken gelegenen Partie der Spalte trennten sich die Nähte wieder. Durch eine am 8. October 1887 vorgenommene Nachoperation gelang der vollkommene Verschluss des ganzen Restes der Spalte. Der Kräftezustand des wohlgenährten Kindes hat durch beide Operationen nicht im Geringsten gelitten.



verum und durch den harten Gaumen bis an den Proc. alveolaris nach vorn. Uranoplastik und Staphylorrhaphie am 3. Juli 1885. Vollkommener Verschluss der Spalte durch die eine Operation. Der Fall ist in meiner Arbeit über die Behandlung der Gaumenspalten (Archiv für klin. Chirurgie. Bd. 33. S. 137) erwähnt.

9) Bruno F. aus Nesse in Reuss, 4 Jahre alt. Spalte durch das Velum und die Pars horizontalis ossis palatini. Vollkommener Verschluss der Spalte durch zwei am 26. Juni und 6. October 1886 vorgenommene Operationen. Beide Male vollkommen ungestörter Wundverlauf.

10) Frieda R., 4 Jahre alt, aus Pretzsch a. d. Elbe. Spalte durch das Velum und Pars horizontalis ossis palatini. Vollkommene Vereinigung der Spalte durch eine einzige am 24. Mai 1887 vorgenommene Operation. Fieberloser Wundverlauf.

11) Recha C. aus Bärwalde in Pomm., 5 Jahre alt, Patientin des Herrn Geheimrath Hensch. Spalte durch das Velum und etwa die Hälfte des harten Gaumens. Vollkommener Verschluss der Spalte durch eine am 10. Nov. 1884 vorgenommene Operation und eine nur die Uvula betreffende, 6 Wochen später ausgeführte kleine Nachoperation. Der Fall ist in meiner Arbeit über die Behandlung der Gaumenspalten (l. c. S. 183) erwähnt.

12) Herrmann J. aus Berlin, 5 Jahre alt. Spalte durch das Velum und die Pars horizontalis ossis palatini. Vollkommener Verschluss der Spalte durch zwei am 9. Januar und 17. Juli 1886 vorgenommene Operationen. Fieberloser Wundverlauf.

13) Hans R. aus Friedenau bei Berlin, 5 Jahre alt, mit linksseitiger Hasenscharte und einer Medianspalte des weichen und der grösseren Hälfte des harten Gaumens geboren. Die Hasenscharte war einige Wochen nach der Geburt vereinigt worden. Der vollkommene Verschluss der Spalte gelang durch eine einzige, am 4. Juli 1887 vorgenommene Operation. Fieberloser Wundverlauf. Am 21. Juli 1887 wurde eine kosmetische Operation an der unschön vereinigten Lippe von mir vorgenommen.

Weiterhin habe ich noch bei einem 14. Kinde (Eva S. aus Braunschweig), das mit einer bis zur Mitte des Proc. palatin. nach vorn reichenden Gaumenspalte geboren war, im Alter von 12 Monaten die Uranoplastik und Staphylorrhaphie ausgeführt. Bei diesem Kinde wurde durch die am 22. Januar 1887 ausgeführte Operation nur die Vereinigung einer kleinen,  $\frac{1}{2}$  Ctm. langen Strecke im hinteren Winkel der Spalte und eine Verengung des übrigen Theiles der Spalte erzielt, so dass noch eine grössere Nachoperation vorzunehmen bleibt.

Endlich habe ich noch über zwei Kinder von 1 resp. 2 Monaten zu berichten, bei welchen alle Nähte wieder aufgegangen sind, bei welchen es sich aber gezeigt hat, dass auch in so frühem Lebensalter die mit Verwendung der methodischen Compression und der nachträglichen Ausspülungen bei invertirter Kopflege vorgenommene Gaumennaht ein völlig ungefährlicher Eingriff ist. Das erstere dieser Kinder (Bertha F. aus Berlin) war mit rechts-

seitiger durchgehender Lippen- und Gaumenspalte geboren. Die Hasenscharte wurde am Tage nach der Geburt des Kindes (26. Januar 1887) von mir glücklich vereinigt. Am 25. Februar wurde bei dem wohlgenährten Kinde die Gaumennaht ausgeführt. Der Wundverlauf war ein vollkommen glücklicher. Die höchste Temperatur war die vom 2. Abend nach der Operation und betrug 38,0°. Alle Nähte gingen auf; aber das Kind wurde bei vollstem Wohlbefinden am 9. Tage aus der Klinik entlassen.

Das zweite Kind (Clara L. aus Berlin), 2 Monate alt, war mit Spalte des Velum und der Pars horizontalis ossis palatini, mit intrauterin mittelst sehr deutlicher Narbe geheilter rechtsseitiger Lippenspalte und ebenfalls intrauterin geheilter Spalte der vorderen Partie des harten Gaumens geboren. Ich führte am 22. Juni 1886 die Uranoplastik und Staphylorrhaphie aus. Vom 3. bis 7. Tage hatte das Kind eine Abendtemperatur von 38,2—38,4°, sonst immer normale Temperatur. Auch hier gingen alle Nähte auf; aber auch dies Kind wurde am 10. Tage in bestem Wohlbefinden aus der Klinik entlassen.

Es ergibt sich also, dass unter 14 Kindern im Alter von 10 Monaten bis zu 5 Jahren 12mal ein vollkommenes, 1mal ein nahezu vollkommenes Resultat erzielt worden ist, und nur 1mal ein mangelhaftes, noch eine grössere Nachoperation erforderndes Resultat. }

Gänzlich misslungen sind nur die beiden im ersten Lebensvierteljahre unternommenen Operationen. Indess glaube ich die bestimmte Erwartung aussprechen zu dürfen, dass, nachdem es mir gelungen ist, die Gefahrlosigkeit der im ersten Lebensvierteljahre ausgeführten Operation zu erreichen, ich binnen Kurzem auch dazu kommen werde, die Sicherheit der in so frühem Lebensalter unternommenen Gaumennaht bewirken zu können. Zum Aussprechen einer solchen Erwartung halte ich mich für berechtigt auf Grund der Erfolge, die ich ganz neuerdings durch eine besondere, von Dr. Ueberholz<sup>1)</sup> bereits mitgetheilte und in nächster Zeit von mir selbst an anderer Stelle genauer zu publicirende Modification des Operationsverfahrens erreicht habe. Das betreffende Verfahren, welches den Erfolg der Gaumennaht zu einem noch viel sichereren macht, als als er es nach meinem obigen Berichte bisher schon gewesen ist, besteht darin, dass ich die Gaumennaht zweizeitig ausführe, so zwar, dass zuerst nur die Ablösung der beiden Lappen, und 5 bis 8 Tage später die Wundmachung und Vernähung der Spaltränder vorgenommen wird. ↴

<sup>1)</sup> cf. Ueberholz, Ein Beitrag zu den Operationen der angeborenen Gaumenspalten. Inaugural-Dissertation. Berlin 1887.

Wenn ich bezüglich der Sicherheit des Erfolges, der von der Operation zu erwarten ist, meine Resultate der frühzeitigen Operation mit denen der Operation bei halbwüchsigen und erwachsenen Individuen vergleiche, so ergibt sich Folgendes:

Unter meinen 13 glücklichen Fällen, welche Kinder zwischen 10 Monaten und 5 Jahren betrafen, befanden sich 8, bei denen eine einzige Operation zum Ziele führte, 4, bei denen eine Nachoperation erforderlich wurde und 1, bei welchem noch eine zweite kleine Nachoperation erforderlich bleibt. Betrachten wir nur die 10 Fälle, welche Kinder zwischen 2 und 5 Jahren betrafen, so war bei diesen sogar gegenüber den 8 vollkommenen Erfolgen durch eine einzige Operation nur 2mal eine Nachoperation nothwendig.

Dies Resultat ist ein unvergleichlich viel günstigeres, als ich es früher, — d. h. vor Einführung der methodischen Compression und der Ausspülungen in Rose'scher Lage — bei 12 halbwüchsigen und erwachsenen Patienten erreicht hatte. Denn in diesen 12 Fällen bin ich niemals mit einer einzigen Operation fertig geworden.

Das Resultat ist aber auch zugleich ein keineswegs ungünstigeres, als das in den letzten  $2\frac{3}{4}$  Jahren, — d. h. nach Einführung des betreffenden Compressions- und Ausspülungsverfahrens — bei halbwüchsigen und erwachsenen Patienten von mir erzielte. Denn unter den 11 Patienten zwischen 8 und 45 Jahren, die ich während dieser  $2\frac{3}{4}$  Jahre operirte, hat auch nur 7mal eine einzige Operation zum Ziele geführt, während 4mal Nachoperationen erforderlich waren.

Nehmen wir Alles in Allem, so scheint mir durch meine Resultate der Beweis geliefert zu sein, dass die von von Langenbeck als „unbeschreiblich gross“ und theilweise als „unüberwindlich“ angesehenen Schwierigkeiten der frühzeitigen Gaumennaht gegenwärtig als überwunden angesehen werden dürfen, und dass mithin die noch jetzt von Trélat behauptete und auch sonst allgemein angenommene Unsicherheit der frühzeitigen Gaumennaht keineswegs mehr zugestanden werden darf. Die von Trélat auf das Alter von 7 Jahren festgesetzte untere Operationsgrenze muss vielmehr sehr viel tiefer herab,

und zwar zum Mindesten auf das Alter von 10 Monaten normirt werden. Ja, wir werden voraussichtlich in nächster Zukunft durch Verwendung des zweizeitigen Operirens<sup>1)</sup> dahin gelangen, die Grenze auf das erste Lebensvierteljahr herabzusetzen und damit in der That das zu erreichen, was schon Gustav Simon und andere ältere Autoren erstrebt haben, nämlich einen grossen Theil der sonst dem Tode verfallenen, mit Gaumenspalte geborenen Kinder direct durch die Operation am Leben zu erhalten.

Nebenbei ergibt es sich zugleich aus den Erfolgen meiner Operationen, dass auch bei Kindern für die Zukunft keine Veranlassung mehr dazu vorliegt, zunächst nur partielle Gaumennähte auszuführen. Ich habe niemals, weder bei Erwachsenen noch bei Kindern, anders, als Uranoplastik und Staphylorrhaphie in einer Sitzung ausgeführt, und man ersieht aus meinem obigen Berichte, dass ich mit diesem Verfahren selbst bei Kindern in der bei Weitem grösseren Mehrzahl der Fälle zum sofortigen günstigen Ziele gelangt bin.

Ich komme zum Schlusse zu dem dritten der uns heute beschäftigenden Punkte, zu der Frage nämlich, ob die frühzeitige Gaumennaht, wie dies allgemein angenommen wird, selbst wenn sie gelingt, ohne besonderen Nutzen ist. Nach meinen Erfahrungen muss ich dieser Annahme ebenso entschieden entgegengetreten, wie derjenigen der Gefährlichkeit und der Unsicherheit der frühzeitigen Gaumennaht.

Was zunächst den besonderen functionellen Vortheil für die Sprache der Patienten betrifft, so haben namentlich Gustav Simon, Billroth und Trélat sich dahin ausgesprochen, dass ein solcher durch frühzeitige Ausführung der Operation nicht erzielt werden könne.

Meine Beobachtungen, die sich in einigen Fällen bereits auf eine längere Zeit hinaus, bis in das Alter grösserer Verständigkeit der operirten Kinder erstrecken, haben zu einem anderen Ergebniss geführt. Die Eltern fast sämmtlicher von mir frühzeitig operirten Kinder haben mir über ein nachträglich spontan eingetretenes wesentliches Verständlicherwerden der Sprache der Kinder zu be-

---

<sup>1)</sup> Vergl. S. 959.

und Smith in mehreren Fällen Sprachverbesserungen nach frühzeitiger Gaumennaht constatirt.

Allerdings darf man sich hinsichtlich des zu erwartenden functionellen Erfolges der frühzeitigen Operation keiner zu hochgespannten Illusion hingeben. Nachdem die älteren Autoren gesehen hatten, dass es bei Erwachsenen nach geglückter Gaumennaht selbst in den allergünstigsten Fällen noch erst eines längeren Hinzuthuns durch sorgfältige Sprachübungen bedarf, hegten sie die Erwartung, dass bei Kindern ein solches Hinzuthun gar nicht nöthig sein werde, dass vielmehr die Kinder mit glücklich vereinigter Spalte später ganz von selber eine normale Sprache gewinnen müssten. Diese Erwartung konnte sich freilich nicht erfüllen. Wir können durch die Operation immer nur einen Gaumen schaffen, mit dem der Patient die Befähigung erlangt, mittelst besonderer Uebungen allmählig eine normale Sprache zu erlernen, und das Einzige, was man durch die frühzeitige Operation erwarten darf, ist, dass diese Befähigung ohne Zuhülfenahme eines Rachenobturators und um so eher erreicht wird, je früher man die Operation ausführt.

Spannt man von vorn herein seine Erwartungen nicht über dies einzig und allein zulässige Maass hinaus, so gelangt man, wie meine Beobachtungen zeigen, in der That sehr bald zu der erfreulichen Ueberzeugung, dass die frühzeitige Operation viel häufiger die spätere Zuhülfenahme des Rachenobturators für die Herstellung der normalen Sprache entbehrlich macht, als die in einem späteren Lebensalter ausgeführte Operation. Es gilt dies natürlich in erster Reihe von denjenigen Fällen frühzeitiger Gaumennaht, in denen eine einzige Operation gleich zum vollkommenen Ziele führt, und in denen man deshalb nur sehr wenig von dem vorhandenen, zum Gaumenklappenschluss erforderlichen Material zu opfern nöthig gehabt hat.

Ich habe in den letzten 2 Jahren bereits 6 Fälle verzeichnen können, in denen die Patienten durch blossen Sprachunterricht, ohne Zuhülfenahme des Rachenobturators, zu einer nicht bloss verständlichen, sondern zu einer schönen und angenehm klingenden Sprache gelangt sind. Und diese Fälle betreffen

in der That vorzugsweise Frühoperirte. Denn es befinden sich unter ihnen nur 1 Erwachsener von 22 Jahren, dagegen 5, die bei der Operation 4—8 Jahre alt waren und die jetzt 6—8½ Jahre alt sind (darunter der oben erwähnte Otto D. aus Barth in Pomm., Herrmann J. aus Berlin und Recha C. aus Bärwalde in Pomm.).

Die in einem noch früheren Alter als dem von 4 Jahren von mir operirten Kinder, bei denen vorläufig noch ein Sprachunterricht nutzlos sein würde, werden erst in einigen Jahren ein Urtheil über die etwaige Erreichung eines vollkommenen Sprachresultates gestatten.

Zur Bestätigung des hier über den bis jetzt sicher constatirten functionellen Vortheil für die bereits im Alter von 4—8 Jahren operirten Kinder Gesagten führe ich Ihnen eine jetzt 8½-jährige Patientin vor, das Töchterchen eines Münchener Collegen, der sehr gern seine Einwilligung zur Vorstellung des Kindes auf dem Chirurgen-Congress gegeben hat. Ich habe bei dem mit durchgehender rechtsseitiger Lippen- und Gaumenspalte geborenen Kinde am 20. October 1886 die Uranoplastik und Staphylorrhaphie ausgeführt. Die Patientin hat darauf ohne Zuhülfenahme des Rachenobturators, mittelst blossen Sprachunterrichts, den ihr Herr Taubstummenlehrer Gutzmann ertheilt hat, in 4 Monaten eine nicht nur verständliche, sondern auch wohlklingende Sprache gewonnen, wie Sie sich hiervon bei der Declamation der Patientin überzeugen. Es ist dies also einer der Fälle, in denen das ideale Resultat der Operation, nämlich ein normal geformter Gaumen und eine wohlklingende Sprache ohne jede Zuhülfenahme der Prothese von mir erreicht worden ist, und es freut mich ganz besonders, Ihnen heute ein solches, einen wesentlichen Fortschritt gegen meine früheren Demonstrationen bekundendes Resultat vorführen zu können. Denn auf den früheren Congressen habe ich Ihnen immer nur solche Patienten mit geglückter Gaumennaht zu zeigen vermocht, die den Wohlklang ihrer Sprache mittelst Beihülfe des Rachenobturators erlangt hatten.

Die so eben besprochenen Vortheile für die spätere Function des Gaumens beim Sprechen sind aber keineswegs die einzigen, welche die frühzeitige Gaumennaht gewährt.

von allen Autoren in genügender Weise hervorgehoben worden ist, dass die angeborenen Gaumenspalten ausser der Sprachstörung noch viele andere Uebelstände bedingen, die nur durch die operative Vereinigung der Spalte beseitigt werden können.

Die geglückte Gaumennaht bewirkt die Beseitigung des abnormen und durch das Eindringen flüssiger Speisebestandtheile in die Nasenhöhle nachtheiligen und widerlichen Schlingens, ebenso die Beseitigung des Einathmens staubhaltiger Luft, ferner das Verschwinden der zuweilen vorhandenen Gehörsstörungen, und endlich auch noch das Aufhören des hässlichen, sehr lauten Schnarchens im Schlafe, über welches die Angehörigen fast aller Gaumenspaltkranken klagen.

Man ersieht hieraus, dass die Gaumennaht nicht bloss, wie oben ausführlich erörtert worden ist, bei Kindern im ersten Lebensvierteljahre, wenn sie hier gelänge, als eine in der Mehrzahl der Fälle direct lebensrettende Operation zu betrachten wäre, dass sie vielmehr auch noch bei solchen Kindern, die bereits das ganze erste Lebensjahr überschritten und sich dadurch für widerstandsfähiger gegen die durch die Gaumenspalte bedingten Schädlichkeiten erwiesen haben, und dass sie ebenso in jedem späteren Lebensalter als eine die allgemeinen Gesundheitsverhältnisse der Patienten wesentlich verbessernde Operation gelten muss. Wenn dies aber richtig ist, so kann es keinem Zweifel unterliegen, dass wir die betreffenden Vortheile für die allgemeinen Gesundheitsverhältnisse je eher, desto besser herbeiführen werden. Es ist also auch in Bezug auf diejenigen Uebelstände, welche ausser der Sprachstörung bei Gaumenspaltkranken noch obwalten, die Behauptung von der Nutzlosigkeit der im 1.—7. Lebensjahre ausgeführten Operation gänzlich unzutreffend.

Als letzten und keineswegs geringsten Vortheil der frühzeitigen Gaumennaht habe ich zum Schluss auch hier wieder auf die von mir stets hervorgehobene psychische Bedeutung der geglückten Operation für die Kranken hinzuweisen.

Durch die möglichst frühzeitige, erfolgreiche Operation sind wir im Stande, die Kinder schon im 6. Lebensjahre eine normale

Sprache, vielleicht jedesmal ohne alle Zuhülfnahme der Prothese, erlernen zu lassen. Es liegt ohne Weiteres auf der Hand, dass es von dem allergrössesten psychischen Werthe für die mit Gaumenspalten geborenen Individuen ist, wenn wir dieselben bereits zu einer Zeit zu heilen vermögen, in der sie noch kein volles Verständniss für die Kränkungen haben, die ihnen die unausbleiblichen Neckereien und der Spott der gleichalterigen gesunden Kinder bereiten, und wenn wir es ihnen auf solche Weise ersparen, überhaupt nur einmal in ihrem Leben zum klaren Bewusstsein der ganzen Grösse des Unglücks zu gelangen, welches sie sonst hätten ertragen müssen.

October 1887.

---



## XXXIX.

# Zur Aetiologie der Eiterung.

Von

**Dr. Fehleisen,**

Privat-Dozent an der Universität und I. Assistent der Königl. Klinik.

Wenngleich die bacteriologischen Forschungen der letzten Jahre unsere Einsicht in das Wesen der Wundkrankheiten bedeutend gefördert haben, so ist doch die Aetiologie der septischen Infectionen — wenn ich so sagen darf, um den Begriff möglichst weit zu fassen — bei Weitem noch nicht in der Weise klargelegt, wie Dies bei mehreren anderen Infectionskrankheiten, in erster Linie beim Milzbrande, der Fall ist.

Am einfachsten liegen die Verhältnisse beim Erysipel. Wir haben hier, wie beim Milzbrande, beim Tripper, Typhus, der Cholera u. s. w., einen specifischen Mikroben, welcher dasselbe hervorruft. Obwohl der Mikroccoccus des Erysipels dem Streptococcus des Eiters, den Rosenbach zuerst genauer beschrieben hat, sehr ähnlich ist, so ist doch die Verbreitung desselben in den Lymphgefäßen der Haut und des Unterhautfettgewebes, wie ich in einer früheren Arbeit<sup>1)</sup> nachgewiesen habe, eine ganz charakteristische; sie weicht so sehr von dem anatomischen Befunde der Streptococcenphlegmone ab, dass in zweifelhaften Fällen ein einziger mikroskopischer Schnitt genügt, um zu entscheiden, was für ein Process vorlag — ob Erysipel oder Pseudoerysipel, d. h. Phlegmone. Entscheidend sind aber die Uebertragungsversuche. Es gelang, die Mikroccocci des Erysipels auf künstlichem Nährboden zu züchten. Sie behalten ihre infectiösen Eigenschaften, auf Löffler's Nährgelatine gezüchtet, sehr lange; erst nach Ablauf von zwei Jahren

<sup>1)</sup> Deutsche Zeitschrift für Chirurgie. Bd. 16.

begann die Virulenz meiner ersten Cultur sich zu verringern, um allmählig ganz zu verschwinden. Es ist Dies ein bei pathogenen Bacterien durchaus nicht ungewöhnliches Verhalten Rotzbacillen z. B. verlieren schon nach einem Jahre ihre Virulenz vollständig<sup>1)</sup>, und von den verschiedensten anderen Krankheitserregern wurde in neuester Zeit Aehnliches berichtet. Ob diese Degeneration die Folge zu seltener Ueberimpfung auf frischen Nährboden oder durch Mangelhaftigkeit des letzteren bedingt ist, lässt sich noch nicht entscheiden.

Die Ergebnisse der Impfungen mit Erysipelkulturen waren vollständig beweisend. Man braucht einem Menschen nur die Haut zu ritzen und in die kleine Wunde mit dem Platindraht etwas von der Kultur hineinzubringen, so entsteht ein Erysipel. Ich habe seit der Veröffentlichung meiner Monographie<sup>2)</sup> noch mehrfache Impfungen vorgenommen, stets mit demselben positiven Erfolge. Auch nach auswärts hatte ich häufig Kulturen zu Impfungen inoperabler Geschwülste zu versenden, und mit einer Ausnahme erfüllte der von mir gelieferte Impfstoff stets seinen Zweck.

Beim Kaninchen lässt sich durch Impfung mit Erysipelkulturen ein der menschlichen Wundrose ganz entsprechender Process hervorrufen. Am besten ist Dies zu beobachten, wenn man die Thiere durch einen kleinen Einstich am Ohre impft. Ich habe so sehr oft Kaninchen an einem Ohre mit Erysipel und an dem anderen mit Eiterstreptococcen geimpft und stets an dem einen Ohre ein Erysipel, an dem anderen nur eine unbedeutende Röthung um den Impfstich gesehen. Wenn andere Beobachter auch nach Impfung mit Eiterstreptococcen vermeintliche Erysipela am Kaninchen gesehen haben, so liegt Dies wohl meist an der Technik. Biondi<sup>3)</sup>, der für die Identität der beiden Streptococcen eintritt, sagt: „Die Versuche machte ich in der Art, dass ich zuerst mit einer gewöhnlichen sterilisirten Nadel eine grössere Anzahl von langen Stichen, die parallel der Oberfläche der Haut durch die Epidermis verliefen, ausführte, so dass die Epidermis gewissermassen eine Reihe von Tunnels erhielt, dass ich ferner in die so unterminirte Haut mit

---

<sup>1)</sup> Löffler, Die Aetiologie der Rotzkrankheit. Arbeiten aus dem Kais. Gesundheitsamte. Bd. I.

<sup>2)</sup> Die Aetiologie des Erysipels. Berlin 1883.

<sup>3)</sup> Zeitschrift für Hygiene. Bd. II. Heft 2. S. 227.

Das gesammte Ohr wurde darauf, um das Eintrocknen zu vermeiden, mit einer Kautschukkappe überzogen.“ Ich glaube, kein Chirurg wird sich wundern, dass da „Röthung, lokale Hitze, Oedem, Bildung kleiner Bläschen“ u. s. w. auftrat; wohl aber muss man sich fragen, ob daran die Streptococcen schuld sind. Ich habe, allerdings nur einmal, diese Procedur möglichst aseptisch (d. h. ohne Einbringung von Streptococcen in die Stichcanüle) vorgenommen und ebenfalls Röthung und Bläschenbildung bekommen. Bei der Erysipelimpfung sind alle derartigen Massnahmen unnöthig und können nur dazu dienen, das klinische Bild des Erysipels zu verwischen oder wenigstens zu trüben, welches man in vollster Reinheit beobachten kann, wenn man die schützende Epidermisdecke nur unbedeutend ritzt und in diese minimale Wunde den Erysipelcoccus hineinbringt.

Auch dass Hajek<sup>1)</sup>, nachdem er am Kaninchenohr bis zu 1 Ccm. wässerige Aufschwemmung von Eiterstreptococcen subcutan einspritzte — falls die Thiere nicht gleich krepirten — eine entzündliche Schwellung bekam, welche „den mit entzündlicher Schwellung einhergehenden Erysipelen frappant ähnlich“ war, bezweifle ich keineswegs. Wohl aber muss ich mich dagegen verwahren, dass mir Herr Hajek die Behauptung zuschreibt, beim Erysipel könne niemals Eiterung eintreten. Diese Behauptung habe ich nirgends aufgestellt. Ich sagte nur auf Seite 19 meiner Monographie, „der Eintritt von Eiterung oder gar Gangrän gehört jedenfalls zu den allergrössten Seltenheiten.“ Dies ist heute noch meine Ansicht; daraus folgt aber nicht, dass ich die allerdings spärlichen Angaben zuverlässiger Beobachter bezweifle, welche bei uncomplicirten Erysipelen nachträgliche Abscessbildung gesehen haben. Im Gegentheil, ich untersuchte selbst einen Fall, wo sich, nachdem ein an der Nase entstandenes Erysipel nach abwärts bis auf die Brust gewandert war, am Halse ein kleiner Abscess bildete. Ich entleerte durch Einstich etwa 15—20 Tropfen zähen Eiters, der Erysipelcoccen enthielt. Der Eiter rief auch an Kaninchen Erysipel hervor, und ein College, dem ich später eine Kultur überliess, hat dieselbe mit Erfolg auf ein inoperables Carcinom überimpft.

---

<sup>1)</sup> Wiener med. Jahrbücher. 1887. S. 323.

So einfach und klar nun bei der Wundrose die Verhältnisse liegen, so verwickelt und unklar sind sie bei der Phlegmone und den übrigen septischen Erscheinungen, die nach unseren heutigen Anschauungen durch den Streptococcus pyogenes und den Staphylococcus aureus und albus hervorgerufen werden. Hier haben wir nicht, wie bei der Wundrose, einen Mikroben, dem ein ganz bestimmtes klinisches Krankheitsbild entspricht, sondern eine Gruppe von Bakterien, welche, einzeln oder zusammen, eine grosse Anzahl der scheinbar verschiedenartigsten Erkrankungen hervorrufen. Der Streptococcus pyogenes findet sich in zahlreichen acuten Abscessen und Phlegmonen, bei vielen Fällen von Pleuritis und Peritonitis, bei Fällen von Septicämie und Pyämie, bei Puerperalfieber, bei Endocarditis u. s. w. Der Staphylococcus aureus und albus findet sich nicht nur, allein oder mit dem Streptococcus zusammen, bei allen aufgezählten Affectionen, sondern auch regelmässig beim Panaritium, beim Furunkel, bei der acuten Osteomyelitis. Ausserdem hat Bum m<sup>1)</sup> ihn bei puerperaler Cystitis nachgewiesen, und ich selbst habe ihn bis jetzt 9 Mal bei acuter und chronischer Cystitis gefunden. Man findet ihn endlich selbst bei manchen anscheinend gesunden Menschen in der Nasen- und Rachenhöhle, im Secret des Schnupfens u. s. w.

Das Erysipel ist eine echte Infectionskrankheit; hier wie beim Milzbrand, beim Typhus, beim Tripper, bei der Cholera u. s. w. haben wir stets einen bestimmten Mikroben, der bei anderen Individuen wieder dieselbe Krankheit hervorruft. Der Erysipelcoccus besitzt, ebenso wie die Krankheitserreger der anderen Infectionskrankheiten, die Fähigkeit, in wenigen oder wahrscheinlich sogar in einem Exemplar, auf ein gesundes Individuum überimpft, sich anzusiedeln und zu vermehren. Diese Eigenschaft, welche die Contagiosität im engeren Sinne des Wortes bedingt, geht den Eiterbakterien ab. In geringen Mengen verimpft, gehen sie zu Grunde oder werden rasch wieder ausgeschieden; nur wenn beim Thierversuch verhältnissmässig grosse Mengen von Bakterien verwendet werden oder wenn andere Läsionen vorhanden sind, nur unter ganz bestimmten Verhältnissen also werden sie pathogen. Und diese Verhältnisse eben möchte ich im Folgenden etwas näher betrachten.

---

<sup>1)</sup> I. Congress für Gynäkologie zu München.

diesem Gebiete gearbeitet haben, sind im Grossen und Ganzen so übereinstimmend, dass wir die Beziehungen der Eiterbakterien zu all' den krankhaften Zuständen, bei welchen sie gefunden wurden, wohl nicht mehr für zufällige halten dürfen. Aber es lässt sich nicht leugnen, dass das Vorkommen mehrerer Bacterien bei einem und demselben Symptomencomplex unserem Verständnisse ebenso grosse Schwierigkeiten bringt, als der Umstand, dass ein und derselbe Mikroorganismus sehr verschiedenartige Affectionen hervorrufen kann.

Diese Ergebnisse der bacteriologischen Forschung waren durchaus überraschend. Koch<sup>1)</sup> sagte einst, ein vollzähliger Beweis für die parasitäre Natur der Wundinfectionskrankheiten könne nur dann geschaffen werden, „wenn es gelingt, die parasitischen Mikroorganismen in allen Fällen — — nachzuweisen — — und schliesslich für jede einzelne Wundinfectionskrankheit einen morphologisch wohl charakterisirten Mikroorganismus als Parasiten festzustellen.“ Ich selbst habe lange Zeit mich abgemüht, bei Fällen von Pyämie neben den stets vorhandenen Eitercoccen durch besondere Färbungen den Roser'schen Pyämiepilz sichtbar zu machen und im Blute septischer Kranker spezifische Mikroorganismen zu finden. Erst später kam ich zu der Ueberzeugung, dass die Lehre von den Wundinfectionskrankheiten jetzt weniger durch das Suchen nach neuen Mikroorganismen zu fördern sein dürfte, als vielmehr durch das Studium der pathogenen Eigenschaften der Eiterbakterien und durch Erforschung der Bedingungen, unter denen sie in den lebenden Organismus eindringen, sich hier ansiedeln und all' die verschiedenen Krankheitsformen hervorrufen können, welche wir mit ihrem Vorhandensein in Zusammenhang bringen.

In dieser Beziehung scheint neben der klinischen Beobachtung besonders das Experiment geeignet zu sein, uns Aufschlüsse zu geben. Zunächst lehrt uns dasselbe, wie schon erwähnt, dass die Eiterbakterien nicht gleich den anderen bis jetzt bekannten pathogenen Bacterien, selbst in kleinster Menge, infectiös sind, sondern dass, um die Versuchsthiere erheblich krank zu machen, stets eine verhältnissmässig grosse Bacterienmenge überimpft werden muss.

---

<sup>1)</sup> Koch, Untersuchungen über die Aetiologie der Wundinfectionskrankheiten. 1878.

Ich werde die wichtigsten Resultate der experimentellen Forschung in Folgendem kurz anführen.

Alle an Hunden oder Kaninchen angestellten cutanen Infectionsversuche hatten ausser geringfügiger localer Schwellung und Röthung und etwa der Bildung einer kleinen Eiterpustel, keinen Erfolg. Dabei ist es gleichgültig, ob die Bacterien der geringfügigen Eiterung entstammen, welche eine durchschneidende Naht bei einer fieberlos verlaufenden Operationswunde verursacht hat, oder ob sie aus den metastatischen Herden eines an Pyaemia multiplex Gestorbenen gezüchtet sind. Garré<sup>1)</sup> ritzte sich die Haut eines Fingers und inficirte die Wunde mit einem in eine Aureuscultur getauchten Platindrahte. Es bildete sich nur eine leichte Röthung um die Impfstelle, nach 18—24 Stunden war nichts mehr zu sehen. Als er nun 3 Impfschnitte nebeneinander anlegte und etwas mehr von der Cultur einbrachte, bildete sich eine unbedeutende „subepidermoidale“ Eiterung. Ich habe derartige Versuche nicht nur mit dem Staphylococcus pyog. aureus und albus, sondern auch mit dem Streptococcus pyogenes wiederholt vorgenommen und ebenfalls höchstens eine kleine Eiterpustel entstehen sehen. Garré hat dann eine ganze Aureuscultur auf seinen Vorderarm gebracht und energisch in die Haut eingerieben. Hierauf entstand ein Furunkel. Bockhart<sup>2)</sup> hat diesen Versuch mit denselben Resultaten wiederholt.

Was die subcutane Impfung mit Eiterbacterien betrifft, so sind auch hier kleine Dosen wirkungslos, grössere Mengen, in wässriger Aufschwemmung beigebracht, machen unter Umständen kleine Abscesse, die aufbrechen oder resorbirt werden können; sehr grosse Dosen können den Tod des Versuchstieres bedingen, noch ehe es zur Bildung eines Abscesses kommt.

Passet<sup>3)</sup> verrieb eine erbsengrosse Menge einer auf Kartoffel gewachsenen Aureuscultur in 5 Ccm. Wasser. Hiervon spritzte er einer Maus 0,1 Ccm. unter die Haut. Das Thier erholte sich. Eine andere Maus, welche von einer verflüssigten Gelatinecultur

---

<sup>1)</sup> Zur Aetiologie acut-eiteriger Entzündungen. Fortschritte der Medicin. 1885. No. 6.

<sup>2)</sup> Ueber die Aetiologie und Therapie der Impetigo, des Furunkels und der Sykosis. Monatshefte für prakt. Dermatologie. Bd. VI. 1887. No. 10.

<sup>3)</sup> Untersuchungen über die Aetiologie der eiterigen Phlegmone des Menschen. 1885.

finden sich Coccen. Spritzt man Kaninchen oder Hunden von einer verflüssigten Gelatinecultur des *Staphylococcus pyogenes aureus* etwa 1,0 Ccm. unter die Haut, so entsteht in der Regel ein Abscess. Sehr grosse Dosen (ca. 5,0 Ccm. einer solchen Cultur) tödten die Thiere meist nach 18—30 Stunden; man findet dann neben der localen Entzündung an der Einstichstelle Coccen im Blut und in den inneren Organen. Auch vom *Streptococcus pyogenes* muss man Kaninchen und Hunden ziemlich grosse Mengen subcutan injiciren, um Eiterung zu erzielen; eine in gewöhnlicher Weise im Reagens angelegte Stichcultur reicht oft nicht aus, um einen Abscess zu erzeugen.

Auch die Bauchhöhle ist nicht sehr empfindlich gegenüber wässerigen Aufschwemmungen von Eiterbacterien. Kaninchen ertragen meist die Injection von 1,0 durch Aureus oder Albus verflüssigte Gelatine gut und sterben erst bei einer Dosis von 4 bis 6 Ccm. Vom *Streptococcus pyogenes* muss man meist mehrere Culturen anwenden, um bei Kaninchen eine tödtliche Peritonitis zu erzeugen. Viel leichter gelingt es, durch Injection in Gelenke Eiterung zu erzielen. Zwar kann man ungestraft in Reinculturen der Eiterbacterien getauchte Nadeln in Gelenke einstechen, aber schon die Einspritzung von 0,3—0,5 Ccm. einer wässerigen Aufschwemmung des *Staph. pyog. aureus* in das Hüftgelenk von Kaninchen ruft Vereiterung des Gelenkes mit Perforation der Kapsel, ausgedehnte Eiterung in der Muskulatur des Ober- und Unterschenkels, ja selbst den Tod der Versuchsthiere hervor. Aehnliche Resultate erhält man bei der Injection des *Streptococcus pyog.* in die Gelenke von Kaninchen.

Gegenüber der intravenösen Injection sind Kaninchen fast noch empfindlicher als gegen die Injection in Gelenke. 1—2 Tropfen der durch Aureus verflüssigten Nährgelatine werden ertragen, 0,5—1,0 sind in der Regel tödtlich. Man findet dann Herderkrankungen in Nieren, Leber, Milz, Lungen, pleuritische und peritonitische Ergüsse, Pericarditis, myocarditische Herde, seröse und eiterige Gelenkergüsse, Muskelabscesse.<sup>2)</sup> Schabt man Aureuscul-

---

<sup>1)</sup> Macht pro Kilogramm Thier 16 Ccm., pro Mensch zu 75 Kgrm. 1 $\frac{1}{2}$  Liter.

<sup>2)</sup> cfr. Rosenbach, l. c.; Passet, l. c.; Krause, Ueber einen bei der acuten infectiösen Osteomyelitis des Menschen vorkommenden Mikrocooccus,

turen von Kartoffeln ab, so dass etwas von der Kartoffel mit emulgirt wird, so entsteht Endocarditis<sup>1)</sup>. Die Gelenkaffectionen bekommt man am schönsten bei Ziegen; hier bilden sich oft enorme Anschwellungen verschiedener Gelenke, aus denen man durch Punction, ganz wie bei Rheumatismus acutus oder manchen pyämischen Gelenkaffectionen des Menschen, anfänglich eine sero-fibrinöse Flüssigkeit, später aber Eiter entleeren kann. Diese Ergüsse können, ebenso wie die eiterigen Ergüsse des Menschen bei Rheum. acutus, wieder resorbirt werden. Endlich können nach Injection von Staph. pyog. aureus (und albus) subcutane Knochenbrüche und Blutergüsse vereitern. Bei Injection sehr grosser Dosen kann der Tod vor Bildung von Herderkrankungen eintreten. Was den Streptococcus pyogenes betrifft, so reagiren Kaninchen nicht leicht auf Injectionen desselben in die Blutgefässe; man muss 1—2 Ccm. einer concentrirten Aufschwemmung anwenden, um eine Wirkung zu bekommen; dabei findet man nur selten Herderkrankungen der Organe, etwas häufiger Ergüsse in die serösen Höhlen.

Derartige Versuchsergebnisse genügen, um die pathogene Natur der Eiterbakterien zu erweisen, sie genügen aber nicht, um die Entstehung der Lymphangitis, der Phlegmone, der Pyämie und Septicämie, des Puerperalfiebers oder gar der acuten Osteomyelitis u. s. w. in hinreichender Weise zu erklären. Einmal decken sich die Krankheitsbilder des Menschen und die Effecte des Thierexperiments nur theilweise und zweitens müssen, um beim Experiment überhaupt ein Resultat zu erzielen, verhältnissmässig sehr grosse Mengen von Bakterien verwendet werden, Mengen, die nur absichtlich, nicht aber als zufällige Verunreinigung in eine Wunde gebracht werden können. Es liegen auch Beweise vor, dass der Mensch sich den Eiterbakterien gegenüber in gewissem Sinne ähnlich verhält, wie das Versuchsthier. Längst weiss man, dass die gewöhnlich verwendeten Morphiumlösungen keineswegs steril sind, es ist auch z. B. von Engelmann<sup>2)</sup> nachgewiesen, dass der Staph. pyogen. aur. gar nicht selten mit solchen Lösungen eingespritzt wird, ohne

Fortschritte der Medicin. 1884. No. 7; Lübbert, Biologische Spaltpilzuntersuchungen. 1886.

<sup>1)</sup> Ribbert, Ueber experimentelle Myo- und Endocarditis. Fortschritte der Medicin. 1886. No. 1.

<sup>2)</sup> Ueber die Zersetzung von Ergotinlösungen. Deutsche med. Wochenschrift. 1886. No. 39.



zu schaden. Die Bedingungen, unter denen der Mensch septisch wird, müssen also andere sein, als diejenigen unserer bisherigen Thierversuche. Die Erforschung dieser Bedingungen ist aber sehr wichtig, denn darauf beruht ein Theil der Prophylaxis. Gewiss wird Niemand daran denken, einen Menschen, der eine Impetigopustel hat, zu isoliren oder zu verlangen, dass ein Arzt, welcher eine gut granulirende Wunde verbunden hat, erst ein Bad nimmt und die Kleider wechselt, ehe er zu einer Entbindung geht. Und doch finden wir auf solchen granulirenden Flächen dieselben Bacterien, die wir bei Pyämie, Puerperalfieber u. s. w. finden. Ich betone diese Verhältnisse nur deshalb, weil so häufig die Ansicht geäußert wird, die Beschaffenheit der Wunden unserer Kranken sei entscheidend dafür, ob die Eiterbacterien sich in gefährlicher Weise entwickeln können oder nicht. Man hilft sich einfach über alle Schwierigkeiten hinweg, indem man sagt, eine complicirte Fractur, ein puerperaler Uterus ist ein anderer Nährboden, als der Impfschnitt, den wir beim Kaninchen anlegen. Das ist wohl richtig, aber ich glaube doch, dass triftige Gründe vorliegen, die uns nöthigen, vorläufig daran festzuhalten, dass es nicht nur auf den Zustand des der Infection ausgesetzten Individuums ankommt, sondern auch auf die Qualität der Infection. Deshalb isolirt man Septische und Pyämische, darauf gründet sich die Prophylaxe des Puerperalfiebers.

Eine derartige Isolirung hat aber meiner Ansicht nach nur dann Sinn, wenn man entweder annimmt, dass die bei solchen Kranken vorkommenden Bacterien ganz besonders virulent sind (eine Annahme, welche in den bis jetzt vorliegenden Versuchsergebnissen keinerlei Stütze findet) oder wenn man der Ansicht ist, dass neben den Mikroorganismen vielleicht noch andere entzündungserregende Stoffe übertragen werden können, welche das Zustandekommen einer Infection erleichtern oder derselben einen bösartigen Character geben können.

Auch wenn man die Thatsache als feststehend annimmt, dass es keine specifischen Krankheitserreger für die Pyämie, das Puerperalfieber u. s. w. giebt, so steht doch nichts der Annahme entgegen, dass die Eiterbacterien Ptomaine bilden, und zwar verschiedene Ptomaine, je nachdem sie im Blut, im Muskelgewebe, im Knochenmark wuchern, andere Ptomaine bei Luftzutritt als bei

Luftabschluss u. s. w. Viele Ptomaine sind nun aber selbst in minimalen Mengen äusserst giftig, und nach Versuchen, welche ich angestellt habe, wirken manche Ptomaine, wie z. B. das Kreatinin, das Kadaverin u. a. sehr lebhaft entzündungserregend. Für die Entstehung von Abscessen sind aber entzündliche Reizungen der Gewebe durch chemische Agentien keineswegs gleichgiltig. So müssen bekanntlich bei Sublimatinjectionen, wenn keine Abscesse entstehen sollen, viel grössere Vorsichtsmaassregeln getroffen werden, als bei Morphiuminjectionen, obwohl die Sublimatlösung niemals Eiterbakterien enthält, wie dies bei der Morphiumlösung zuweilen der Fall ist. Derartige Beispiele liessen sich in Menge anführen.

Um zunächst zu entscheiden, ob der Luftzutritt beim Zustandekommen einer Infection eine Rolle spielt, durchschnitt ich Kaninchen und Hunden subcutan einen Theil der Muskeln des Hinter-schenkels mit einem Tenotom, welches zuvor in Culturen von *Staph. pyog. aureus*, *albus* und *Streptococcus pyogenes* eingetaucht war. Als hierauf keine Eiterung erfolgte, tauchte ich die Tenotome wieder in Reinculturen der verschiedenen Eiterbakterien ein, und legte dieselben dann, ehe ich die Versuche wiederholte, 6 Stunden unter eine Glasglocke. Ich wollte die Bacterien antrocknen lassen, damit sie nicht beim Durchstechen der Haut abgewischt werden sollten. Auch so trat keine Eiterung ein. Nun nahm ich 2 demselben Wurf entstammende Hunde, ca.  $\frac{1}{2}$  Jahr alt, präparirte die Haut am inneren Umfang des linken Oberschenkels ab, so dass ein grosser zungenförmiger Lappen gebildet wurde, dessen Basis dem Lig. Poupart. entsprach, dessen Spitze etwas über dem Knie lag. Nachdem so die Muskeln in grosser Ausdehnung freigelegt waren, fixirte ich bei einem der Hunde den Lappen durch 4 Nähte wieder an seinem Platze, dem anderen Hunde wurde eine Cultur von *Staph. pyogenes aureus*, welche einem Falle von acuter Septicaemie entstammte, in die Wunde gegossen, dann der Lappen ebenso angenäht. Der Beobachtung wegen behandelte ich offen. Nach 10 Stunden war noch wenig Unterschied an beiden Wunden zu bemerken, nach 24 Stunden dagegen war beim inficirten Hunde schon eine ziemlich starke Schwellung vorhanden, welche sich bis zum 5. Tage steigerte. Es entstand ein Faustgrosser Abscess, ein Stückchen Haut wurde gangränös und die Wunde brauchte fast 5 Wochen

zündliche Reaction zeigte und nach 10 Tagen geheilt war. Bei diesem Versuche war die Infection einer frischen Wunde mit der denkbar grössten Menge des Aureus vollzogen; die Folge war eine allerdings heftige, aber doch nur locale Eiterung: keine Sepsis oder Pyämie, keine fortschreitende Phlegmone, nicht einmal eine necrotische Abstossung von Stücken der freigelegten Muskeln trat ein. Das Experiment wurde nun in mannichfacher Weise modificirt. Zunächst inficirte ich eine ähnliche Wunde mit einer geringen Menged. h. 1 Tropfen wässeriger Aureus-Aufschwemmung. Die Erscheinungen verliefen analog, aber weniger stürmisch. Bei anderen Thieren wurde die Haut mit fortlaufender Naht festgenäht und mit Jodoformcollodium überstrichen. Der Eiter brach in der Regel bald durch, das Resultat blieb dasselbe. Ich schnitt dann die Muskeln selbst an, excidirte Nussgrosse Muskelstücke, immer im Grossen und Ganzen dieselbe, rein locale Wirkung. Auch wenn die Wunde mit Strept. pyog. inficirt wurde, bekam ich nur locale Eiterungen.

Ich legte dann bei Hunden und Kaninchen die Gefässe des Oberschenkels frei, brachte einige Tropfen wässeriger Aufschwemmung von Staphyl. aureus oder Strept. pyogenes hinein und legte einige Suturen an, stets folgte nur locale Eiterung<sup>1)</sup>.

Es gelang mir also nicht, beim Versuchsthier durch Ueber-  
schwemmung ausgedehnter Weichtheilwunden mit Eiterbakterien progrediente Eiterungen oder eine septische Allgemeininfektion zu erzeugen. Nun versuchte ich zunächst, mir darüber klar zu werden, ob wässrige Aufschwemmungen der Eiterbakterien in ihrer Wirkung dem phlegmonösen Eiter gleichstehen, oder ob sich bei Infectionsversuchen Unterschiede erkennen lassen. Es ist zwar längst bekannt, dass subcutane Eiterinjection beim Versuchsthier Abscesse macht, aber mir kam es darauf an, zu erfahren, ob der Eiter vielleicht intensiver wirkt, als die künstlich gezüchteten Eiterbakterien. Ich fand, dass die Virulenz des Eiters, je nach seiner Herkunft, eine verschiedene ist. Ein Tropfen Eiter, Kaninchen oder Hunden subcutan beigebracht, wurde in meinen Versuchen stets

---

<sup>1)</sup> Dagegen sah Lübbert (l. c.) nach Unterbindung der Vena femoralis mit Aureushaltigen Seidenfäden bei Kaninchen zuweilen den Tod eintreten. Seine Resultate waren jedoch nicht constant.

resorbirt. 1—2 Cctm. Eiter machte bei Kaninchen und Hunden meist oft recht grosse Abscesse. Einmal habe ich jedoch einem Kaninchen 2,5 Cctm. Streptococcehaltigen Eiter subcutan eingespritzt, wobei Resorption eintrat. (Der Eiter entstammte einem grossen vereiterten Blutextravasat am Oberschenkel. Es wurde hier, wie immer, eine Cultur angelegt, um die Lebensfähigkeit der Bacterien festzustellen.) Ein anderes Mal machte ich wegen ausgedehnter phlegmonöser Schwellung des Vorderarms multiple Incisionen. Es entleerte sich nur an einer Stelle etwas zäher Eiter, der Streptococce enthielt. Ein Kaninchen erhielt 0,4 Cctm. subcutan, dasselbe starb nach 40 Stunden. Es fand sich an der Einstichstelle im Umfange eines 5 Markstückes eiterige Infiltration des Bindegewebes. Culturen aus dem Herzblut und der Leber ergaben Streptococce in mässiger Anzahl. Gewöhnlich musste ich, um ein ähnliches Resultat zu erzielen, bei Kaninchen 2 bis 3 Ccm. Eiter einspritzen. Uebrigens wirkt auch in dieser Quantität nicht jeder Eiter tödtlich. Nach dem Eindruck, den ich bei der Untersuchung des Eiters auf Plattenculturen erhalten habe, ist die verschiedene Virulenz des Eiters nicht in erster Linie abhängig von seinem Gehalte an Mikrococce, namentlich muss ich betonen, dass die weniger virulenten wässrigen Aufschwemmungen ganz entschieden viel grössere Cocceemengen enthielten, als diejenigen Eitersorten, welche sich virulent erwiesen. Um zu erfahren, ob sich andere entzündliche Transsudate dem Eiter ähnlich verhalten, spritzte ich einem Kaninchen 5 Cctm. durch Strept. aureus verflüssigte Nährgelatine in die Bauchhöhle. Am andern Tage starb es und in der Pleurahöhle fand sich ein gelbröthlicher Erguss, welcher den Strept. aureus enthielt. Von dieser pleuritischen Flüssigkeit bekam ein Kaninchen 1 Cctm., ein anderes 2 Cctm. subcutan. Beim ersten entwickelte sich ein kleiner Abscess, beim andern war der Abscess wenig grösser, das Thier magerte aber stark ab und starb nach 26 Tagen. Es fand sich ein bohnergrosser Herd in der l. Niere, der Gewebssaft der Leber und Milz enthielt Staphylococce; vom Herzblut wurden 2 Platten mit je 1 Oese Blut angelegt, auf deren einer sich 9 Aureuscolonien entwickelten, die andere blieb steril.

Es lag nun nahe, zu vermuthen, dass im Eiter chemische Substanzen vorhanden sind, welche geeignet sind, die Gewebe in

lung erleichtert; die Vermuthung wird bestätigt durch die Ergebnisse von Eiterinjectionen in die Bauchhöhle. Wegner<sup>1)</sup> fand, dass zur Erzeugung einer eiterigen Peritonitis bei Kaninchen etwa 6, bei Hunden 25 Ccm. Eiter nöthig sind. Ich wollte Dies nachprüfen und injicirte zunächst einem Kaninchen 8 Ccm. Streptococcenhaltigen Eiters (der einem Lymphdrüsenabscess in der Achselhöhle eines Schlächters entstammte) in die Bauchhöhle. Sofort lebhaftes Muskelzittern, frequente Athmung. Nach 7 Minuten wird flüssiger Koth entleert, was sich in den folgenden Minuten mehrfach wiederholt. Nach 11 Minuten fällt das Thier auf die Seite und nach 15 Minuten traten klonische Krämpfe ein, die sich 3 Mal wiederholten. Nach etwas über  $\frac{1}{2}$  Stunde schien sich das Thier etwas zu erholen und wurde in seinen Käfig gebracht. Tod nach 12 Stunden. In der Bauchhöhle ca. 10 Ccm. sanguinolente Flüssigkeit. Lebhaftes Röthung des Bauchfelles. Geringer Erguss in beiden Pleurahöhlen. Streptococcen im Blute. Die Erscheinungen waren derartige, dass man an eine toxische Wirkung des Eiters denken musste. Deshalb injicirte ich zunächst 2 Kaninchen je 8 Ccm. tuberculösen Eiters in die Bauchhöhle. Beide Thiere befanden sich in den nächsten 2 Tagen, überhaupt bis zum Ausbruch der Tuberculose, wohl. Nun injicirte ich von einem Abscess, der den Staph. p. aureus enthielt, einem Kaninchen 8 Ccm. in die Bauchhöhle. Dasselbe war 2 Tage lang deutlich krank, dann erholte es sich. Als es nach 5 Wochen getödtet wurde, war die Bauchhöhle leer, es fand sich ausser einigen Adhäsionen und spärlichen weisslichen Auflagerungen auf der Serosa nichts Abnormes. Bei Wiederholung der Versuche sah ich wiederholt Kaninchen nach Injeetion von 2, ja selbst 1 Ccm. Eiter in die Bauchhöhle sterben, während sich die Thiere in anderen Fällen nach Gaben von 4—5 Ccm. erholten. Im Allgemeinen habe ich den Eindruck gewonnen, dass der Eiter um so virulenter ist, je stürmischer die entzündlichen Erscheinungen sind, welche er bei dem Individuum erzeugt, dem er entstammte. Die Anzahl der in dem Eiter enthaltenen Bacterien ist für seine Virulenz nicht maassgebend; ich habe mehrfach Eiter, welcher sehr reich an Coccen war, wenig virulent gefunden.

---

<sup>1)</sup> Chirurgische Bemerkungen über die Peritonealhöhle. von Langenbeck's Archiv. Bd. XX.

Versuche, welche ich angestellt habe, um diejenige theile des Eiters, welche neben dem Vorhandensein forfähiger Mikrococcen seine Virulenz bedingen, zu isoliren bis jetzt erfolglos.

Dagegen möchte ich in Folgendem die Versuche angeben, welche ich angestellt habe, um zu ermitteln, ob und unter welchen Bedingungen es möglich ist, auch mit kleinen Mengen bacterien beim Versuchsthiere eine Wirkung zu erzielen. Ich habe zuerst daran, dass wässerige Aufschwemmungen in kleinen Dosen deshalb unwirksam bleiben könnten, weil sie resorbirt werden, bevor sie Zeit haben, locale Wirkungen zu entfalten. Ich habe deshalb kleine Holzstückchen von länglicher Form mit *Staphyl. pyog. aureus* und *Strept. pyog.* Dieselben wurden dann durch eine Troicart in das subcutane Gewebe von Kaninchen und Meerschweinchen gebracht; allein sie heilten meist ohne jede Reaction. Ich emulgirte ich die Coccen mit Ol. Olivar.; auf diese Weise gelang es zwar oft nach Injection von 1,0—2,0 Ccm. kleine Abscesse zu bilden, die Wirkung war doch nicht wesentlich intensiver, als bei wässriger Aufschwemmungen. Als Jann Brieger<sup>1)</sup> entdeckte, dass der *Staphyl. pyog. aureus*, auf Fleischbrei gezüchtet, ein ungiftigen organischen Salmiak und Xanthinderivat bildet, spritzte ich einigen Kaninchen 0,3—0,7 Ccm. einer Salzinulinlösung mit je 1 Tropfen verdünnter Aureusaufschwemmung subcutan ein, erhielt aber nur kleine Abscesse, einige Meerschweinchen auch ein kleines Hautstück nekrotisch. Da Brieger<sup>2)</sup> entdeckte, dass der *Streptoc. pyogen.* auf Fleischbrei Trinitrophenol bildet, stellte ich mit Trimethylamin und *Strept. pyogen.* als *Staphyl. pyog. aureus* analoge Versuche an, ohne jedoch etwas Besseres als kleine Abscesse von höchstens Taubeneigrösse zu erzielen. Etwas bessere Resultate bekam ich mit einer Kadaverinlösung, welche mir Herr Prof. Brieger überlassen hatte. Subcutane Injectionen hatten zwar auch damit keine beweisenden Resultate, weil Kadaverin an und für sich stark entzündungserregend und bei subcutaner Application leicht Gangrän der Haut hervorruft. Als ich aber 2 Kaninchen 0,5 der 10proc. Lösung mit 1/2

<sup>1)</sup> Untersuchungen über Ptomaine. Berlin 1886.

<sup>2)</sup> l. c.

schenkels injicirte, bildeten sich grosse Abscesse, die Thiere magerten ab und starben nach 5 resp. 7 Wochen. Aus dem Herzblute keimte bei beiden Thieren der Staphyl. aureus. Ein 3. Kaninchen erhielt dieselbe Injection in die Bauchhöhle. Es starb nach 32 Tagen; es fanden sich ausgedehnte Verklebungen der Darmschlingen durch ein zähes, fibrinös-eiteriges Exsudat, aus welchem Staphyl. aureus keimte, ausserdem Abscesse in den Nieren und in der Leber. Ich dachte nun, dass die Eitercoccen vielleicht nur beim Wachsen auf gewissen Geweben Toxine bilden könnten, durch deren entzündungserregende Wirkung die Phlegmone einen progredienten Charakter annimmt, und beschickte deshalb sterilisirtes Blutserum, defibrinirtes Blut und Hydroceleflüssigkeit mit Staph. aureus und albus sowie Streptococcus pyog. Nach 1, 2, 3, 4 und 6 Tagen wurden dann bei Kaninchen subcutane Injectionen von 0,5—1,0 Ccm. gemacht, welche aber keine anderen Wirkungen verursachten, als Aufschwemmungen der betreffenden Bacterien in Wasser, d. h. es entstanden nur ab und zu durch den Staphyl. pyogen. aureus kleine Abscesse. Ich züchtete dann den Staph. pyog. aureus und albus auf Kartoffeln, legte auf derartige üppig gewachsene Culturen steril entnommene Muskelstücke von ca. 0,5—1,0 Ccm. Grösse, brachte sie durch Hin- und Herwälzen allseitig mit den Staphylococcen in Berührung und liess sie in der feuchten Kammer 1, 2, 4 und 5 Tage stehen, worauf ich sie in die Bauchhöhle von Kaninchen brachte. So machte ich im Ganzen 9 Versuche, excl. 2 Controlversuchen, bei welchen die Fleischstückchen mit einem aus Hundekoth gezüchteten, intensiv stinkenden Fäulnissbacillus durchwachsen waren. Aber alle 11 Thiere blieben am Leben. Bei zweien, welche am 10. resp. 15. Tage getödtet wurden, fanden sich die Muskelstückchen, in etwas Eiter schwimmend, vollständig abgekapselt. Bei einem anderen Thiere bildete sich in der 3. Woche ein Abscess der Bauchdecken, der wenig dicken Eiter entleerte und langsam heilte. Während es bei allen diesen Versuchen nicht gelungen war, Beweise dafür zu gewinnen, dass die Eiterbacterien unter Umständen Toxine bilden, welche bei der Entstehung septischer, pyämischer und progredient-phlegmonöser Processe eine Rolle spielen, glaube ich doch in allerletzter Zeit durch Experimente wenigstens Anhalts-

punkte gewonnen zu haben, die einer weiteren experimentellen Prüfung werth sind.

Einmal hatte ich auf der Klinik des Herrn Gehe Bergmann Gelegenheit, eine Oberschenkelamputation wegen Gangraena cruris nach complicirter Fractur des Kells mit ausgedehnter Weichtheilerreissung. Es war gemacht worden, conservativ zu behandeln, es schien gut zu gehen, bis unerwartet Fieber eintrat, welches zu wechsel nöthigte. Die Haut des Unterschenkels war in Umfange gangränös geworden, bei Incisionen zeigte sich eiterige Infiltration der Muskeln. Am Oberschenkel ein Oedem mässigen Grades, lymphangitische Streifen; Leber geschwollen. Zunge belegt, leicht ikterische Hautfarbe, Abnahme des Sensorium. Ablatio femoris, Jodoformtamponade sofort das Fieber abfiel. Ich hatte schon mehrere Fälle gesehen, hatte beobachtet, wie in solchen Fällen Entfernung des Entzündungsherdens oft sofortigen Temperatur bringt und alle Zeichen der beginnenden Sepsis beseitigt auch in solchen Fällen das gelbliche, meist ziemlich zündliche Oedem, welches sich central von den Infiltration zu zeigen pflegt, untersucht, und gefunden, dass es Anfangs bacterienfrei ist, und ich hatte die subjective Ueberzeugung gewonnen, dass dieses Oedem erst der Boden für die Entwicklung ist. Dieses entzündliche Oedem muss nun von chemischen Reizes sein, denn durch Injection von Bacterien wir es nicht ohne Weiteres erzeugen. Ich entnahm also am Oberschenkel rasch einige Proben zur bacteriologischen Untersuchung und stellte fest, dass die eiterige Infiltration des Unterschenkels durch Staphyl. pyog. aureus bedingt war. 1½ Stunden nach der Absetzung befand sich der Unterschenkel bereits in der Hand des Herrn Prof. Brieger, welcher die grosse Liebenswürdigkeit denselben nach seiner zur Darstellung von Ptomainen angewandten Methode zu verarbeiten. Die Menge reichte nicht aus, um den Körper behufs genauer chemischer Untersuchung rein darzustellen, dagegen erhielt ich ein nach Brieger's Methode gefertigtes Präparat, welches zu einigen Versuchen hinreichte. Ein Kaninchen bekam ein anderes 0,5 und ein drittes 1,0 der wässerigen Lösung in allen 3 Fällen mit Zusatz einer Spur des Staph. pyog.



Quantität Aureus mit Wasser eingespritzt ist bei Thier wie Mensch erfahrungsmässig ganz unschädlich. Hier entwickelte sich beim 1. Thiere ein Taubeneigrosser Abscess, beim 2. Kaninchen entstand eine ausgedehnte Eiterung, das Thier magerte ab und starb nach 5 Wochen. Aus Leber und Herzblut liess sich der Staphylococcus züchten. Das 3. Thier starb nach 14 Tagen, local ebenfalls ausgedehnte Eiterung, in den inneren Organen keine Herderkrankungen.

Hierdurch wurde ich zu einem weiteren Versuche veranlasst. Ich benutzte dazu einen Fall von Amputatio femoris wegen Tumor des Oberschenkels. Unmittelbar nach der Absetzung legte ich einen Gummischlauch sehr fest unter dem Knie an, exarticulirte im Knie, verschorfte die Schnittfläche mit dem Glüheisen und bedeckte dieselbe mit Sublimatcompressen. Der Unterschenkel und Fuss, deren Haut ganz intact war, wurden nun mit Sublimat gründlich abgespült. Dann wurde mit sterilisirter Spritze und sehr feiner Canüle an circa 60 Stellen je 2—5 Tropfen wässerige Aureusaufschwemmung eingespritzt. Nach nochmaliger Abspülung mit Sublimat wurde die Extremität in einem Glasgefässe, welches als feuchte Kammer diente, 3 Tage lang einer Temperatur von circa 30° C. ausgesetzt. Dann spaltete ich die Wade, entnahm zunächst mit Platindraht 2 Culturproben aus den Muskeln. (Nach einigen Tagen wuchs der Staph. pyog. aureus ohne Verunreinigung.) Sodann entnahm ich mit sterilen Instrumenten ein Erbsengrosses Stück Muskel und brachte es einem Kaninchen unter die Rückenhaut, ein anderes Kaninchen erhielt ein ebensolches Stück in die Bauchhöhle. Beim ersteren Thier war schon am folgenden Tage die Haut über dem eingebrachten Stückchen gangränös geworden, so dass dasselbe herausfiel, worauf Heilung erfolgte. Das andere Thier wurde am Morgen nach dem Versuche todt vorgefunden. In der Peritonealhöhle ausser dem Fremdkörper etwa 8 Ccm. trüb-röthliche Flüssigkeit, Bauchfell diffus geröthet. In beiden Pleurahöhlen ein geringer seröser Erguss. Ecchymosen des Pericards und Endocards. Aus dem Exsudat der Bauchhöhle und aus dem Herzblut keimte der Staphyl. aureus. Dies Resultat ist um so auffallender, wenn man es mit den auf S. 980 angeführten Versuchsergebnissen vergleicht.

Das Bein war nach Entnahme dieser kleinen Proben sofort Herrn Prof. Brieger zugestellt worden, welcher dasselbe nach seiner Methode verarbeitete. Es gelang jedoch nicht, ein Toxin zu isoliren; die Versuche, welche mit dem Extract angestellt wurden, ergaben kein unzweideutiges Resultat. Möglich, dass das Extract nicht die nöthige Concentration besass. Jedenfalls glaube ich, trotz der mangelhaften Resultate, die Versuche in dieser Richtung fortsetzen zu sollen, denn so übereinstimmend die Ergebnisse der bacteriologischen Untersuchung auch sein mögen, so wenig ist bis jetzt geschehen, um experimentell-pathologisch die Entstehung gerade der gefährlichsten Wundinfectionen zu erklären.

---

am  
an  
Pu  
nō  
tig  
nu

we  
Be  
da  
un  
dic

da  
sej  
dic  
inf  
ist  
Ap  
od  
nic  
me  
St

—  
vo

die Mikroparasiten übertragen und dann erst Jodoform auf die Wunde gestreut wurde.

Bei diesen Versuchen haben wir es sicherlich mit Verhältnissen zu thun, wie sie in der Praxis vorkommen können. Wenn wir auch niemals die Uebertragung solcher Quantitäten von Mikroorganismen im gewöhnlichen Leben zu erwarten haben, wie bei den künstlichen Impfungen, so würden doch bald negative Resultate bei den zugleich geimpften Controlthieren uns lehren, dass die Zuverlässigkeit der Beobachtungen aufhört, sobald man versucht, möglichst geringe Mengen der Mikroorganismen überzuimpfen.

Es handelt sich allerdings bei allen diesen Versuchen um Mikroparasiten, die theils nur für gewisse Thiere eclatant pathogene sind, theils um solche, mit denen wir in der chirurgischen Praxis nur in den grössten Ausnahmefällen zu rechnen haben, allein für beide Fälle müssen wir concediren, dass bei energischer Infection durch aufgestreutes Jodoform eine ausreichende Desinfection sich nicht erreichen lässt.

Bestreut man dagegen eine frisch angelegte Wunde mit Jodoform und sucht durch Bedecken der Wundumgebung mit den Bacterienculturen, oder durch einfaches Auflegen derselben auf das Jodoform zu inficiren, so habe ich eine Infection niemals erzielt. Mir ist indessen wohl bewusst, dass selbst Tausend negative Versuche einen positiven Werth noch nicht beanspruchen dürfen. Sollte man aber doch in diesen Beobachtungen ein günstiges Moment für das Jodoform erblicken, so würde immer noch zu fragen sein, ob es sich dabei wirklich um eine specifische Wirkung des Jodoforms handelt. Schützt das Jodoform nur als ein deckendes Filter, oder kommen die Keime erst so viel später und so viel isolirter mit den Körpersäften in Berührung, dass das inzwischen durch dieselben veränderte Jodoform in seinen Zersetzungsproducten selbst diese sonst so schwer unschädlich zu machenden Bacterien paralyisirt? Diese Möglichkeit könnte in gewissen Beobachtungen an Culturen auf Jodoformgelatine eine Unterstützung finden. Die Jodoformgelatine, welche durch Mischung von Jodoformalcohollösung und Gelatine gewonnen wird, lässt nämlich die Culturen in den ersten Tagen üppig gedeihen, doch bald tritt eine Stagnation im Wachsen ein, wenn auch die Lebensfähigkeit und Uebertragbarkeit der Bacterien nicht aufgehoben ist.

suchen Jodoformmischungen der Culturen, oder bequemer von mit Bacterien durchsetzten, also inficirten thierischen Organen anstellte und diese übertrug. Bei diesen Versuchen lässt sich, wie bereits in meiner ersten Arbeit angegeben, eine Grenze der Infectiosität durch concentrirte Mischungen ausfindig machen. Allerdings findet hier nicht allein eine Uebertragung von Reinculturen der Milzbrandbacillen, welche ich hierfür ausschliesslich wählte, statt, sondern zugleich auch die von in Zersetzung begriffenem thierischem Gewebe. Dadurch könnte einestheils, wie oben schon angedeutet ist, ein vielleicht weniger inniger Contact der Bacillen mit den Geweben des geimpften Thieres erzielt werden und dem Jodoform und den thierischen Säften länger Zeit gelassen werden, sich gegenseitig chemisch zu beeinflussen, anderentheils könnte das Jodoform durch die chemischen Producte, welche aus der Zersetzung des übertragenen Organstückes hervorgehen, beeinflusst werden und dann durch die mittlerweile geschaffenen chemischen Verbindungen erst auf die Mikroben deletär einwirken.

Doch sei es wie es wolle, es ist nicht zu bezweifeln, dass das Jodoform in seiner üblichen Anwendung ausser Stande ist, eine frisch mit Milzbrand inficirte Wunde zu desinficiren. Dass damit jedoch über das Jodoform nicht der Stab gebrochen ist, insonderheit, dass sich die klinischen Erfahrungen der letzten Jahre auch experimentell bestätigen lassen, werden wir nachher sehen.

Wenn nun das Jodoform selbst in Pulverform nicht allen Ansprüchen eines Antisepticum genügt, so thun dies um so besser seine Lösungen. Ich beschränke mich, auf die diesbezüglichen Versuche, welche in meiner ersten Arbeit referirt sind, hinzuweisen.

Der Jodoformäther erfüllt diese Aufgabe, so weit es sich um Impfungen handelt, bei denen die Milzbrandbacillen nicht in die Gewebe eingerieben wurden, Impfungen, welche somit etwa Verhältnissen entsprechen könnten, bei denen Keime aus der Luft auf eine Wunde fallen.

Der Jodoformätheralcohol leistet die vollständige Desinfection selbst in den Fällen, wo die Milzbrandculturen mit der Impfnadel in die Gewebe gerieben wurden. Fragt man nach dem Grund dieser verschiedenen Wirkung, so braucht man nur in Betracht zu ziehen, dass die thierischen Gewebsflüssigkeiten hauptsächlich aus

## Zur Jodoformfrage.

Wasser bestehen und dass Aether und Wasser nicht, Wasser jedoch sehr wohl sich mischen lassen.

In besagten Lösungen handelt es sich jedoch nicht um reine Jodoformwirkung, sondern es werden in denselben Jodverbindungen abgeschieden, ja entwickelt sich freies Jod. Um zu sehen, ob sich durch reine Jodlösungen derselben Concentration, wie wir sie in den Jodoformlösungen, gleiche therapeutische Erfolge erzielen lassen, habe ich Versuche angestellt und gefunden, dass dieselben zu Unvorsicht Jodlösungen ausfielen; es wäre denkbar, dass das Jod in Jodoformlösungen sich bildet, also gleichsam in statu nascendi Wirkung gelangt, energischere antibacterielle Einflüsse als was wahrscheinlicher ist, dass andere Jodverbindungen nicht so leicht chemisch mit den organischen Verbindungen des Körpers sich vereinigen, bezüglich des antiseptischen Effectes. Ich kann für diese Behauptung anführen, dass Jodoformlösungen, welche vom Licht streng abgeschlossen blieben, daher freies Jod nicht nachzuweisen war, ebenfalls wirkten; bestimmt lässt sich aber auch dabei eine eventuelle Wirkung nicht in Abrede stellen, da Culturen wie Vegetation nach diesen Versuchen nicht vom Licht abgeschlossen waren.

Mag daher die Frage, welche chemische Verbindungen die antiseptischen Einflüsse üben, dahingestellt sein, für die Praxis dürfen die Jodoformäther- und Jodoformalcohollösungen als zweifellose Desinficientien angesprochen werden.

Hierbei ergeben sich jedoch in der Anwendung einige Complicationen. Die Jodoformätheralcohollösung hat den Nachtheil, dass sie in stärker blutenden Wunden einen Niederschlag von Jodoformblut fällen und dadurch die Wunden mit Gerinnseln für die Desinfection unbrauchbar machen. Umstand kommt jedoch nicht in Frage, wenn die Blutung complet gestillt war, oder während der Anwendung der Lösung noch künstliche Blutleere bestand. Anderentheils ist es nicht zu übersehen, dass eine Jodoformätherlösung in Fällen stärker blutender Wunden unvermischt fortgespült wird. Im Uebrigen ist die Jodoformalcohollösung für die Desinfection der Wundoberflächen, die Aetherlösung dagegen ausserdem für ein gewisses Rayon der umliegenden Gewebe ein sicheres Desinficiens. Bezüglich dieser Frage habe ich praktische Erfahrungen noch nicht zu verwerthen, ich

doch auf eine Beobachtung hinweisen zu dürfen, welche sich bei ausgiebiger Application der Jodoformätheralcohollösungen auf mit grünem Eiter behafteten Wunden ergab. Bekanntlich ist der Bacillus, der diese Färbung erzeugt, einer der am schwierigsten zu vernichtenden. Es stellte sich bei meinem Versuche eine sichtbare Abnahme, in 2 Fällen completes Schwinden des grünen Eiters heraus, und zwar auch da, wo die Wundverhältnisse sich wegen einer noch vorliegenden Nekrose nicht gebessert hatten. Es wäre voreilig, aus den wenigen Fällen schon positive Schlüsse ziehen zu wollen, doch glaube ich, dass wenigstens weitere Versuche begründet erscheinen.

Des Ferneren geht aus den bereits in der vorigen Arbeit referirten Versuchen der Desinfection von mit Milzbrandsporen imprägnirten Seidenfäden durch Einlegen in die Jodoformätheralcohollösung mit Sicherheit hervor, dass eine in gleicher Weise kurz vor dem Gebrauch imprägnirte Gaze absolut sterilisirt ist; diese Gaze ist aber durch das aus der Lösung wieder abgeschiedene Jodoform eine absolut sterile Jodoformgaze.

Dieser Punkt darf wohl besonders betont werden, da die Publikation der Herren Hejn und Roosing aus Kopenhagen auf die Möglichkeit hinweist, dass mit dem Jodoform zugleich pathogene Keime übertragen werden können. Gewiss frappirt diese Behauptung auf den ersten Augenblick, allein man braucht nur zu überlegen, um sie ganz begreiflich zu finden und auch gleich das wirksamste Schutzmittel gegen diese Eventualität sich entwerfen zu können. Ebenso wenig man verhindern kann, dass mit der Sublimat- oder Carbolgaze Keime, welche in der Zeit, in welcher die Gaze äusseren Einflüssen ausgesetzt ist, auf dieselbe fallen und dann auf eine Wunde übertragen werden, kann man dies bei dem Jodoformpulver. In oder auf der besagten trockenen Gaze wird ein Mikroparasit vollständige Virulenz behalten, dasselbe thut er auch auf oder in dem Jodoformpulver. Es wird nun gewiss Jedem einleuchten, dass das Jodoform leichter gegen diese Zufälle zu schützen ist, wie die Verbandstoffe, welche doch während der Operation resp. während des Verbandes der Luft ausgesetzt sein müssen. Steril ist das Jodoform als chemisches Präparat ebenso gut wie die desinficirte Gaze. Wenn jedoch das Jodoform dafür verantwortlich gemacht werden soll, dass sich in dem Jodoformspray der Kopenhagener chirurgischen

Recht remonstriren: bis jetzt ist noch kein Eitercoccus, und ganz gewiss nicht der so charakteristische *Styphilococcus aureus*, aus der Luft gezüchtet worden. So darf man wohl annehmen, dass besagter Jodoformbläser mit dem Ansatzstück direct mit Wundsecreten in Berührung, vielleicht in eiternde Fisteln hineingesteckt ist. Wie man sich gegen solche Eventualitäten schützt, wenn ein derartiges Instrument für die chirurgische Praxis überhaupt nicht durch ein besseres ersetzt werden kann, braucht wohl nicht gesagt zu werden.

Die bacteriologischen Versuche, über welche die beiden dänischen Autoren berichten, hatte ich bereits im Januar vorigen Jahres auf Anregung des Herrn Regierungsrath Gaffky im hiesigen hygienischen Institut angestellt. Ich kam dabei im Grossen und Ganzen zu denselben Resultaten, wie jene, und theilte diese im November in der Berliner chirurgischen Vereinigung mit.

Allein die Schlüsse, welche die beiden Dänen aus diesen Versuchen für die Praxis ziehen, gehen doch zu weit, indem sie den Anhängern des Jodoforms Kurzsichtigkeit und Voreingenommenheit vorwerfen. Diese Schlussfolgerung möchte ich auf's Entschiedenste bekämpfen.

Das Jodoform ist in der Praxis seither eigentlich nur als anti-tuberculös und antipyogen betrachtet und hat sich dabei nach Urtheil fast aller unserer Chirurgen bewährt; die beiden Kopenhagener Forscher sind, wie mir erzählt ist, nicht Mediciner; daher ist wohl anzunehmen, dass ihnen die klinischen Erfahrungen weder aus eigener Anschauung, noch aus den Specialblättern hinreichend bekannt geworden waren, sonst hätten sie wohl nicht so leicht das Jodoform für unnütz und schädlich erklärt.

Tuberculose und Eiterung sind fraglos experimentell durch Impfung der betreffenden Bacterien zu erzeugen, allein man darf schwerlich so weit gehen, zu behaupten, dieser Weg der Infection ist nun der einzig mögliche oder auch nur der häufigste. Speciell gilt dies von der Eiterung; wenn ich mehrere Ccm. einer Eitercoccencultur einspritzen muss, um Eiterung zu erzielen, wenn ich die Musculatur beim Impfen nach Watson Cheyne zugleich mit der Impfnadel möglichst maltraitiren muss, um eine wirksame Impfung zu erzielen, so darf man wohl behaupten, dass für die



keit des Organismus ungünstig wirkende Nebenbedingungen erforderlich sind, damit Eiterung erfolgt. Es wird das noch sicherer, wenn man die negativ verlaufenden Impfungen in Parallele stellt und bedenkt, wo sich überall Eitercoccen im menschlichen Organismus finden, ohne Eiterung zu erzeugen, wenn man endlich hier hört, für welcher verschiedene Krankheitsprocesse die Eitercoccen zur Zeit ätiologisch verantwortlich gemacht werden. Was ferner die seither übliche Behandlung der Tuberculose mit Jodoform betrifft, so findet dieselbe in der Chirurgie eigentlich nur da Platz, wo zugleich Eiterung, es heisst dann tuberculöse Eiterung, besteht; über den Specialantheil, welcher den Tuberkelbacillen und den Eitercoccen an der Gestaltung dieser die Chirurgen täglich beschäftigenden Krankheitsbilder zukommt, ist eine bestimmte Erklärung noch nicht abgegeben worden. Unter etwa 50 Fällen von tuberculösen Gelenkerkrankungen, Drüsenabscessen oder Knochennekrosen fand ich stets die Eitercoccen in einer oder der anderer Varietät; aus der Literatur ist mir nur ein Fall bekannt, in welchem bei einem tuberculösen Hirnabscess die Eitercoccen gefehlt haben sollen; derselbe ist von A. Fränkel in der Deutschen med. Wochenschrift, 1887, beschrieben worden. Für die Praxis ist wohl die combinirte Wirkung der beiden Mikroben als Regel anzunehmen, daher ist für die Begründung der seitherigen klinischen Erfahrung bezüglich der Jodoformbehandlung in solchen Fällen die Wirksamkeit des Jodoforms nicht nur auf die Tuberkelbacillen, sondern auch auf die Eitercoccen und schliesslich noch auf Momente, welche bei der combinirten Wirkung beider in Frage kommen, zu berücksichtigen.

Wirkt nun das Jodoform antipyogen oder nicht? Die klinische Erfahrung sagt Ja, doch würde es uns zu weit führen, wenn wir alle Processe, bei denen der Sammelbegriff Eiterung klinisch gebraucht wird, durchgehen und für den einzelnen Fall die Jodoformwirkung besprechen wollten. Die Frage, welche uns hier mehr interessirt, lautet: Lässt sich für die günstigen klinischen Erfolge der physiologische Grund eruiren? Diese Frage glaube ich nun mit Ja beantworten zu können. Dabei gehe ich von der Voraussetzung aus, dass die Eiterung, welche experimentell wie oben beschrieben erzeugt wird, ebenso die Eiterung, welche nach Grawitz und Schœuerlen ohne die Eitercoccen selbst erzeugt wird, wohl

langen wird, dass jedenfalls die Umstände, welche für die täglich zu behandelnden Fälle von Eiterung ätiologisch verantwortlich gemacht werden können, noch nicht aufgeklärt sind.

Die für verschiedene andere Mikroparasiten ausgewählte Methode der Impfung offener Wunden lässt sich für die Eitercoccen nicht verwerthen, da eine Erzeugung der Eiterung auf diese Weise nicht gelingt, es ist natürlich daher auch nicht möglich auf diese Weise die Einwirkung des Jodoforms zu studiren.

Ausserdem hat das Jodoform bei Versuchen ausserhalb des Thierkörpers auf Eitercoccen culturen einen irgend augenfälligen Einfluss nicht; ich kann schräg erstarrte Gelatine oder Agar-Agar an der Oberfläche impfen und dann Jodoform aufpudern ohne jeden Erfolg. Mischt man Jodoform mit diesen künstlichen Nährböden und impft dann, so lässt sich auch erst nach Erledigung einer Reihe von Vorbedingungen ein auf die Coccen entwickelungshemmender Effect constatiren. Das Jodoform lässt sich mit keiner der gebräuchlichen Nährlösungen emulgiren, geschweige denn in denselben auflösen, nur in dem Agar-Agar kann man, wie bereits früher berichtet, eine annähernd gleichmässige Vertheilung des Jodoformpulvers erzielen, und dann auch bei concentrirten Lösungen beobachten, dass so construirte jodoformirte Nährböden ein Wachstum der Eitercoccen und überhaupt aller zu den Versuchen herangezogenen Bacterien nicht mehr gestatten. Ehe man jedoch aus dieser Beobachtung schliessen darf, dass das Jodoform antibacteriell gewirkt habe, sind so viele Einwände zu widerlegen, dass wir lieber auf diesen Stützpunkt für eine günstige Wirkung des Jodoforms verzichten. Durch richtige Mischung einer alcoholischen Jodoformlösung mit Agar oder Gelatine kann man Nährböden schaffen, auf oder in welchen eine Entwicklung der Eitercoccen in den ersten Tagen vor sich geht, dann jedoch ein fast vollständiger Wachstumsstillstand eintritt. Hiernach dürfte es scheinen, als ob das Jodoform Zeit bedürfe, um seine Wirksamkeit zu entfalten, ein Befund, auf welchen wir bei correspondirenden Thierversuchen hinweisen konnten. Für die Thierversuche bleibt daher die Erklärung offen, dass in eine Wunde gebrachtes Jodoform allmählig sich im Contact mit den Körpersäften zersetzt und diese Zersetzungsproducte an organische Verbindungen der Gewebe che-

schlechteren Nährbodens für die Bacterien im Umkreise der Wunde bildend.

Allein wir brauchen uns für die Wirksamkeit des Jodoforms nicht auf hypothetische Beweise zu stützen. Ich glaube durch eine Reihe von Versuchen, welche ich mit Herrn Stabsarzt Dr. Behring, zur Zeit in Bonn, gemeinschaftlich angestellt habe, mehr beweisen zu können. Herr Dr. B. hatte sich bereits seit längeren Jahren mit der Jodoformfrage beschäftigt und gerade die chemischen Veränderungen, welche das Jodoform bei seiner therapeutischen Verwendung durchzumachen hat, untersucht. Für unsere gemeinschaftlichen Versuche waren Beobachtungen Dr. B.'s maassgebend, aus denen hervorging, dass das Jodoform im Eiter zersetzt würde, des Ferneren, dass die Brieger'schen Fäulnisstomaine das Jodoform chemisch veränderten.

Was für chemische Veränderungen erfährt nun das Jodoform, wenn es grossen Eitermengen zugesetzt wird? Ohne Weiteres war zu constatiren, dass die theils im Brütschrank, theils bei Zimmertemperatur aufgestellten Eiterjodoformmischungen niemals stinkende Gerüche verbreiteten, die Eitercoccen blieben jedoch noch nach Wochen lebensfähig, nur war eine weniger intensive Farbstoffentwicklung des in ihnen gelegenen Staphylococcus aureus augenfällig. Brachten wir in ein Gefäss, welches mit Eiter und Jodoform gefüllt war, einen Dialysator, in dem sich Wasser, bei den ersten Versuchen alkalisch gemachtes Wasser, befand, so konnte am ersten Tage kein Zersetzungsproduct des Jodoforms in dem Dialysator nachgewiesen werden, am zweiten einige Male, erst am dritten Tage jedoch fanden sich in das Wasser regelmässig dialysirte Jodverbindungen, aus welchen das Jod leicht durch Untersalpetersäure abgeschieden werden konnte. Um die Frage zu beantworten, wodurch nun diese Zersetzung des Jodoforms hervorgerufen wurde, stellten wir einen gleichen Dialysator in ein Gefäss mit sterilisirtem Blutserum, welchem die gleiche Quantität Jodoform zugesetzt war; das Jodoform blieb Wochen lang unverändert, wurde jedoch das Blutserum mit den Eitercoccen beschickt, so nahm die Zersetzung ihren Anfang. Die Coccen waren somit direct oder indirect die Ursache der chemischen Spaltung des Jodoforms. Da nun auch bei diesem Versuche der charakteristische Geruch der Eitercoccen-

culturen absente, lag es nahe, die Beziehungen der Ptomaine besagter Coccen zum Jodoform des Näheren zu bestimmen. Wir haben daher nach der Brieger'schen Methode sowohl aus grossen Eitermengen, wie aus Blutserum-Reinculturen des Staphylococcus aureus Ptomaine destillirt und gewannen im ersten Falle bei 120 und 156° Producte, welche zu weiteren Experimenten benutzt werden konnten, im zweiten Falle fanden wir 4 verschiedene Destillationsproducte, schwankend zwischen 130—150—180—210°. Diese Ptomaine zogen aus dem Jodoform eine durch Untersalpetersäure wieder Jod abgebende Jodverbindung. Leider war die Quantität der gewonnenen Ptomaine so gering, dass, da noch ein Theil zur Demonstration bei dem Vortrage reservirt wurde, zu Thierversuchen wenig übrig blieb. Von dem Ptomain aus dem Eiter wurden etwa  $\frac{1}{2}$  Ccm. einer Maus in den Peritonealsack injicirt. Dieselbe starb, ohne dass die Section die Todesursache klarstellte. Einer zweiten Maus wurde das gleiche Quantum, nachdem es eine Viertelstunde mit einigen Crystallen Jodoform gemischt war, injicirt, dieselbe blieb am Leben.

Bei den correspondirenden Versuchen mit dem aus der Reincultur bei 180° gewonnenen Ptomaine blieben beide Mäuse am Leben.

Durch die Güte des Herrn Professor Brieger erhielt ich eine kleine Menge eines von demselben aus Eitercocceulturen gewonnenen Ptomains und konnte dabei die bei dem Versuche mit unserem Eiterptomain beobachteten Effecte bestätigen. Die mit dem reinen Ptomain geimpfte Maus starb nach 12 Stunden, die mit Jodoformptomainmischung behandelte blieb am Leben, ohne auch nur ein Krankheitssymptom zu zeigen.

Aber weitere Versuche mit mit Jodoform vermischem, äusseren Einflüssen ausgesetztem Eiter zeigten, dass Mäuse, denen eine Pravaz'sche Spritze voll in die Bauchhöhle injicirt wurde, gesund blieben, während eine ganze Reihe von Mäusen, welchen faulender Eiter allein injicirt worden war, unter Erscheinungen der Sepsis starb. In beiden Fällen waren die Coccen selbst vollkommen lebensfähig und wuchsen in den zur Controle gleichzeitig angelegten Culturen. Es ist dabei gewiss nicht zu verkennen, dass bei der Unsicherheit bezüglich der Fragen der Eiterung auch in diesen Beobachtungen unanfechtbare Beweise für das Jodoform nicht zu suchen sind.

welche, soweit dieselbe durch Ptomaine erzeugt wird, durch Jodoform verhindert werden kann, ebensogut wie die gebräuchlichen zuverlässigen Methoden zur Erzeugung der Eiterung gewiss für die Praxis nur in Ausnahmefällen in Frage kommen können, und weiterhin abwägt, dass eine Reihe von Experimenten die günstige Wirkung des Jodoforms mit ziemlicher Sicherheit beweisen, so wird man gewiss keinen Grund haben, die Verwerthung des Jodoforms, für welche die Erfahrung der Praxis so entschieden eingetreten ist, zu unterlassen. Sicherlich liegen in den seitherigen Angriffen gegen dasselbe keine beunruhigenden Momente.

Wenn ich in der letzten Hälfte dieser Arbeit wesentlich nur von den Beziehungen des Jodoforms zur Eiterung gesprochen habe, so liegt der Grund hierfür darin, dass der Schwerpunkt für die chirurgische Praxis in der Bekämpfung der Eiterung liegt. Ich betone nochmals, dass die Frage der chirurgischen Behandlung der Tuberculose von der der Eiterung nicht zu trennen ist, glaube jedoch, dass deswegen die Beziehungen des Jodoforms zu den Tuberkelbacillen nicht zu vernachlässigen sind. Deswegen behalte ich mir vor, des Näheren noch auf Tuberculose-Impfversuche einzugehen, auf Grund deren Herr Roosing sich berechtigt glaubt, die Verbannung des Jodoforms bei der chirurgischen Behandlung der Tuberculose verlangen zu dürfen. Sobald die Ptomaine in ihren Wirkungen näher erforscht sind, werden für die therapeutischen Maassnahmen sich zweifellos immer neue Gesichtspunkte ergeben. Die Wechselbeziehungen der Eiter- und Fäulnisptomaine zu dem Jodoform steht fest, und ich brauche nur in die Praxis zu greifen, um die Bestätigung meiner Experimente allüberall zu finden. Betrachtet man die Resultate der Jodoformtamponnade bei Mastdarm-, Blasen-, Mund- und Nasenoperationen, so werden wohl alle Chirurgen dem Jodoform ein wesentliches Verdienst zuerkennen; hier aber handelt es sich um Körpertheile, wo die Combination einer eventuellen Eiterung mit anderen organischen Zersetzungs Vorgängen, namentlich den Ptomainebildungen, ausser Zweifel steht.

Wenn wir mit einigen Worten die Ergebnisse unserer Beobachtungen resumiren, so können wir sagen:

Wir sahen, dass die chemischen Beziehungen der Eiter- und Fäulnisptomaine zum Jodoform ausser Frage stehen, ferner dass

schiedener anderer Bacterien sein entfaltet, zu einer Zeit, wo die l dehnung gewonnen hat.

Bezüglich der Ptomaine ist wir wissen nicht, wie die Ptoma organischen Verbindungen der d böden dieselben abgespalten wer her im Stande, anzugeben, wie w betreffenden vegetativen Microbio gegen den thierischen Organismu von Brieger, Grawitz, Scheu die Ptomaine allein nosogen dem Das Jodoform hinwiederum verma seither erprobter Ptomaine für d wenden.

Da jedoch Ptomaine nach un durch die Wirksamkeit der Mikro wir in erster Linie die Aufgabe c dieser Parasiten suchen.

Ebenso sicher, wie wir die c Sublimat- und Carbollösung kenne Jodoformpulver, soweit es sich um ausschliessen. Dafür wissen wir Ptomaine einiger Bacterien unschä diese Bacterien nur unter besonder mit der Ptomainbildung zusammenf gefährlich werden.

Ziehen wir daneben die seith Jodoformpulvers in der Chirurgie dasselbe erst nach dem Ausspülen bol oder anderen Desinficientien a selbe für durchaus rationell erklä statiren, dass die Jodoformlösung sowohl momentaner wie dauernder zu leisten im Stande sind.

---

## XLI.

# Zwei Fälle von offenem Urachus bei Erwachsenen.

Von

**Dr. F. Bramann,**

I. Assistent der Königl. chirurg. Universitäts-Klinik.<sup>1)</sup>

Die grosse Seltenheit, mit welcher das Offenbleiben des Urachus bisher beobachtet und Gegenstand chirurgischer Eingriffe geworden ist, giebt mir Veranlassung zur Veröffentlichung folgender zwei Fälle, die in jüngster Zeit in der Klinik des Herrn Geheimrath von Bergmann in Behandlung gewesen sind. Dieselben bieten, abgesehen von der Rarität, auch insofern noch ein wesentliches Interesse, als die genannte congenitale Störung sich hier unter ganz verschiedenen Bedingungen und ganz abweichendem Krankheitsverlaufe bemerkbar machte.

Bevor ich jedoch auf die Fälle selbst eingehe, möchte ich, zum leichteren Verständniss des Folgenden, die Entwicklungsgeschichte dieses Leidens in Kürze vorausschicken, zumal dieselbe gerade in den letzten Jahren durch zahlreiche Untersuchungen wesentlich gefördert und zu Ergebnissen gelangt ist, wie sie den früheren casuistischen Mittheilungen nicht zu Gebote gestanden haben.

Nach der übereinstimmenden Angabe aller Autoren erweitert sich bereits im zweiten Monat der Schwangerschaft der unterste, mit dem Mastdarm durch einen kurzen Gang verbundene Theil der Allantois zu einem spindelförmigen Gebilde, der Harnblase, während der obere, nach dem Nabel und durch denselben hindurchziehende Theil derselben, der, wie die ganze Allantois. ursprüng-

<sup>1)</sup> Nach einem Vortrag, gehalten in der 5. Sitzung der freien Vereinigung der Chirurgen Berlins, am 14. März 1887.

zuweilen vielfach gewunden, in noch anderen Fällen finden sich mehr oder minder zahlreiche Ausbuchtungen, ja selbst nahezu abgeschnürte, gestielte Cystchen, Gebilde, die, wie einzelne Beobachtungen lehren, zu nicht unbedeutender Grösse heranwachsen können, auf welche ich aber hier nicht näher eingehen kann und bezüglich deren ich auf die Arbeiten von Tillmanns: Ueber angeborenen Prolaps von Magenschleimhaut durch den Nabelring. Deutsche Zeitschrift für Chirurgie. Bd. 18. S. 161 ff., und von Wutz l. c. S. 396 ff. verweisen möchte. Das Innere des Rohres ist mit einem mehrschichtigen, sehr unregelmässig gestalteten Plattenepithel, dem sogenannten Uebergangsepithel, wie es ähnlich die Harnblase zeigt, ausgekleidet. Darauf folgt eine aus Bindegewebe und elastischen Fasern bestehende Schicht und als äusserste eine vorzugsweise longitudinal verlaufende Schicht Muskelfasern, die, eine directe Fortsetzung des Detrusor vesicae, im unteren Theile des Urachus in dickerer Lage vorhanden ist, nach oben zu allmählig dünner wird und oberhalb des Epithelrohres, das sie stets überragt, in einen dünnen, bindegewebigen Strang übergeht, der als solcher zum Nabel zieht. Hier, in der Nähe des letzteren sind epitheliale Reste des Urachus nicht mehr nachweisbar (Suchanneck).

Wenn nun auch trotz des grossen Materials, das die Anatomen ihren Untersuchungen zu Grunde gelegt, normaler Weise eine Persistenz des ganzen Urachus von der Blase bis zum Nabel nicht nachgewiesen ist, so kommt dieselbe, wenn auch selten, unzweifelhaft vor. Ich sehe ab von den Miss- resp. Hemmungsbildungen, bei welchen die Urinentleerung auf normalem Wege ganz gehindert oder sehr erschwert war, und wo der Urachus gleichsam die Harnröhre vertrat und als Ventil offen blieb. Dahin gehören jene von E. Rose<sup>1)</sup> und Ahlfeldt<sup>2)</sup> gesammelten Fälle, in denen die Harnblase vollkommen fehlte und die Ureteren in den Urachus resp. in den Nabel mündeten, andere, in welchen die Urethra fehlte oder auf mehr oder minder grosse Strecken unwegsam oder auch nur membranartig verschlossen war. Auch die Phimose findet sich mehrmals als Grund der genannten Störung angeführt und ist al

---

<sup>1)</sup> Ueber Harnverhaltung beim Neugeborenen. Monatsschrift für Geburtkunde. Bd. 25. S. 425 ff.

<sup>2)</sup> Die Missbildungen des Menschen. 1882. S. 188 und 189.



dauernde Urinstauung, verbunden mit starker Dilatation der Blase, ein, so wird der Urin nicht allein verhältnissmässig leicht in den Urachus eintreten und denselben dilatiren, sondern bei genügend starkem Druck auch bis zum Nabel vordringen und den letzteren als den Locus minoris resistentiae des Abdomens zur Ruptur bringen können. Wir haben es dann also mit einer acquirirten Blasen-Urachus-Nabelfistel zu thun, deren Vorkommen, wenn auch von mancher Seite (Rose) angezweifelt, doch sicher constatirt ist. Dass auch bei Blasenruptur resp. bei Perforation der Blase an ihrer vorderen, vom Peritoneum nicht überzogenen Wand der Urin in dem lockeren Bindegewebe zwischen Peritoneum parietale und vorderer Bauchwand auch einmal bis zum Nabel vordringen kann, mag zugegeben werden, dann werden aber nie die Zeichen der meist mit sehr stürmischen Erscheinungen einhergehenden Urin-infiltration fehlen, die sich nicht allein auf die Gegend der Linea alba, sondern diffus über einen grossen Theil des Leibes erstreckt und mit den Bauchdecken in innigem Zusammenhange steht.

Ein wesentlich anderes Bild gewährt der Wiederaufbruch des Urachus, dessen charakteristische Merkmale in den folgenden Fällen beschrieben und, mit Ausnahme von Fall 3, auch durch die Autopsie erwiesen sind.

Worster<sup>1)</sup> berichtet über ein 21jähriges Mädchen, das nach einer Diphtherie im 9. Lebensjahre eine Cystitis acquirirte, welche sich 2 Jahre später acut verschlechterte und zu einer Geschwulstbildung am Nabel führte. Die letztere brach auf, es entleerte sich Eiter und dann fortdauernd Urin, bis nach einiger Zeit in der Linea alba, zwischen Nabel und Symphyse, eine zweite Stelle aufbrach, worauf die erstere verheilte. Die letztere blieb bis zum 21. Lebensjahre bestehen und wurde dann durch Anfrischen und Naht der Fistel geheilt.

Der zweite Fall<sup>2)</sup> betraf einen 28jährigen Mann, bei welchem gleich nach der Geburt eine Blasen-Nabelfistel vorhanden gewesen, aber unter Anwendung von Aetzmitteln schnell geheilt war. 25 Jahre später entwickelte sich zwischen Nabel und Symphyse, näher dem ersteren, eine Geschwulst, welche aufbrach und anfangs Eiter, später Urin und Eiter entleerte. Die Section ergab ein Carcinom des Urachus, das in Nabel und Blase perforirt war.

---

<sup>1)</sup> Worster, Case of vesico-abdominal fistula etc. New York Med. Record. 1877; Virchow-Hirsch, Jahresbericht 1877. II. S. 403.

<sup>2)</sup> C. E. E. Hoffmann, Zur pathologisch-anatomischen Veränderung des Harnstranges. Archiv für Heilkunde. Bd. 11. 1870. S. 388 ff.

schmerzhaft Drang wieder ein, um im Januar jedoch vollständig zu verschwinden, als der Urin plötzlich zum Nabel herauszufließen begann und sich von nun ab allein durch den letzteren entleerte. Der zunächst consultirte Arzt versuchte die Blase auszuspülen und durch Einlegen eines permanenten Catheters die Nabelfistel zur Verheilung zu bringen. Allein da nur ein kleiner Theil des Urins durch den Catheter, der grösste Theil aber nach wie vor zur Nabelfistel herausfloss, so wurde die Patientin hierher gesandt.

Bei der Untersuchung des 12jährigen, elenden und schwächlichen Mädchens fanden wir in der Nabelnarbe, die nicht eingezogen erschien, einen etwa Erbsengrossen, rundlichen Granulationsknopf, aus dessen etwas abgeflachter Kuppe sich eine zuweilen ganz klare, zuweilen mit weissen Flocken gemischte bernsteingelbe Flüssigkeit von deutlich urinösem Geruch ununterbrochen entleerte. Die Haut und Bauchdecken in der Umgebung des Nabels waren normal; hinter den Bauchdecken fühlte man in der Mittellinie eine vom Nabel nach abwärts bis hinter die Symphyse zu verfolgende längliche, wurstförmige Geschwulst, die, von weicher Consistenz, mit dem Nabel fest verwachsen und in der Nähe desselben von den Bauchdecken schwer zu isoliren, im unteren Theile aber gegen die letzteren deutlich verschiebbar war.

Das untere Ende desselben ging, wie die Untersuchung per rectum ergab, direct in die Blase über. Die letztere fühlte sich etwas verdickt, resistenter als normal an, im Uebrigen konnte aber auch mit dem Catheter nichts besonderes, vor Allem die Anwesenheit eines Fremdkörpers, an den wir zuerst gedacht, nicht nachgewiesen werden. Auch die Harnröhre schien normal. Unsere Annahme, dass wir es hier mit dem offenen Urachus zu thun hatten, wurde zur Gewissheit, als eine in den Granulationsknopf im Nabel eingeführte Sonde der Länge nach in die Geschwulst bis zur Höhe der Symphyse eindrang, nach einigem Hin- und Herbewegen auch die Blase und Urethra passirte und aussen wieder zum Vorschein kam.

Die Behandlung bestand in der ersten Zeit in Einlegen eines permanenten Catheters, häufigen Blasenausspülungen, um vor Allem die Erscheinungen der Cystitis, die offenbar den Aufbruch am Nabel veranlasst hatten, zu bannen. Als das letztere bis zu einem gewissen Grade erreicht, ein Abfluss des Urins auf normalem Wege aber so nicht zu erzielen war, wurde am 16. Mai zur Operation

das charakteristische, vorbeständige Fluctuiren und unter demselben eine lockere Bindegewebsschicht zeigte, auf welche wieder eine Schicht longitudinal und schräg verlaufender Muskelfasern folgte.

Als Aetiologie des Leidens wäre hier, ähnlich wie in den von Worster und Cadell beschriebenen Fällen, allein die chronische Cystitis und die daraus resultirende Schwierigkeit der Urinentleerung resp. eine wiederholt eintretende Urinstauung in der hypertrophirten Blase anzusprechen, die bei dem von Zeit zu Zeit eintretenden krampfhaften Verschluss der Urethra den Urin allmählig in den Urachus hineintrieb und den letzteren dilatirte.

Ausser diesem Falle von Blasen-Urachus-Nabelfistel oder „total offenem Urachus“ nach Meckel, steht mir ferner noch die Krankengeschichte eines „partiell offenen Urachus“ und zwar einer Nabel-Urachusfistel zu Gebote, die zugleich ein Unicum darstellt, insofern dieselbe ausser Eiter mehrere Gallensteine in ihrem Inneren beherbergte.

Der Fall betrifft eine 63 Jahre alte, unverheirathete Dame, welche in ihrer Jugend sehr viel krank gewesen sein will, doch scheint es sich, abgesehen von einem Abdominaltyphus, den sie im 13. Lebensjahre durchgemacht hat, meist nur um Leiden nervöser resp. hysterischer Natur gehandelt zu haben. Vor 18 Jahren, d. h. in ihrem 45. Lebensjahre, erkrankte sie dann ganz plötzlich an einer sehr heftigen Unterleibsentzündung, die mit hohem Fieber, sehr starken Schmerzen in der rechten Seite des Leibes unter dem Rippenbogen, Neigung zum Erbrechen und Brust- und Rückenschmerzen einherging. Zugleich soll der Leib etwas angeschwollen gewesen sein. Der behandelnde Arzt constatirte damals eine Geschwulst im Leibe, die in der Nabelgegend und etwas nach rechts und oberhalb derselben gelegen, Faustgross und auf Druck sehr empfindlich war. Nach 4wöchentlicher Behandlung mit Kataplasmen und Jodeinpinselungen soll dieselbe verschwunden, jedoch 14 Tage später unter heftigen Rückenschmerzen wieder aufgetreten sein, doch lag sie nun nicht oberhalb, sondern dicht unterhalb des Nabels. Die Schmerzen verloren sich nach einiger Zeit vollständig, die Geschwulst blieb aber bestehen, wurde eher grösser als kleiner und rückte zugleich noch mehr vom Nabel nach der Symphyse zu herab.

Die Untersuchung des Eiters ergab ausser zahlreichen Eiter- und rothen Blutkörperchen, Zelledtritus und vielen Cholestearinkrystallen nichts Besonderes, vor Allem waren keine Epithelien aufzufinden. Eben so wenig liessen sich weder mikroskopisch noch chemisch irgend welche Urinbestandtheile oder Beimengungen von Darminhalt nachweisen.

Die Urinentleerung war stets normal gewesen; Erscheinungen, die auf Leberleiden schliessen liessen, wie Icterus, Vergrösserung der Leber etc., waren, abgesehen von den Schmerzen im rechten Hypochondrium, mit denen das Leiden begonnen hatte, niemals beobachtet worden, auch zur Zeit nicht zu constatiren.

Bei dem Zusammenhange des Tumors mit dem Nabel, seiner Lage zwischen Nabel und Symphyse in der Mittellinie des Abdomens und hinter den Bauchdecken, mit welchen er nur locker verbunden war, wurde die Wahrscheinlichkeitsdiagnose auf Offensein des Urachus mit Concrementen in demselben gestellt. Der zur Sicherstellung der Diagnose erforderliche Nachweis der von Luschka u. A. beschriebenen Epithelien liess sich vorerst nicht erbringen.

Die Operation wurde am 17. November 1885 während der klinischen Stunde von Herrn Geheimrath von Bergmann ausgeführt. Zunächst wurden die Bauchdecken auf einer in die Fistel eingeführten Sonde vom Nabel abwärts in der Linea alba etwa 8 Ctm. weit gespalten, wobei sich sehr reichliche Mengen dünnflüssigen Eiters entleerten. Sodann wurden mittelst einer mässig starken Steinzange aus dem unteren noch nicht gespaltenen Theile des Ganges, der hier sehr viel weiter war als oben, 4 Taubenei-grosse, rundliche, etwas facettirte Concremente herausgeholt. Nach gründlicher Auskratzung der ganzen Fistel, deren starre Wände im oberen Theile mit Granulationen, weiter unten mit Schleimhaut-ähnlichen Partieen bedeckt war, wurde die ganze Höhle tamponnirt, die Tamponnade nach einiger Zeit erneuert und später, als der Gang auch im unteren Theile sehr eng zu werden anfang, durch ein Drainagerohr ersetzt. Die definitive Heilung erfolgte erst am Ende des 3. Monats, nachdem mehrfach Auskratzungen mit dem scharfen Löffel vorgenommen worden waren.

Ganges entfernten Gewebsetsetze  
erst nach vielen vergeblichen U  
für die Urachus Schleimhaut ch.  
an einzelnen Stellen mehrschic

Die Concremente waren,  
Taubeneigross, facettirt, mässig  
fläche graubraun gefärbt, auf  
Rande, fast rein gelb in der  
nischem Gefüge und concentris  
tung. Die mikroskopische und  
fast einzigen Bestandtheil Ch.  
Ein Gehalt an Harnsäure oder  
thümlichen Substanzen war nicht

Somit handelte es sich in  
sich im offenen Urachus vorfand  
langt sind, ist schwer zu sagen  
die Section zu entscheiden. All  
ratur uns überlieferten Beobacht  
steine, wenn sie einmal auf  
können, dürfte der hier zu Grun  
einiger Wahrscheinlichkeit erklär  
nämlich Gallensteine, besonders  
leert, indem dieselben entweder  
Grösse, theils durch Erzeugung  
Gallenblase stark ausdehnen und  
decken bringen, an welchen entla  
zum Nabel herab senken und ab  
führen, oder die stark ausgede  
Grunde durch einen von den Con  
process durchbrochen, es bildet s  
Abscess, der, wie Murchison (1.  
1. S. 161) wohl mit Recht herv  
Leber folgt und zum Nabel her  
habe ich vor Kurzem in der Pri  
von Bergmann zu beobachten G  
eine 68 Jahre alte, corpulente Da  
starken Schmerzen im rechten Hy

Urachus sich verkleben und zuweilen gesehen haben will, Urachus zum Ligamentum teres und wenn nur zum grösseren des Abscesses durch die zarte möglich, zumal wenn es schon der Umgebung zu einer Entzündung zu einer Erweiterung desselben melnden Entzündungsproducte

Wie weit aber die Dilatation verödeten und obliterirten Ganges nicht selten an den Kiemengängen vieler Jahre unbemerkt geblieben in anderen Fällen in Folge einer der Mundschleimhaut, zur Entzündung gegeben haben.

Je grösser aber in solchen Fällen um so dünner wird die Wandung des selben anliegender Abscess die Entzündung aber in solch einem Falle, wie thatsächlich erfolgt, so werden die vermöge ihrer Schwere, die Coelocysten gleiten, denselben noch mehr distalwärts Blase hin nicht öffnet, nach dem

Für diese auf Grund anatomischer struirte Möglichkeit giebt es in der That keinen lichen Beweis, geliefert durch den Fall von Köstlin<sup>1)</sup> beschriebenen Falles, eine Verbindung zwischen Gallenblase und ein Abgang von Gallensteinen gefunden hatte.

Die Krankengeschichte dieser 38jährige, schwächliche Dame erkrankte mit Schmerzen, Fieber, Erbrechen, Schnupfen allmählig nachlassen, um nach einiger Zeit gegend wiederzukehren; hier ver-

<sup>1)</sup> Verbindung zwischen Gallenblase und Gallensteinen durch die Harnwege. Deut-

ein. Von nun ab zeigt der Urin, der meist unter starkem Drange entleert wird, eine dunkelgrüne, zuweilen auch eine gelblich-graue Farbe. In den nächsten Tagen entleeren sich mit dem gallig gefärbten Urin mehrere grössere Gallensteine durch die Urethra. Dieser Abgang grösserer und kleinerer Gallensteine durch die Harnwege wiederholte sich unter ziemlich heftigen Schmerzanfällen während der folgenden 3 Jahre noch 15 Mal, um dann zugleich mit dem Sistiren des Gallenzufusses zum Urin aufzuhören. 25 Jahre später starb die Patientin, und die Section ergab den interessanten Befund, dass sich vom vorderen unteren Leberrande ein rundlicher Strang zur Harnblase herabzog, der in seinem oberen Theile aus der lang und trichterförmig ausgezogenen Gallenblase, in seinem unteren und grösseren Theile aus dem unteren Theil des Urachus bestand, der offen in die Blase mündete. Der oberhalb der Perforationsstelle gelegene Theil des Urachus war impermeabel.

Ausser diesen giebt es in der Literatur noch zwei hierhergehörende Beobachtungen: die eine von Barraut-Pelletan (v. Ziemssen's Handbuch. Bd. VIII. I. S. 223), dessen Patientin über 200 Gallensteine per urethram entleerte; und die zweite von Güterbock (Virchow's Archiv. Bd. 65. S. 410 u. 414. Bd. 66. S. 273), welche eine 57 Jahre alte Dame betraf, der drei kleinere Gallensteine spontan mit dem Urin abgingen, während mehrere grössere künstlich entfernt werden mussten. In beiden Fällen fehlen aber alle näheren Anhaltspunkte für den Weg, den die Concremente genommen haben.

Aehnlich nun, wie in dem Faber'schen Falle, liegen die Verhältnisse wohl auch in unserem, nur dass es bei unserer Patientin nicht wie dort zu einem Uebergang der Concremente, die offenbar lange Zeit auf dem Grunde des Urachus gelegen haben, in die Blase hinein gekommen ist. Dafür wäre die Erklärung möglicherweise in den von Luschka und Wutz gemachten Beobachtungen zu suchen, nach welchen der Anfang des Harnstranges in einer kleinen Minderzahl von Fällen gerade dicht oberhalb des Vertex vesicae vollständig, wenn auch nur auf einer ganz kurzen Strecke, obliterirt war und zwar derart, dass sich auch kein Epithelrest nachweisen liess. Ist aber dieser Ausweg einem grösseren, in den Urachus hinein sich entleerenden Abscesse verschlossen, so wird,

leichter erfolgen müssen.

Um es zum Schlusse nochmals kurz zu wiederholen, so abgesehen von dem in der Wand des Abscesses nachgeworfenen charakteristischen Epithel, die am Nabel sich öffnende, leicht abgrenzbare, eiförmige Geschwulst, die in der Mittellinie des Abdomens hinter den Bauchdecken gelegen und gegen die Leber besonders im unteren Theile etwas verschieblich war, fand man im offenen Urachus, in den hinein Gallensteine, resp. ein die Leber enthaltender Abscess perforirt waren.

Wäre diese Perforation nicht erfolgt, der Abscess aber über den Nabel hinaus in das Abdomen hinabgestiegen wäre hätte er entweder an der Innenseite des parietalen Blattes des Peritoneums oder nach Perforation desselben zwischen diesen und den Bauchdecken sich bewegen müssen. Dann wäre aber kein Grund vorhanden, warum er im ersteren Falle nicht bis in's Becken hinabgestiegen wäre, während wir ihn in dem letzteren Falle in inniger und diffuser Verbindung mit den Bauchdecken hätten erwarten müssen.

Dass aber der Abscess, resp. die Concremente thatsächlich von der Leber, resp. Gallenblase ihren Ausgang genommen haben nicht etwa in dem offenen Urachus selbst sich gebildet haben dafür spricht vor Allem die chemische Zusammensetzung der Gallensteine, die an ihrem Ursprung aus der Gallenblase keinen Zweifel mehr aufkommen lassen. Zwar war der Gehalt an Cholesterin krystallen auch in dem eitrigen Secret der Fistel ein ziemlich reichlicher, aber doch nicht ausreichend zur Bildung solcher Concremente, es hätte denn ein fortwährender Zufluss von Gallenbestandtheilen stattgehabt haben müssen, der der Anamnese nach weder jemals früher, noch zu der Zeit unserer Beobachtung vorhanden gewesen ist.

Andererseits sind thatsächlich in einigen aus dem Urachus entstandenen Cysten, die weder mit der Gallen-, noch der Leber communicirt haben, kleine Concremente (wie von Wullstein Fall 22) gefunden worden, dieselben erwiesen sich aber bei näherer Untersuchung als verkalkte „Calloidmassen“. In anderen, von Rokitansky (Lehrbuch der pathologischen Anatomie. III. S. 372) und Philipps (Todd, Cyclopädie.



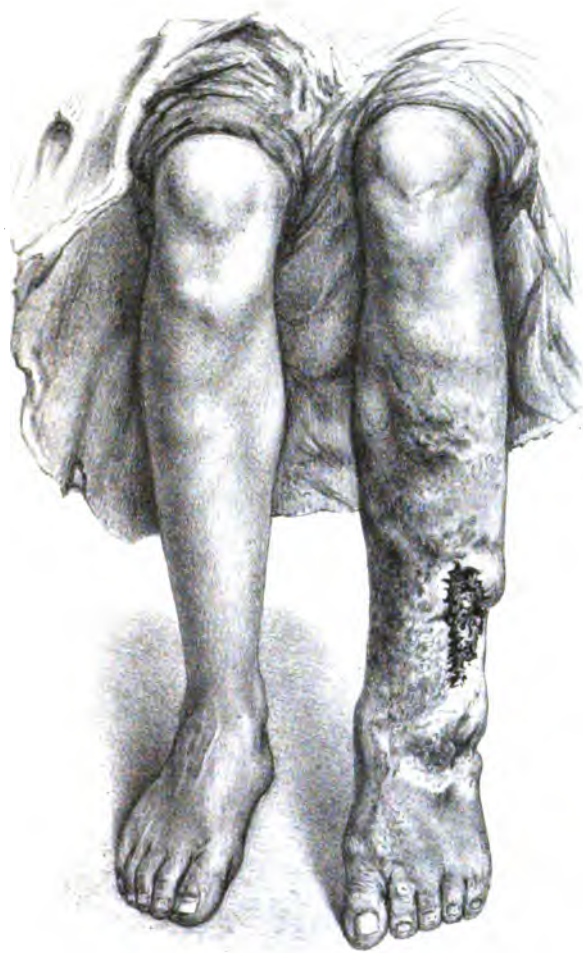resp. 12 Hirsekorn-grosse Steine im offenen Urachus gefunden haben sollen, ist über die chemische Zusammensetzung nichts erwähnt.

Dagegen berichtet Paget (Med.-Chir. Transact. Vol. XXXIII. p. 293. Schmidt's Jahrbücher. 1852. Bd. 75. S. 343/44) über einen 40jährigen Mann mit congenital offenem Urachus, dem er aus dem letzteren im Zeitraum von 15 Jahren zwei Harnsteine extrahirt haben will, wobei es aber, wie Wutz mit Recht hervorhebt, zweifelhaft bleibt, ob dieselben im Urachus oder in der Blase entstanden und nur durch den ersteren hindurch extrahirt worden sind.

Bezüglich unserer Patientin, die sich vor einiger Zeit wieder vorgestellt hat, möchte ich nur bemerken, dass sie seit ihrer Entlassung geheilt geblieben und frei von allen Beschwerden ist.



*Fig. 2.*



*v. Langenbeck's Archiv Bd. XXVII. G. Martens Del.*

Y





